22101613312

RIBBERTS LEHRBUCH

DER

ALLGEMEINEN PATHOLOGIE

UND DER

PATHOLOGISCHEN ANATOMIE

HERAUSGEGEBEN

VON

J. G. MÖNCKEBERG

ORDENTLICHEM PROFESSOR DER ALLGEMEINEN PATHOLOGIE
UND DER PATHOLOGISCHEN ANATOMIE UND DIREKTOR DES
PATHOLOGISCHEN INSTITUTES DER UNIVERSITÄT BONN

MIT 852 FIGUREN

NEUNTE UMGEARBEITETE AUFLAGE

LEIPZIG
VERLAG VON F. C. W. VOGEL
1923

- 61 e 3110

[redacted]

Nachdruck verboten

cht in alle Sprachen, auch ins Russische,
sche und Ungarische vorbehalten

Copyright 1923 by F. C. W. Vogel, Leipzig

WELLCOME INSTITUTE LIBRARY
Coll. welMOmec
Call No. QZ4
1923
K48r

Vorwort zur neunten Auflage.

Der überraschend große Absatz und die freundliche Aufnahme, die die von mir bearbeitete achte Auflage des Ribbertschen Lehrbuches fand, machten bereits ein halbes Jahr nach ihrem Erscheinen die Inangriffnahme einer neuen Auflage notwendig. Bei der Kürze der mir zur Verfügung stehenden Zeit und wegen der durch meine Übersiedlung nach Bonn bedingten Überlastung mit anderen Arbeiten konnte ich auch in der neunten Auflage nicht alle die mir notwendig erscheinenden Änderungen vornehmen; ich habe mich vielmehr auf die Überarbeitung der Degenerationen und der Zirkulationsstörungen im Allgemeinen Teil beschränken müssen und habe im Speziellen Teil das Kapitel Herz wesentlich erweitert. Von den in der Besprechung der achten Auflage beanstandeten Abbildungen habe ich einige ausgeschieden. Ferner wurden die sehr zahlreichen Verweise auf andere Kapitel und auf Abbildungen möglichst eingeschränkt.

Bonn, Anfang Juni 1922.

J. G. Mönckeberg.

Inhaltsverzeichnis.

I. Allgemeine Pathologie und allgemeine pathologische Anatomie.

Seite

Erster Abschnitt. Einleitung 1
Zweiter Abschnitt. Die geschichtliche Entwicklung der Lehren vom Wesen der Krankheiten 2
Dritter Abschnitt. Allgemeine Ätiologie 6
A. Die äußeren Ursachen krankhafter Vorgänge und Zustände 6
B. Das Vorkommen der äußeren Schädlichkeiten und ihr Eindringen in unseren Körper 31
C. Die sog. inneren Krankheitsursachen 36
I. Disposition 38
II. Immunität 39
III. Vererbung 44
IV. Konstitution 51
Vierter Abschnitt. Allgemeine Pathogenese 52
A. Die Lokalisation und Ausbreitung der Schädlichkeiten im Körper 53
B. Die Folgen der Veränderungen für den übrigen Körper 56
I. Die äußere Haut 57
II. Der Verdauungsapparat 57
1. Der Darmkanal 57
2. Die Leber 58
3. Das Pankreas 60
III. Der Respirationsapparat 61
IV. Die Schilddrüse 61
V. Die Epithelkörperchen 62
VI. Die Thymusdrüse 62
VII. Der Harnapparat 63
VIII. Die Nebenniere 63
IX. Der Genitalapparat 63
X. Das Nervensystem 64
XI. Der Bewegungsapparat 65
XII. Der Zirkulationsapparat 66
XIII. Die Organe mit innerer Sekretion und ihre Korrelation 66
Fünfter Abschnitt. Allgemeine pathologische Morphologie 67
I. Die Pathologie der Katabiotik 69
1. Die katabiotischen Strukturveränderungen 74
A. Die Atrophie 74
B. Die Degeneration 78
a) Die vorwiegend zellulären Veränderungen 78
1. Die trübe Schwellung 79
2. Die Verfettung 81
3. Die Einlagerung von Glykogen 87
4. Die Pigmentierungen 88
α) Die hämoglobinogenen Pigmentierungen 89
β) Die autochtonen Pigmentierungen 92
b) Die interzellulären Veränderungen 94
1. Die Ablagerung homogener Eiweißkörper im Zwischengewebe . 94
α) Die hyaline Entartung 95
β) Die Amyloidablagerung 96

Seite
2. Die schleimige Entartung 101
3. Die Einlagerung von Uraten in die Gewebe 102
4. Die Einlagerung von der Außenwelt in die Gewebe eindringender Substanzen 102
5. Die Veränderung der Festigkeit der Zwischensubstanzen . . . 103
C. Der lokale Gewebstod 103
D. Die Verkalkung und die Abscheidung fester toter Massen aus Sekreten und Exkreten. 111
2. Die Störungen des Kreislaufs 116
A. Die Hyperämie 116
a) Die aktive Hyperämie 116
b) Die passive Hyperämie 116
B. Die Anämie 123
C. Die Stase. 130
D. Die Thrombose 131
a) Die Genese der Thrombose und der Bau der Thromben 131
b) Die Bedingungen der Thrombenbildung 139
c) Die Metamorphosen der Thromben 142
d) Die Folgen der Thrombose 143
e) Die Thrombose der Lymphgefäße 143
E. Die Embolie und die Metastase 144
Anhang: Beimengungen von abnormen Bestandteilen zur Lymphe . 153
F. Die Hämorrhagie 154
Anhang: Die Lymphorrhagie 157
G. Die Wassersucht 157
II. Die Pathologie der Bioplastik 160
1. Die altruistischen bioplastischen Vorgänge 161
A. Die Regeneration 161
B. Die Hypertrophie 171
C. Die funktionelle Anpassung, die Metaplasie und der Rückschlag . . 174
D. Die Transplantation 182
E. Allgemeines über pathologische Bioplastik 188
2. Das blastomatöse Wachstum: Die Geschwülste 190
A. Einleitung 190
B. Die Einteilung der Geschwülste 196
C. Die einzelnen Arten der Geschwülste 197
I. Die Geschwülste aus Bindegewebe und verwandten Geweben . . 197
a) Das Fibrom 197
b) Das Lipom. 201
c) Das Chondrom 202
d) Das Chordom 205
e) Das Osteom 206
f) Das Angiom 212
g) Das Sarkom 215
h) Das Myxom 219
i) Das Melanom 220
II. Die Rundzellengeschwülste 225
III. Die Geschwülste aus Muskelgewebe 226
a) Das Rhabdomyom 226
b) Das Leiomyom. 227
IV. Die Geschwülste aus Bestandteilen des Nervensystems 230
a) Das Glanglioneurom 231
b) Das Neuroblastom 231
c) Das Paraganglion 231
d) Das Gliom 231
e) Das Neuroepitheliom des Auges 232
V. Die Geschwülste aus Epithel und Bindegewebe 233
a) Die fibroepithelialen Tumoren 233
α) der äußeren Haut usw. 234
β) der Schleimhäute 235
γ) der Drüsen 237
δ) die zystischen Neubildungen 247

Seite
b) Das Karzinom 252
α) Histologie 252
β) Makroskopisches Verhalten 257
γ) Wachstum 260
δ) Die Histogenese des Karzinoms 267
c) Das Chorionepitheliom 271
VI. Das Endotheliom 272
VII. Die Mischgeschwülste 275
III. Die pathologischen Kombinationsprozesse 279
1. Die Ätiologie der Entzündung 280
2. Die allgemeinen Entzündungserscheinungen 281
3. Die Entzündung gefäßhaltigen Bindegewebes 281
4. Die Entzündung gefäßloser Teile 289
5. Die verschiedenen Formen der Entzündung 291
A. Die exsudativen Entzündungen 291
B. Die proliferativen Entzündungen 300
a) Die Einheilung von Fremdkörpern 303
b) Die Organisation 309
c) Die spezifischen Entzündungen 312
6. Die Ausbreitung der entzündlichen Prozesse im Organismus 318
7. Das Verhalten des übrigen Körpers bei Entzündungen 319
8. Definition und Bedeutung der Entzündung 319
Sechster Abschnitt. Mißbildungen 326

II. Spezielle pathologische Anatomie.

Siebenter Abschnitt. Zirkulationsorgane 334
A. Herz 334
1. Angeborene Veränderungen 334
2. Endokard 344
3. Myokard 357
4. Perikard 371
5. Thrombose des Herzens 376
6. Traumatische Veränderungen 378
7. Parasiten 378
B. Arterien 378
1. Mißbildungen 378
2. Katabiotische Veränderungen 378
3. Entzündung 385
4. Aneurysma 389
C. Venen 397
1. Entzündung 397
2. Erweiterung 398
3. Geschwülste 400
D. Lymphgefäße 400
1. Entzündung 400
2. Erweiterung 401
3. Geschwülste 401
Achter Abschnitt. Blut und blutbildende Organe 402
A. Blut 402
1. Veränderungen der Blutmenge 402
2. Veränderungen der Zusammensetzung 402
B. Milz 404
1. Angeborene Veränderungen 404
2. Zerreißung 405
3. Veränderungen der Milzkapsel 405
4. Zirkulationsstörungen 405
5. Abscheidungen aus dem Blute 406
6. Sog. entzündlicher Milztumor 407
7. Geschwülste 410
8. Regressive Veränderungen 411
9. Tierische Parasiten 411

Seite

C. Lymphdrüsen 411
1. Die Wege der Schädlichkeiten 411
2. Entzündung 412
3. Geschwülste 416
4. Regressive Veränderungen 418
D. Knochenmark 418
Neunter Abschnitt. Nervensystem 419
A. Hirnhäute 419
1. Veränderungen der harten Hirnhaut 419
2. Veränderungen der weichen Hirnhäute 422
B. Gehirn 427
1. Allgemeines über die Veränderungen 427
2. Mißbildungen 427
3. Zirkulationsstörungen 432
4. Entzündungen 439
5. Regressive Veränderungen 443
6. Verletzungen 444
7. Erhöhung des intrakraniellen Drucks 444
8. Veränderungen der Hypophyse und der Zirbeldrüse 445
9. Veränderungen der Hirnhöhlen und ihrer Wandungen 445
10. Tierische Parasiten 448
11. Geschwülste 449
C. Rückenmark 453
1. Rückenmarkhäute 453
2. Veränderungen des Rückenmarks 454
D. Nerven 465
Zehnter Abschnitt. Verdauungsapparat 466
A. Mundhöhle 466
1. Mißbildungen 466
2. Lippen 467
3. Mundhöhle 468
4. Speicheldrüsen 471
B. Weicher Gaumen, Tonsillen und Rachen 472
1. Entwicklungsstörungen 472
2. Entzündungen 472
3. Geschwülste 476
C. Ösophagus 476
1. Mißbildungen 476
2. Divertikel 477
3. Phlebektasien 479
4. Entzündungen 479
5. Geschwülste 480
6. Verengerungen und Erweiterungen 483
7. Erweichung und Zerreißung 483
D. Magen 483
1. Mißbildungen 483
2. Zirkulationsstörungen 484
3. Entzündungen 484
4. Das runde Magengeschwür 486
5. Regressive Veränderungen 493
6. Veränderungen durch giftige Substanzen 493
7. Geschwülste 494
8. Dilatation und Hypertrophie 500
9. Abnormer Inhalt 500
E. Darmkanal 501
1. Mißbildungen 501
2. Divertikel 502
3. Zirkulationsstörungen 503
4. Kotstauung 504
5. Invagination 504
6. Achsendrehung und Umschnürung 505
7. Entzündungen 506
8. Regressive Veränderungen 523
9. Phlebektasien 523

Seite
10. Erkrankungen des Wurmfortsatzes 524
11. Tierische Parasiten 528
12. Geschwülste 528
F. Leber 530
1. Erworbene Formveränderungen 530
2. Ablagerung von Blutbestandteilen 531
3. Regressive Veränderungen 533
4. Zirkulationsstörungen 534
5. Entzündungen 537
6. Geschwülste 549
7. Zysten 552
8. Parasiten 554
9. Erkrankungen der Gallenwege 555
G. Pankreas 564
1. Mißbildungen 564
2. Zirkulationsstörungen 564
3. Entzündungen 565
4. Regressive Veränderungen 565
5. Erkrankungen der Ausführungsgänge 566
6. Geschwülste 567
H. Bauchfell 568
1. Mißbildungen 568
2. Die angeborenen und erworbenen Brüche (Hernien) 568
3. Zirkulationsstörungen 573
4. Entzündungen 573
5. Geschwülste 575
6. Freie Körper der Bauchhöhle 577
7. Parasiten 577
Elfter Abschnitt. Respirationsorgane 577
A. Nase und Nebenhöhlen 577
1. Mißbildungen 577
2. Zirkulationsstörungen 578
3. Entzündungen 579
4. Geschwülste 579
5. Fremdkörper 579
B. Kehlkopf und Luftröhre 579
1. Mißbildungen 579
2. Zirkulationsstörungen 580
3. Entzündungen 580
4. Geschwülste 583
5. Fremdkörper 584
C. Bronchen 584
1. Zirkulationsstörungen 584
2. Entzündungen 584
3. Verengerung 586
4. Bronchiektase 587
5. Die tracheo-bronchialen Drüsen 589
D. Lunge 589
1. Mißbildungen 589
2. Zirkulationsstörungen 590
3. Ödem 592
4. Emphysem 592
5. Atelektase 598
6. Veränderungen durch Staubinhalation 599
7. Entzündungen 601
8. Geschwülste 635
9. Gangrän 637
10. Verletzungen 637
11. Tierische Parasiten 638
E. Pleura 638
1. Zirkulationsstörungen 638
2. Pneumothorax 638
3. Entzündungen 638
4. Geschwülste 640

Seite

F. Anhang 641
1. Schilddrüse 641
2. Epithelkörperchen 647
3. Thymus und vorderes Mediastinum 647

Zwölfter Abschnitt. Geschlechtsorgane 649

A. Mißbildungen 649
B. Die weiblichen Geschlechtsorgane 655
1. Ovarien 655
2. Tuben 659
3. Uterus 663
4. Ligamentum latum 676
5. Vagina 676
6. Vulva 678
7. Anhang: a) Abnormitäten des Eies 679
b) Plazenta und Nabelstrang 680
8. Mamma 682
C. Die männlichen Geschlechtsorgane 687
1. Hoden und Nebenhoden 687
2. Samenblasen 693
3. Prostata 693
4. Cowpersche Drüsen 699
5. Penis und Skrotum 699

Dreizehnter Abschnitt. Harnapparat 700

A. Niere 700
1. Mißbildungen 700
2. Zirkulationsstörungen 702
3. Abnorme Ausscheidungsvorgänge 704
4. Regressive Veränderungen 704
5. Entzündungen 707
6. Geschwülste 726
7. Zystenniere und Zysten der Niere 727
8. Tierische Parasiten 729
B. Nierenbecken und Ureter 730
1. Mißbildungen 730
2. Hydronephrose 731
3. Konkremente 733
4. Zirkulationsstörungen 734
5. Entzündungen 734
6. Geschwülste 735
C. Harnblase 735
1. Mißbildungen 735
2. Hypertrophie 737
3. Dilatation 738
4. Verletzungen 738
5. Zirkulationsstörungen 738
6. Entzündungen 738
7. Konkremente 740
8. Tierische Parasiten 743
9. Geschwülste 743
D. Harnröhre 744
1. Mißbidlungen 744
2. Verletzungen 744
3. Entzündungen 744
4. Geschwülste 745
5. Cowpersche Drüsen 745

Vierzehnter Abschnitt. Nebennieren 745

1. Mißbildungen 745
2. Zirkulationsstörungen 746
3. Entzündungen 746
4. Regressive Veränderungen 747
5. Geschwülste 747

Seite

Fünfzehnter Abschnitt. Bewegungsorgane 748
A. Knochensystem 748
a) Das Skelett mit Ausschluß der Gelenke 748
1. Mißbildungen und Wachstumsstörungen 748
2. Rachitis 751
3. Kongenitale Störungen der Entwicklung 757
4. Möller-Barlowsche Krankheit 759
5. Osteomalazie 759
6. Ostitis deformans 765
7. Atrophien 765
8. Verkrümmungen und abnorme Stellungen 766
9. Knochenbrüche 769
10. Entzündungen 772
11. Exostosen 784
12. Hyperostose 785
13. Geschwülste 785
14. Zysten 786
15. Parasiten 786
b) Gelenke 786
1. Verletzungen 786
2. Zirkulationsstörungen 786
3. Entzündungen 787
4. Ankylosen 796
5. Freie Gelenkkörper 797
6. Geschwülste 798
B. Muskeln 798
1. Entzündungen 798
2. Regressive Veränderungen 799
3. Hypertrophie 800
4. Geschwülste 801
5. Tierische Parasiten 801
C. Sehnenscheiden, Schleimbeutel, Ganglien 801
1. Sehnenscheiden 801
2. Schleimbeutel 802
3. Ganglien 802

Erster Teil.

I. Allgemeine Pathologie und allgemeine pathologische Anatomie.

Erster Abschnitt.

Einleitung.

Die *Pathologie* ist die Lehre vom *Krankhaften*. Definiert man mit Lubarsch den normalen Zustand als ein bestimmtes Gleichgewicht mit Vorwiegen der dauerfähigsten und daher zweckmäßigsten Teile, so könnte man als pathologisch, als krankhaft die Störungen dieses vitalen Gleichgewichts bezeichnen. Dabei ist aber zu berücksichtigen, daß während des Lebens dauernd Störungen des Gleichgewichts dadurch entstehen, daß bei jeder Funktion lebende Substanz verbraucht und in eine andere Energieform umgesetzt wird; diese physiologischen Störungen des Gleichgewichts werden aber durch die sofort einsetzende physiologische Regeneration wieder ausgeglichen. Die Störungen werden erst pathologisch, wenn der Verbrauch lebender Substanz so groß ist, daß der Selbstregulierungsmechanismus der physiologischen Regeneration nicht zum Ersatze ausreicht, oder wenn bei normalem Verbrauche die Regeneration versagt oder nach der einen oder anderen Richtung sich abweichend gestaltet. Dabei kann ein an sich normaler Regulierungsvorgang dadurch, daß er entweder an falschem Orte (Heterotopie) oder zu falscher Zeit (Heterochronie) sich entwickelt, oder über das Maß des Physiologischen hinausschießt oder hinter ihm zurückbleibt (Heterometrie), krankhaft werden (Lubarsch). Namentlich bei den heterometrischen Vorgängen sind ferner die individuellen Variationen zu berücksichtigen, die einen Vorgang bei dem einen Individuum noch innerhalb der Grenzen des Normalen liegend erscheinen lassen, der bei dem anderen bereits zweifellos krankhaft ist. Demnach können wir pathologisch eine Gleichgewichtsstörung nennen, die von der Norm über die Grenzen der individuellen Variation hinaus durch Heterotopie, Heterochronie oder Heterometrie abweicht.

Pathologisch können Vorgänge oder Zustände sein. Die *pathologischen Vorgänge* werden einerseits während der Entwicklung des Organismus als *Entwicklungsstörungen*, die auf Veränderungen des Keimplasmas beruhen, beobachtet, andererseits bezeichnet man sie als *Krankheiten*, wenn sie mit einer Gefährdung der Fortdauer des Organismus einhergehen. *Krankhafte Zustände* entstehen entweder direkt, wie Verletzungen und ihre Folgen, oder schließen sich an krankhafte Vorgänge an; war in letzterem Falle der krankhafte Vorgang eine Entwicklungsstörung, so sprechen wir von einer *Mißbildung;* lag eine Krankheit zu-

grunde, so wird der aus ihr resultierende Zustand als *Schaden* bezeichnet. Hieraus ergibt sich die Einteilung der Pathologie in

I. Die Lehre von den krankhaften Vorgängen.
   1. Die Lehre von den Krankheiten (Nosologie).
   2. Die Lehre von den Entwicklungsstörungen (Dysontologie).

II. Die Lehre von den krankhaften Zuständen.
   1. Die Lehre von den Schaden.
   2. Die Lehre von den Mißbildungen.

Mit der Definition des Krankhaften als einer Störung des *vitalen* Gleichgewichts reihen wir die Pathologie der Lehre vom Leben, der Biologie an und müssen daher beim Studium des Pathologischen ebenso wie bei biologischen Untersuchungen überhaupt auf die letzten Lebenseinheiten, auf die Zellen zurückgreifen. Die wissenschaftliche Pathologie muß demnach eine *Zellularpathologie* (Virchow) sein, deren Ziel es ist, alle krankhaften Vorgänge und Zustände auf Lebensäußerungen (veränderte Tätigkeit und veränderte Zusammensetzung) der Zellen zurückzuführen.

Die heutige Kenntnis dieser Zellveränderungen und der von ihnen abhängigen Krankheiten ist ein Ergebnis der wissenschaftlichen Forschung zweier Jahrtausende. Wie aber die Naturwissenschaft im allgemeinen, so hat auch die Medizin erst in der neuesten Zeit, seit noch nicht 100 Jahren, außerordentliche Fortschritte gemacht, während sie bis dahin sich nur sehr langsam entwickelt hatte. Es ist nicht nur von großem Reiz, sondern auch für das Verständnis des heutigen Standpunktes von nicht geringem Wert, den allmählichen Fortschritt zu verfolgen. Natürlich kann es hier nur in Kürze geschehen.

Zweiter Abschnitt.

Die geschichtliche Entwicklung der Lehren vom Wesen der Krankheiten[1]).

Im *Altertum* dachte man sich die organischen Körper (wie alle anderen Naturobjekte) aus einer *Mischung der sogenannten Elemente*, des Feuers und Wassers, der Luft und der Erde, und zwar einzelner, zweier oder aller entstanden, und nach den Mengenverhältnissen dieser Elemente war der Körper bald wärmer, bald kälter, bald trockener, bald feuchter. Eine Änderung der Mischung (Krasis) hatte Krankheit zur Folge. Doch waren dabei nicht alle Körperbestandteile von gleicher Wichtigkeit, vielmehr waren nach Hippokrates (460—370), dem bedeutendsten Arzte des Altertums, hauptsächlich die *Flüssigkeiten* beteiligt, deren er Blut, Schleim, gelbe und schwarze Galle unterschied. Letztere war ein theoretisch konstruiertes Produkt und sollte in der Milz gebildet werden. Der Schleim, der aus der Nase oft in so großer Menge herabfließt, sollte nach Hippokrates im Gehirn entstehen und durch das Siebbein nach unten gelangen. Die gelbe Galle fand hauptsächlich wohl Berücksichtigung, weil sie oft dem Erbrochenen seine charakteristische Beschaffenheit verleiht.

Wegen der Rolle, welche die *Flüssigkeiten*, die *Humores*, spielten, nennt man die auf sie begründete Krankheitslehre **Humoralpathologie.** Sie wurde

---

[1]) Die nachstehenden Ausführungen sind ein nur die wichtigsten Gesichtspunkte berührender kurzer Auszug aus dem Ribbertschen Buche: »Die Lehren vom Wesen der Krankheiten in ihrer geschichtlichen Entwicklung.« Bonn, Friedr. Cohen. 1899.

von den Nachfolgern des HIPPOKRATES zwar in Einzelheiten umgebildet, blieb aber in den Grundzügen bis in das fünfzehnte Jahrhundert in Geltung, nachdem sich ihr GALEN, der 131 nach Christus geborene große römische Arzt, wenn auch unter mancherlei Modifikationen, angeschlossen hatte. Er stellte unter den vier Kardinalsäften das Blut in den Vordergrund und sprach ganz besonders häufig von einer Mischungsveränderung desselben, die er als Fäulnis bezeichnete. Er begründete auf seine Humoralpathologie eine ausgesprochene Therapie, die darauf ausging, die Stoffe zu entfernen, welche die Mischung veränderten, aus der normalen Krasis eine *Dyskrasie* machten. Dazu dienten in erster Linie Abführmittel und Diätvorschriften.

Diese Lehren des GALEN blieben wie seine übrigen, vor allem seine anatomischen und physiologischen Anschauungen durch das ganze Mittelalter bis ins fünfzehnte Jahrhundert in Geltung. Dann erst wurden sie zunächst von PARACELSUS, dem zu Einsiedeln in der Schweiz (1493) geborenen, zu Salzburg (1541) gestorbenen Arzte, später von VAN HELMONT (1578—1644) u. a. energisch bekämpft und allmählich beseitigt. PARACELSUS faßte die Krankheit zum ersten Male als einen **abnormen Lebensvorgang** auf; seine Betonung der Chemie gab den ersten Anstoß zu einer neuen der Humoralpathologie sich anreihenden Richtung, zu der *Chemiatrie* des SILVUS (Pseudonym für FRANZ DE LE BOE, geboren zu Hanau 1614, gestorben zu Leyden 1672). Er legte den Nachdruck auf die chemische Zusammensetzung und *Mischungsänderung des Körpers*, vor allem aber wurden für ihn die Verdauungssäfte und ihre Abweichungen zu maßgebenden Faktoren. Als *Acrimonia, Schärfen*, traten sie in das Körperinnere, vor allem in das Blut über, durch geeignete ausleerende Heilmittel sollten sie aus ihm wieder entfernt oder durch »Alterantia« umgestimmt werden.

Diese *chemiatrischen* Lehren wurden später vielfach weiter gebildet. Wir können hier nicht allen Wandlungen folgen, müssen aber betonen, daß, zumal unter dem Einfluß der Entdeckung des Kreislaufes durch HARVEY (1578—1658), das Verhalten des Blutes immer mehr in den Vordergrund trat. Daran hatte der englische Arzt HUNTER (geb. 1728) großen Anteil. In Frankreich stützte sich ANDRAL (1797—1876) auf die Veränderungen des Blutes, unter den Deutschen war ROKITANSKY (1804—1878), Professor in Wien, der Hauptvertreter dieser Richtung der *Humoralpathologie*. Er suchte die Krankheiten auf eine veränderte Blutmischung, auf eine Dyskrasie zurückzuführen und unterschied verschiedene *Krasen*gruppen, solche mit Vermehrung oder Verminderung des Fibrins, solche mit Zunahme und Abnahme des Blutwassers usw. Von diesen primären Blutveränderungen hingen die Abnormitäten der Organe ab.

Neben der Humoralpathologie ging schon im Altertum die **Solidarpathologie** einher. Sie faßte die *festen Teile* ins Auge. Den Anstoß dazu gab DEMOKRITS Lehre von den *Atomen*, aus denen auch die organischen Körper zusammengesetzt gedacht wurden. Zwischen ihnen befanden sich Lücken, Poren. Von der *Dichtigkeit der Lagerung*, also der Weite der Poren, hing das Befinden des Organismus ab. Zu enge Anordnung (Status strictus) war ebenso schädlich wie zu lockere (Status laxus). Die Therapie suchte auf Änderung dieser Verhältnisse zu wirken. Diese Solidarpathologie gewann nicht entfernt die Bedeutung der Humoralpathologie. GALEN nahm von ihr nur wenig an, und bis zum neunzehnten Jahrhundert erhielten sich nur noch hier und da Reste davon. Die festen Teile freilich erregten auch in der Neuzeit bei manchen größere Aufmerksamkeit als die flüssigen, aber in einem anderen Sinne als im Altertum. Hatte man sie bis dahin nur in ähnlicher Weise betrachtet, wie es mit den übrigen Naturgegenständen, auch den unorganischen, geschah, so sah

man jetzt, daß den Solidis, vor allem den Muskeln, eigenartige *vitale* Erscheinungen zukamen, welche das Lebende charakteristisch von dem Leblosen unterschieden. Albrecht von Haller (geboren zu Bern 1708, gestorben ebenda 1777) wies zuerst nachdrücklich auf die durch Reize erregbare *Kontraktilität* der Muskeln, auf die *Sensibilität* und auf die Bedeutung der Nerven für die Lebensvorgänge hin. Diese Beobachtungen beeinflußten ganz außerordentlich die ärztlichen Vorstellungen. Man studierte eingehend das Verhalten der Nerven und begründete darauf eine **Neuropathologie,** die in der ersten Hälfte des neunzehnten Jahrhunderts eine nicht geringe Bedeutung gewann, also neben der damals noch einflußreicheren Humoralpathologie einherging.

Die Lebenserscheinungen an den festen Teilen dienten nun einer anderen Richtung als wesentliche Stütze. Wir erwähnten schon, daß Paracelsus zuerst die Krankheit als einen veränderten Lebensvorgang auffaßte. Ein Lebensprinzip, der von ihm so genannte »*Archaeus*«, hat im Körper seinen Sitz. Wird es irgendwie verändert, so erkrankt der Mensch. Der Archaeus kann z. B. gelähmt sein, so daß er nicht imstande ist, die chemischen Prozesse im Körper, auf die Paracelsus großes Gewicht legte (s. o.), zu leiten und die unbrauchbaren Stoffe auszuscheiden. Dann häufen sie sich an wie der Weinstein (Tartarus) in den Fässern und erzeugen so die tartarischen Krankheiten. Da nun hier wie in allen anderen Fällen der Archaeus die Grundlage der krankhaften Zustände bildet, so kann die Therapie auch nur auf ihn einwirken. Das ist aber allein durch geistige Mittel, durch die geheimen Kräfte von Pflanzen und Tieren, durch »*Arcana*« möglich.

Diese Anschauungen von Paracelsus wurden hundert Jahre später durch van Helmont weiter ausgebildet und mannigfach umgestaltet. Der Archaeus behielt, wenn auch in anderem Sinne, seine Bedeutung.

Wieder 100 Jahre später hat bei G. E. Stahl (1660—1734) diese Richtung in der Auffassung von Leben und Krankheit eine andere Form angenommen. Bei ihm ist es kein besonderes Prinzip mehr, welches die abnormen und normalen Vorgänge leitet, sondern die bewußte unsterbliche *Seele* hat diese Funktion übernommen. Ist sie geschädigt, so leitet sie die Lebensprozesse nicht in gehöriger Weise. Die daraus entstehenden Störungen sind die Krankheiten. Da die Anima so in den Vordergrund tritt, nennt man die Lehre **Animismus.**

Aber es war doch nur eine einseitige, nicht weit verbreitete Richtung, welche der Seele derart die leitende Rolle zuerteilte. Andere Ärzte vor und nach Stahl suchten nach anderen Faktoren, welche die Eigenheiten des gesunden und kranken Lebens zu erklären vermöchten. In diesem Sinne wurde viel von »*Lebensgeistern*« gesprochen, die in dem Körper zirkulieren und seinen Tätigkeiten vorstehen sollten.

Aber das Vorhandensein selbständiger geistiger Faktoren leuchtete vielen nicht ein. Als die oben erwähnten Erscheinungen an Muskeln und Nerven bekannt wurden, die an den festen Teilen hafteten und auch nicht muskulären und nervösen Elementen eigen waren, sah man ein, daß das Leben den Körperteilen selbst zukam und nicht als ein von ihnen getrenntes Prinzip existieren könne. So kam man dahin, eine besondere den Geweben inhärierende Kraft, eine »**Lebenskraft**«, anzunehmen, die sich von allen anderen physikalischen Kräften unterscheiden, aber mit dem Organismus in ähnlicher Weise verbunden sein sollte, wie z. B. die Schwerkraft mit allen auf der Erde befindlichen Körpern. Wir bezeichnen diese Richtung als **Vitalismus.**

Viele Ärzte bekannten sich zu dieser Auffassung, manche Systeme wurden darauf gegründet. Aber es ist begreiflich, daß bei dem unbestimmten Begriff einer Lebenskraft die Ansichten im einzelnen recht verschieden waren.

Ausgesprochene Anhänger des Vitalismus waren Bordeu (1722—1776) und Barthez (1734—1806), die an der Universität zu Montpellier lehrten, wo die Lebenskraft noch weit bis in das neunzehnte Jahrhundert in Geltung blieb.

Auch in Deutschland fand der Vitalismus vielen Beifall. Der letzte bedeutende Vertreter desselben war der um die Biologie hoch verdiente Johannes Müller (geboren zu Coblenz 1801, gestorben zu Berlin 1858). Er, der im Gegensatz zu der damals herrschenden spekulativen Forschung darauf bestand, daß man stets von der exakten Beobachtung ausgehen müsse, glaubte doch an der Lebenskraft festhalten zu sollen, die alle Lebensvorgänge regele.

Nun waren aber schon vor ihm Zweifel aufgetaucht. Der bedeutende Kliniker Reil (1759—1813) sprach zwar auch viel von der Lebenskraft, aber er suchte sie doch aus der verschiedenen Beschaffenheit der Materie, aus ihrer Mischung usw. abzuleiten. Auch der hervorragende, zuletzt in Paris lebende Anatom Bichat (1771—1802), den wir als Begründer der *Gewebelehre* ansehen, machte die Lebenserscheinungen von der organischen Struktur abhängig. Nach ihm griff Magendie (1783—1831), ebenfalls in Paris, der bedeutende Vertreter der experimentellen Forschung, den Vitalismus energisch an, der Arzt und Philosoph Lotze (1817—1881), zuletzt in Berlin, fuhr mit Erfolg darin fort, aber die völlige Beseitigung der Lehre trat erst ein, als hauptsächlich von Schülern Joh. Müllers gezeigt wurde, daß die Methoden der Chemie und Physik sich auf die vitalen Prozesse anwenden lassen.

In dem Vitalismus, der Solidar- und Humoralpathologie haben wir nun die wichtigsten Richtungen kennen gelernt, die der Medizin bis in das neunzehnte Jahrhundert zugrunde lagen. Die allgemeine Form aber, in welcher man die flüssigen und festen Teile betrachtete, bot lange Zeit keine Veranlassung, in dem im Eingang dieses Kapitels angedeuteten Sinne nach den Körperteilen zu suchen, welche durch den Angriff der äußeren Schädlichkeiten getroffen wurden. Der Vitalismus hatte an körperlichen Veränderungen, die er als sekundäre, das Wesen der Krankheit kaum berührende, ansah, kein tiefergehendes Interesse. Doch konnte die anatomische Forschung, aller Theorie ungeachtet, an den bei Leichenöffnungen gewonnenen Befunden nicht vorübergehen. Seitdem durch Vesal (geboren zu Brüssel 1514, gestorben 1564) die **Anatomie** neu begründet worden war und die Sektionen häufiger wurden, legte man immer mehr Wert auf die Abnormitäten der Organe. Die Kenntnisse wurden immer reichlicher und bereits in größeren Werken gesammelt. Die erste umfassende und systematische Darstellung lieferte J. B. Morgagni (1681—1771), Lehrer der Anatomie in Padua, in seinem Werke »De sedibus et causis morborum« (1761). Er setzte die Leichenbefunde zu den Erscheinungen während des Lebens in Beziehung und wies den verschiedenen Krankheiten im Körper ihren *Sitz* an. Zahlreiche Ärzte folgten seiner Forschungsmethode. Wir nennen nur noch Rokitansky, den wir schon als letzten Vertreter humoralpathologischer Anschauungen kennen lernten. Er betrachtete zwar die lokalen Abnormitäten als die Folgen primärer Dyskrasien, aber sie waren insofern doch der Ausdruck der Krankheiten, deren jede durch eine bestimmte Veränderung ausgezeichnet ist. In der Wertschätzung der *pathologischen Anatomie* jedoch zu weit gehend, war Rokitansky der Ansicht, daß sie allein ausreiche, um ein in allen wesentlichen Punkten richtiges Bild der Krankheit zu geben. Sein Lehrbuch der pathologischen Anatomie, welches reich an vortrefflichen Darstellungen ist und in welchen er für jene Lehren eintrat, erschien 1842.

Wenige Jahre später begann Virchows wissenschaftliche Laufbahn. Er trat der Humoralpathologie Rokitanskys mit Schärfe entgegen und zeigte, daß die Vorstellungen über primäre Dyskrasien völlig in der Luft schwebten und

daß die Krankheiten von den Lokalveränderungen abhängig seien. Seine Kritik war so durchschlagend, daß ROKITANSKY selbst von seinen humoralen Anschauungen zurückkam. VIRCHOW bekämpfte auch die Neuropathologie und schloß sich denen an, welche die Existenz einer besonderen Lebenskraft leugneten. Er führte ferner die **pathologische Anatomie** auf ihren wahren Wert zurück, indem er darlegte, daß sie durch *Beobachtung am Krankenbette* und durch *Experiment* unterstützt werden muß, um allseitig befriedigende Resultate zu liefern. Seine bedeutendste Leistung aber wurde die Begründung der **Zellularpathologie.** Nachdem durch SCHLEIDEN und SCHWANN festgestellt war, daß Pflanzen und Tiere sich aus Zellen aufbauen, beschäftigte sich auch VIRCHOW eingehend mit den neu entdeckten Gebilden. Er zeigte zunächst, daß SCHWANN irrte, wenn er die Zellen aus einem flüssigen organischen Blastem entstehen ließ, in welchem zuerst der Kern sichtbar würde, um dann vom Protoplasma eingehüllt zu werden. Er faßte im Gegensatz dazu seine Erfahrungen in dem von REMAK (1852) dem Sinne nach bereits für das Embryonalleben behaupteten Satz »**Omnis cellula e cellula**« zusammen, der besagt, daß jede neue Zelle nur aus einer bereits bestehenden hervorgehen kann. Er bewies ferner gegen anfänglichen Widerspruch, daß auch das Bindegewebe Zellen enthält und aus ihnen sich entwickelt. So vorbereitet konnte er endlich in seinem Werke die »*Zellularpathologie*« (1858) darlegen, daß die Zellen auch für die Pathologie grundlegende Bedeutung haben, daß sie es sind, auf deren Veränderungen die Krankheiten beruhen.

Dritter Abschnitt.

Allgemeine Ätiologie.

Das im ersten Abschnitte aufgestellte Ziel der Zellularpathologie läßt sich auf verschiedenen Wegen erreichen. Man kann zunächst den *Ursachen*, die den einzelnen Vorgängen und Zuständen zugrunde liegen, nachgehen, die kausale Genese der Veränderungen studieren. Die Lehre von den Ursachen der krankhaften Vorgänge und Zustände wird als **allgemeine Ätiologie** bezeichnet. Unter den Ursachen sind äußere und innere zu unterscheiden.

A. Die äußeren Ursachen krankhafter Vorgänge und Zustände.

Die Gleichgewichtsstörungen, die wir als krankhaft auffassen müssen, hängen zum allergrößten Teile von *anatomischen Veränderungen* der Zellen und ihrer Produkte ab, die ihrerseits meist durch äußere, den Körper treffende Schädlichkeiten hervorgerufen werden.

Wir müssen *diese nachteiligen Einflüsse*, zu denen vor allem die tierischen und die pflanzlichen Parasiten gehören, zunächst kennen lernen. Aber wir können auf sie nur so weit eingehen, wie es für unsere Zwecke, für das *Verständnis allgemein pathologischer Vorgänge und anatomischer Veränderungen* erforderlich ist. Im übrigen muß auf andere Lehrbücher, insbesondere über Hygiene, verwiesen werden.

1. Abweichungen von den notwendigen Lebensbedingungen.

Dahin gehören einmal Abweichungen in der **Ernährung.** Übermäßige Nahrungszufuhr kann durch Überladung des Magendarmkanals die Verdauung stören, aber auch zu starke Fettanhäufung im Fettgewebe und manchen Organen herbeiführen und dadurch schädlich wirken.

Die Folge ungenügender Ernährung, die *Inanition*, ist natürlich am ausgesprochensten, wenn gar keine Nahrung mehr aufgenommen wird. Das

kommt beim Menschen nur sehr ausnahmsweise vor. Daher verdanken wir unser Wissen von den bei der Inanition auftretenden Veränderungen dem Tierversuch und dem Experiment der sogenannten Hungerkünstler.

Ein *vollkommener Nahrungsmangel* (*absolute Inanition*) kann vom Menschen unter Umständen länger als 20 Tage ertragen werden. Nimmt er aber wenigstens Wasser zu sich (*Karenz mit Wasserkonsum*), so kann er die dreifache Zeit aushalten. Die Gewichtsabnahme betrifft in erster Linie den Glykogenvorrat, dann das Fettgewebe, der Hungernde magert ab. Die Fettverbrennung schützt das Eiweiß vor der Zersetzung, weshalb gut genährte Individuen länger am Leben bleiben als schlecht genährte. Nächst dem Fett wird die Muskulatur erheblich vermindert, nur die des Herzens nicht. Es nimmt, wie auch das Gehirn, am wenigsten ab. Auch das Blut erfährt keinen besonders hochgradigen Schwund.

Die *Verringerung der Nahrungsaufnahme* (*relative Inanition*) kommt beim Menschen oft vor, so bei Geisteskranken, bei Individuen mit mechanischen Hindernissen, besonders der Speiseröhre, bei anderen, die durch Veränderungen des Magendarmkanals an der Ausnutzung des Genossenen verhindert sind usw. Die Folgen sind ähnlich wie dort, nur treten sie langsamer ein und sind dementsprechend schließlich hochgradiger.

Auf besondere Weise wirkt die zweite Art der relativen Inanition, die *abgeänderte Zusammensetzung der Nahrung*. Sehr deletär ist die völlige *Entziehung des Wassers*. Der Mensch stirbt dann nicht weniger schnell als bei völligem Nahrungsmangel. Eine Verminderung an Eiweiß, Fett oder Kohlehydraten in der Nahrung bedingt eine Verarmung an diesen Substanzen, während eine ausschließliche Ernährung mit einer der drei Stoffgruppen auf die Dauer nicht ertragen wird. Für die menschliche Pathologie ist es besonders wichtig, daß *körperfremdes* oder (durch Erhitzen) *verändertes Eiweiß* schädlich ist. Durch kondensierte Milch konnte z. B. bei Affen die Möller-Barlowsche Affektion des Knochensystems hervorgerufen werden.

Durch Experimente ist ferner gezeigt worden, daß überreichliche Verfütterung von *Cholesterin* schwere Veränderungen der Aorta und der Leber herbeiführt.

Weiterhin konnte festgestellt werden (Eijkman), daß die mit schweren Nervenstörungen verbundene *Beri-Berikrankheit* durch *Reis* hervorgerufen wird, der *zu sehr poliert* wurde und dem deshalb in der Hülle befindliche, für den Stoffwechsel notwendige Kleienbestandteile, die als Vitamine bezeichnet werden und wahrscheinlich bestimmte zum Eiweißaufbau unentbehrliche Amidosäuren sind, fehlen. In ähnlicher Weise wird die Pellagra, eine mit Hautveränderungen und schweren nervösen Störungen einhergehende und mit Kachexie endende Erkrankung, auf den Genuß von geschältem oder verdorbenen Mais zurückgeführt (s. aber S. 9). Durch Experimente ist ferner nachgewiesen, daß bestimmte *Lipoide* in der Nahrung für das Leben des Organismus unumgänglich notwendig sind, daß ihre Entziehung den Tod zur Folge hat.

Fehlt der Kalk, so muß das wachsende Skelett arm daran bleiben, das erwachsene allmählich seinen Gehalt daran verlieren.

Zu *Mangel an* **Sauerstoff** führt seine Abnahme in der Atemluft, schlechte Funktion der Respirationswege, Veränderungen der Lunge und des Blutes. Absoluter Mangel führt zur *Erstickung*, Suffokation; Verminderung des Sauerstoffs im Blut zu Atemnot (Dyspnoe), Krampfanfällen, Bewußtlosigkeit (Asphyxie) und zu später zu besprechenden Organveränderungen.

2. Chemische Schädlichkeiten, Gifte.

Es gibt viele Substanzen, die auf chemischen Wegen Veränderungen herbeiführen können. Dahin gehören anorganische und organische Stoffe, unter letzteren viele, die in Pflanzen und Tieren gebildet wurden. Zu den ersteren rechnen die Mineralsäuren, das Ätzkali und Ätznatron, Phosphor, Arsen, Quecksilber, Sublimat, Blei, manche Gase, wie Chlor, das Leuchtgas usw., zu den anderen nicht wenige vom Arzte verwendete Mittel, wie Karbolsäure, Chloroform, Jodoform, Äther, ferner Blausäure, Anilin u. a. Die Pflanzen liefern das Digitalin, das Morphin, Atropin, Ergotin, Kokain. Vor allem sind hier die bakteriellen Produkte anzuführen. Unter den Tieren seien die Schlangen, spanischen Fliegen und Skorpione erwähnt.

Die Gefährlichkeit aller dieser Substanzen nimmt mit der Konzentration und absoluten Menge zu. In verdünntem Zustande oder in geringen Quantitäten können sie unschädlich, ja unter Umständen nützlich sein.

Sehr wichtig sind die Gifte, die dem Menschen durch Beruf und Angewöhnung dauernd zugeführt werden. Sie verursachen langsam sich steigernde Veränderungen, so der Phosphor, der in Zündholzfabriken eingeatmet wird, das Blei, das Bleiarbeiter und Anstreicher, das Quecksilber, das Spiegelarbeiter aufnehmen, der Alkohol namentlich in der Form des Branntweins, das Morphium und das Kokain.

Wir nennen die Einführung eines Giftes und seine Wirkung Vergiftung, **Intoxikation.**

Aber Gifte dringen nicht nur von außen ein. Es gibt auch eine Giftbildung im Körper selbst und davon abhängig eine **Autointoxikation.** Die sie hervorrufenden Gifte können im Darmkanal aus einer abnormen Zersetzung der Speisen hervorgehen. Sie können auch in den Geweben entstehen, und manche normale Sekretions- und Stoffwechselsprodukte sind im Übermaß giftig.

3. Thermische Schädlichkeiten.

Steigerung der Körperwärme um einige Grad, wie im *Fieber*, kann lange ertragen werden und wirkt für sich allein selten ernstlich nachteilig. Aufenthalt in hoher Außentemperatur ist so lange ohne Einfluß, als der Mensch durch Wärmeabgabe bei der Sekretion des Schweißes und dessen Verdunstung seine Körperwärme auf normaler Höhe hält. Tiere, die das nicht vermögen, gehen — Meerschweinchen z. B. schon bei direkter Sonnenbestrahlung — nach wenigen Stunden zugrunde. Die stärksten Veränderungen entstehen bei lokaler Hitzeeinwirkung, so, wenn heiße Dämpfe, Flüssigkeiten oder feste Körper die Haut treffen, oder durch heiße Speisen und Getränke.

Intensive *Kälte* oder mäßige bei langer Dauer ist ebenfalls nachteilig. Im Tier sah man Untergang von roten Blutkörperchen. Herabsetzung der Gesamttemperatur unter 30° führt meist zum Tode. Lokales Erfrieren der Teile vernichtet sie bei längerer Dauer immer, kurzwährendes kann von vielen Geweben ohne wesentlichen Schaden ertragen werden.

4. Elektrische Schädlichkeiten.

Zu den äußeren Schädlichkeiten gehört auch die *Elektrizität.* Während mäßige Ströme therapeutisch verwertbar sind, können stärkere Verbrennungen oder Zerreißungen an den Geweben hervorrufen oder gar den Tod herbeiführen. Hierher rechnet natürlich auch der *Blitz.*

5. Mechanische Schädlichkeiten.

Leicht verständlich sind die vielseitigen *mechanischen Einflüsse*, unter ihnen auch die von Tieren herrührenden Verletzungen. Die Gewebe werden zerrissen, zerschnitten, gequetscht, komprimiert oder vom Körper getrennt. Die Bedeutung solcher Eingriffe ist je nach dem Organ wechselnd, am größten, wenn Zentralnervensystem oder Herz getroffen wurden.

Hierher gehört auch ein abnormer Druck durch enge Kleidungsstücke, durch Verbände, Geschwülste, vergrößerte Organe, angesammelte Flüssigkeiten, übermäßige Füllung des Darmes usw. Bei dem Fetus spielt der zu enge Uterus, die um die Extremitäten geschlungene Nabelschnur u. dgl. eine Rolle.

Endlich erwähnen wir hier auch die **Taucherkrankheit,** zu der auch die Krankheit der Caissonarbeiter zu rechnen ist. Wird infolge zu schnellen Übergangs aus der Taucherglocke oder aus dem Caisson in den gewöhnlichen Luftdruck der unter dem hohen Druck gespannte Stickstoff der Gewebe frei, so kann er, mit dem Blute verschleppt, namentlich im Rückenmark zu multiplen Gefäßverschlüssen und schweren daraus resultierenden Veränderungen führen.

6. Schädliche Strahlenwirkungen.

Durch die *Röntgen-* und *Radiumstrahlen* können schwere Veränderungen zunächst der Haut (Rötungen, Nekrosen u. a.) hervorgerufen werden. In inneren Organen gehen die funktionellen Elemente, z. B. die Drüsenzellen, zugrunde. Die Wirkung wird zuweilen z. B. bei den Ovarien, den Geschwülsten therapeutisch angestrebt. Auch der Einfluß der Sonnenstrahlen auf die Haut kann nachteilig sein, wenn sie von Hause aus besonders empfindlich ist oder »*sensibilisiert*« wurde. Das ist z. B. der Fall bei Anwesenheit von *Hämatoporphyrin* im Blut. Die Individuen bekommen Entzündungen und Geschwüre der Haut. Ferner bei *Pellagra* (s. S. 7), bei der die schweren Krankheitserscheinungen unter der Wirkung des Sonnenlichtes entstehen. Tiere, die nur mit Buchweizen gefüttert wurden, gehen im Sonnenlicht zugrunde. In allen solchen Fällen werden Eiweißkörper durch die Sonnenstrahlen in unlösliche Modifikationen übergeführt.

7. Fremdkörper.

Mechanische Einwirkungen können auch von *Fremdkörpern* ausgehen. Eine Bleikugel, eine Nadel, ein Holzsplitter kommen durch eine mechanische Verletzung in den Körper hinein, aber ihre Wirkung ist mit der Wunde nicht erschöpft. Denn sie bleiben im Körper liegen und rufen hier verschiedene mit Entzündung verbundene Veränderungen hervor. Das tun aber nicht nur gröbere fremde Gebilde, sondern auch feinste, in Staubform in den Körper gelangende Partikel (Kohle, Steinstaub).

8. Abgestorbene Gewebeteile.

Auch *abgestorbene* Gewebeteile stellen nicht unwichtige Schädlichkeiten dar. Wir werden viele derartige tote Massen kennen lernen. Sie haben erstens die Bedeutung von Fremdkörpern, zweitens von chemisch differenten Substanzen, da in ihnen abnorme Umsetzungen ablaufen.

9. Parasiten.

Die praktisch wichtigsten Schädlichkeiten sind die **parasitären pflanzlichen und tierischen Lebewesen.** Von den ersteren, vorwiegend den Bakterien, hängen die wichtigsten Erkrankungen ab.

Die *tierischen Parasiten*, die weit weniger in Betracht kommen als die pflanzlichen, finden sich in verschiedenen Abteilungen der Wirbellosen bis zu den höchsten hinauf. Die *pflanzlichen* stammen aus den untersten Stufen des Pflanzenreiches.

Wir wollen zunächst die tierischen Parasiten kurz ins Auge fassen. Genaueres bleibt der Zoologie und der speziellen pathologischen Anatomie überlassen.

Wir teilen diese Parasiten in höhere und niederste Formen ein, weil sie in ihrer Wirkung verschieden sind und weil die tiefstehenden zu ähnlichen Folgezuständen führen wie die pflanzlichen.

I. Tierische Parasiten.

A. Die höheren tierischen Parasiten.

In der Klasse der **Arthropoden** finden sich Parasiten unter den *Arachnoiden*. Der wichtigste ist die *Krätzmilbe*, *Acarus scabiei* oder Sarcoptes hominis. Sie wohnt, ungefähr stecknadelkopfgroß, in der Haut, in der sie Gänge macht, Eier ablegt und heftiges Jucken und Entzündung hervorruft.

Weniger wichtig sind der in Talgdrüsen lebende *Acarus folliculorum*, der *Holzbock*, *Ixodes ricinus*, der sich mit dem Kopf in die Haut einbohrt, und das *Pentastoma denticulatum*, die Larve von *Pentastoma taenioides*, welches ohne klinische Bedeutung in Leber und Milz vorkommt.



Fig. 1.
Oxyuris vermicularis. Natürliche Größe.
1 Weibchen,
2 Männchen.

Parasitäre *Insekten* sind die *Läuse*, in den Formen des *Pediculus capitis*, Kopflaus, des *Pediculus pubis*, Filzlaus, und des *Pediculus vestimentorum*, Kleiderlaus, die *Bettwanze*, *Cimex lectuarius*, die *Flöhe*, bei uns nur der *Pulex irritans*. Verschiedene *Mücken*, *Bremsen* und *Fliegenarten*, besonders der Moskito, werden durch Stiche lästig und dadurch, daß sie andere Parasiten in die Wunden hineinbringen, gefährlich.

Manche Fliegenarten legen ihre Eier in Wunden, in die Nasenhöhle und unter die Haut, wo dann die Larven auskriechen. Mit den Speisen heruntergeschluckte Larven bleiben im Magen und Darm zuweilen eine Zeitlang leben.

Weit wichtiger sind die parasitären **Würmer,** unter ihnen zunächst die **Rundwürmer** (Nematoden). Der häufigste Schmarotzer ist der *Spulwurm*, *Ascaris lumbricoides*, dessen Weibchen 25—40 cm lang wird. Das

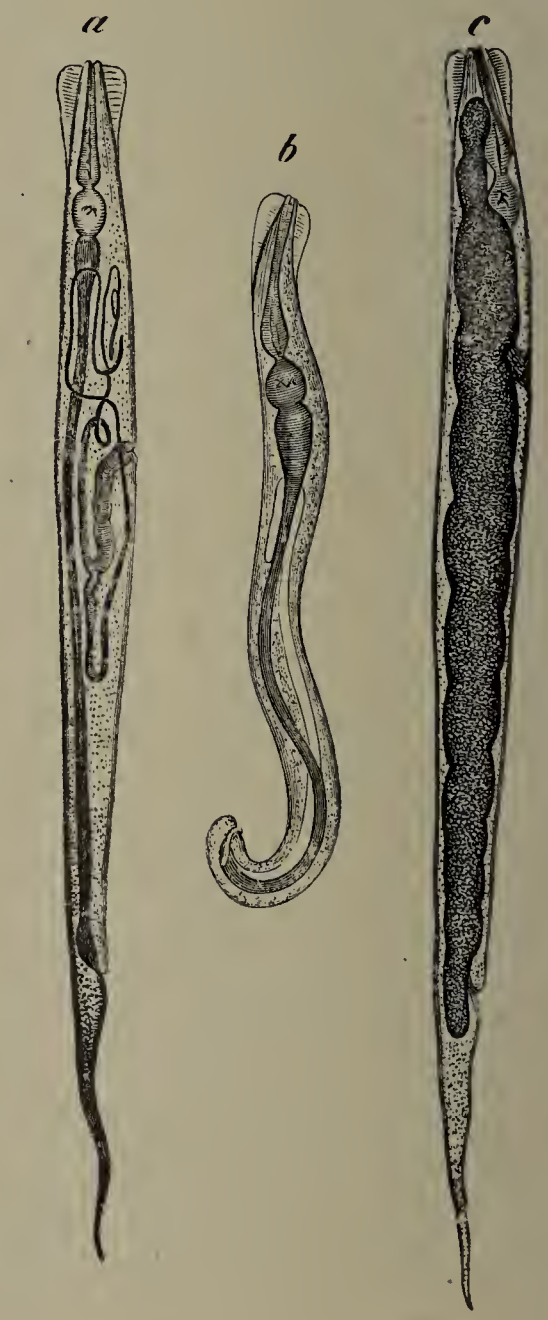

Fig. 2.
Oxyuris vermicularis. 9fache Vergr.
a Reifes, nicht befruchtetes Weibchen.
b Männchen. *c* Befruchtetes Weibchen.
(Nach HELLER.)

Männchen ist etwas kleiner. Er bewohnt zu mehreren den Darmkanal und legt in ihm die Eier, die, in großen Mengen mit dem Kot entleert, nachdem sich in ihnen in feuchter Umgebung die Embryonen entwickelt haben, ohne Zwischenwirt auf neue Individuen übertragen werden können. Er kann in den Gallengang und in den Wurmfortsatz hineinkriechen (s. II. Teil).

Der *Oxyuris vermicularis* (Fig. 1 u. 2), der Pfriemenschwanz, lebt im untersten Dünn- und Dickdarm und wird als Weibchen 10, als Männchen 4 mm lang. Er kann in die Darmwand eindringen und im *Wurmfortsatz* Reizung veranlassen (s. spez. Teil), ferner von der Vagina aus durch Uterus und Tuben in die *Bauchhöhle* gelangen und hier Knötchen erzeugen (Kolb, Schneider). Die mit dem Kot entleerten Eier, deren Embryo schon nahezu ausgebildet ist, können, auf dasselbe oder auf neue Individuen übertragen, sich ohne Zwischenwirt wieder entwickeln. Da die Larven schon außen am Anus ausschlüpfen können und hier Jucken veranlassen, können sie an den kratzenden Fingern haften und mit ihnen weiter übertragen werden.

Das *Anchylostoma duodenale* (Männchen 10, Weibchen 13 mm lang) wohnt im Dünndarm (Duodenum und Jejunum). Es saugt, durch hakenförmige Zähne angeheftet, hier Blut und macht Blutarmut. Es findet sich besonders bei Bergwerk- und Ziegelarbeitern. Die mit den Fäzes entleerten Eier entwickeln sich in Wasserpfützen u. dgl., von wo die bald nach der Entleerung ausgeschlüpften Larven durch Trinken wieder auf neue Menschen gelangen. Die Larven können auch *durch die Haut* eindringen (Loos).

Sehr gefährlich ist die *Trichine, Trichinella spiralis* (Fig. 3, 4, 5), die als geschlechtsreifes Tier im Darm des Schweines, der Ratte und, nach Übertragung trichinellenhaltigen Schweinefleisches, auch des Menschen lebt. Das Weibchen ist 3—4 mm, das Männchen $1^1/_2$ mm lang. Nach der im Darm erfolgenden Begattung bohrt sich das *Weibchen* in die Darmwand ein und legt die in seinem Uterus sich entwickelnden Embryonen in Chylusgefäße ab, aus denen sie mit dem Chylus durch den Ductus thoracicus ins Blut kommen, in dem man sie am Lebenden nachweisen kann. Dann gelangen sie in die Muskulatur (s. diese), dringen in die einzelnen Muskelfasern ein, rollen sich auf und werden von einer hyalinen, später verkalkenden Kapsel umgeben. In dieser Form können sie jahrelang am Leben bleiben. Mit dem Fleisch in den Darm neuer Individuen übertragen werden sie frei, und die Entwicklung beginnt von neuem.

Eine geringere Rolle spielt der im Coecum häufige *Trichocephalus dispar* (Fig. 6), der Peitschenwurm, 4—5 cm lang. Er kann sich in die Darmwand einbohren, saugt etwas Blut (Askanazy), schadet aber meist nicht viel. Er soll aber auch größere Blutverluste erzeugen können.

Ohne größere Bedeutung ist auch, wenigstens bei uns (im Gegensatz zu Cochinchina, wo der Wurm schwerere Störungen macht), *Anguillula intestinalis*, ein $2^1/_4$ mm langes Würmchen, das sich in die Darmschleimhaut einbohrt (Askanazy) und hier seine Eier, die es als Hermaphrodit selbst befruchtet, ablegt. Die aus ihnen entstehenden Jungen kehren in den Darm zurück, werden mit dem Kot entleert, machen (als Anguillula »stercoralis«) gewisse Metamorphosen durch und können dann auf neue Individuen übertragen werden.

In den *Tropen* ist gefährlich *Filaria sanguinis, F. Bankrofti.* Der Wurm bewohnt die Lymphgefäße, besonders des Skrotums und der unteren Extremitäten (Elephantiasis!). Die Weibchen setzen lebendige Junge ab, und diese gelangen in die Lymphbahnen der Bauchhöhle, dann ins Blut und vor allem in die Gefäße des Urogenitalapparates, wo sie Blutungen veranlassen. Verstopfen sie den Ductus thoracicus, so soll Chylus in den Harn übertreten und *Chylurie* entstehen. Die Übertragung geschieht

Fig. 3.
Geschlechtsreife Darmtrichinellen des Menschen (Männchen und Weibchen) und zwei Embryonen. Schwache Vergrößerung.



Fig. 4.
Eingekapselte und verkalkte Muskeltrichinellen aus dem menschlichen Musc. biceps, Lupenvergrößerung.

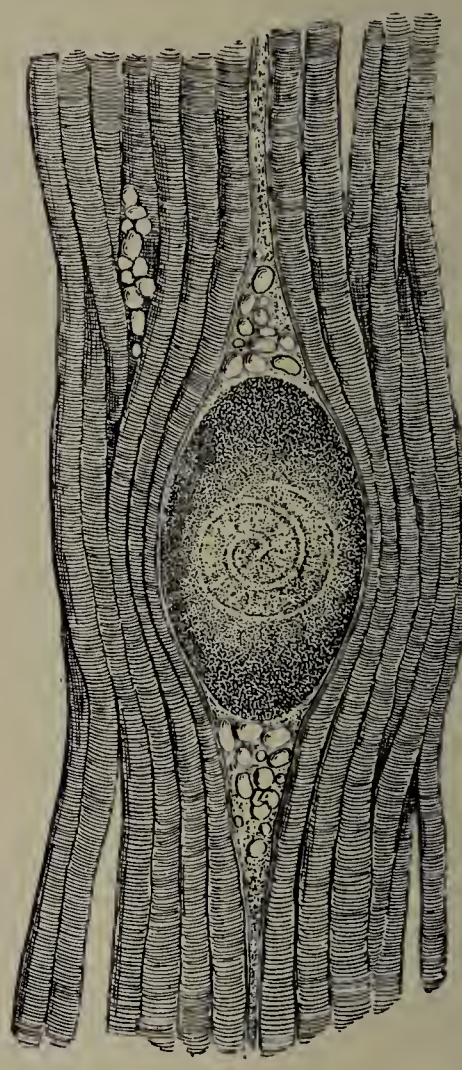

Fig. 5.
Verkalkte Trichinellenkapsel im Muskel.

Fig. 6.
Trichocephalus dispar. Natürliche Größ
a Weibchen. *b* Männchen.

durch Mücken, die filariahaltiges Blut saugen. In ihnen wächst der Wurm. Durch den Stich der Insekten wird er auf den Menschen übertragen.

Von den *Saugwürmern* kommen für uns nur wenige in Betracht. Das *Distomum hepaticum* (Fig. 7, 8), ein 28 mm langer, blattförmiger, mit Saugnäpfen versehener Wurm, lebt vorwiegend in den Gallengängen der Wiederkäuer, selten des Menschen. Er verursacht Entzündungen. Außerhalb des Körpers macht der aus dem Ei frei werdende Embryo

eine komplizierte Entwicklung in einer Wasserschnecke durch. Noch viel seltener und deshalb nur zu erwähnen ist das *Distomum lanceolatum*. Bedeutsam, wenigstens für Ägypten und andere Länder des Orients, ist das *Distomum haematobium* (Bilharzia haematobia, Schistosomum haematobium). Es bewohnt als ausgebildetes Tier die Blutgefäße der Bauchhöhle, besonders der Blasenwand, in der die abgelegten Eier heftige Entzündungen und geschwulstartige Bildungen erregen.

Andere Distomumarten finden sich in Japan in der Leber bzw. in der Lunge (KATSURADA) und können von da auch in das Gehirn gelangen (TANIGUCHI). Über das Vorkommen des *Katzenegels* (Distomum felineum) beim Menschen in den Gallengängen berichtete ASKANAZY.

Die *Bandwürmer*, die *Cestoden*, leben im ausgebildeten Zustande im Darmkanal. Sie bestehen aus einem als *Kopf* bezeich-

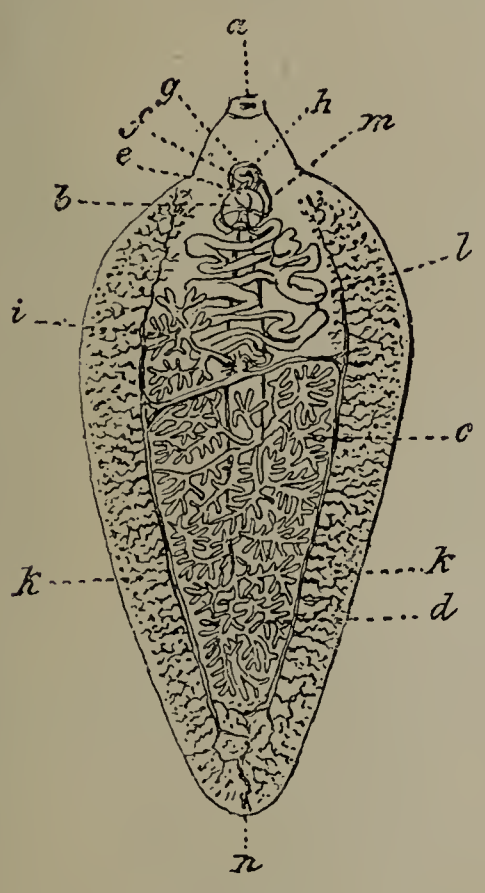

Fig. 7.
Distomum hepaticum von der Bauchfläche gesehen. (Nach SOMMER.) *a* Mundsaugnapf. *b* Bauchsaugnapf. *cd* Hoden. *e* Samenblase. *f* Genitalsinus. *g* Cirrhusbeutel. *h* Porus genitalis. *i* Keimstock. *k* Dottergänge. *l* Uterus. *m* Porus excretorius. C. 1:3.

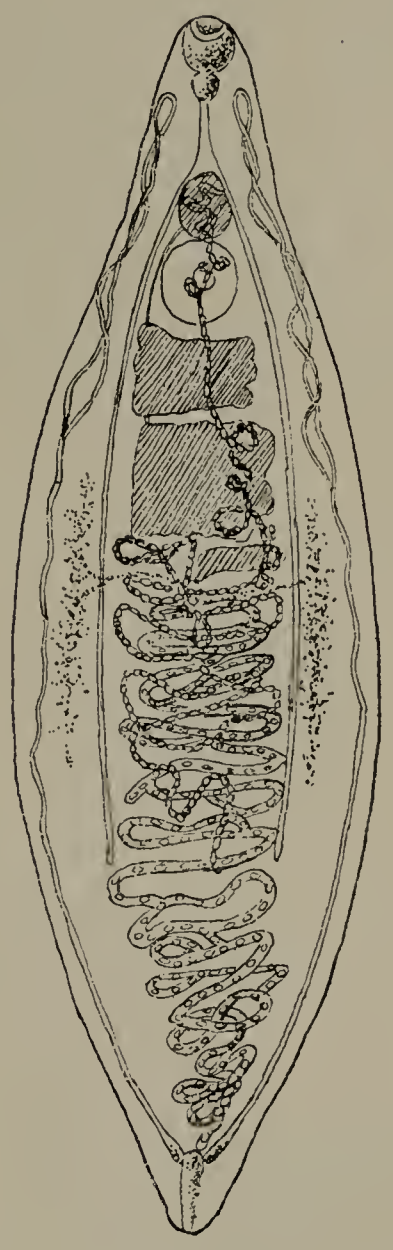

Fig. 8.
Distomum lanceolatum. (Nach LEUCKART.)
Vergrößerung 2:10.

neten birnförmigen Gebilde, welches Sauggruben und Haken besitzt, die ein Festhaften an der Darmwand ermöglichen. An diese *Amme* (*Scolex*) schließen sich bandförmig aufgereihte platte Glieder, *Proglottiden*, die fast nur Geschlechtsorgane enthalten. Die letzten eierhaltigen Glieder lösen sich ab, werden entleert und gelangen in den Darm von Individuen einer anderen Art, in deren Organen, vor allem den Muskeln, aus den schon in den Proglottiden entstandenen Embryonen sich blasige Gebilde, *Finnen*, entwickeln, auf deren Innenfläche neue Scolices entstehen. Die Finnen werden mit dem Fleische vom Menschen genossen und wachsen im Darmkanal wieder zu Bandwürmern aus.

Fig. 9.
Taenia solium. Kopf, vergrößert

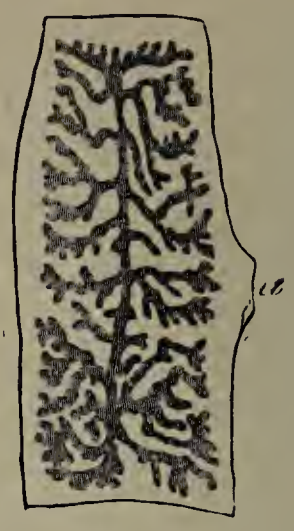

Fig. 10.
Taenia solium. Reifes Glied, 6fache Vergrößerung.

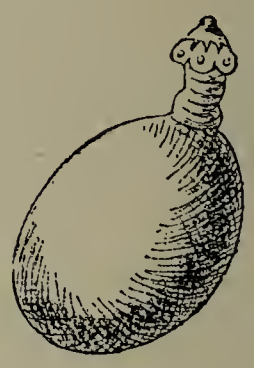

Fig. 11.
Cysticercus mit ausgestülptem Kopf.

Fig. 12.
Taenia mediocanellata. Kopf. Stark pigmentiert. (Nach HELLER.)

Fig. 13.
Taenia echinococcus cysticus (nach LEUCKART), etwa 20mal vergrößert.

Fig. 14.
Echinococcus-Scolices. Eingezogen..



Fig. 15.
(Frei nach HELLER.) Ausgestülpt.

Fig. 16.
Echinococcus-Häkchen. Vergr. 1:400.

Die *Taenia solium* (Fig. 9, 10, 11) erreicht eine Länge von 2—3 m. Der Kopf ist stecknadelkopfgroß, mit Saugnäpfen und 26 großen Haken versehen. Die Proglottiden sind 9—10 mm lang und 6—7 mm breit.

Die Finne heißt *Cysticercus cellulosae*. Sie kommt hauptsächlich im Schwein vor, kann aber auch im Menschen in den Muskeln, im Gehirn (s. dieses) und im Auge entstehen, wenn Embryonen in diese Organe verschleppt werden. Die im Darm freigewordenen Eier müssen dann entweder durch Erbrechen oder durch Unreinlichkeit per os in den Magen gelangt und aus ihnen müssen dann die Embryonen frei geworden und in den Kreislauf gelangt sein.

Die häufigere *Taenia saginata* (mediocanellata) (Fig. 12) wird 7—8 m lang, ihre Proglottiden messen 18 zu 7—9 mm. Der Kopf ist größer und hat 4 Saugnäpfe. Die Finne findet sich im Rind und wird durch rohes Fleisch übertragen.

Die *Taenia echinococcus* (Fig. 13, 14, 15, 16) lebt als ausgebildetes Tier im Hundedarm. Sie ist nur 3—6 cm lang und besteht aus 3 bis



Fig. 17.
a Kopf von Bothriocephalus latus von der Seite, vergr. *b* Derselbe von der Fläche, natürliche Größe. (Nach HELLER.)

Fig. 18.
Bothriocephalus latus, reifes Glied, 6mal vergrößert.

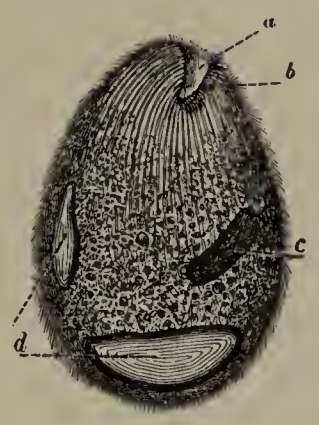

Fig. 19.
Balantidium coli. Vergr. 1 : 300. (Nach MALMSTEN.)

4 Gliedern. Der Kopf hat einen doppelten Kranz kleiner Haken. Die Eier gelangen vor allem dadurch auf den Menschen, daß dieser sich von Hunden lecken läßt. Sie werden, besonders in der Leber (s. diese) zu den umfangreichen Finnen, zu großen Blasen (*Echinococcus hydatidosus*), in denen wieder Tochterblasen enthalten sind, oder zu kleinen in Konvoluten sich anhäufenden, mit gallertiger Masse gefüllten Bläschen (*Echinococcus multilocularis*). Auf der Innenfläche der Hohlräume oder im ersteren Falle in eigenen Brutkapseln entstehen Scolices. Auch in vielen anderen Organen kommen Echinokokkusblasen vor (s. die Leber).

Der *Bothriocephalus latus* (Fig. 17, 18), der größte menschliche Bandwurm, wird bis 10 m lang, seine Proglottiden messen in der Länge 3—5, in der Breite 10—12 mm und reihen sich zu mehreren Tausenden aneinander. Der Kopf hat 2 Saugnäpfe. Der Wurm macht durch ein aus ihm frei werdendes Gift Zerstörung roter Blutkörper und dadurch Anämie. Die Entwicklungsstadien finden sich in Fischen und werden übertragen, wenn diese roh genossen werden.

B. Die niedersten tierischen Parasiten.

Die niedersten tierischen Parasiten gehören in die Klasse der **Protozoen.**

a) Von den höheren Formen, den **Infusorien,** hat man im Dickdarm das *Paramaecium coli* oder *Balantidium* (Fig. 19) gefunden, ein mit einem Wimperkranz versehenes Infusor. Es kann, was freilich nur selten vorkommt, in die Darmwand eindringen, Entzündungen und geschwürige Zerstörungen hervorrufen.

Ebenfalls im Dickdarm wurde *Cercomonas intestinalis* (Fig. 20) angetroffen, welcher sich durch birnförmigen Körper, Zuspitzung an dem einen und Geißel an dem anderen stumpfen Ende auszeichnet. *Trichomonas* wurde, in der Vagina als Tr. vaginalis mit einseitigem Wimperkranz und 4 Geißeln, im Darm als Tr. intestinalis von ähnlichem Bau beobachtet.

Fig. 20.
Cercomonas intestinalis. (Nach DAVAINE.)
1 kleinere, *2* größere Varietät.

Fig. 21.
Trypanosomen neben drei roten Blutkörperchen.

Auch in der Harnblase wurde Trichomonas gesehen. Die Bedeutung von Cercomonas, Trichomonas und anderen verwandten Organismen ist gering.

Hierher gehört auch das *Trypanosoma* (Fig. 21), ein wurmförmiges, schmales, zweikantiges Lebewesen mit einer geißelförmigen Verlängerung des vorderen Endes und einer in der Längsrichtung an der einen Seitenkante befestigten undulierenden Membran. Seine Vermehrung erfolgt durch Längsteilung. Seine verschiedenen Formen bedingen bei Tieren mancherlei schwere Erkrankungen (*Nagana* oder *T'setsekrankheit*, *Beschälkrankheit*, *Mal de Caderas*). Beim Menschen wurde es in der Form des Tr. gambiense (von CASTELLANI) als Erreger der *Schlafkrankheit* der Neger nachgewiesen, die auch bei Weißen vorkommt. Es findet sich hier im Blut und in der Zerebrospinalflüssigkeit (KOCH). Auch andere Allgemeinerkrankungen können durch Trypanosomen verursacht werden. Die Übertragung geschieht durch Stechfliegen, die der Schlafkrankheit durch die Gattung *Glossina palpalis*.

Kurze Erwähnung verdienen hier ferner zwei Formen von Parasiten, die im Orient häufig, bei uns nur von dort eingeführt, Erkrankungen machen. Der eine ist der Erreger der *Kala-Azar — Schwarzfieber —* -Krankheit, die *Leishmania Donovani*, ein intrazellular gelegenes rundes oder ovales Körperchen, das in Kulturen Geißeln bekommt und sich in Milz, Leber usw. findet. Der andere ist die *Leishmania tropica*, ein Parasit, der dem vorigen sehr ähnlich ist und die *Orient- oder Aleppobeule* hervorruft. Die systematische Stellung dieser Lebewesen ist noch nicht ganz klar, doch stehen sie den Trypanosomen nahe.

Weiterhin gibt es Parasiten unter den *Spirochäten*, d. h. korkzieherartig gewundenen Organismen, von sehr wechselnder Länge.

1. Die *Spirochaete Obermeieri* (Fig. 22), die das *Rekurrenzfieber*, den Typhus recurrens, erregt, bildet große 14—40 m lange spiralige Fäden,

die sich lebhaft bewegen und im Blute vermehren. Es gibt mehrere Varietäten (in Amerika, Afrika, Rußland). Die Übertragung geschieht durch Zecken (oder auch Wanzen und Läuse?).

Im Munde kommt die *Spirochaete buccalis* vor, in leicht gebogenen Fäden. Sie ist nicht eigentlich pathogen, soll aber zur Zahnkaries in Beziehung stehen.

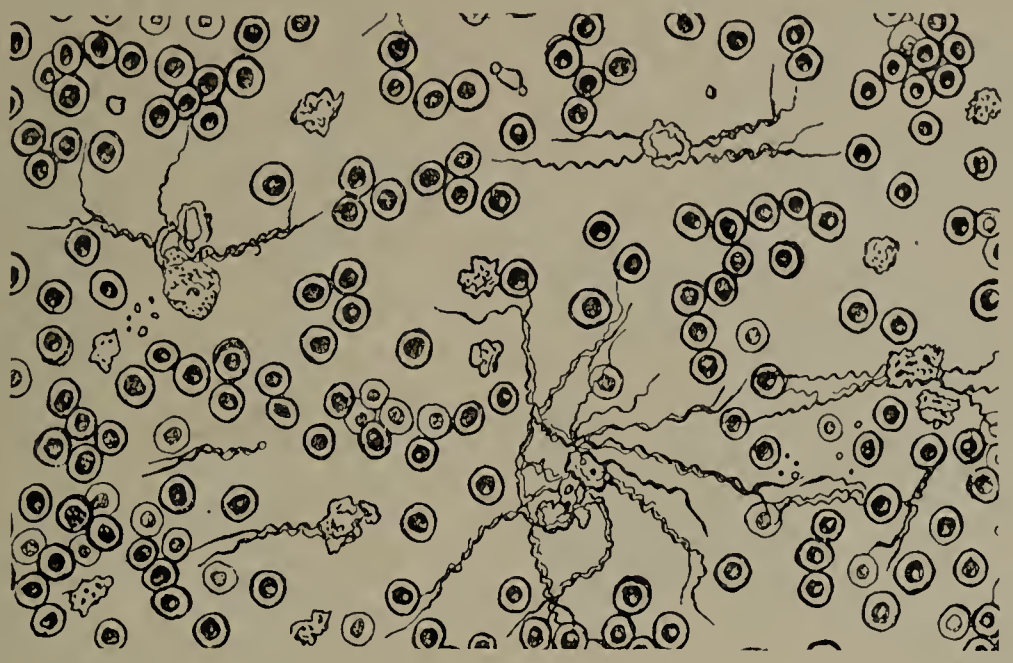

Fig. 22.

Aus dem aufgetrockneten Blutstropfen eines Rekurrenskranken. Man sieht zahlreiche, zum Teil untereinander verfilzte, spiralig gewundene Fäden zwischen den Blutkörperchen (Spirochäten des Rückfalltyphus, OBERMEIER).

2. Bei der **Syphilis** (Fig. 23) ist von SCHAUDINN und HOFFMANN eine Spirochäte entdeckt worden, die *Sp. pallida*, die heute allgemein als der Erreger jener Infektionskrankheit angesehen wird. Es ist eine sehr feine Spirochäte von 6—15 μ, aber auch länger, die eine Geißel an jedem Ende hat. Sie findet sich in ungeheueren Mengen vor allem in den früheren

Fig. 23.
Spirochaete pallida.

Fig. 24.

Coccidium oviforme (nach LEUCKART). *a* Coccidium unverändert; *b* Protoplasma in Kugelform; *c* in vier Sporen zerfallend; *d* Keimstäbchenbildung. Vergr. 1 : 600.

Stadien der syphilitischen Infektion (im Primäraffekt, in Kondylomen, in den Organen syphilitischer Neugeborener).

3. Bei der *Weilschen Krankheit* ist (von Japanern, von UHLENHUTH und FROMME, HÜBENER und REITER) eine Spirochäte als Erreger nachgewiesen worden, die sich durch sehr enge und deshalb schwer sichtbare Windungen auszeichnet, für Meerschweinchen sehr pathogen ist, sich hier reichlich, beim Menschen spärlicher in den Organen findet.

b) Zu den Protozoen gehören ferner die **Sporozoen,** die sich durch die Bildung von *Sporen* auszeichnen.

Das Coccidium oviforme (Fig. 24, 25) lebt im Epithel der Gallengänge und der Darmschleimhaut der Kaninchen in Form rundlicher Zellen, die sich bei der Fortpflanzung zu ovalen hellglänzenden Körpern (Oocysten) einkapseln. Diese teilen sich in vier Teile, die Sporen, in denen je zwei sichelförmige Keime (Sporozoiten) auftreten, die sich wieder zu neuen Individuen entwickeln. Die Coccidien veranlassen lebhafte Wucherungen. Es entstehen kleinere und größere die Leber durchsetzende Knoten.

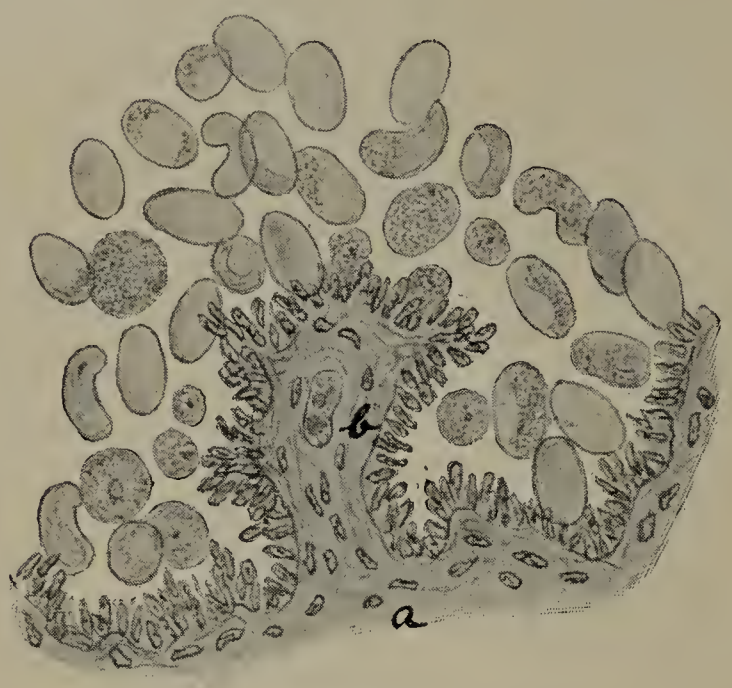

Fig. 25.

Coccidium oviforme aus einem erweiterten Gallengang einer Kaninchenleber. *a* Wand des Gallenganges mit Vorsprung *b*. Die ovalen Körper sind die Coccidien.

Das wichtigste Sporozoon ist der *Malariaparasit* (Fig. 26), der das Wechselfieber, die *Malaria*, hervorruft. Er wurde von Laveran (1880) zuerst gesehen, dann von Marchiafava und Celli, die ihm den Namen Plasmodium malariae gaben, von Golgi u. a. genau auf seine Entwicklung untersucht. Er bewohnt beim Menschen die roten Blutkörperchen als je eine amöboide Zelle, welche sich allmählich vergrößert, den Erythrozyten aufzehrt und in sich feinkörnigen schwarzbraunen Farbstoff bildet (s. Pigment). Wenn der Parasit fast so groß ist wie das rote Blutkörperchen, teilt er sich durch »Schizogonie« rosettenförmig in zahlreiche Abschnitte (Merozoiten), die nach Zerfall des Erythrozyten frei werden, in neue Blutzellen eindringen und in ihnen den Entwicklungsgang von neuem beginnen können.

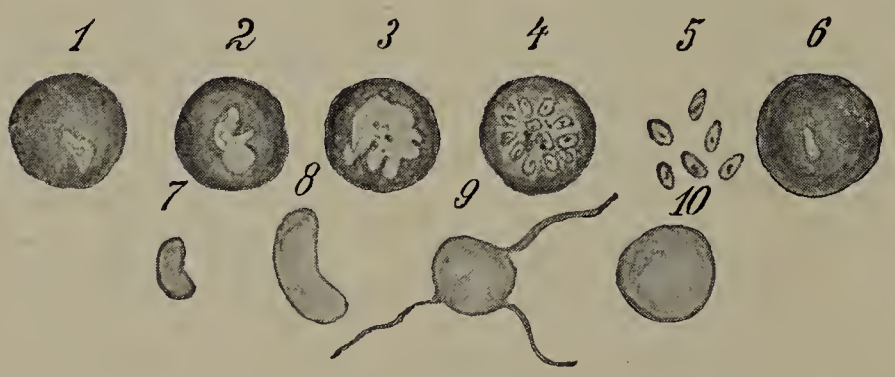

Fig. 26.

Schematische Darstellung der Entwicklung des Malariaparasiten im menschlichen Blute. *1, 2, 3* Wachstum des Parasiten im roten Blutkörperchen. *4* Teilung des Parasiten. *5* Freie Merozoiten. *6* Rotes Blutkörperchen mit einem wieder eingedrungenen Merozoiten. *7* u. *8* Umwandlung eines Merozoiten in einen halbmondförmigen Körper. *9* Mikrogametoblast mit 3 Mikrogameten. *10* Makrogamet.

Aber damit ist (nach Ross, Koch, Grassi) der Formenkreis des Parasiten nicht erschöpft. Aus einem Teile der Merozoiten werden schon im menschlichen Blute halbmondförmige Gebilde (Laveransche Halbmonde), die sich aber erst in dem Darm von Moskitos, *Anopheles claviger*, die Blut angesaugt haben, zu zwei geschlechtlich differenzierten runden Individuen entwickeln (Fig. 27), solchen mit körnigem und solchen mit hellem Protoplasma. Letztere (Mikrogametoblasten) bilden geißelähnliche Ausläufer (Mikrogameten), die sich ablösen und in die anderen Gebilde (Makrogameten) eindringen, wie das Spermatozoon in das Ei. Nach der Kopulation wird die runde gekörnte zu einer

würmchenähnlichen beweglichen Zelle, die in die Darmwand der Moskitos eindringt und als Oocyste in sich zahlreiche kleinere Elemente entwickelt, die zu »Sporozoiten« werden. Nach Platzen der Zelle werden diese frei und gelangen mit dem Blutstrom vor allem in die Speicheldrüse und von da aus durch den Stich wieder auf Menschen. In ihnen wächst der Sporozoit wieder in roten Blutkörperchen zu einem Plasmodium aus.

Fig. 27.

Schematische Darstellung der Entwicklung des Malariaparasiten im menschlichen Blute (*1—6* bzw. bis *8*) und im Leibe des Moskito (*6* bzw. *8—13*). *1—3* Wachstum und Teilung des Parasiten im roten Blutkörperchen. *4—6* Entwicklung eines freien Merozoiten zum Halbmond. *7* Makrogamet. *8* Mikrogametozyt mit 5 Mikrogameten. *9* Eindringen der Mikrogameten in den Makrogameten. *10* Würmchenähnliche Umwandlung des Makrogameten. *11* u. *12* Sporozoitenbildung. *13* Freier Sporozoit.

Die Plasmodien finden sich stets in großer Zahl im Blute und können in der Milz, im Gehirn und anderswo kapillare Gefäße verstopfen.

Es gibt drei Formen der Malariaparasiten, die sich z. B. durch die Zahl der Merozoiten unterscheiden und den verschiedenen klinischen Formen der Malaria entsprechen: das *Plasmodium praecox* als Urheber der Perniciosa, das *Pl. vivax* als Erreger der Tertiana, das *Pl. malariae* als Urheber der Quartana.

c) In der dritten Gruppe der Protozoen, den **Rhizopoden,** kommen die *Amöben* für uns in Betracht. Das sind runde Zellen mit hellem Randsaume und im übrigen körnigem Protoplasma. Die *Amoeba coli mitis* oder *vulgaris* kommt im Dickdarm gelegentlich vor, ohne Schaden zu stiften. Sie mißt bis 35 μ im Durchmesser (Fig. 28).

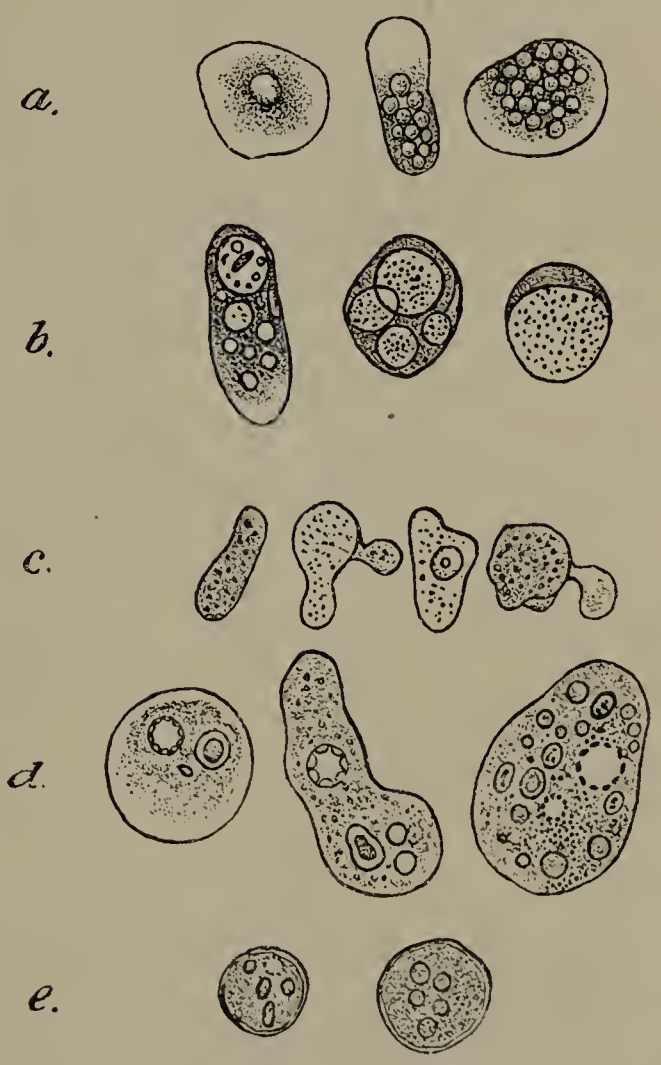

Fig. 28.

Amöben aus dem menschlischen Darm bei Enteritis und Dysenterie (nach Roos). *a* Amoeba coli (Lösch), zum Teil Blutkörperchen einschließend. *b* Amoeba coli mit großen Vakuolen. *c* Jugendformen der Amoeba coli Lösch (dysenteriae). *d* Amoeba coli mitis und vulgaris. *e* Enzystierte Amöben.

Eine andere Amöbe, *Amoeba dysenteriae*, wird in zwei Formen (*Entamoeba tetragena* und *E. histolytica*) bei epidemisch in den Tropen auftretenden geschwürigen Dickdarmerkrankungen, den Dysenterien, gefunden.

Es handelt sich um meist rundliche im frischen Kot amöboid bewegliche bis zu 40 μ messende, mit vakuolär durchbrochenem Protoplasma und einem chromatinarmen Kern versehene Zellen, die sich als Ausdruck der Fort-

pflanzung enzystieren. Sie dringen in die Darmwand ein und gelangen von dort aus auch in die Leber (s. Dysenterie).

II. Die pflanzlichen Parasiten.

Die pflanzlichen Parasiten gehören zum kleinen Teil zu den *Pilzen*, zum größeren Teil zu den *Bakterien*.

A. Die Pilze.

Die Pilze zerfallen in die *Schimmel-* oder *Fadenpilze* und in die *Sproßpilze*.

Die ersteren sind fadenförmige, aus aneinandergereihten langen Zellen bestehende chlorophyllfreie, meist farblose Lebewesen. Die Fäden (Hyphen) durchflechten sich zu einem dichten Filz, dem Myzel, das auf organischen Substraten den bekannten weißlichen Überzug darstellt. Aus ihm entwickeln sich in die Luft hineinragende Fäden, die Fruchtträger, an deren Enden sich Sporen, Konidiensporen, bilden.

Fig. 29.
Aspergillus flavescens. Myzel und ein schräg aufwärtsstrebender Faden mit Sporenbildung.

Fig. 30.
Myzelfäden und Sporenketten von Achorion Schoenleinii.

Die meisten Schimmelpilze können nur außerhalb des Menschen (und der Tiere) existieren, nur wenige Arten als Parasiten auftreten.

Zu den *pathogenen* **Schimmelpilzen** gehören verschiedene Spezies des *Aspergillus* und des *Mucor*. Der erstere kommt hauptsächlich als *A. fumigatus*, *flavescens* (Fig. 29) und *niger* in Betracht, der *Mucor* nur in der Spezies *corymbifer*.

Die *Sporen* entstehen bei *Aspergillus* am Ende der Fruchtträger auf köpfchenförmigen Anschwellungen an zapfenförmigen Auswüchsen, von denen sie reihenweise abgeschnürt werden. *Mucor* erzeugt am Ende jener Träger je eine Kapsel, Sporangium, in welcher die Sporen gebildet werden.

Die frei werdenden Sporen treiben neue Fäden. Beim Geflügel rufen sie tödliche epidemische Erkrankungen der Respirationsorgane hervor.

Beim Menschen sind Schimmelpilze auf der Innenfläche der in den Lungen sich bildenden Höhlen beobachtet worden, ferner in den Räumen des Ohres und vereinzelt auch anderswo, z. B. in Geschwüren (auch der Kornea). Selten kam es in den Lungen zu ausgedehnten Entzündungen, einmal wurde beobachtet, daß der Mucor vom Darm aus in den Körper eingedrungen war (Risel).

Bei Tieren kann man leicht gefährliche und tödliche Krankheiten durch Einspritzung der Sporen in die Blutbahn hervorrufen. Sie keimen in verschiedenen Organen aus.

Schimmelpilze (Aspergillen) können auch Gifte produzieren, die bei Tieren ähnliche Symptome machen, wie sie bei der menschlichen *Pellagra* vorhanden sind. Ceni führte sie auf Schimmelpilzinfektion zurück (s. aber S. 7 u. 9).

Auf der Haut können sich verschiedene Fadenpilze ansiedeln.

Ein von Schönlein (1839) entdeckter, *Achorion Schönleinii* (Fig. 30) genannter Pilz findet sich bei dem *Favus*, der *Erbgrind*, einer Erkrankung der Kinder, die mit Bildung schwefelgelber Borken, *Favus-Scutula*,



Fig. 31.

Flachschnitt durch einen Teil der Grenze eines Herpes Iris des Oberarmes. Man erkennt in der Randzone die wuchernden Fäden und Konidienketten des Trichophyton tonsurans in nekrotisierten Zellagen, begrenzt von einer erhaltenen Partie des Strat. Malpighi.

Ausfall der Haare und Entzündung einhergeht. Die Konidien bilden sich an den Fadenenden oder an seitlichen Sprossen durch Abschnürung.

Bei dem *Herpes tonsurans* (Fig. 31), einer in Kreisform sich ausbreitenden entzündlichen Hauterkrankung, ist das *Trichophyton tonsurans* der Erreger. Der Pilz bildet sehr reichliche Sporen.

Die *Pityriasis versicolor* (Fig. 32), eine in gelben bis bräunlichen Flecken auftretende Hautaffektion, ist ausgezeichnet durch einen als *Mikrosporon furfur* bezeichneten Fadenpilz.

Von manchen Seiten zu den Fadenpilzen, von anderen zu den Sproßpilzen gerechnet wird der Erreger des *Soor*, das *Oidium albicans*, welches in Gestalt von Fäden wächst und an seitlichen Sprossen Konidien abschnürt.

Der *Soor* (s. Mund) bildet auf Schleimhäuten festhaftende Beläge aus zahlreichen Pilzfäden (Fig. 33), die im Epithel senkrecht zur Fläche in die Höhe streben, aus Sporen, abgestoßenen Zellen und Bakterien. Zuweilen hat man beobachtet, daß die Pilzfäden in die Blutgefäße vordrangen, dann in verschiedene Organe gelangten und hier Entzündungen hervorriefen (Zenker, Ribbert, Schmorl, Heller, Heubner).

Fig. 32.
Mikrosporon furfur (Pityriasis versicolor).



Fig. 33.
Fäden und Sporen des Soorpilzes.

Es gibt auch noch andere pathogene *Sproßpilze* (*Blastomyzeten*). Sie veranlassen in seltenen Fällen chronische Entzündungen mit Eiterung und Wucherung (Busse), vor allem in der Leber.

B. Die Spaltpilze.

1. Morphologisches.

Die weitaus wichtigste Gruppe der pflanzlichen Parasiten wird von den *Spaltpilzen* (*Schistomyzeten*) oder *Bakterien* gebildet. Sie sind die kleinsten bekannten pflanzlichen Wesen, meist nur mit den stärksten Vergrößerungen gut wahrnehmbar. Ihre Beobachtung ist insofern nicht ganz leicht, als es sich um farblose chlorophyllfreie Gebilde handelt. Wir wenden daher künstliche Färbungen an.

Die Spaltpilze treten auf als kugelrunde Zellen: *Kokken*, als Stäbchen: *Bakterien*, wenn sie kurz und plump, *Bazillen*, wenn sie länger und schmal sind, als *Fäden* und als *Spirillen*, d. h. als schraubenartig gewundene Fäden.

Manche Bakterien haben stets nur eine bestimmte Gestalt, viele treten daneben auch noch in einer oder mehreren anderen Formen auf und werden deshalb *pleomorphe Arten* genannt.

Die Bakterien sind zwar Zellen, doch läßt sich eine Unterscheidung von Kern und Protoplasma noch nicht durchführen.

Die meisten Spaltpilze sind aktiv beweglich. Sie besitzen einzelne oder viele Geißeln oder sind mit solchen ringsum besetzt.

Die *Vermehrung* erfolgt einmal durch *Spaltung*, daher die Bezeichnung »*Spaltpilze*«. Die Bakterien schnüren sich median ein und trennen sich darauf. Doch haften sie nachher noch gern aneinander. Dann spricht

man von Doppelkokken, *Diplokokken* und *Diplobazillen*, oder bei längeren Reihen von *Kettenkokken* oder *Streptokokken* und von Scheinfäden, bei gebogenen zusammenhängenden Stäbchen von *Spirillen*. Durch Vermehrung entstandene Bakterienmassen nennt man *Kolonien*. Sie werden am umfangreichsten bei der Züchtung auf künstlichen Nährböden gewonnen.

Die Bakterien vermehren sich aber auch durch *Sporenbildung* (Fig. 34), die am häufigsten durch *Endosporen* erfolgt. Im Protoplasma treten Körnchen auf, aus denen in jeder Einzelzelle eine meist ovale Spore wird,

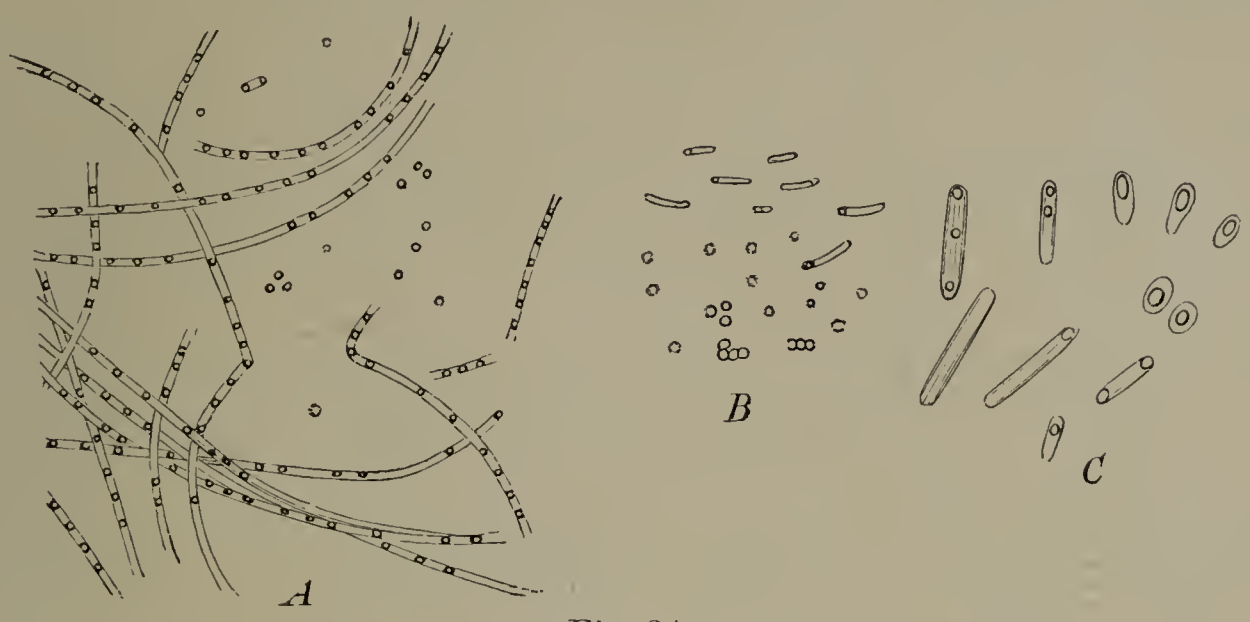

Fig. 34.

Milzbrandbazillen (Sporenbildung) nach KOCH. *A* Aus der Milz einer Maus nach 24stündiger Kultur. Vergr. 1 : 650. *B* Keimung der Sporen. *C* Dieselbe bei Vergr. 1 : 1650.

die ein glänzendes, stark lichtbrechendes Körnchen darstellt. Seltener sind die *Akrosporen*, die durch Abschnürung an den Enden der Stäbchen, Fäden und Spirillen entstehen.

Die Sporen sind außerordentlich viel widerstandsfähigere Gebilde als die vegetativen Formen. Sie widerstehen hohen Hitze- und Kältegraden und dienen daher ausgezeichnet zur Erhaltung der Art. Im trockenen Zustande werden sie leicht zerstäubt. Auf geeignetem Boden keimen sie aus und erzeugen wieder die vegetativen Formen.

2. Einige biologische Eigentümlichkeiten.

Die Mikroorganismen kann man auf geeignetem künstlichen Nährboden gut züchten. Manche Arten sind schon gegenüber geringen Schwankungen in der Zusammensetzung des Nährbodens empfindlich, sie wachsen eventuell nicht weiter. Manche können ohne freien Luftsauerstoff nicht leben. Man nennt sie *aërobe Bakterien*. Andere gedeihen am besten bei Abschluß von Sauerstoff, sie werden als *anaërob* bezeichnet. Sie gewinnen den auch für sie erforderlichen Sauerstoff durch Zerlegung der Nährsubstrate und werden wieder in fakultativ und obligat anaërobe Formen eingeteilt.

In Nährböden rufen die Bakterien mannigfache Umsetzungen hervor, die für die einzelnen Arten charakteristisch sind. Einen Teil dieser Vorgänge nennen wir *Gärungen*. Sie gehen in kohlehydrathaltigen Medien vor sich und führen u. a. zur Bildung von Milchsäure usw.

Andere Umsetzungsprozesse entstehen bei der *Fäulnis*, einer mit Auftreten übelriechender Gase einhergehenden Zerlegung. Es entstehen zugleich Stoffe, welche für Tiere oder für Menschen giftig sind, meist Alka-

loide: Kadaverin, Cholin, Neurin u. a. Man nennt sie zusammenfassend *Ptomaine*. Sie wurden besonders von Brieger genau untersucht.

Aber auch andere Bakterien liefern *giftige Produkte*. Das tun besonders die Formen, welche auf unserem Körper als Parasiten leben. Wir nennen diese Produkte *Toxine* oder, soweit es Eiweißkörper sind, *Toxalbumine*. Darauf kommen wir bald zurück.

Eine weitere biologische Eigenschaft ist die Bildung von *Farbstoffen*, durch welche die Kulturen makroskopisch gefärbt werden. Man kennt gelbe, weiße, rote, blaue, grüne und andere Farben der Kulturen.

3. Die Verbreitung der Bakterien.

Die Bakterien sind in der Natur außerordentlich weit verbreitet. In der täglichen Umgebung des Menschen werden sie fast überall angetroffen. Sie fehlen aber 4—6 Meter unter der Erdoberfläche und in den höheren Schichten der Atmosphäre.

Diese weite Verbreitung bringt aber natürlich eine ausgedehnte Übertragung durch jede Berührung mit der Außenwelt auf unseren Körper mit sich. Mit den Speisen, mit dem Trinkwasser, mit der Atemluft dringen sie in uns ein.

Die äußere Körperoberfläche, der Darmkanal, die Luftwege bis in die feinsten Bronchen sind daher an jeder Stelle mit verschiedenartigen Spaltpilzen versehen. *Dagegen vermissen wir sie im allgemeinen im Innern der Gewebe.* Nur in den bronchialen und mesenterialen Lymphdrüsen treffen wir Bakterien (schädliche wie Tuberkelbazillen und Kokken und unschädliche) nicht selten an. Sie werden durch Lunge und Darm oft aufgenommen und den Lymphdrüsen zugeführt, in denen sich die unschädlichen nicht, die schädlichen nicht immer weiter entwickeln.

Sehr gut läßt sich der Eintritt der Bakterien in lymphatisches Gewebe am Coecum des Kaninchens erkennen. Wie Ribbert und fast gleichzeitig Bizzozzero mikroskopisch nachwiesen, finden sich in den lymphatischen Follikeln regelmäßig große Mengen von Spaltpilzen.

Nach dem Tode dringen die Darmbakterien in wenigen Stunden in die inneren Organe vor.

Die Keimfreiheit der Gewebe erfährt aber eine weitere Einschränkung dadurch, daß pathogene Bakterien nach abgelaufenen Infektionen in Lymphdrüsen, im Knochenmark sich lange, zuweilen über Jahre hinaus, lebend erhalten können (s. u.).

Das Vorhandensein der Spaltpilze im Darmkanal hat zu der interessanten von Pasteur aufgeworfenen Streitfrage geführt, ob die Mikroorganismen die Verdauung günstig beeinflußen und ob sie gar für das Leben der Tiere und des Menschen notwendig seien. Man hat Hühnchen völlig keimfrei aufgezogen. Es zeigte sich, daß die steril gehaltenen Tiere sich schlechter entwickeln (Schottelius). Es scheint also, daß die Darmbakterien zum Leben unentbehrlich sind, doch ist die Frage noch nicht sicher entschieden.

4. Pathogene Bakterien.

Nur ein Teil der Spaltpilze ist imstande, parasitär in den Geweben zu leben. Viele andere würden, in die Gewebe eingebracht, rasch zugrunde gehen. Wieder andere können zwar nicht im Innern der Gewebe

leben, aber werden schädlich, wenn sie im Darmkanal wuchern und Gifte produzieren, deren Resorption eine Intoxikation zur Folge hat.

Die Bakterien, die parasitär leben und uns schaden können, nennen wir **pathogen.** Sie finden zum Teil ihre Existenzbedingungen nur im Organismus, während sie außerhalb nur kümmerlich oder gar nicht gedeihen (*obligate Parasiten*), oder sie finden auch in der Außenwelt ihr Fortkommen und sind nur vorübergehend parasitär (*fakultative Parasiten*).

Die Schädlichkeit der Bakterien, ihre *Virulenz*, kann wechseln. Wenig virulente können bei Wachstum in einem empfänglichen Körper sehr gefährlich, sehr virulente auf mancherlei Weise abgeschwächt werden (s. u. Immunität).

Das Hineingelangen der pathogenen Spaltpilze in den Körper und ihre Vermehrung in ihm bezeichnen wir als *Infektion*, die dadurch entstehenden Krankheiten nennen wir **Infektionskrankheiten** (Infektion heißt Verunreinigung, *infizieren* verunreinigen).

Ihre Kenntnis ist eine Errungenschaft der letzten Jahrzehnte des vorigen Jahrhunderts. Allerdings ist schon Henle 1843 als erster zu dem Schlusse gekommen, daß die Infektionskrankheiten auf ein Contagium vivum zurückgeführt werden müßten. Aber erst Robert Koch lieferte durch seine in den siebziger Jahren beginnenden Untersuchungen den Beweis für die jetzt allgemein geltende Auffassung der Infektionskrankheiten. Er wies nach, daß bei bestimmten Erkrankungen wohlcharakterisierte Bakterien regelmäßig gefunden werden, daß sie künstlich gezüchtet und mit Erfolg auf Tiere übertragen werden können. Im Jahre 1875 veröffentlichte er seine Arbeit über den Milzbrand, dessen Erreger allerdings bereits bekannt war, 1876 die über verschiedene Wundinfektionen, 1879 die ersten Mitteilungen über die Tuberkulose und 1882 über die Cholera. Durch seine Methoden wurde es auch anderen Forschern möglich, zahlreiche andere Infektionskrankheiten ätiologisch klarzustellen.

5. Wirkungen der pathogenen Bakterien.

Für die Wirkung der Bakterien kommt eine mechanische Behinderung der Gewebe weit weniger in Betracht, als bei den großen tierischen Parasiten. Doch können manche Bakterien sich im Kreislauf ungeheuer vermehren, so daß die Zirkulation erschwert ist.

Daneben entziehen die Bakterien dem Organismus ihre Nahrung.

Aber diese Wirkungsweisen fallen ihrer Häufigkeit nach nicht ins Gewicht gegenüber der Bildung von *Giften, Toxinen.* Wie wir bereits sagten, produzieren viele Spaltpilze toxische Substanzen. Man kann sie in den Nährsubstraten nachweisen, indem man die Kulturen filtriert, so daß die Bakterien zurückbleiben. Die filtrierten Flüssigkeiten sind giftig. Aber auch die Spaltpilze selbst sind giftig. Wenn man sie auf dem Filter sammelt und tötet, so kann man auch aus den Bakterienleibern giftige Eiweißsubstanzen (Bakterienproteïne, Buchner) bekommen, die im Körper dann wirksam werden, wenn die Bakterien absterben und aufgelöst werden.

Freilich ist der Nachweis toxischer Stoffe noch nicht bei allen pathogenen Bakterien möglich gewesen. Am leichtesten gelang er bei dem *Starrkrampf* und der *Diphtherie.* Hier konnte das Gift rein dargestellt und auch im Organismus nachgewiesen werden.

Die Toxine sind noch in außerordentlich weitgehender Verdünnung und zwar dadurch wirksam, daß sie an Bestandteile bestimmter Zellarten (das Tetanusgift z. B. an Ganglienzellen) gebunden werden.

Einzelne Bakterienarten bilden bei ihrer Wucherung in den Geweben gasförmige Produkte.

6. Infektion und Intoxikation.

Aus der toxischen Wirkung der pathogenen Bakterien ergeben sich Beziehungen der *Infektion zur Intoxikation.*

1. Infektiös sind die Erkrankungen, bei welchen die Gifte durch die Parasiten immer neu erzeugt werden, während wir dann von Intoxikation reden, wenn Gifte dem Körper von außen einverleibt wurden, mögen sie nun chemische Gifte oder mögen sie von Bakterien gebildet sein. Letzteres ist bei den Bakterien der Fall, die in Würsten das *Wurstgift* bilden, das resorbiert schwere Erkrankungen macht. Gelegentlich entstehen auch Gifte in faulenden Teilen unseres Körpers und können dann eine Intoxikation bewirken. Wir haben dafür den Ausdruck »*putride Intoxikation*«. Das zeigt aber, daß die Grenze von Intoxikation und Infektion nicht völlig scharf ist, da ja die Bakterien in jenen Fällen auf dem Körper ihre Produkte bilden. Auch ist zu berücksichtigen, daß einzelne außerhalb des Körpers Gifte produzierende Spaltpilze, wie der Proteus, auch in die lebenden Gewebe hineindringen können, und daß andere pathogene Bakterien, wie die der Cholera, ihre Toxine im Darm erzeugen, ohne selbst in die Gewebe einzuwandern.

2. Zum Zustandekommen einer Infektion können wenige pathogene Bakterien deshalb genügen, weil sie sich im Körper vermehren, bis ihre Zahl groß genug ist. Bei der Intoxikation dagegen bleiben geringe als unschädlich bekannte Mengen von Giften dauernd ungefährlich.

Doch sind auch bei der Infektion die Mengenverhältnisse nicht gleichgültig. Einzelne Spaltpilze genügen nicht, um eine Krankheit hervorzurufen. So kann man Hunde mit einzelnen Tuberkelbazillen nicht krank machen, während sie durch Darreichung großer Quantitäten tödlich infiziert werden. Auch bei dem empfänglichen Meerschweinchen sind bis zu 100 Bazillen erforderlich. Ähnlich wird es beim Menschen sein.

3. Eine *Infektionskrankheit* kann von einem Individuum auf ein anderes übertragen werden. Wenn Bakterien sich von dem erkrankten Menschen oder Tier loslösen und in einen neuen Körper gelangen, so können sie sich nun wieder in ihm vermehren und auch ihn krank machen. Den Vorgang der Übertragung nennen wir **Ansteckung.** Wir vergleichen ihn mit dem Anzünden des Feuers. Wie eine kleine Flamme genügt, um große Massen von Holz, Kohle usw. in Brand zu setzen, so in unserem Falle eine geringe Quantität von Bakterien, um eine Infektionskrankheit zu erzeugen. Verbreiten sich so die Krankheiten über große Landbezirke, über ganze Kontinente, so reden wir von **Epidemien,** bleiben sie auf kleinere Abschnitte, etwa auf eine Stadt, beschränkt, finden sie sich hier aber dauernd, so sprechen wir von **Endemien.**

Bei der *Intoxikation* kennen wir etwas Analoges nicht. Sie kann wohl gleichzeitig viele Menschen treffen, wenn diese mit der Giftquelle in gleicher Weise in Berührung kommen, aber eine Fortpflanzung von einem Individuum auf ein anderes findet nicht statt.

4. Eine Infektion ist ferner dadurch gekennzeichnet, daß zwischen dem Eindringen der Bakterien und dem Ausbruch der Krankheit eine gewisse Zeit, die **Inkubationszeit,** verfließt, die kurz, aber auch viele Tage und Wochen lang sein kann und sich daraus erklärt, daß die Mikroben,

um wirksam zu sein, erst eine gewisse Vermehrung erfahren haben müssen. Die Intoxikation verhält sich hierin nicht gleich. Es fehlt eine regelmäßige Inkubationsdauer.

5. Endlich gewährt eine Infektion in vielen Fällen, einmal überstanden, einen Schutz (*Immunität*, s. u.) gegen eine neue Infektion durch dieselben Bakterien, während eine Angewöhnung an die gewöhnlichen Gifte durch eine einmalige durch sie hervorgerufene Erkrankung nicht eintritt. Nur eine ganz allmähliche und lange fortgesetzte Verabreichung steigender Dosen kann einen Widerstand gegen größere Giftmengen verleihen.

7. Übersicht über die wichtigsten pathogenen Bakterien.

Die Zahl der pathogenen Bakterien ist eine recht große. Wir können sie nicht in erschöpfender Weise zur Darstellung bringen, aber die in erster Linie für den Menschen wichtigen Formen müssen in Kürze betrachtet werden. Wir folgen dabei der meist gebräuchlichen Art der Darstellung, indem wir die Formverhältnisse zum Ausgangspunkt nehmen.

Wir beginnen mit den Kokken.

1. Der *Staphylococcus pyogenes* (Fig. 35) [Ogston[1])] mit den Unterabteilungen des *aureus*, *albus*, *citreus*, von denen der aureus der häufigste

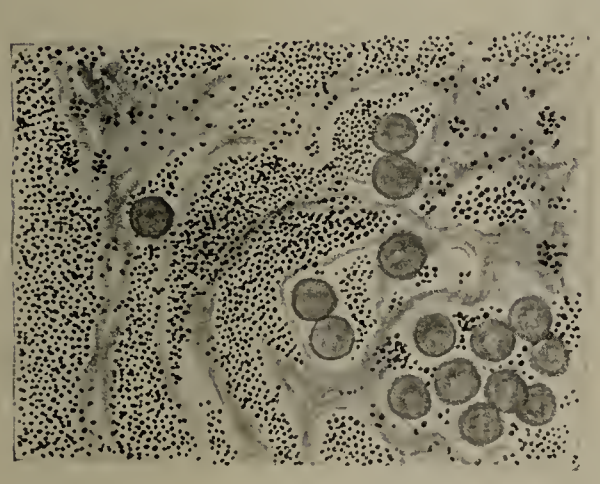

Fig. 35.
Staphylokokken aus Endokarditis in Fibrin und zwischen roten Blutkörperchen.

Fig. 36.
Streptokokken in einem engeren und einem weiteren Blutgefäß.

und wichtigste ist. Die Farben sind nach dem Aussehen der Kulturen gewählt. Die Bezeichnung Staphylokokken rührt davon her, daß die Kokken sich in traubenförmigen Häufchen zusammenlagern. Die Staphylokokken sind, wie der Zusatz »pyogenes« besagt, Erreger von Eiterungen.

2. Der *Streptococcus pyogenes* (Fig. 36) (Rosenbach) ist durch die Anordnung in oft sehr langen Ketten charakterisiert. Er ruft heftige Entzündungen und Eiterungen hervor und findet sich häufig gemeinsam mit dem Staphylococcus. Er ist auch der Erreger der Rose, des *Erysipels* (Fehleisen).

3. Der *Diplococcus pneumoniae* (A. Fraenkel, Weichselbaum), auch als *Diplococcus lanceolatus* bezeichnet, ist ein Coccus mit lanzettförmiger Zuspitzung an einer Seite; in der Form des Diplococcus stoßen die runden Seiten aneinander. Er bildet aber auch Ketten. Die Lungenentzündung (Pneumonia fibrinosa) wird durch ihn hervorgerufen. Er hat dann

[1]) Die Eigennamen hinter den Bakteriennamen geben den Entdecker an.

gewöhnlich aus einer mucinähnlichen Substanz eine Hülle, Kapsel, die auch die Ketten umgibt (Kapselcoccus). Er kann aber auch Knochen- und Gelenkeiterungen, Entzündungen der Herzklappen, Hirnhautentzündungen u. a. hervorrufen.

4. Eine nahe verwandte Spezies ist der *Micrococcus intracellularis* (Fig. 37), der sich bei einer epidemischen Entzündung der Gehirnhäute (Cerebrospinalmeningitis) findet und von Weichselbaum beschrieben wurde.

5. Der *Diplococcus gonorrhoeae* (Fig. 38), der *Gonococcus* (Neisser), veranlaßt den Harnröhrentripper, die Gonorrhoe und eitrige Entzündungen der Augenbindehaut (Blennorrhoea), kann aber auch eitrige Gelenk-

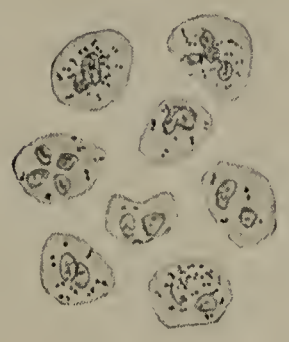

Fig. 37.
Micrococcus intracellularis. Die Kokken liegen alle in Zellen (Eiterzellen).

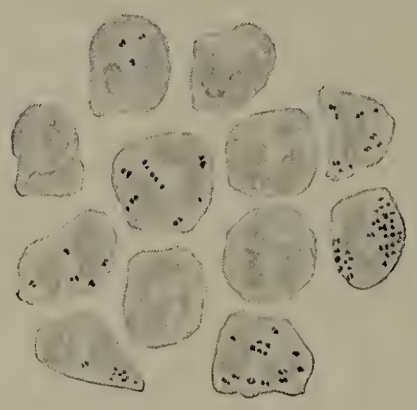

Fig. 38.
Gonokokken. Die Kokken liegen alle in Zellen (Eiterzellen).

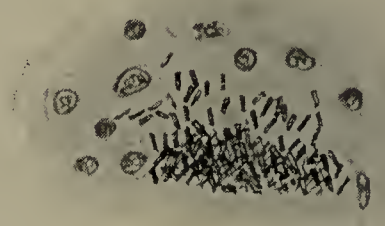

Fig. 39.
Typhusbazillen aus einer Lymphdrüse. Rand einer Bazillenkolonie. Die Individuen liegen zum Teil zerstreut zwischen Zellen.

entzündungen und Erkrankungen der Herzklappen hervorrufen. Er tritt als Diplococcus auf mit Abflachung der einander zugekehrten Seiten der Kokken. —

Die Zahl der für den Menschen *pathogenen Stäbchen* ist größer als die der Kokken.

1. Der *Typhusbazillus* (Fig. 39) (Eberth, Gaffky) ist ein 1,5 bis 2,5 μ langes, relativ dickes Stäbchen. Er ist der Erreger der *Typhus abdominalis* genannten Infektionskrankheit. Das Stäbchen hat an den Enden und Seiten Geißeln, mittels deren es sich lebhaft bewegen kann. Es wächst gelegentlich zu Fäden aus.

Der Bazillus, der auch in den mesenterialen Lymphdrüsen, in der Milz, in den Lungen und im Blute gefunden wird und in den Knochen Eiterungen bedingen kann, vermag auch Allgemeininfektionen ohne besondere Lokalisation hervorzurufen.

Von ihm nur wenig verschieden und sehr schwer zu trennen sind Bazillen, die typhusähnliche Erkrankungen, den sogen. Paratyphus, hervorrufen und demgemäß Paratyphusbazillen genannt werden. Unter ihnen gibt es aber auch Varietäten.

2. Das *Bacterium coli commune* (Escherich) ist ein 2—3 μ langes Stäbchen und dem Typhusbazillus so ähnlich, daß es schwer von ihm unterschieden werden kann. Es besitzt ebenfalls viele Geißeln, lebt im normalen Dickdarm und erzeugt nur unter bestimmten Bedingungen entzündliche Erkrankungen, vor allem der Bauchhöhle, der Gallenwege und der Harnwege.

3. Als Erreger der epidemischen Dysenterie ist ein von Kruse und Shiga entdecktes Stäbchen anzusehen, welches eine dicke plumpe Form

hat und unbeweglich ist. Außer ihm kommen in anderen Epidemien auch andere Erreger der Erkrankung zur Beobachtung.

4. Der *Tetanusbazillus* (Nicolaier) bildet lange, dünne, durch Geißeln bewegliche Stäbchen. Er ist ausgesprochen anaërob (S. 23) und ruft den als *Tetanus* bezeichneten Starrkrampf dadurch hervor, daß er Gifte bildet, die in das Körperinnere aufgenommen werden, während er selbst nicht weit in den Organismus eindringt. Er bildet Sporen in endständigen Anschwellungen, die zu der Bezeichnung »Köpfchenbakterien« führen.

5. Der *Milzbrandbazillus* (Fig. 40) ist ein unbewegliches, relativ großes Stäbchen, 5 bis 10 μ lang, kann auch zu langen Scheinfäden, d. h. aneinandergereihten Bazillen, auswachsen. Er erzeugt den Milzbrand bei Rindern, Schafen und anderen Tieren, kann aber auch gelegentlich dem Menschen gefährlich werden. Er entwickelt sich in großen Mengen in den Geweben und im Blute. Seine Verbreitung geschieht am wirksamsten durch große Sporen. Er wurde unter allen pathogenen Bakterien zuerst, 1855, durch Pollender beobachtet. Die abschließenden Untersuchungen machte R. Koch 1875.

Fig. 40.

Milzbrandbazillen in Leberkapillaren. Die Bazillen liegen als Stäbchenreihen und Fäden in der Längsrichtung der Kapillaren.

6. Der *Bazillus des malignen Ödems* ist 3 μ lang, dem Milzbrandbazillus ähnlich. Er erzeugt schwere Entzündungen bei den verschiedensten Tieren, kommt aber sehr selten auch beim Menschen vor.

7. Der *Bazillus der Gasphlegmone* (E. Fraenkel), ein anaërober Bazillus, der beim Menschen schwere Infektionen mit Gangrän und Gasbildung erzeugt. Es gibt außerdem noch andere gangräneszierende und gasbildende verwandte Bazillen, die für die im Kriege so verheerend aufgetretene Gasgangrän in Betracht kommen. Ihre Abgrenzung gegeneinander und gegen den Fraenkelschen Bazillus sowie ihre Beziehung zur Gasgangrän ist noch nicht ausreichend geklärt.

8. Der den Eiter blau färbende *Bazillus pyocyaneus*, ein kleines bewegliches Stäbchen, das meist als sekundärer Ansiedler unschädlich ist, zuweilen aber nach E. Fraenkel, zumal bei Kindern nekrotisierende Prozesse auf Haut und Schleimhäuten, aber auch in inneren Organen bewirkt.

9. Der *Influenzabazillus* (R. Pfeiffer) ist ein außerordentlich kleines Stäbchen, welches sich im Bronchialschleim der an Influenza erkrankten Personen, aber auch in inneren Organen, z. B. dem Gehirn, findet und dort in ungeheuren Massen beobachtet wird.

10. Der *Bazillus der Beulenpest* (Kitasato und Yersin) ist ein kurzes Stäbchen, welches sich in den geschwollenen Lymphdrüsen und in inneren Organen der an Pest Erkrankten findet. Er infiziert auch Tiere, vor allem Ratten, von denen er auf den Menschen übergeht.

11. Der *Bazillus des Rhinoskleroms* ruft von der Nase auf die benachbarten Organe übergreifende Erkrankungen hervor. Er ist ein kurzes mit Kapsel versehenes Stäbchen.

12. Der *Bazillus des Rotzes* (mallei) (Löffler, Schütz) ist der Erreger einer fast allein beim Pferde auftretenden Erkrankung, kommt aber zuweilen auch für den Menschen in Betracht und erzeugt tödliche vielgestaltige Prozesse. Er ist ein Stäbchen von 1—3 μ Länge.

13. Der *Diphtheriebazillus* (Klebs, Löffler) hat eine Länge von 1,5—3 μ. Er ist der Erreger der *Diphtherie*, entwickelt sich hauptsächlich auf der Rachenschleimhaut und dringt nur wenig in das Körperinnere vor. Seine Allgemeinwirkung beruht auf einer Vergiftung des Organismus durch die von ihm produzierten Toxine.

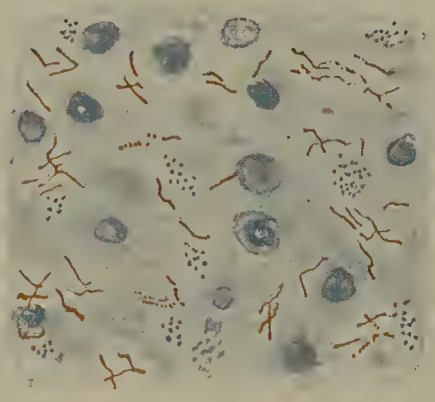

Fig. 41.

Tuberkelbazillen im Sputum. Die roten Gebilde sind die Tuberkelbazillen, die blauen sind andere Bakterien oder Zellen.

Fig. 42.

Leprabazillen im Gewebe. Die rot gefärbten Bazillen liegen haufenweise in dem blauen Gewebe.

14. Der *Bazillus der Tuberkulose* (Fig. 41) (R. Koch) wurde von R. Koch 1879 und fast gleichzeitig von P. Baumgarten aufgefunden. Er ist ein schlankes, unbewegliches, 4 μ langes Stäbchen, welches in den Geweben Knötchen und ausgedehnte Zerfallprozesse erzeugt und durch ein eigenartiges Färbeverfahren von fast allen anderen Bakterien unterschieden werden kann. Auch bei Tieren, besonders dem Rindvieh, bei Vögeln und Kaltblütern kommt Tuberkulose vor. Aber die hier gefundenen Bazillen unterscheiden sich von den menschlichen. Koch hielt als erster die des Rindviehes und des Menschen nicht für identisch, v. Behring und andere halten sie für Varietäten, die ihre Differenzen dem Wachstum auf dem verschiedenen Boden verdanken. Die Bazillen der Vogeltuberkulose sind für Säugetiere wenig virulent, noch weniger aber die der Kaltblüter, insbesondere der Schildkröte (Friedmann). (Genaueres auch über die Infektionswege siehe im speziellen Teil unter Lungentuberkulose, siehe auch die Entzündung).

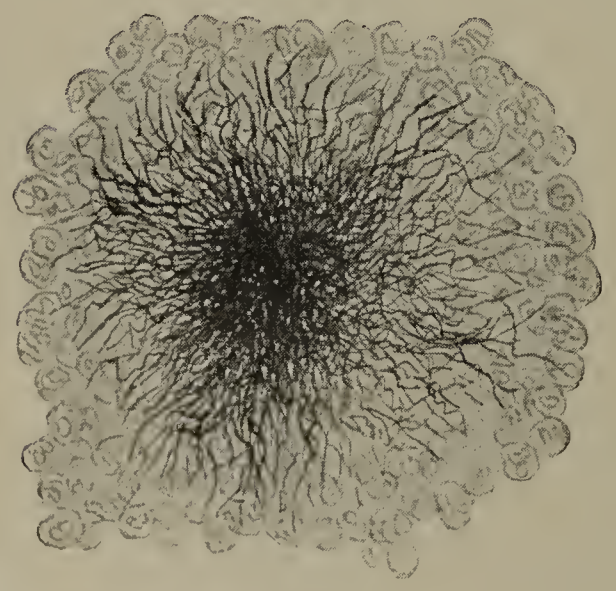

Fig. 43.

Aktinomyceskolonie. Die Fäden des Aktinomyces strahlen radiär aus. Rings herum Eiterkörperchen.

15. Der *Leprabazillus* (Fig. 42) (Armauer Hansen) hat ungefähr dieselbe Form und Größe wie der Tuberkelbazillus und färbt sich ähnlich.

Er ruft den *Aussatz*, die *Lepra*, hervor (in Norwegen, Schweden, den russischen Ostseeprovinzen und dem Orient).

16. Der *Aktinomyces* oder *Strahlenpilz* (Fig. 43 und 44) (Harz, Bollinger) gehört insofern nicht mehr zu den Stäbchen, als er hauptsächlich in Gestalt feiner Fädchen auftritt. Aber er bildet auch Bazillen und Kokken. Die verzweigten Fädchen wachsen in einer radiär ausstrahlenden Anordnung und bilden so rundliche Körper, Drusen, die man makroskopisch als feine gelbe bis grüne Körnchen sieht. Die Enden der Fäden zeigen kolbige Anschwellungen, mit denen die Drusen rings besetzt sein können und die meist als Involutionsformen aufgefaßt werden. Der Pilz erzeugt entzündliche zerstörende Prozesse (s. Entzündung).

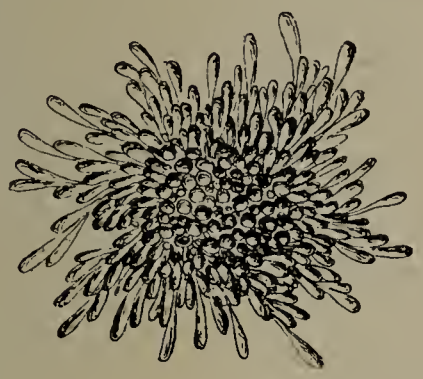

Fig. 44.
Aktinomyceshaufen aus einem myelogenen Aktinomykom des Unterkiefers vom Rind. Vergr. 1 : 300.

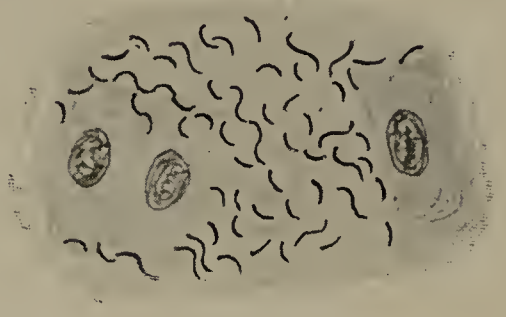

Fig. 45.
Kommabazillen, zum Teil in Spirillenform, neben einigen Epithelien.

17. Dem Aktinomyces nahe verwandt sind in Fäden wachsende pleomorphe Spaltpilzarten, die der Gattung *Cladothrix* und *Streptothrix* angehören. Eine Cladothrixart, die bei Tieren knötchenförmige Entzündungen macht, kann dem Menschen gefährlich werden. Ein *Streptothrix* wird als Erreger einer in Indien vorkommenden, hauptsächlich auf den Fuß beschränkten entzündlichen Affektion, des sogenannten *Madurafußes*, angesehen.

18. Der *Proteus vulgaris* (Hauser) lebt als Stäbchen von wechselnder Länge in faulenden tierischen Substanzen und findet sich selten auch bei entsprechender Zersetzung menschlicher Gewebe als alleiniger oder beteiligter Erreger.

19. Der *Bazillus botulinus* ist zwar nicht imstande, im Menschen zu wachsen, verdient aber hier Erwähnung, weil er in Fleisch- und anderen Speisen bei seiner Vermehrung Gifte erzeugt, die nach Genuß der Speisen resorbiert werden und gewisse Formen von *Fleischvergiftung* erzeugen (S. 26).

Unter den *pathogenen Spirillen* hat die größte Bedeutung:

Das *Spirillum der asiatischen Cholera*, der *Cholerabazillus* (Fig. 45) (R. Koch), ein leicht gekrümmtes und deshalb auch *Kommabazillus* genanntes 1—2 μ langes Stäbchen, das durch Aneinanderlagerung Spirillen bilden kann und lebhaft durch Geißeln beweglich ist. Es wirkt hauptsächlich durch Gifte, die vom Darm aus resorbiert und in Kulturen am reichhaltigsten bei Sauerstoffmangel gebildet werden.

B. Das Vorkommen der äußeren Schädlichkeiten und ihr Eindringen in unseren Körper.

Da die *mechanischen*, *chemischen*, *elektrischen* und *thermischen* Agentien bezüglich ihres Vorkommens keiner Besprechung bedürfen, so wenden wir uns sogleich zu den lebenden Krankheitserregern.

a) Parasiten finden sich *erstens* in *anderen bereits erkrankten Individuen* (Menschen oder Tieren).

Das gilt zunächst für die höheren tierischen Parasiten, die sich in früheren Entwicklungsstadien vorwiegend auf Tieren finden, die dem Menschen als Nahrung dienen. Aber auch die niedersten tierischen und pflanzlichen Parasiten finden wir hauptsächlich in anderen Lebewesen.

b) *Zweitens* treffen wir Parasiten in der *Außenwelt*, in der sie entweder von vornherein lebten, oder in die sie dadurch gelangten, *daß sie einen mit ihnen behafteten Körper verließen.* Letzteres ist auf verschiedene Weise möglich. So einmal mit dem *Kot*, wie bei dem Typhus- und Cholerabazillus. Zweitens mit den *Sekreten mehrerer Drüsen*, denen die Bakterien durch das Blut zugeführt werden. In erster Linie mit dem *Harn*, in den verschiedene Spaltpilze übergehen, so Staphylokokken und Typhusbazillen, letztere zuweilen in ungeheuren Mengen, auch noch in der Rekonvaleszenz. Ferner wurden pathogene Mikroorganismen in dem *Speichel*, der *Milch*, der *Galle* und den *Hautsekreten* aufgefunden. Es handelt sich aber nicht um eine Sekretion. Die Bakterien treten nur da aus, wo sie die Blutgefäßwände, wenn auch nur in minimalem Umfange, lädierten. Bakterien, denen die Gifte durch Filtrieren entzogen wurden, werden nicht ausgeschieden. In der Niere handelt es sich um einen Austritt aus den Glomerulis, deren Kapillarlumen von dem Lumen des Harnkanälchens nur durch die dünne Gefäßwand getrennt ist. Wenn aber Bakterien in Drüsen lebhaft wuchern, dann werden sie sehr leicht auch in die Drüsenkanäle und Ausführungswege hineingelangen.

Viele Spaltpilze verlassen den Körper mit dem *Auswurf* und dem *Schleim der Nase.* Auch werden manche von der *Haut* abgestoßen, wenn sie sich abschuppt oder wenn Geschwüre in ihr vorhanden sind.

Endlich verlassen die Parasiten den Körper auch mit dem Blute, das stechende und saugende Insekten ihm entziehen und damit in ihren Darm aufnehmen.

Auch vom *toten* Körper können sich Bakterien trennen. Bei Zerlegungen der Leichen werden sie frei, gelangen an die Hände des Sezierenden, auf den Tisch, den Fußboden, an die Instrumente usw.

Nach ihrer Existenzfähigkeit außerhalb und innerhalb unseres Körpers verhalten sich nun die pathogenen Bakterien in dreierlei Weise verschieden:

1. Viele pathogene Bakterien vermögen *außerhalb* des Körpers *sich nicht* zu vermehren. Aber sie bleiben an allen möglichen Gegenständen kürzere oder längere Zeit, manchmal monatelang, im lebenden Zustande haften. Solche Lebewesen sind in ihrer Existenz an Mensch oder Tier gebunden. Wir nennen sie *obligate Parasiten.* Außerhalb des Körpers treffen wir sie lebend nur an, wenn sie von einem kranken Individuum ausgestoßen wurden. Hierher gehört der Tuberkelbazillus, den wir im Staub der Krankenzimmer nachweisen können, der Diphtheriebazillus, der z. B. an Spielsachen der Kinder haftet, der Pestbazillus, Rotzbazillus und teilweise auch der Milzbrandbazillus, sowie die Eiterkokken, der Diplococcus pneumoniae und die Spirochaete pallida. Wir nehmen ferner an, daß auch die Erreger der Pocken, Masern und des Scharlachs, die wir noch nicht kennen, in die Kategorie der obligaten Parasiten gehören.

Obligate Parasiten werden entweder direkt von Mensch auf Mensch oder durch Vermittlung ihrer kurzen Existenz in der Außenwelt über-

tragen. Diese Art der Verbreitung nennen wir *Ansteckung* oder *Kontagion* (s. oben S. 26) und reden von **kontagiösen Krankheiten.**

2. Andere Bakterien treffen wir hauptsächlich *außerhalb des Körpers* an. Sie müssen dahin auch nicht aus ihm heraus gelangt sein, sondern haben dort ihre eigentliche Existenz. Ein solches Lebewesen ist der Tetanusbazillus, der im Erdboden lebt, der Proteus vulgaris und der Bazillus des malignen Ödems, die in der mit organischen Substanzen durchsetzten Erde gedeihen, der Aktinomyces, der auf Getreide und Grasarten vermehrungsfähig ist (s. S. 31).

3. Drittens gibt es Lebewesen, die sowohl im tierischen oder menschlichen Organismus wie außerhalb desselben zu existieren vermögen. Dahin gehören der Typhus- und der Cholerabazillus, die beide im feuchten Erdboden zu wachsen vermögen. Außer ihnen können auch die Eiterkokken, der Diplococcus pneumoniae und der Milzbrandbazillus unter besonders günstigenBedingungen vermehrungsfähig bleiben, letzterer auf feuchten Wiesen, im sumpfigen Erdboden und in unvollständig verscharrten Kadavern.

Bei diesen Bakterienarten ist also die Möglichkeit einer direkten Übertragung wie einer indirekten durch Eindringen nach Vermehrung außerhalb eines Organismus gegeben.

Pathogene Bakterien kommen außer in anderen Individuen und in der Außenwelt auch auf den *äußeren und inneren Oberflächen* unseres Körpers vor, wo sie dauernd unschädlich bleiben, von wo sie gelegentlich aber in uns eindringen können. Die äußere Körperoberfläche kommt hier wenig in Betracht, viel mehr der gesamte Darmkanal. In *Mund-* und *Rachenhöhle* finden sich häufig *Staphylokokken* und *Streptokokken*, ferner die *Pneumoniekokken*, auch die *Diphtheriebazillen* bei Epidemien im Munde nicht erkrankender Individuen. Zur Zeit von Typhusepidemien findet man auch *Typhusbazillen* ohne Erkrankung des Individuums (außer im Darm auch in der Gallenblase). Ein konstanter Bewohner des Dickdarms ist das *Bacterium coli commune*, das unter bestimmten Bedingungen pathogene Wirkung gewinnen kann (s. Darm).

In der *Nase* gesunder Individuen hat man *Eiterkokken* und ebenso *Tuberkelbazillen* bei Personen, die sich in Krankenzimmern aufhielten, nachgewiesen. Im *Schleim der Trachea* und der *Bronchen* finden sich auch *Pneumoniekokken*, trotzdem die meisten Menschen niemals eine Lungenentzündung bekommen.

Endlich fand man im *Schleim der Vagina* verschiedene Bakterien, vor allem auch *Streptokokken*. Aber sie sind meist kaum noch pathogen. Der Uterus ist keimfrei.

Es gibt auch ein Vorkommen von pathogenen Bakterien *im Innern* unseres Körpers. So begegnen wir bei scheinbar ganz gesunden Menschen in den bronchialen *Lymphdrüsen* häufig *Tuberkelbazillen*. Die *Lymphdrüsen* enthalten oft auch *pyogene Kokken*, die, von örtlicher Erkrankung in sie hinein verschleppt, darin lange unschädlich liegen bleiben können. Auch am Orte abgelaufener Infektionen halten sich Bakterien oft jahrelang, ohne zu schaden, so z. B. die Staphylokokken der akuten Osteomyelitis, die manchmal erst nach Jahren wieder auftritt. Auch *Typhusbazillen* können sich in der *Gallenblase* und auch im *Knochen*, wenn sie in ihm eine Entzündung hervorgerufen hatten, jahrelang halten (s. spez. Teil).

Das Eindringen der Schädlichkeiten in den Körper kann auf mancherlei Wegen erfolgen.

Für die *mechanischen*, *elektrischen* und *thermischen* Einwirkungen ist eine Erörterung darüber unnötig. *Chemikalien* schaden auf der äußeren Körperoberfläche oder im Verdauungskanal oder bei subkutaner Einspritzung und bei der Wundbehandlung.

Fremdkörper dringen meist durch *Verletzungen* in den Körper ein. Doch können andere auch mit dem *Munde* aufgenommen werden und durch ihre verletzende Beschaffenheit oder ihre Masse schädlich sein (s. Magenfremdkörper, Abschnitt X).

Auch durch den *Kehlkopf* ist ein Eindringen von Fremdkörpern möglich. Das sogenannte »Verschlucken« von Knöpfen, Nadeln, Speiseteilen usw. bei Gesunden und bei Gelähmten ist bekannt. Aber auch kleinste Partikel gelangen in der Form des Staubes in die Lunge. Sie können bis in das Lungengewebe selbst übertreten und sich bis zu den bronchialen Lymphdrüsen verbreiten (s. Abschnitt VIII und XI).

Einer ausgedehnteren Erörterung muß die Art und Weise unterzogen werden, wie die **Parasiten,** vor allem die **Bakterien,** die Gewebe unseres Körpers erreichen können.

1. Der erste Weg, der den Organismen offen steht, ist der **Verdauungskanal.** Von ihm aus werden die meisten tierischen Schmarotzer aufgenommen. Unter den pflanzlichen stehen der *Cholera-* und der *Typhusbazillus* voran, mag nun Speise oder Trank ihr Träger sein, oder mögen sie an verunreinigten Fingern oder Gegenständen haften, die mit dem Munde in Berührung kommen. Ferner entsteht die Darmtuberkulose durch Herunterschlucken von *Tuberkelbazillen*, die im Auswurf enthalten sind, oder von anderen Menschen her durch sogenannte Tröpfcheninfektion, d. h. durch die Einatmung der beim Sprechen zerstäubten Mundflüssigkeit (s. Abschnitt XI) oder durch den Staub oder Unreinlichkeit oder, vorwiegend bei Kindern, mit der Milch tuberkulöser Kühe (s. S. 30) in den Mund aufgenommen wurden. Ferner kann auch *Milzbrand* per os übertragen werden. Auch sehr virulente Eiterkokken können in die Darmwand eindringen, ebenso unter abnormen Bedingungen das Bacterium coli. Auch gelangen zuweilen pathogene *Schimmelpilze* vom Verdauungstraktus aus zur Wirkung (S. 21).

Meist dringen die Mikroorganismen selbst in die Darmwand ein, der *Kommabazillus* wirkt dagegen allein durch seine Gifte.

Auch im *Munde* kann die Eingangspforte sein. Der Tuberkelbazillus gelangt z. B. in die Tonsillen, wenn er aus der Lunge oder von außen in den Mund kam.

2. Zweitens ist das Hineingelangen von Parasiten durch die **Atmungsorgane** von großer Bedeutung. Die *Nasenschleimhaut* läßt gelegentlich Bazillen, z. B. die *Rotzbazillen*, durchtreten. Die Leprabazillen dringen meist hier ein.

Besonders wichtig ist die *Lungeninfektion*, so bei den Lungenentzündungen, ferner bei der *Tuberkulose*, die in den meisten Fällen aus einer *Einatmung von Tuberkelbazillen* abgeleitet werden muß. Ebenso hat man den *Milzbrand* beim Menschen durch bazillenhaltigen Staub entstehen sehen, der in Fabriken, in denen Haare verarbeitet werden, zur sogenannten Hadernkrankheit führt. Auch andere Mikroben können auf diesem Wege in das Körperinnere vordringen, denn Tierversuche haben ergeben, daß die Lunge nicht notwendig selbst beteiligt sein

muß, daß die Organismen vielmehr auch durch das intakt bleibende Organ hindurch in Blut und Lymphe einwandern können. Auch Tuberkelbazillen können, zumal bei Kindern, die Lunge zuweilen verschonen und gleich bis zu den bronchialen Lymphdrüsen vordringen.

Wichtig ist es ferner, daß in die Lunge Bakterien auch durch verschluckte Fremdkörper, durch Schleim usw. gelangen können, in denen sie enthalten sind. So entstehen die Aspirationspneumonien und wohl auch die Lungenaktinomykose.

3. Drittens ist die Infektion durch **Wunden** zu besprechen. Das Oberflächenepithel bildet in unverletztem Zustande eine Schutzwehr gegen das Eindringen von niederen Mikroorganismen, während die höheren tierischen Parasiten darin vielfach kein Hindernis finden (s. Ankylostoma, S. 11).

Ist aber eine *Wunde* vorhanden, so ist damit eine Eingangspforte geschaffen. Durch sie eindringende pathogene Mikroorganismen veranlassen die sogenannten *Wundinfektionskrankheiten*. Gewöhnlich werden die Lebewesen durch die verletzenden Gegenstände in die Wunden hineingebracht. Sie gelangen dann sehr schnell ins Körperinnere. Schimmelbusch zeigte, daß sie fünf Minuten nach der Verletzung im Blute wiedergefunden werden. Jedenfalls vermögen sie direkt aus der Wunde in Gefäße einzudringen. Selbstverständlich ist aber auch eine sekundäre Infektion einer zunächst reinen Wunde möglich.

Geringfügige Läsionen genügen oft. Man kann Bakterien durch oberflächlich verletzte Epidermis und normale Schleimhäute hindurchtreten lassen, wenn man sie auf ihnen verreibt, so z. B. Staphylokokken (Garrè), Tuberkelbazillen (C. Fraenkel), den von Ribbert beschriebenen Bazillus der Darmdiphtherie des Kaninchens.

Zu diesen **Wundinfektionskrankheiten** rechnen vor allem die durch Staphylokokken, Streptokokken und die Tetanusbazillen hervorgerufenen Infektionen. Ebenso verbreitet sich der Rotz durch Wunden und manchmal auch der Tuberkelbazillus, letzterer z. B. bei Verletzung an einem Spucknapf, bei Aussaugen des beschnittenen Präputiums durch einen tuberkulösen Rabbiner usw. Ähnlich verhalten sich die Milzbrandbazillen, die durch Verletzungen bei der Sektion milzbrandverendeter Tiere, aber auch schon bei starker Reibung mit ihnen verunreinigter Tierfelle an der menschlichen Haut durch diese eindringen.

Auch der *Aktinomyces* (S. 31 u. 33) dringt durch Wunden ein und zwar so, daß er an verletzenden Gegenständen, vor allem an Getreidegrannen haftend, in die Gewebe der Mundhöhle, des Darmes oder der Respirationswege hineingebracht wird; er ist auch in hohlen Zähnen gefunden worden.

Wunden oder *Ernährungsstörungen des Darmes* bedingen ferner einen Eintritt von *Bacterium coli* in die Wand oder durch sie in den Peritonealraum.

Unter die Wundinfektionskrankheiten ist auch das *Puerperalfieber* einzureihen. Von der verletzten Innenfläche des Uterus, von Rißwunden der Vagina und der äußeren Genitalien aus finden nicht selten pathogene Mikroben, vor allem Streptokokken, den Weg in das Körperinnere.

Daß bei *chirurgischen Operationen* eine Eintrittspforte geschaffen wird, die bei nicht genügender Reinlichkeit von Bakterien benutzt werden kann, braucht nur der Vollständigkeit halber angeführt zu werden.

Endlich wird auch durch die von *Tieren herbeigeführten Verletzungen* eine Infektion vermittelt. Der Biß des tollen Hundes überträgt das Virus der Rabies. Insekten, die auf einem kranken Individuum, sei es Tier oder Mensch, sich infizierten, können die Mikroorganismen auf neue Lebewesen übertragen. Flöhe und Wanzen spielen keine Rolle, wohl aber die Kleiderläuse, die den Parasiten des Fleckfiebers übertragen. Sehr wichtig sind auch die *Moskitos*. Durch Anopheles claviger wird die Malaria (s. S. 18) übertragen, durch Stegomyia das Gelbfieber, durch Glossina die Trypanosomen (s. S. 16), durch andere Arten die Filaria sanguinis (s. S. 12), deren Eier sich im Moskito in 14 Tagen zu Larven entwickeln, usw.

4. Ein vierter Weg ist durch *Übertragung pflanzlicher Parasiten von seiten erkrankter geschlechtsreifer Individuen erstens auf die Keimzellen* oder zweitens auf den *Embryo* gegeben. Den ersteren Fall nennen wir **germinative Übertragung.** Es wurde festgestellt, daß mit Tuberkelbazillen infizierte Eier (von Hühnern und anderen Vögeln) sich zunächst normal zu entwickeln vermögen. Man konnte (Gärtner) ferner durch Einführung von Bazillen in die Bauchhöhle von Vögeln die in Ausbildung begriffenen Eier erfolgreich infizieren. Die ausschlüpfenden Tiere wurden tuberkulös. Friedmann sah auch Tuberkulose früher Stadien des Fetus, wenn er Bazillen in den Samengang, den Hoden, die Venen des väterlichen Tieres injiziert hatte. Beim *Menschen* besteht die entfernte Möglichkeit, daß die auf der Wanderung vom Ovarium zum Uterus begriffenen Eier unterwegs Bazillen in sich aufnehmen. Im übrigen fehlt es uns an jeder Erfahrung. Ebenso sind wir bei dem Sperma auf Vermutungen angewiesen. Die in ihm etwa vorhandenen Tuberkelbazillen sind so spärlich, daß eine Infektion des Eies höchst unwahrscheinlich ist. Die Übertragung der Syphilis durch das Sperma wird als möglich angesehen, aber auch bestritten, durch das Ei ist sie zweifellos.

Anders liegt die Frage bei der *plazentaren Übertragung*. Daß die Mutter den Embryo auf diesem Wege infizieren kann, ist sicher, so bei Typhus, Erysipel, Pocken, Milzbrand und bei der Tuberkulose. Die im ganzen seltenen Fälle kongenitaler Tuberkulose sind wohl ausnahmslos auf plazentare Infektion zu beziehen. Aber die normale Plazenta ist ein ausgezeichnetes Filter. Daher muß sie durch die in ihr sich festsetzenden Bakterien zunächst lädiert und so durchgängig gemacht werden. Man findet in ihr oft schon makroskopische Veränderungen. Gewöhnlich können sie erst mikroskopisch nachgewiesen werden. Schmorl fand auch bei mäßig schwerer tuberkulöser Erkrankung der Mutter bazillenhaltige Herde in der Plazenta. Er meint deshalb, daß eine Infektion des Fetus häufiger stattfinde, als man gewöhnlich annimmt. Doch spielt sie sicherlich im Vergleich zu der postfetalen Infektion keine große Rolle.

C. Die sog. inneren Krankheitsursachen.

Das Eindringen der in den vorhergehenden Abschnitten besprochenen Schädlichkeiten in unseren Körper hat nicht *unter allen Umständen* eine Erkrankung zur Folge. Nur dann ist es der Fall, wenn die äußere Schädlichkeit den Körper anzugreifen vermag, wenn er für sie *empfänglich*, **disponiert** ist. Nun kann die Empfänglichkeit eines Individuums zu- und abnehmen, sich völlig verlieren und andererseits auch an Stelle bis dahin vorhandener Immunität treten. Für die *traumatischen*, *thermischen* und

elektrischen Einflüsse gilt das freilich nur in engen Grenzen. Starken mechanischen Einwirkungen, sehr hoher Hitze und Kälte, intensiven elektrischen Strömen vermag niemand sich anzupassen. Auch an *Chemikalien* ist eine Angewöhnung nur in bescheidenem Maße möglich. So wird zwar Arsen und Morphium durch allmähliche Steigerung der Dosen schließlich in Mengen vertragen, die für andere Individuen tödlich sein würden, aber über eine gewisse Grenze hinaus bis zur völligen Unempfänglichkeit läßt sich die Menge des Giftes nicht erhöhen. Eine noch geringere Rolle spielt die Disposition bei den *tierischen Parasiten*. Für sie sind, wie es scheint, alle Menschen empfänglich.

Anders verhält es sich mit den *pflanzlichen Schmarotzern*. Es gibt Tiere und Menschen, die erkranken, wenn bestimmte Bakterien eindringen, und es gibt andere, die verschont bleiben. Allerdings spielt die Menge der Bakterien eine Rolle, aber es gibt auch eine Immunität gegenüber großen Massen von Bakterien.

Beim Menschen sehen wir oft, daß er gesund bleibt, obgleich er in gleicher Weise mit den Bakterien in Berührung gekommen sein mußte wie andere, die infiziert wurden. Wir hoben ja auch hervor, daß pathogene Bakterien auf dem Körper, ohne Schaden zu stiften, leben können.

Aus diesen kurzen Überlegungen ergibt sich, daß *niemals irgendein schädliches Agens für sich allein für eine Erkrankung maßgebend ist.* Es müssen stets zwei Bedingungen zusammenwirken: die *Schädlichkeit* und die *Empfänglichkeit*. Aber im einzelnen geht das noch viel weiter. Das äußere Agens und die Empfänglichkeit können nach Art und Intensität, nach der Wirkungsdauer, nach der Stelle des Angriffes usw. mannigfach variieren, und davon ist die *Vielgestaltigkeit der einzelnen Krankheitsbilder* abhängig. Es treffen also bei der Genese von Krankheiten viele Bedingungen zusammen. Es ist für den Arzt von großer Wichtigkeit, sich das stets vor Augen zu halten, damit er nicht in den Fehler verfällt, nur an das äußere Agens zu denken und die besonderen Bedingungen des erkrankenden Individuums darüber zu vernachlässigen.

In diese Gefahr verfällt man besonders dann, wenn man nach der weitverbreiteten Gewohnheit die äußere Einwirkung kurzweg als die **Krankheitsursache** bezeichnet und damit zu der Vorstellung kommt, als ob die Entstehung einer Krankheit durch diese »Ursache« eindeutig aufgeklärt sei. Denn von einer »Ursache« erwartet man, daß sie eine ganz bestimmte Wirkung unter allen Umständen notwendig mit sich bringt. Das tut aber das schädliche Agens durchaus nicht, denn seine Wirkung ist abhängig von der Beschaffenheit des Organismus und diese ist also *ebenso notwendig* für die Entstehung einer Krankheit wie die sogen. »Ursache«. Und gerade die individuellen Eigentümlichkeiten des Kranken sind für den Arzt die Grundlage einer individualisierenden (nicht nach einem therapeutischen Schema verfahrenden) und dadurch besonders erfolgreichen Behandlung. Der Arzt sollte sich daran gewöhnen, stets *alle Bedingungen* der Krankheitsentstehung im Auge zu behalten und nicht einseitig nur von »Ursachen« zu reden (Verworn, v. Hansemann, Ribbert).

Die das Zustandekommen von Krankheiten begünstigenden, eine »Disposition« für sie schaffenden Veränderungen sind entweder im individuellen (auch intrauterinen) Leben erworben worden oder sie sind der Anlage nach schon in den Keimzellen vorhanden, aus denen die Indivi-

duen hervorgehen. Im letzteren Falle sind sie von den Eltern »ererbt« oder durch deren nachteiligen Einfluß in ihnen hervorgerufen (s. die Vererbung). Wir pflegen dann auch von der besonderen »Konstitution« des Menschen zu reden und sehen in ihr die Gesamtheit der Bedingungen, die für die Angriffsmöglichkeit äußerer Einwirkung in Betracht kommen. Bei dieser Konstitution handelt es sich dementsprechend nicht um bestimmte charakteristische Befunde an irgendeinem einzelnen Teile, sondern um kompliziertere, den Organismus in größerer Ausdehnung oder im ganzen Umfange beteiligende Abweichungen von der Norm. Zuweilen, z. B. bei einer Empfänglichkeit gegenüber Infektionskrankheiten, fällt uns an dem Körper nichts Abnormes auf und wir erkennen die Konstitutionsabweichung erst aus der auffallenden Neigung zur infektiösen Erkrankung. Auf der anderen Seite erkennen wir aber auch deutlich hervortretende Abweichungen, von denen wir unter *Konstitution* genauer sprechen werden.

Aber neben den konstitutionellen Eigentümlichkeiten sind im Organismus mancherlei Änderungen möglich, die sein Verhalten gegenüber äußeren Schädlichkeiten modifizieren, die ihn für sie empfänglicher machen, seine *Disposition* erhöhen oder andererseits die *Widerstandskraft steigern* und eine partielle oder totale *Immunität* herbeiführen.

Die Bedingungen, die zusammen mit den äußeren Schädlichkeiten den Organismus krank zu machen imstande sind, fassen wir unter dem Begriffe der *inneren Krankheitsursachen* zusammen.

I. Disposition.

Die *Disposition* ist auf sehr verschiedene Weise von den wechselnden Zuständen des Körpers abhängig.

1. Erstens spielt das *Lebensalter* eine Rolle. Das findet ja schon seinen Ausdruck in der Bezeichnung »Kinderkrankheiten«, zu denen u. a. Diphtherie, Masern, Scharlach gehören. Sie kommen beim Erwachsenen relativ selten vor, doch beruht das hauptsächlich darauf, daß Individuen, die Scharlach und Masern überstanden, nur selten zum zweiten Male erkranken. Da nun die meisten Kinder diese Infektionen durchmachen, sind sie später geschützt. Das gilt nach Koch auch für die Malaria bei den Negern. Aber die Diphtherie, die keine dauernde Immunität verleiht, zeigt, daß der kindliche und der erwachsene Körper verschieden disponiert sind. Bei anderen Infektionen ist das weniger der Fall. Die Tuberkulose wechselt nur die Form ihres Auftretens in verschiedenen Lebensaltern, der Typhus kommt am häufigsten zwischen dem zwanzigsten und vierzigsten Lebensjahre vor.

2. Das *Geschlecht* macht nur geringfügige Unterschiede. Die Menstruation hat für die Entstehung von Geisteskrankheiten einige Bedeutung, und nach Tierversuchen wirkt die Schwangerschaft disponierend. Die meisten Verschiedenheiten in den Erkrankungen von Mann und Frau beruhen auf den wechselnden Bedingungen des Berufes. Man denke an die Eisenarbeiter, Steinhauer, Spiegelarbeiter usw.

3. Wichtig ist ferner die *Ernährung*. Hunger und Überernährung wirken im Experiment disponierend, ebenso eine einseitige Nahrung. Mißbrauch des Alkohols erhöht die Empfänglichkeit gegen Infektionen und gegen die Einflüsse der Tropen.

4. Schwächenden Einfluß hat ferner eine *körperliche Überanstrengung*. So sind abgehetzte Tiere weit empfänglicher gegen Infektion als normale, sie nehmen Bakterien auch vom *Darm* aus leichter auf.

5. Ähnlich wirken ungünstige *klimatische Verhältnisse* und *schlechte Wohnungen* besonders bei Tuberkulose.

6. Auch bereits *bestehende pathologische Zustände* begünstigen die Empfänglichkeit für andere Affektionen.

a) *Magenkatarrhe*, die mit einer Herabsetzung der Salzsäurebildung einhergehen, gewähren den vom Munde aus eindringenden Cholerabazillen den Durchgang, den ihnen der normale Magen verwehrt.

b) Eine *Schädigung der Oberflächengewebe* fördert ferner die Ansiedelung von Mikroorganismen, so Läsionen der Herzklappen die Ansiedelung von Bakterien (s. Endokarditis), Ernährungsstörungen der Darmwand das Eindringen des Bacterium coli (s. Abschnitt X).

c) Auch eingedrungene Organismen entwickeln sich leichter in geschädigten, gequetschten und zerrissenen Teilen.

d) Manche *Infektionen bereiten den Boden für andere vor*. So wird das Wachstum der Tetanusbazillen durch Fäulnisbakterien, das der Streptokokken durch die Diphtheriebazillen und umgekehrt begünstigt. Bei Scharlach kommt es sehr gewöhnlich zu einer Vermehrung von Streptokokken in den Geweben und im Blute.

e) Auch *Allgemeinkrankheiten*, die mit einer Änderung der Mischungsverhältnisse der Säfte einhergehen, schaffen Disposition. Der Diabetes z. B. läßt die Staphylokokken leichter wachsen. Nierenveränderungen disponieren zu Entzündungen der serösen Häute. Anämie erhöht ganz allgemein die Empfänglichkeit.

7. Ferner ist die Disposition der *Organe* verschieden. Auch wenn Bakterien mit dem Blute überallhin kommen, erkranken einzelne Organe vorwiegend. Die Gründe sind manchmal schwer festzustellen.

8. Endlich ist die Disposition von dem *kongenitalen Zustande* des Individuums abhängig. Sie kann als eine *Rassen-* oder *Familieneigentümlichkeit* vererbt sein. Die Empfänglichkeit für Tuberkulose ist bei den Nachkommen tuberkulöser Eltern gesteigert.

II. Immunität.

Es gibt eine *angeborene, der menschlichen Rasse zukommende Immunität*, insofern gegenüber manchen Bakterienarten, darunter auch solchen, die bei Tieren pathogen sind, völlige Unempfänglichkeit besteht. Es gibt auch gegenüber menschlichen Infektionen eine *individuelle* von den Eltern übertragene Immunität, die aber niemals absolut ist.

Wichtiger ist es, daß eine Immunität auch **erworben** *werden kann*. Das kann auf zweifache Weise geschehen. Einmal dadurch, daß der Körper gegen die *Bakterien*: *antibakterielle Immunität*, zweitens dadurch, daß er gegen ihre *Gifte* unempfänglich wird: *antitoxische Immunität*. Die antibakterielle Immunität erwirbt der Organismus durch seine eigene reaktive Tätigkeit: **aktive** *Immunität*, die antitoxische kann er auch selbst erwerben, sie kann ihm aber auch dadurch verliehen werden, daß man ihm Stoffe zuführt, die den bakteriellen Giften entgegenwirken: **passive** *Immunität*.

A. Die *antibakterielle*, **aktive,** *Immunität* kann auf folgenden Wegen erworben werden:

Es ist allgemein bekannt, daß ein **Überstehen gewisser Infektionskrankheiten,** vor allem der bei Kindern vorkommenden, eine (aktive) Immunität gegen eine neue gleichartige Infektion mit sich bringt. Dabei kann die überstandene Krankheit so leicht gewesen sein, daß sie kaum oder gar nicht bemerkt wurde.

Darauf baut sich das bedeutungsvolle im Experiment ausgiebig geprüfte Verfahren der **Schutzimpfung** auf. Man kann mit verschiedenen Methoden zum Ziele gelangen:

a) Man benutzt zur Erzeugung der leichten Infektion *vollvirulente Bakterien*, die aber selbstverständlich nur unter besonderen Bedingungen in Anwendung gezogen werden können.

Man kann erstens so vorgehen, daß man sehr geringe Mengen der Bakterien einverleibt, die nur eine gelinde Erkrankung zu erzeugen vermögen.

Zweitens kann man aber durch die Art der Übertragung die volle Wirkung der pathogenen Bakterien verhindern. Wenn man z. B. die Bazillen des Rauschbrandes beim Rinde in die Schwanzspitze verimpft, so verbreiten sie sich nur langsam durch die ganze Länge des Schwanzes bis zum Rumpf. Währenddessen sind aber die schnell resorbierbaren Toxine bereits aufgenommen und haben den Organismus immunisiert.

Die künstlichen, durch Impfung gesetzten Krankheiten verlaufen im allgemeinen milder, als die auf natürlichem Wege entstandenen. Nur unter diesem Gesichtspunkte ist es verständlich, daß die alten Inder eine Schutzimpfung gegen die Pocken dadurch ausführten, daß sie den von erkrankten Menschen herrührenden Pustelinhalt direkt in absichtlich gesetzte Wunden des Naseneinganges übertrugen.

b) Die Anwendung vollvirulenter Organismen ist aber natürlich niemals ganz ohne Bedenken.

Besser verwendet man Bakterien, die **weniger virulent, abgeschwächt** sind. Das Verfahren ist bei den **Tuberkelbazillen** möglich, deren verschiedene Spezies (S. 30) bei Mensch und Tier ungleich wirksam sind. Infiziert man Rinder mit den für sie wenig schädlichen Menschenbazillen, so werden sie gegen die eigenen künstlich zugeführten Bazillen immun. Dagegen hilft das Verfahren nur wenig gegen die natürliche Infektion. Den Menschen kann man, wie es neuere Versuche nahelegen, durch die für ihn kaum nachteiligen Bazillen der Kaltblüter immunisieren. Bei der **Schutzpockenimpfung** benutzt man das den Pocken der Kälber entnommene Virus, das, mit dem der menschlichen Pocken identisch, durch die dauernde Kultur in dem Organismus des Kalbes abgeschwächt wurde.

Eine geringere Virulenz der Bakterien kann man aber auch durch *künstliche Abschwächung* herbeiführen. Die abgeschwächten Bakterien werden dann mehrere Male in steigender Virulenz im Verlauf von Wochen und Monaten übertragen und haben so die Immunität zur Folge.

Die **Abschwächung der Spaltpilze** kann auf verschiedene Weise erreicht werden:

1. Durch *Einwirkung höherer Temperaturen*, z. B. schon solcher von 45° C. Mit der steigenden Erwärmung nimmt die Virulenz der sich weiter entwickelnden Kultur ab. Daher kann man beliebige Grade der Abschwächung

hervorrufen. Die Methode ist besonders auf den Milzbrand und auf den Rauschbrand angewendet worden. Sie gibt im Experiment gute Resultate. Bei praktischer Anwendung im großen hat sie bei dem Milzbrand noch nicht ganz, wohl aber bei dem Rauschbrand den gewünschten Erfolg.

2. Man hat ferner die *direkte Bestrahlung durch das Sonnenlicht* angewendet. Auch auf diese Weise ist eine Herabminderung der Virulenz, unter Umständen eine völlige Vernichtung der Bakterien, möglich.

3. Bei der Hundswut machte Pasteur die Beobachtung, daß das mit dem noch unbekannten Infektionsstoff sehr reichlich versehene Rückenmark eines an Tollwut verendeten Kaninchens durch *Austrocknung* an der Luft bei 23 bis 25° C im Verlaufe von Tagen seine Virulenz verliert. Dadurch, daß er die Prozedur nach verschieden langer Dauer unterbrach und nun das Rückenmark zerrieb und emulsionierte, erhielt er Impfflüssigkeiten von wechselnder Giftigkeit. Er benutzte sie, mit der schwächeren beginnend, zu Schutzimpfungen. Das Experiment an Hunden gelang vollkommen. Beim Menschen kann das Verfahren erst nach dem Biß zur Anwendung gebracht werden. Aber die Immunisierung vollzieht sich während des langen Inkubationsstadiums der Tollwut, so daß der Mensch zu einer Zeit, wo sonst die Krankheit ausbrechen würde, bereits immun ist. Die Resultate dieser Behandlung sind gut.

4. Eine weitere Abschwächung ist durch *Einwirkung von chemischen Substanzen* auf Bakterienkulturen möglich. So hat v. Behring gezeigt, daß die Diphtheriebazillen durch Jodtrichlorid mitigiert werden können und zwar in verschiedenem Grade je nach der Stunden bis Tage dauernden Einwirkung. Durch Injektion von solchen Kulturen mit steigender Virulenz gelang die Immunisierung.

c) Zu der Schutzimpfung werden aber nicht nur die virulenten oder die abgeschwächten Bakterien in Anwendung gezogen. *Auch mit den von ihnen produzierten Giften kann man Immunität erzeugen.* Man benutzt dazu die Kulturflüssigkeiten, in denen die Spaltpilze gewachsen und in denen die immunisierenden Substanzen enthalten sind, nachdem man die Mikroorganismen (durch Hitze) abgetötet oder durch Filtrieren entfernt hat. Das Verfahren beginnt mit geringen Giftmengen, steigt allmählich zu größeren Dosen und schließlich zur Anwendung der Bakterien selbst.

Zu den während des Krieges erfolgreich durchgeführten prophylaktischen Impfungen gegen *Typhus* und *Cholera* werden die bei geringer Hitze abgetöteten und haltbar gemachten Bazillenkulturen selbst benutzt. Die durch mehrmalige subkutane Injektionen herbeigeführte Immunität schützt gegen die Infektion oder sichert doch der ausgebrochenen Krankheit einen milden Verlauf.

In ähnlicher Weise werden abgetötete Kulturen pyogener Kokken gegen eitrige Prozesse (der Haut) und die der Gonokokken gegen die Gonorrhöe angewendet. Die Spezifität der Wirkung ist dabei so ausgesprochen, daß am besten die Kulturen zu wirken pflegen, die aus den zu bekämpfenden Krankheitsprozessen gewonnen wurden.

B. Die *antitoxische*, **passive,** *Immunität*, deren Kenntnis und praktische Verwertung wir v. Behring verdanken, wird im Tierversuch (bei Pferden) gegenüber Diphtherie und Tetanus durch wiederholte gesteigerte Giftzufuhr erworben. In dem Tierkörper entstehen Gegengifte, *Antitoxine*,

die geeignet sind, die bakteriellen Gifte zu binden, unschädlich zu machen. Im Menschen ist so etwas auch möglich, aber praktisch nicht verwertbar. Er kann aber dadurch immunisiert werden, daß man ihm die im Tiere erzeugten Antitoxine mit ihrem Serum künstlich zuführt (passive Immunität). Das Verfahren wird bei der *Diphtherie* angewendet und ist um so wirksamer, je *früher die Einführung des Antitoxins geschieht*, d. h. je weniger Gifte schon an Zellen gebunden sind. Denn die schon fixierten Gifte werden nicht mehr beeinflußt und Zellveränderungen nicht mehr rückgängig. Bei dem *Tetanus* wirkt die Zufuhr des Serums nach vollendeter Infektion kaum noch, weil die Gifte sehr schnell gebunden werden. Sie hat aber prophylaktisch guten Erfolg, wenn sie gleich nach einer verdächtigen Verwundung vorgenommen wird.

Die Vorgänge, die im Körper bei seiner Immunisierung ablaufen, sind noch nicht ausreichend bekannt. Insbesondere wissen wir noch wenig über die Veränderungen und Zustände des Körpers, die zur antibakteriellen Immunität führen, während die antitoxische Immunität vor allem durch Ehrlich wertvolle theoretische Aufklärung gefunden hat. Wir können hier nur einige wichtige Gesichtspunkte anführen und müssen alles andere den Spezialwerken überlassen.

1. Die Bildung der Antitoxine und anderer Antikörper.

Die Bildung der Antitoxine wird nach der »Seitenkettentheorie« Ehrlichs aufgefaßt. Die in das Blut gelangten Bakteriengifte vereinigen sich mit bestimmten Teilen der für sie empfänglichen Zellen, das Tetanusgift z. B. mit Teilen der Ganglienzellen. Nun besteht nach Ehrlich das Protoplasma aus einer Zentralsubstanz und anhängenden verschiedenartigen »Seitenketten«, unter denen bald diese, bald jene von einem Bakteriengift mit Beschlag belegt wird. Darauf wird durch die regenerative Zelltätigkeit die vernichtete Seitenkette neu erzeugt, und zwar nach Weigerts Lehre über das notwendige Maß hinaus. Die überschüssigen Seitenketten sollen in das Blut abgestoßen werden und hier das Antitoxin darstellen.

Ähnliche Vorgänge wie bei der Antitoxinbildung beobachten wir auch, wenn Zellen einer Tierart in eine andere oder in den Menschen eingebracht werden. Sie gehen hier zugrunde, aber bringt man sie aufs neue ein, so erfolgt der Untergang beschleunigt. Das gilt u. a. und besonders für Blut. Die Erythrozyten werden schnell aufgelöst (*Hämolyse*). Man erklärt das durch die nach Ehrlichs Seitenkettentheorie erfolgende Bildung eines Immunkörpers, der als empfindlicher Protoplasmateil (Seitenkette) die fremden Körper an sich bindet und daher als Rezeptor bezeichnet wird. Er löst nicht selbst auf, aber er bringt die schon im normalen Blutserum vorhandenen, zur Auflösung fähigen Stoffe (Alexine s. u., Hämolysine, Zytolysine), die, weil sie die Tätigkeit des Immunkörpers ergänzen, *Komplemente* genannt werden, an die fremden Elemente heran.

Analoge Erscheinungen treten ein, wenn man einem Tier Eiweißkörper eines anderen einverleibt. Es entstehen im Blute des ersten Tieres Substanzen, die bei Zusammenbringung der beiderseitigen Sera im Reagenzglas auf die gelösten Eiweiße des zweiten ausfällend wirken. Man nennt sie daher *Präzipitine*. Die Wirkung ist wie bei den Antitoxinen, Hämolysinen usw. eine durchaus spezifische und macht sich immer nur auf die Eiweißkörper der

zur Vorbehandlung benutzten zweiten Tierart geltend. Man kann daher die Reaktion zum Nachweis bestimmter Eiweißlösungen, z. B. menschlichen Blutes, benutzen (Uhlenhuth, Wassermann).

Verwandt ist ferner die Erscheinung der *Agglutination*, die darin besteht, daß nach Vorbehandlung eines Individuums mit Bakterien dessen Blut die Fähigkeit gewinnt, jene in einer gleichmäßigen Emulsion enthaltenen Bakterien haufenweise zusammenzuordnen, zu agglutinieren. Diese von Gruber entdeckte Erscheinung wird nach dem Vorbilde von Gruber-Widal besonders ausgedehnt zur Diagnose des Typhus verwertet. Nur das Serum von Menschen, die Typhus haben oder hatten, gibt die Reaktion auch noch in beträchtlicher Verdünnung. Man benutzt die Methode auch zur Differenzierung verwandter Bakterienarten (Typhus- und Colibazillen, S. 28).

Die passive Immunisierung durch Serum kann aber noch eine besondere (zunächst bei anderen Stoffen beobachtete) Folge haben. Wenn man fremde Eiweißkörper parenteral (d. h. nicht durch den Darmkanal, sondern durch subkutane Injektion) in geringen Mengen ohne Schaden verabreicht und diese Zufuhr nach längerer Zeit wiederholt, dann stellen sich akute schwere Vergiftungserscheinungen ein, die man als *anaphylaktischen Schock* (**Anaphylaxie** = Schutzlosigkeit, Richet) bezeichnet. Es ist also durch die erste Einverleibung nicht Immunität, sondern *Überempfindlichkeit* eingetreten. Man nimmt an, daß durch die erste Zufuhr im Körper Substanzen erzeugt wurden, die das neu zugeführte Eiweiß durch eine Art Verdauungsvorgang unter Bildung giftiger Spaltprodukte zerlegten. Diese Anaphylaxie wird auch zur Deutung mancher unklarer Krankheitserscheinungen (z. B. Idiosynkrasie gegen Erdbeeren usw., auch der Verbrennung und mancher Vorgänge bei Infektionen) verwertet.

2. Bakteriolytische Stoffe.

Schon im normalen Serum finden sich Stoffe, *Bakteriolysine* (*Alexine*, Buchner), die fähig sind, Bakterien zu töten und aufzulösen. Aber sie sind von geringer Wirkung und praktisch nicht verwertbar. Nach wiederholter Bakterieneinführung steigert sich die bakteriolytische Wirkung z. B. in der Peritonealflüssigkeit nach Einführung von Cholerabazillen (Pfeiffersche Reaktion). Dabei unterscheidet man zwei Substanzen, ein spezifisches mit der jedesmaligen Bakterienart sich änderndes *Bakteriolysin* und ein nicht spezifisches *Alexin* (Komplement), das sich in jedem Serum findet und daher, wenn es z. B. durch Erwärmung auf 55° zugrunde ging, leicht ersetzt werden kann. Das spezifische Bakteriolysin vereinigt sich mit den Bakterien und vermittelt deren Auflösung durch das Alexin. Die Bakteriolyse wird zur Unterscheidung von ähnlichen Bakterien benutzt, ihre Bedeutung für die menschliche Immunisierung ist noch unsicher.

3. Phagozytose.

Die Immunität hat aber endlich sehr oft eine enge Beziehung zur **Phagozytose,** d. h. zu der Fähigkeit der Zellen unseres Körpers, insbesondere der Leukozyten und anderer beweglicher Zellen, körperliche Gebilde, vor allem auch Bakterien einzuverleiben, zu fressen und intrazellular zu vernichten (s. Abschnitt V). Die Zellen, die wir deshalb **Phagozyten** nennen, sind aber nicht immer ohne weiteres dazu fähig. Im frisch infizierten Organismus werden sie durch die bakteriellen Toxine im allgemeinen, nach der Meinung Bails durch besondere

erst im Körper erzeugte schädliche Stoffe, die **Aggressine,** daran gehindert, sie vermögen die Bakterien nicht oder nur ungenügend aufzunehmen. Durch die Immunisierung aber werden Bedingungen geschaffen, die der Phagozytose günstig sind. Nach Wright sind im Serum stets vorhanden und werden durch Vorbehandlung mit den abgetöteten spezifischen Bakterien vermehrt die sogenannten **Opsonine,** d. h. Substanzen, welche die Bakterien so beeinflussen, daß sie für die Zellen angreifbar werden. Je mehr Opsonine zugegen sind, um so lebhafter ist die Phagozytose. Daher kann man (nach Wright) durch Untersuchung des Blutes infizierter Individuen aus der Menge der intrazellulären Bakterien den Opsoningehalt erschließen und prognostisch verwerten.

Die *Bedeutung der Phagozytose* ist noch umstritten. Daß sie allein eine Immunität herbeiführen könnte, ist nicht anzunehmen, daß sie aber in manchen Fällen beteiligt ist, darf vorausgesetzt werden. Sie wird meist im Verein mit antitoxischen und bakteriolytischen Vorgängen wirken, sei es daß diese die Bakterien schwächen und einer Aufnahme in die Zellen zugänglich machen, sei es daß die Zellen die Antikörper und Bakteriolysine erzeugen und in ihrem Leibe oder außerhalb auf die Bakterien wirken lassen. Von besonderer Wichtigkeit ist die Phagozytose bei den zur Entzündung gehörenden Abwehrvorgängen lokaler Infektionen. Wir kommen dort darauf zurück.

III. Die Vererbung.

Die besprochenen Schädlichkeiten werden sich erstens zu jeder Zeit des **extrauterinen** Lebens auf Kinder und Erwachsene geltend machen können. Das ist das gewöhnliche Verhalten, und davon sind die meisten Krankheiten abhängig. Aber es ist nicht die einzige Möglichkeit.

Die Schädlichkeiten können nämlich *zweitens* zum Teil auch schon auf das **im Uterus sich entwickelnde Individuum** einwirken.

Sie können *drittens* auch schon **vor der Befruchtung** die noch in den Keimdrüsen liegenden (oder auch die auf der Wanderung zum Orte der Befruchtung befindlichen) **Keimzellen** treffen.

Der *erste* Fall bedarf hier keiner weiteren Bemerkung.

Der *zweite* hat dadurch etwas Besonderes, daß die Schädlichkeiten zumal während der ersten Monate des intrauterinen Lebens *die noch nicht ausgebildeten Organe* beteiligen, deren Entwicklung hemmen und dadurch *Mißbildungen* (s. diese) herbeiführen können.

Der *dritte* Fall muß eingehender besprochen werden.

Eine Schädigung der Keimzellen kann bewirkt werden:

1. durch krankhafte Vorgänge im elterlichen Organismus, die den Keimzellen nachteilig sind,

2. durch Schädlichkeiten (Gifte, Bakterien), die in den Körper der Eltern gelangen, ihn verändern, *zugleich* aber auch in die Keimzellen eindringen und sie schädigen,

3. durch eine Vereinigung irgendwie nicht zueinander passender Keimzellen bei der Befruchtung.

Die Folgen dieser Schädigungen für die Keimzellen sind verschieden.

a) Die Keimzellen können unfähig werden, sich zu entwickeln,

b) die Keimzellen können so verändert werden, daß die aus ihnen hervorgehenden Individuen sich in der einen oder anderen Hinsicht abnorm entwickeln und deshalb krank werden.

Aus solchen Keimveränderungen ergibt sich die Möglichkeit einer »Vererbung von Krankheiten«. Das soll uns das Schema der Fig. 46 klar machen.

Wenn in Fig. 46 die Kreise *A*, *B*, *C* einzelne aufeinanderfolgende Individuen (Großeltern, Eltern, Kinder) und die Punkte in ihnen die Keimzellen *a*, *b*, *c* bedeuten und wir nun annehmen, *a* sei auf einem der genannten Wege geschädigt worden, so müssen die so entstandenen Anomalien, falls sie sich nicht zurückbilden, sich in dem werdenden Embryo bzw. dem Individuum *B* geltend machen. Es muß irgendwie krank werden. In ihm entstehen nun wieder neue Keimzellen *b*, die ebenso wie *B* die Eigenschaften enthalten, die in *a* vorhanden waren. Auch die Keimzelle *b* ist also abnorm. Geht nun aus ihr das Individuum *C* hervor, so muß auch dieses die gleiche Anomalie aufweisen und ebenso wird es wieder bei *c* der Fall sein, falls nicht mittlerweile andere Umstände eintraten, die den krankhaften Zustand verminderten oder beseitigten.

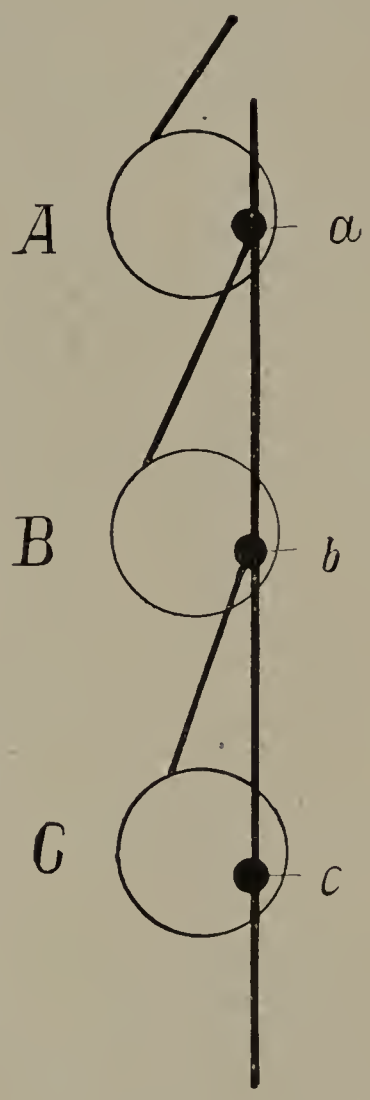

Fig. 46.
Schema über Vererbung.
Erklärung im Text.

Sind nun *B* und *C* krank geworden, so reden wir von einer »Vererbung der Krankheit« von *B* auf *C*. Und diese Vererbung geschieht, wie man in dem Schema sieht, durch *Vermittlung der Keimzellen*. Nur was im Keime ist, kann vererbt werden.

Es handelt sich dabei immer um *Veränderungen in dem Bau der Keimzellen*, um neue strukturelle *Eigenschaften*. Dagegen darf nicht von Vererbung gesprochen werden, wenn z. B. Tuberkelbazillen von den Eltern in die befruchtete Eizelle gelangen (S. 36), wenn diese sich dann entwickelt, und wenn die so in das neue Individuum gelangenden Bazillen dieses später an Tuberkulose erkranken lassen. Denn das ist *keine Vererbung*, sondern *germinative Infektion* (s. S. 36).

Aber bei der Vererbung ist zu beachten, daß natürlich in den Keimen (*b*) *nicht* die Veränderungen der Eltern (*B*) *als solche* vorhanden sind, sondern daß sich in ihnen lediglich irgendwelche Anomalien der Zellstruktur (Anlagen) finden, auf Grund deren sich in den werdenden Individuen (*C*) jene Abweichungen immer wieder aufs neue entwickeln. Es ist das genau so wie mit jeder normalen elterlichen Eigenschaft, die ja auch im Keime nur irgendwie vorgebildet ist. Damit ist es aber zugleich ausgesprochen, daß von einer »*Vererbung von Krankheiten*« streng genommen überhaupt *keine Rede sein kann*, sondern nur von einer erblichen Übertragung der Keimanomalien und damit der späteren Organveränderungen, von denen die Krankheiten abhängen.

Die Beziehungen der Keimzellen der einzelnen Generationen zueinander stellen wir uns gewöhnlich unter dem Bilde der *Kontinuität des Keimplasmas* (Nussbaum, Weismann, der diese Anschauung in allen Einzelheiten ausgebaut hat) vor, d. h. wir nehmen an, daß nach dem Schema der Fig. 46 aus den Keimzellen der früheren Generationen die der späteren in direkter Kontinuität hervorgehen, während die einzelnen Individuen gleichsam nur Seitenzweige dieser kontinuierlichen Keimplasmalinie sind.

Diese Auffassung, die in der Deszendenztheorie eine große Rolle spielt, macht auch die Übertragung von Krankheiten durch Generationen hindurch leicht verständlich. Aber sie hat entschiedene Gegner, die auch in der Pathologie eine andere Art der Übertragung für möglich halten. Wenn nämlich *B* und *b* in gleicher Weise krank sind, so sind sie es nach der Kontinuität des Keimplasmas, weil sie beide von *a* abstammen. Nun sagt man aber, es könne auch so sein, daß *b* nicht von *a* aus direkt, sondern dadurch verändert worden sei, daß das kranke Individuum *B* seine von ihm erworbene Veränderung auf *b* übertragen habe. Es sei also eine *direkte Vererbung* der Krankheit von *B* auf *b* und durch *b* weiter auf *C* möglich. Wir wollen hier nicht im allgemeinen auf die zugrunde liegende Frage der Vererbbarkeit erworbener Eigenschaften eingehen, sondern nur die Krankheiten im Auge behalten und darauf kurz hinweisen.

Wenn ein Individuum (nach der Geburt) irgendwie geschädigt wird, so müßte, wenn eine Vererbung eintreten sollte, die in ihm vorhandene Organveränderung auf irgendeine Weise in die entsprechende Organanlage der Keimzellen übertragen werden. Es gibt aber keinen Weg, auf dem die Organveränderung gleichsinnig in die Anlage des Keimes hineingelangen könnte.

Verletzungen irgendwelcher Art, die man Tieren beibrachte, sind denn auch nie auf die Nachkommen übergegangen.

Nun kann freilich eine von einem geschädigten Organ abhängige Krankheit der Eltern durch Vermittlung des veränderten Blutes die Keimzellen nachteilig beeinflussen, aber doch nur etwa in demselben Sinne wie die übrigen Zellen des Körpers. Dagegen kann sie in den Anlagen der Keimzellen *nicht* eine Schädigung hervorrufen, die *jener Organveränderung entspräche*. Denn diese kam ja aus ganz anderer Veranlassung, etwa durch ein von außen eingedrungenes Gift, zustande. Die von den *Eltern erworbene* Schädigung eines Organes geht also nicht auf die Keime und damit auch nicht auf die Kinder über. Die Veränderung aber, die durch die Krankheit von den *Keimzellen erworben* wurde, kann sich in den nächsten Generationen wieder finden, *vererbt* werden.

Wir kennen bei dem Menschen eine große Reihe *vererbbarer pathologischer Zustände*. Die wichtigsten seien hier zunächst kurz zusammengestellt.

1. Die *Bluterkrankheit, die Hämophilie*. Bei ihr handelt es sich um eine Neigung zu ausgedehnten, nicht selten tödlichen Blutungen, die schon nach minimalen Verletzungen, einem Nadelstich, eintreten können und außerordentlich schwer oder gar nicht zu stillen und dann tödlich sind (z. B. nach Zahnextraktion). Der Zustand vererbt sich auf mehrere, zugleich durch große Fruchtbarkeit, aber auch durch große Kindersterblichkeit ausgezeichnete Generationen, um allmählich zu erlöschen. Wir nehmen heute an, daß er auf dem Mangel an gerinnungerregenden Substanzen (Thrombokinasen) im Blut beruht. Die Gerinnung erfolgt viel langsamer als in der Norm. Morawitz und Lossen meinen, daß eine Abart auch des Protoplasmas vorliege, das weniger Thrombokinase liefern könne (s. d. Thrombose).

Von 82 männlichen Angehörigen der Familie Mampel waren 37 hämophil (Lossen). (Über die Art der Vererbung s. u.)

2. Die *Farbenblindheit, der Daltonismus* (nach dem Engländer Dalton, der selbst farbenblind war, so genannt). Die Patienten vermögen entweder nur einen Teil der Farben (meist Rot und Grün) oder auch alle nicht zu erkennen.

Die *Augen* liefern noch andere Beispiele von Vererbung, so

3. die *Trübungen der Linse*, die man als grauen Star (Katarakt) bezeichnet;

4. die *Kurzsichtigkeit, Myopie*;

5. die *Pigmentatrophie* der Netzhaut, bei welcher Pigmentzellen in die Retina einwuchern und eine Atrophie ihrer funktionellen Elemente eintritt.

Übertragbar ist ferner in ausgesprochenem Maße die

6. *Polyurie*, eine Erkrankung, bei welcher ungewöhnlich große Harnmengen (bis 15 Liter täglich) produziert werden und ein entsprechend großer Durst vorhanden ist. Zahlreiche Mitglieder einer Familie können durch mehrere Generationen hindurch affiziert sein, die Verteilung auf männliche und weibliche Individuen ist aber ohne bestimmte Regel. Ferner vererbt sich *Alkaptonurie*, *Cystinurie* (s. diese).

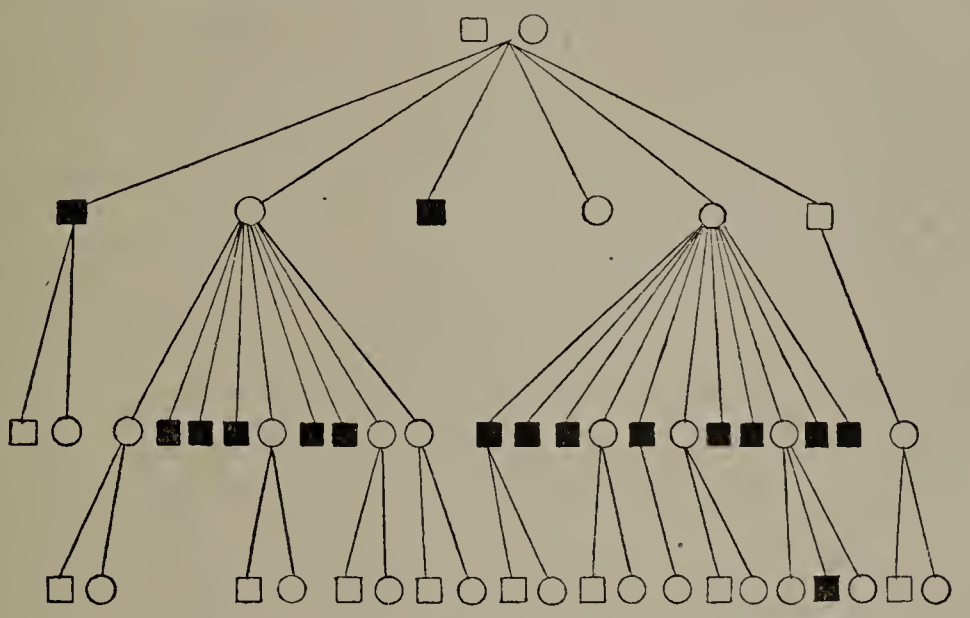

Fig. 47.

Schema über die Vererbung der Bluterkrankheit. Die Quadrate bedeuten Männer, die Kreise Frauen. Die schwarzen Quadrate bedeuten Bluter.

Das *Nervensystem* bietet zahlreiche Beispiele in der Vererbung der

7. *Geisteskrankheiten* (Epilepsie, Idiotie, verbrecherische Anlagen, Taubstummheit, manisch-depressives Irresein, Dementia praecox usw.). Dabei handelt es sich häufig nur um die Übertragung einer Anlage zu geistigen Erkrankungen im allgemeinen, so daß bei den Nachkommen andere Formen auftreten können als bei den Vorfahren. Und Anlagen zu bestimmten Störungen bedürfen oft noch eines äußeren Anstoßes, um zu manifesten Krankheiten zu werden.

Vererbbar sind ferner

8. die progressive *Muskelatrophie*, bei der es sich um einen fortschreitenden Schwund der Muskulatur handelt;
9. eigentümliche *Blasenbildungen* auf der Haut;
10. *Geschwülste*, von denen erst später die Rede sein kann;
11. die *Fettleibigkeit*, die *Gicht* und der *Diabetes*;
12. Arteriosklerose und Venenerweiterungen;
13. verschiedene Konstitutionsanomalien (s. u.);
14. einige *Mißbildungen* (s. Abschn. VI), unter denen hier die *Zwerghaftigkeit* des ganzen Körpers, die Spaltung der Oberlippe, die wir *Hasenscharte* nennen, die *Mikrocephalie*, die *Zystenniere*, *Extremitätenmißbildungen*, darunter die *Sechsfingrigkeit*, die durch mehrere Generationen

bei allen oder den meisten Familienangehörigen an Händen und Füßen beobachtet wurde, genannt seien.

Wie und wo ist nun bei allen diesen übertragbaren Krankheiten die Organveränderung entstanden und wie ging die Vererbung vor sich? Sie muß zuerst *in den Keimzellen aufgetreten sein*, da sie ja, wie wir sahen, nicht in sie von den etwa zuerst erkrankten Eltern übergegangen sein kann. Wie sie aber in den Keimzellen zustande kam, wissen wir in keinem Falle. Bei den Geisteskrankheiten denkt man wohl an die Wirkung von Giften, insbesondere den Alkohol. Er kann bei dem Elter eine Schädigung des Gehirns hervorrufen und gleichzeitig (oder auch ohne daß die Eltern erkrankten) die Keimzellen so schädigen, daß die Gehirnanlage leidet und später das Kind geisteskrank wird. Dann scheint eine Vererbung von den Eltern auf das Kind vorzuliegen, während in Wirklichkeit beide *gleichzeitig* und *selbständig* für sich geschädigt wurden. Die Veränderung der Keimzellen muß sich dann aber nach dem oben besprochenen Schema der Figur 46 auf die folgenden Generationen übertragen. Das Wesentliche ist also, daß die erste Schädigung *in den Keimzellen stattfand*. Wie aber diese Veränderung der Keimzellen, die den zahlreichen vererbbaren Zuständen zugrunde liegt, zustande kam, ist uns, wie gesagt, wenn wir einmal von dem unsicheren Beispiel des Alkohols absehen, unbekannt.

Die fraglichen Keimveränderungen *müssen* nun aber nicht übertragen werden, sie können auch einen Teil der Nachkommen vorübergehend oder dauernd frei lassen. Es sind da bestimmte Regeln zu beachten, die wir in den wesentlichsten Zügen kennen. Das ist für die ärztliche Beurteilung der Vererbungsgefahr wichtig. Ehe wir darauf eingehen, muß zunächst daran erinnert werden, daß für die Vererbung stets *zwei durch die Befruchtung vereinigte Keime* in Betracht kommen. Wenn der eine von ihnen eine abnorme Anlage enthält und bei der Befruchtung mit einem anderen zusammentrifft, bei dem die entsprechende Organanlage gesund ist, dann sind in der befruchteten Eizelle die abnorme und die normale Anlage *nebeneinander vorhanden*. Das gilt weiterhin auch für die von der Eizelle abstammenden Urkeimzellen des neuen Individuums. Wenn aber aus diesen Urkeimzellen die neuen Keimzellen entstehen, dann *trennen sich die beiden Anlagen wieder voneinander* und die Hälfte der neuen Keimzellen enthält die abnorme, die andere *Hälfte* die normale Anlage.

Wenn dann aber bei der Befruchtung der folgenden Generation der Keim, der die abnorme Anlage besitzt, mit einem anderen ebenso beschaffenen verschmilzt, dann enthält die befruchtete Eizelle *zwei abnorme* Anlagen, die sich später auch wieder trennen, so daß nun die definitiven Keimzellen *alle* mit der abnormen Anlage versehen sind. Berücksichtigen wir ferner, daß auch zwei normale Keime sich vereinigen können, dann haben wir drei Gruppen von Menschen, solche, deren Keime alle gesund oder alle abnorm oder zur Hälfte gesund, zur anderen abnorm sind. Diese Kombinationen werden sich nun bei Heiraten immer wiederholen. Was daraus folgt, werden wir sogleich sehen. Zunächst aber ist noch eins zu beachten. Bei dem Zusammentreffen einer gesunden mit einer abnormen Anlage kann die eine oder die andere *das Übergewicht haben*, so daß in dem einen Falle die gesunde die Beschaffenheit des Kindes bestimmt, während die abnorme in den Hintergrund gedrängt wird und sich nicht geltend machen kann. Dann erscheint das Kind gesund. In dem anderen Falle kann die abnorme Anlage kräftiger sein.

Dann drängt sie sich in den Vordergrund, das Kind wird krank. Die in jedem Falle überwiegende Anlage nennen wir *dominant*, die zurücktretende *rezessiv*. Es kann also sowohl die gesunde wie die abnorme dominant oder rezessiv sein.

Wie gestaltet sich nun praktisch die Vererbung? Ihre Regeln kennen wir durch MENDEL (vgl. Fig. 48), der bei Pflanzen die Nachkommen zweier miteinander vereinigter Variationen untersuchte. Er befruchtete rot- und weißblühende Pflanzen. Jene bildeten nur Keime mit roten, diese nur solche mit weißen Anlagen. War nun Rot dominant, dann mußten, da jede befruchtete Eizelle beide Anlagen besaß, alle Nachkommen der ersten Generation rot sein. Als nun diese Pflanzen wieder neue Keimzellen bildeten und sich dabei die Anlagen wieder trennten, entstanden gleich viele Keime mit roten und mit weißen Anlagen und als nun diese untereinander befruchtet wurden, entstand in einem Viertel der Fälle die Kombination rot mit rot, in zwei Vierteln rot mit weiß, bzw. weiß mit rot und in einem Viertel weiß mit weiß. Demgemäß waren (bei Dominanz von Rot) drei Viertel der Nachkommen rot und nur ein Viertel weiß. Das sind die *Grundzüge der Mendelschen Spaltungsregeln*, die wir im einzelnen hier nicht weiter verfolgen können, die aber zum Verständnis des folgenden ausreichen werden. Nur fügen wir noch hinzu, daß wir die Individuen, die nur eine Art von Keimzellen haben, *homozygot*, die anderen mit verschiedenen Keimzellen *heterozygot* nennen.

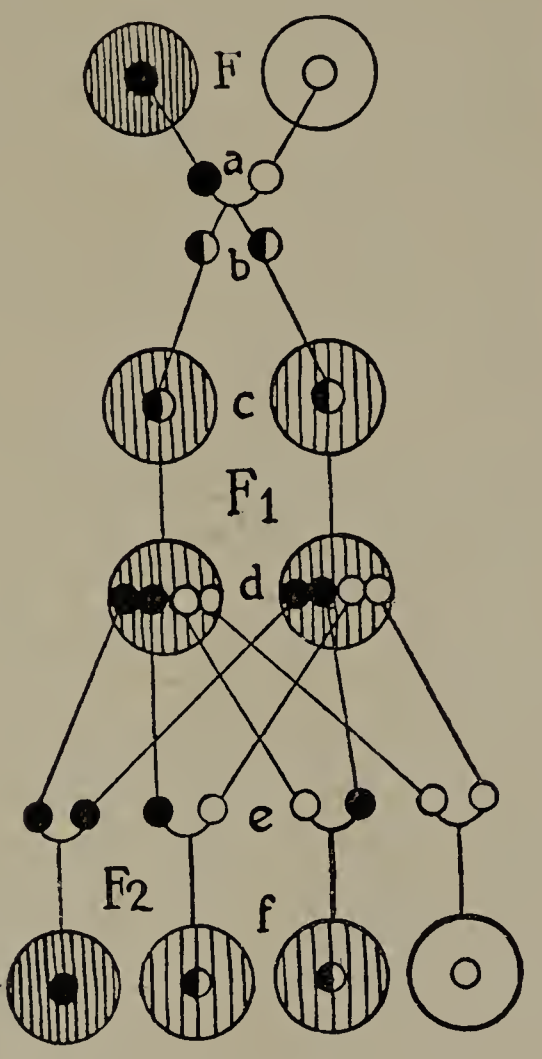

Fig. 48.

Schema der Vererbung nach MENDEL. Kreuzung rot- (hier schwarz gezeichneter) und weißblühender Pflanzen (*F*). Rot ist dominant. Die Keimzellen sind rot bzw. weiß (*a*), nach der Befruchtung aus rot und weiß zusammengesetzt (*b*). Die daraus hervorgehenden Pflanzen der ersten Generation (*F1*) blühen rot (*c*). Deren rotweiße Keime spalten sich bei der Bildung neuer Keime in rote und weiße (*d*, je 2:2 gezeichnet). Diese wieder befruchten sich nach der in *e* wiedergegebenen Anordnung. Daraus ergeben sich in der zweiten Generation (*F2*) eine homozygot und zwei heterozygot rotblühende und eine homozygot weißblühende Pflanze (*f*). (Aus RIBBERT, Die Bedeutung der Krankheiten für die Entwicklung der Menschheit.)

Die MENDELschen Regeln (Fig. 48) gelten auch für die Vererbung von *Krankheiten*. Es gibt kranke (homozygote) Menschen, deren Keimzellen alle das abnorme Merkmal enthalten. Vermählen sie sich mit solchen, deren Keime alle gesund sind, dann müssen, wenn das kranke Merkmal dominant ist, alle Kinder krank, wenn es rezessiv ist, alle gesund sein oder vielmehr, da sie ja das abnorme Merkmal besitzen, gesund *erscheinen*.

Die Keime aller dieser letzteren (*heterozygoten*) Kinder sind nun zur Hälfte abnorm, zur Hälfte gesund. Vermählen sich solche Heterozygoten mit Menschen, die ebensolche Keime haben, dann sind die Kinder, wenn das abnorme Merkmal *dominiert* (wie bei jenem Pflanzenbeispiel mit dominantem Rot) zu drei Vierteln krank und zu einem Viertel gesund. Vermählen sie sich aber mit gesunden Menschen, dann sind die Nachkommen zur Hälfte krank, zur anderen gesund. Wenn aber das bei Heterozygoten in der Hälfte der Keime vorhandene Merkmal *rezessiv* ist,

dann ist (bei Vermählung mit einem Heterozygoten) nur einer von vier Nachkommen krank, weil nur in ihm die rezessiven Eigenschaften zusammentreffen, während in zwei anderen die rezessive Anlage nur einmal, in dem vierten sich überhaupt nicht findet. Kreuzt sich nun wieder jener erste rezessiv kranke Homozygot mit einem rezessiv Heterozygoten, dann wird die Hälfte der Nachkommen krank, die andere erscheint gesund.

Diese aus den theoretischen Grundlagen abgeleiteten Folgerungen treffen allerdings in der Praxis oft nicht zu, weil beim Menschen nie auch nur annähernd so viele Keime zur Befruchtung gelangen wie bei den Pflanzen, weil also die Wahrscheinlichkeit, daß jene Keimkombinationen in der Regelmäßigkeit der MENDELschen Verteilung zustande kommen, geringer ist als dort. Trotzdem hat sich zeigen lassen, daß auch bei der Vererbung krankhafter Zustände die MENDELschen Regeln gelten. Sie treten natürlich um so deutlicher hervor, je größer die Zahl der Nachkommen ist.

Die *meisten abnormen Zustände haben rezessiven Charakter*. Daraus erklärt sich das Überspringen von Generationen, wenn das Merkmal nur einmal in der befruchteten Eizelle vorhanden ist und das Wiederauftauchen (der »*Atavismus*«), wenn es mit dem gleichen Merkmal eines anderen auch scheinbar gesunden Menschen sich vereinigt. Darin liegt die so viel besprochene Gefahr der *Verwandtenehen*, die bei beiderseitig ganz gesunden Keimen keine Bedenken haben.

Für die Beurteilung der Vererbungsgefahr ist eine Kenntnis des Verhaltens der *Aszendenten* notwendig. Wir gewinnen sie aber aus dem sogenannten *Stammbaum* nur sehr unvollkommen, schon allein weil in ihm die Vorfahren der Mutter nicht oder kaum berücksichtigt werden. Maßgebend kann nur die *Ahnentafel* sein, die alle Vorfahren von der väterlichen und mütterlichen Seite umfaßt. Je häufiger in ihr die Krankheit in beiden Reihen aufgetreten ist, um so größer die Gefahr. Das gilt vor allem für die Geisteskrankheiten und wieder besonders für die Fälle, in denen schon in früheren Generationen Verwandtenehen häufig waren. Da dann dieselben Personen in der Ahnentafel mehrfach vertreten sind, so ist die Zahl der verschiedenen Ahnen entsprechend geringer. Wir nennen das einen *Ahnenverlust*. Durch ihn haben sich die abnormen Merkmale immer wieder kombiniert und befestigt.

Eine besondere Form der erblichen Übertragung ist darin gegeben, daß das abnorme Merkmal in einer bestimmten Beziehung zum *Geschlecht* steht. So vor allem bei der *Bluterkrankheit*, der *Hämophilie*. In der Regel sind nur Männer Bluter (Fig. 47), aber sie vererben ihren Zustand nicht auf ihre Nachkommen. Die Vererbung geschieht ausschließlich durch die Frauen, die selbst nicht die Erscheinungen der Hämophilie zeigen, aber das abnorme Merkmal in ihren Keimzellen enthalten. Es macht sich aber nur in den männlichen Nachkommen geltend und bedingt hier die Bluterkrankheit. Daß die blutenden Männer ihren Zustand nicht übertragen, wird so erklärt (LENZ), daß die mit dem abnormen Merkmal behafteten Spermatozoen nicht befruchtungsfähig sind.

An das männliche Geschlecht ist auch die *Farbenblindheit* gebunden, aber bei ihr erfolgt die Vererbung auf die Nachkommen der farbenblinden Männer.

IV. Konstitution, Konstitutionsanomalie.

Unter *Konstitution* verstehen wir die Beschaffenheit des Körpers, die sich in seiner Leistungsfähigkeit und seiner Widerstandskraft gegen äußere Einflüsse zu erkennen gibt. Wir sprechen von einer starken, aber auch von einer schwachen Konstitution. Und wir nennen einen Zustand, der von der ein gesundes Leben ermöglichenden Konstitution deutlich abweicht, eine *Konstitutionsanomalie*. Sie kann schon *allein von sich aus* zu krankhaften Störungen führen, sie kann aber zugleich oder auch ohne sich selbst nachteilig bemerkbar zu machen, so wirken, daß sie die *Angreifbarkeit des Körpers für Schädlichkeiten erhöht*. *Insofern* deckt sich der Begriff der Konstitution mit dem der früher besprochenen *Disposition*. Ein dritter Ausdruck, der mit einem Teil des Gebietes der Konstitutionsanomalie gleichwertig gebraucht wird, ist *Diathese*. Bei ihr denkt man besonders gern an eine Abweichung im chemischen Verhalten des Körpers, das aber in letzter Linie auch von einer abnormen Struktur der Zellen und Gewebe abhängt.

Eine Konstitutionsanomalie, wie wir sie gewöhnlich auffassen, wird *nicht erworben*, sondern ist von Hause aus vorhanden. Allerdings kann sich die Beschaffenheit auch des fertig ausgebildeten Körpers noch ändern. So kann die Disposition für Infektionen erheblich zunehmen. So können ferner chronisch wirkende Gifte und einseitige Ernährungen leichtere oder tiefgreifende Umgestaltungen herbeiführen. Wie denn z. B. bei der auf ausschließlichem Genuß von poliertem oder verdorbenem Mais beruhenden *Pellagra* (S. 7, 9) die Haut schon durch das gewöhnliche Sonnenlicht schwere Veränderungen erfährt. So bewirkt weiter jede Krankheit, daß die Widerstandsfähigkeit des Körpers gegenüber neuen Schädlichkeiten sinkt. Aber in allen diesen Fällen erworbener Veränderungen reden wir nicht im engeren Sinne von Konstitutionsanomalie. Wir sprechen von ihr nur dann, wenn es sich um einen schon in den Keimzellen vorhandenen Zustand handelt, der in ihnen entweder durch schädliche Einwirkungen der Eltern entstand oder ihnen schon aus früheren Generationen erblich zukam.

Diese Konstitutionsanomalien können sich schon *ohne besondere Veranlassung* zu erkennen geben und sich früher oder später in bestimmten Krankheitszuständen äußern. Dahin gehören z. B. die Gicht, der Diabetes, die Fettleibigkeit, die gern als Konstitutionsanomalien bezeichnet werden. Aber bei ihnen geht doch die konstitutionelle Beteiligung des Körpers über das einzelne Krankheitsbild oft hinaus, insofern sie sich miteinander kombinieren und andererseits oft nur der Ausdruck einer noch umfassenderen Konstitutionsanomalie sind.

Oder die Konstitutionsanomalien treten erst *unter bestimmten äußeren Einflüssen* in die Erscheinung, wie zum Beispiel die ererbte *Empfänglichkeit* für die *Tuberkulose* und die *Reizbarkeit des Nervensystems*, die für gewöhnlich unbemerkt oder doch ohne schwereren Nachteil bleibt, die aber gegenüber ungewöhnlicher Beanspruchung nervöse Störungen oder Geisteskrankheiten zur Folge hat. Auch sie kann wieder der Ausdruck einer zusammengesetzteren Konstitutionsanomalie sein. Denn es ist gerade ein den einzelnen Anomalien zukommendes besonderes Kennzeichen, daß ihre Erscheinungen sehr vielseitig sind und sich mannigfaltig kombinieren. Daraus folgt, daß es nicht in aller Schärfe möglich ist, die einzelnen Konstitutionsanomalien gegeneinander abzugrenzen. Das zeigt sich, wenn wir nunmehr eine kurze Übersicht geben.

Wir unterscheiden folgende Formen der Konstitutionsanomalien:

1. *den Infantilismus, die hypoplastische Konstitution*, gekennzeichnet im ganzen durch Bestehenbleiben des kindlichen Habitus, im einzelnen durch ein kleines, leicht versagendes Herz, Enge und Dünne der Aorta, mangelhafte Ausbildung der Genitalien und der sekundären Merkmale, schlaffe Muskulatur, reichliches lymphatisches Gewebe (Beziehung zum Status lymphaticus s. u.), Neigung zu Chlorose und Magengeschwür, geringe Entwicklung der Nebennieren und anderer endokriner Drüsen (Hypophyse).

2. *die asthenische (hypoplastische) Konstitution, Habitus asthenicus.* Vom Infantilismus nicht scharf zu trennen: Mangelhaft entwickeltes Skelett und ebensolche Muskulatur, flacher Thorax (Habitus phthisicus, Enge der oberen Thoraxapertur). Allgemeine Körperschwäche, schlaffe Fixierung der Organe (Wanderniere usw.), Reizbarkeit des Nervensystems.

3. *Lymphatische Konstitution, Status thymo-lymphaticus*, Paltauf. Schwellung der Thymusdrüse wie des gesamten lymphatischen Apparates (hauptsächlich bei Kindern). Neigung zu spastischen Muskelkontraktionen, Beziehung zu Epilepsie und zu plötzlichen Todesfällen (in der Narkose usw., auch ohne nachweisbare Veranlassung). Relative Empfänglichkeit für Diphtherie und Masern, relative Immunität gegen Tuberkulose. Beziehung zum Infantilismus, zur exsudativen Diathese. Die lymphatische Konstitution kann kongenital vorhanden sein und vererbt werden.

4. *Exsudative Diathese.* Neigung zu Schleimhautentzündungen und nässenden Ekzemen der Haut, zu Angina, Laryngitis, Heuschnupfen, Asthma, Störungen von seiten des Nervensystems. Beziehung zur Skrofulose (s. diese), zum Status lymphaticus und zum Arthritismus.

5. *Arthritismus*, eine von den Franzosen aufgestellte, wenig scharf begrenzte Konstitutionsanomalie. Sie soll umfassen Neigung zu rheumatischen Affektionen, zu Steinbildungen in Harn- und Gallenwegen, zu Gicht, Diabetes und Fettleibigkeit, zu nervösen Störungen, mancherlei Hauterkrankungen, geringe Empfänglichkeit für Tuberkulose.

6. *Gallenstein-Diathese.* Neigung zur Bildung von Gallensteinen bei reichlichem Cholesteringehalt des Körpers. Kombination mit Lymphatismus.

7. *Verbrecherische Konstitution.* Neigung zu Verbrechen. Verrät sich, aber ohne zwingenden Zusammenhang, durch mancherlei »Stigmata«: Asymmetrien des Gesichtsschädels, der Ohrläppchen (Angewachsensein), Zahnanomalien, sonstige Asymmetrien, Anomalien der Genitalien.

Vierter Abschnitt.

Allgemeine Pathogenese.

Die Lehre von dem Zustandekommen, von der formalen Genese der verschiedenartigen, den pathologischen Vorgängen und Zuständen zugrunde liegenden Veränderungen bezeichnen wir als *allgemeine Pathogenese.* Sie ist ein weiterer Weg, auf dem wir dem Ziele der allgemeinen Pathologie: alle krankhaften Vorgänge und Zustände auf Veränderungen der Lebensäußerungen der Zellen zurückzuführen, näher kommen.

Zunächst müssen wir uns klar zu machen suchen, wie die äußeren und inneren Schädlichkeiten sich im Körper lokalisieren und auf welche Weise sie sich im Organismus auszubreiten vermögen.

A. Die Lokalisation und Ausbreitung der Schädlichkeiten im Körper.

Wenn die einzelnen Schädlichkeiten nach Maßgabe der auf Seite 34 besprochenen Gesichtspunkte den Körper angreifen, dann rufen sie in ihm Veränderungen hervor, die natürlich meist zunächst *an der Angriffstelle* lokalisiert sein, also etwa die Haut, den Darmkanal, die Lunge betreffen werden. Von hier aus, also von den *primären* Veränderungen aus, wird der übrige Körper in Mitleidenschaft gezogen, es entstehen in sehr wechselnder Ausdehnung, bald in diesem, bald in jenem, in einem oder in vielen Körperteilen *sekundäre* Veränderungen. Das geschieht auf *doppelte Weise. Erstens* dadurch, daß die *Schädlichkeiten selbst* (Gifte, Bakterien) von der Eintrittspforte aus sich rasch im Körper ausbreiten, und *zweitens* dadurch, daß die *Funktionsstörungen der primär veränderten Organe* den übrigen Organismus nachteilig beeinflussen, also ihrerseits zu neuen Schädlichkeiten für den übrigen Organismus werden. Von dieser zweiten Möglichkeit wird unter B ausführlich die Rede sein.

Für die erste Möglichkeit, die Ausbreitung der Schädlichkeit selbst, seien hier einige Beispiele angeführt.

Ein den *Mund* verätzendes Gift kann heruntergeschluckt werden und dann auch im übrigen Darmkanal schaden. Es kann hier auch wie gelöste Nahrung resorbiert werden und so in den übrigen Körper gelangen.

Auch Mikroorganismen affizieren oft nach und nach tiefer gelegene Abschnitte des Verdauungstraktus. Der Soor z. B. kann im Ösophagus heruntersteigen und auch auf der Magenschleimhaut zur Entwicklung gelangen (Abschnitt X).

Ähnlich ist es bei dem *Respirationstraktus*. Bei Rachendiphtherie kann der Prozeß auf den Kehlkopf übergreifen und von hier aus können wieder die großen Luftwege und schließlich auch die Lungen beteiligt werden.

Eine bakterielle Erkrankung des *Nierenbeckens* kann die Harnblase in Mitleidenschaft ziehen, wenn die Lebewesen, z. B. Tuberkelbazillen, mit dem Harn heruntergeschwemmt werden.

Im Innern des Körpers spielt die *Zirkulation* die wichtigste Rolle. Den Gewebssäften beigemischte Gifte gelangen mit der Lymphe schließlich ins Blut und so in den ganzen Körper. Sie können aber auch an den primären Stellen in die Kapillaren hineindringen. Von körperlichen Gebilden kommen vor allem die *parasitären Lebewesen* in Betracht. Sie vermehren sich in den Spalten des Gewebes, wie auch in den großen Körperhöhlen, fließen mit der Lymphe zu den Lymphdrüsen (s. diese) und schließlich in das Venensystem. Sie können aber auch direkt durch die Wandungen der Kapillaren eindringen. Sind sie so in die Zirkulation gelangt (Bakteriämie), so steht ihrer Weiterverbreitung nichts im Wege. Schon während des Lebens kann man ihre Verbreitung im Körper durch Kultur aus dem Blute nachweisen. Auch in der Leiche ist das, wenn sie gut konserviert ist, in den ersten 24 Stunden noch möglich, weil im allgemeinen so früh eine postmortale Einwanderung aus den Organen in das Blut nicht stattfindet. Doch ist die Untersuchung um so sicherer, je früher sie geschieht. Man kann so in manchen ätiologisch unklaren Fällen

noch nach dem Tode die Diagnose eines ohne charakteristische lokale Veränderungen verlaufenen infektiösen Prozesses stellen (E. Fraenkel).

Die primären Veränderungen können so geringfügig sein oder so schnell verschwinden, daß sie übersehen werden. So lassen durch den Darm aufgenommene Gifte oft keine Spuren in ihm zurück. Auch Bakterien können die Eingangspforte nur sehr wenig beteiligen, sich aber von ihr aus sehr schnell im Körper ausbreiten.

Die primären sowohl wie die sekundären Veränderungen sind aber meist dadurch ausgezeichnet, daß sie einen Körperteil, dort die Angriffstelle, hier irgendein Organ im Körperinnern, besonders beteiligen. Von diesen am stärksten ergriffenen Teilen hängen die Krankheitserscheinungen hauptsächlich ab. Das spricht sich in dem aus, was Virchow den *anatomischen Gedanken* in der Medizin nannte (s. S. 8), das sollte heißen, daß jede Krankheit ihren *Sitz* in einem bestimmten Organ habe. Richtig ausgedrückt bedeutet es, daß jede Krankheit durch die *Funktionsstörung eines besonders stark geschädigten Organes bedingt ist.* Danach unterscheidet man Lungen-, Herz-, Nieren- usw. Krankheiten. Aber nicht immer tritt ein Organ so sehr in den Vordergrund. Manchmal ist sekundär auch ein zweites oder drittes (z. B. die Lunge bei gewissen Herzfehlern, das Herz bei Nierenschrumpfungen) so beteiligt, daß seine Funktionsstörungen an dem Krankheitsbilde wesentlichen Anteil haben. Ja, es kann zuweilen Mühe machen festzustellen, welches Organ zuerst geschädigt war. In wieder anderen Fällen, bei Vergiftungen und schnell verlaufenden Infektionen, können viele oder alle Organe zugleich ergriffen werden. Dann sind die Veränderungen aller dieser Teile zusammengenommen die Grundlage der Krankheit. Der anatomische Gedanke ist also auch hier berechtigt.

In den Fällen, bei denen die Veränderung eines Organes hauptsächlich das Krankheitsbild bestimmt, kann es sowohl ein primär wie ein sekundär verändertes sein (z. B. eine Lungenentzündung oder eine von einer schon abgelaufenen Rachenentzündung abhängige Nierenentzündung); und auch ein drittes oder viertes in Mitleidenschaft gezogenes Organ kann in den Vordergrund treten. Welches Organ das ist, läßt sich nicht immer von vornherein vermuten. Die Lokalisation der Schädlichkeiten, also vor allem die der Gifte und der Bakterien, hängt eben von mancherlei Bedingungen, von der Beschaffenheit der Schädlichkeiten und von den anatomischen und *physiologischen Einrichtungen des Organismus* ab. Die Bakterien z. B. finden bald mehr in diesem, bald mehr in jenem Organ die Bedingungen ihrer Existenz. Die Toxine stehen zu den Körperbestandteilen in wechselnder chemischer Verwandtschaft, die Lebewesen selbst werden in engen Stellen des Gefäßsystems festgehalten usw.

Die Vielgestaltigkeit und die Bedingungen der Lokalisation seien an einem Organe, der **Niere,** noch etwas näher geschildert.

Körperliche Substanzen, Bakterien werden gern in den Glomerulis festgehalten, weil hier das Strombett eine Verbreiterung erfährt und der dadurch verlangsamte Blutstrom die Partikel nicht mehr mitreißt. Sind aber Stoffe aus den Kapillarschlingen in die Harnkanälchen gelangt, so bleiben sie in einzelnen Abschnitten, besonders Schaltstücken, und in den Tubuli recti der Markkegel gern liegen. Gelöste Substanzen, Eiweiß, Hämoglobin, Harnsäure, Gallenfarbstoff und künstlich in das Blut eingeführte Farbstoffe fallen in den Kanälchen körnig aus und häufen sich dann vor allem in den Schaltstücken

und in den geraden Kanälen an. Der Niederschlag beruht darauf, daß der Harn durch Wasserresorption konzentrierter wird und so die Stoffe nicht mehr in Lösung behält; die Anhäufung in bestimmten Teilen wird teils von dem Ort dieser Wasseraufsaugung, teils von mechanischen Bedingungen abhängen.

Weiterhin spielt die sekretorische Funktion der Harnkanälchen eine Rolle. Von Giften werden diejenigen Harnkanälchen am stärksten getroffen, die gerade diese oder jene Substanz ausscheiden. So findet die Sekretion des Gallenfarbstoffes nur in gewissen Abschnitten der Tubuli contorti statt, die deshalb gelb gefärbt werden, während andere Abschnitte andere Stoffe, z. B. die Gallensäuren, ausscheiden und dadurch besonders stark lädiert werden.

Ferner kommt das Gefäßsystem in Betracht: Verschluß oder Verengerung von Arterienästen hat Untergang des zugehörigen Nierengewebes zur Folge. Venöse Stauung beteiligt wieder andere Teile der Rinde.

Endlich kann die Niere auch vom Nierenbecken aus verändert werden, indem Bakterien von ihm aus in die geraden Harnkanälchen hineinwandern.

Ähnlich liegen die Lokalisationsbedingungen in anderen Organen.

Aber oft fehlt uns das Verständnis von dem Zustandekommen der Organveränderungen. Weshalb zeigt sich bei Scharlach, Masern und Pocken die Haut vorwiegend ergriffen? Weshalb lokalisieren sich die Staphylokokken so gern im Knochenmark und Periost? Warum bleiben ferner bei Allgemeininfektionen manche Organe verschont? Warum meiden z. B. die Tuberkelbazillen, die in allen inneren Organen wachsen können, die quergestreifte Muskulatur fast ganz? Hier sind die chemischen Bedingungen der Gewebe maßgebend.

Schließlich sei darauf noch hingewiesen (s. S. 39), daß im Blute befindliche Bakterien sich manchmal an den z. B. durch ein Trauma geschädigten Stellen festsetzen. In Knochenverletzungen z. B. siedeln sich Eiterkokken und Tuberkelbazillen an.

Eindeutiger bestimmt als bei den sekundären Vergiftungen und Infektionen ist die Lokalisation der Veränderungen in den Fällen, in denen die *Funktionsstörungen primär veränderter Organe den übrigen Körper* beteiligen. Hier sind eben bestimmte funktionelle Zusammenhänge maßgebend, die sich in der Hauptsache immer wieder geltend machen. So wirken funktionelle Störungen bei Nierenentzündungen auf das Herz, solche des Herzens auf den venösen Kreislauf usw. Es gibt außerdem Organe, die schon in der Norm in engerer funktioneller Verbindung stehen und sich demgemäß gegenseitig (korrelativ) beeinflussen. Davon wird bald die Rede sein.

Nun gibt es unter den sekundären Vorgängen im Körper noch einen, der hier kurz besprochen werden soll, wenn auch seine Erörterung hauptsächlich Angelegenheit der klinischen Pathologie ist: das **Fieber.** Ganz können wir darüber nicht hinweggehen, weil auch in unseren Erörterungen hier und da davon die Rede ist.

Die Erhöhung der Körpertemperatur, das **Fieber,** ist ein außerordentlich wichtiges Symptom für die Intensität der von einer lokalen Läsion abhängigen Allgemeinaffektion. Sie ist aber auch selbst, wenn sie ihre höchsten Grade erreicht, eine nicht unbedenkliche Erscheinung.

Aber nicht jede örtliche Erkrankung ruft Fieber hervor. Es begleitet in erster Linie die meisten auf Infektion beruhenden Prozesse.

Die normale Körpertemperatur ist auf 37,2—37,4 ° C eingestellt. Steigt sie auf 38 °, so nennt man sie wohl hoch normal, auf 38,5 leicht febril, auf 39,5

mäßig febril, darüber hinaus stark febril, hoch febril und hyperpyretisch, wenn sie über 41 ° C hinausgeht.

Höhere Temperaturen als 42 ° (bis zu 45 °) werden nur in schweren Fällen, meist mit tödlichem Ausgang, zuweilen erst postmortal beobachtet.

Die Wärmebildung erfolgt nach Krehl und Matthes auch im Fieber ausschließlich durch die *Oxydationsprozesse*, die in weitaus den meisten Fällen mehr oder weniger erhöht sind.

Die Sauerstoffaufnahme sowie die Abgabe der Kohlensäure und anderer, mit dem Harn zur Ausscheidung gelangender Stoffwechselprodukte (Harnstoff, Harnsäure) ist gesteigert. Die Substanzen, die der gesteigerten Oxydation unterliegen, sind bei den geringen Fiebergraden das Glykogen, bei den höheren die Eiweißkörper, deren Umsetzungsprodukte als Albumosen im Harn nachgewiesen werden.

Aber die erhöhte Oxydation allein macht das Fieber noch nicht. Läge nichts weiter vor, so würde der Organismus meist imstande sein, durch eine vermehrte Abgabe die im Überschuß produzierte Wärme zu beseitigen. Es würde dann eine analoge Regulation eintreten, wie sie in der Norm vorhanden ist und hier die Körpertemperatur vermittels Abkühlung durch die Haut und einer verringerten Wasserverdunstung durch Lunge und Haut auf der gewöhnlichen Höhe hält. Aber dazu kommt es eben nicht. Denn mit der lebhafteren Verbrennung ist zugleich auch eine verminderte Wärmeabgabe, vor allem infolge einer Kontraktion der Hautgefäße, verbunden.

In selteneren Fällen bringt diese verminderte Wärmeabgabe das Fieber allein, also ohne gesteigerte Wärmebildung, zuwege.

Das Fieber wird durch die verschiedenartigsten Substanzen hervorgerufen, die in den Körper und in das Blut gelangen. Man kann es experimentell erzeugen durch Einspritzung von manchen Bakterien, von Eiter, von faulenden und zersetzten organischen Substanzen, von Heujauche, von Anaphylatoxinen usw. Es entsteht beim Menschen vor allem bei infektiösen entzündlichen Prozessen, aber auch bei aseptischem Zerfall von Geweben und Blutergüssen. In erster Linie kommen also Bakterien in Betracht. Wahrscheinlich sind es in allen Fällen gelöste Stoffe, die fiebererzeugend wirken, also besonders die bakteriellen Toxine.

Die Wirkungsweise dieser Substanzen ist noch nicht ganz geklärt. Man stellt sich einmal vor, daß sie auf die gesteigert verbrennenden Gewebe direkt fermentähnlich wirken. Wir wissen aber zweitens, daß auch das *Nervensystem* Fieber zu erzeugen imstande ist. Eine Verletzung des Corpus striatum, der »*Wärmestich*«, hat Temperaturerhöhung zur Folge. Auch entsteht sie im epileptischen Anfall, nach heftigem Schreck usw. Das Nervensystem ruft aber das Fieber dadurch hervor, daß die Muskulatur und die Drüsen zu lebhafterem Stoffumsatz, vor allem zu stärkerer Glykogenoxydation angeregt werden. So wird heute angenommen, daß die fiebererzeugenden Agentien sich durch Vermittlung des Wärmezentrums geltend machen. Wenn man diese Wärmezentren ausschaltet, kann man durch Infektion kein Fieber mehr hervorrufen.

B. Die Folgen der Veränderungen der einzelnen Körperteile für den übrigen Körper.

Wir sahen soeben, daß jede Veränderung eines Körperteiles, eines Organes, den übrigen Körper in Mitleidenschaft zieht. Das geschieht immer dadurch, daß der veränderte Teil *mangelhaft oder gar nicht mehr funktioniert* und dadurch dem Organismus nicht mehr das leistet, was

er sollte. *Die daraus sich ergebenden funktionellen Störungen sind in ihrer Gesamtheit die Krankheit.* Sie bedeutet also in letzter Linie stets eine herabgesetzte Lebenstätigkeit. Steigerung der Tätigkeit eines Organes führt für sich allein nicht zu krankmachenden Erscheinungen. Sie kann es nur indirekt dadurch tun, daß sie, wie z. B. eine Übermüdung, von funktioneller Beeinträchtigung gefolgt ist. Und sie kommt andererseits einmal als kompensierender Vorgang in Betracht, der für den Ausfall des geschädigten Organes eintritt, und zweitens als gesteigerter Lebensprozeß, der eine Abwehr der äußeren Schädlichkeiten herbeiführt, also nicht krankmachend, sondernd heilend wirkt.

Wir haben es hier mit den *Folgen der funktionellen Störungen* zu tun. Da diese von einem Organ ausgehend die übrigen schädigen, können wir sie den äußeren gegenüber als *innere* Schädlichkeiten bezeichnen und den oben genannten inneren Krankheitsursachen zurechnen. Über sie wollen wir uns hier eine Übersicht verschaffen. Wir können es auch ohne genauere Kenntnis der anatomischen Veränderungen der Organe, weil wir von der Voraussetzung ausgehen, daß diese Veränderungen nur dadurch wirken, daß sie *die Funktion herabsetzen oder aufheben.*

I. Die äußere Haut.

Pathologische Veränderungen der *äußeren Haut* setzen ihre Tätigkeit herab oder heben sie auf. Daraus erwachsen Nachteile. Tiere, deren Haut man mit einem *Firnis* überzieht, gehen zugrunde. Dabei ist es ungewiß, ob das nur auf Unterdrückung der Hautfunktion beruht. Denn da die Temperatur der Tiere zugleich erheblich sinkt, kann auch darin das gefährliche Moment liegen. Soweit die funktionelle Störung in Betracht kommt, kann man annehmen, daß giftige, sonst ausgeschiedene Stoffwechselprodukte zurückgehalten werden.

Eine schwere Schädigung ist durch ausgedehnte *Verbrennungen* gegeben (s. S. 8). Bei ihr kommen als sekundäre Schädigungen nervöse Störungen (Schock), schwere Zirkulationsstörungen (Hyperämie des Gehirns und der Bauchorgane), die Schädigung des der Hitze ausgesetzten Blutes und auch Vergiftungen durch zerfallenes Eiweiß des Blutes und der verbrannten Gewebe in Betracht, das wie parenteral zugeführtes fremdes Eiweiß wirkt und anaphylaktische Erscheinungen auslöst (S. 43). Der Mensch geht zugrunde, wenn mindestens ein Drittel der Körperoberfläche verbrannt ist.

II. Der Verdauungsapparat.

1. Der Darmkanal.

Anatomische Veränderungen des *Digestionstraktus* und seiner Anhangsgebilde haben in erster Linie eine Störung, eine Verminderung oder gar völlige Aufhebung der Verdauungsvorgänge zur Folge.

Eine *mechanische Behinderung* der Nahrungsaufnahme ist durch Abnormitäten in den obersten Wegen gegeben, z. B. durch eine Verengerung des Ösophagus. Dann kommt unter Umständen gar keine Speise hindurch. — Die Verarbeitung der Nahrung andererseits ist ganz oder teilweise verhindert, wenn dieser oder jener Verdauungssaft ungenügend gebildet wird. Schließlich kann durch Veränderungen der Schleimhaut des Magendarmkanals die Resorptionsfähigkeit wesentlich herabgesetzt sein.

In allen Fällen ergibt sich eine Unterernährung, ev. der Hungertod.

Eine andere Funktionsstörung kann darin bestehen, daß die Massen im Darmkanal wegen Veränderung seiner Wand *nicht ordentlich vorwärts bewegt* werden. Das geschieht z. B. bei Schädigung der Muskulatur oder der Nerven, vor allem aber bei Verengerungen des Lumens durch Narben, Geschwülste, fremde Körper, Darmverschlingung usw. Dann wirkt der angehäufte Inhalt einmal mechanisch durch seine Masse. Da ferner eine genügende Zufuhr neuer Nahrung unmöglich ist, so erleidet der Kranke eine Unterernährung.

Das Bedeutsamste aber ist die bei vollständiger und rascher Verlegung des Lumens eintretende *Zersetzung der sich ansammelnden Stoffe*, besonders der Eiweißkörper. Es stellt sich eine Eiweißfäulnis ein, die durch die im Darm befindlichen Bakterien herbeigeführt wird. So entstehen die verschiedenartigsten Gifte (Phenol, Indol, Schwefelwasserstoff usw.), ähnlich wie bei jeder anderen fauligen Zersetzung von Eiweiß. Diese Substanzen werden dann resorbiert, vergiften den Organismus und erscheinen im Harn (*Indikanurie*). Ähnliches kann auch geschehen, wenn der Darm zwar durchgängig, aber (bei Bauchfellentzündung) gelähmt ist und den Inhalt deshalb nicht fortbewegt. Wie wir S. 8 schon angaben, rechnet man alle diese Arten der Vergiftung zu den **Autointoxikationen.**

Das Krankheitsbild, das sich aus einer mangelhaften Fortbewegung des Darminhaltes, aus seiner Anhäufung und Zersetzung und der Autointoxikation ergibt und mit *Erbrechen* des angestauten Inhaltes verbunden ist, heißt **Ileus.**

2. Die Leber.

a) Funktionsstörungen dieses Organes können sich einmal in einer *mangelhaften Bildung von Galle* aussprechen, die nun in zu geringer Menge in den Darm gelangt. Das muß auch bei Verengerung oder Verschluß der Gallengänge eintreten. Daraus ergeben sich dann Störungen der Darmverdauung, soweit sie von der Gegenwart der Galle abhängig ist. Insbesondere leidet die Aufnahme der Fette.

b) Ein anderer schwerer Folgezustand ergibt sich aus einem *Übertritt bereits gebildeter Galle in den übrigen Körper*. Er findet hauptsächlich dann statt, wenn der Gallenabfluß durch Einengung oder Verlegung der Gallengänge eingeschränkt oder aufgehoben ist. Die Sekretion hört deshalb nicht auf, aber die produzierte Galle kann nun aus Leberzellen und Gallenkapillaren nicht wie sonst abfließen. Sie häuft sich in ihnen an. Dann füllen sich die in den peripheren Teilen der Leberzellen ein feines Netz bildenden intraprotoplasmatischen Sekretkapillaren und die *Gallenkapillaren*. Aus letzteren kann die Galle vielleicht schon durch Diffusion in die umgebende Lymphe gelangen, meist aber zerreißen sie und lassen dann die Galle in die Lymphbahnen überfließen. In ihnen strömt sie durch den Ductus thoracicus ins Blut, verbreitet sich mit ihm durch den ganzen Körper und erzeugt in fast allen Geweben eine mehr oder weniger deutliche Gelbfärbung, die wir **Ikterus** nennen. Er ist mit Hautjucken, Mattigkeit, Pulsverlangsamung verbunden.

Daß die Galle auf dem Wege der Lymphbahnen in das Blut gelangt, geht daraus hervor, daß nach Unterbindung der Gallenwege und gleichzeitiger Verlegung der abführenden Lymphgefäße bzw. des Ductus thoracicus kein Ikterus auftritt.

Außer durch eine (primäre) Verlegung der Gallengänge kann Ikterus auch bei *übermäßiger Produktion von Galle* entstehen. Wenn im Blute durch Untergang roter Blutkörperchen bei verschiedenen Vergiftungen (toxischer Ikterus) Hämoglobin in großen Mengen frei wird, so bildet die Leber daraus sehr reichlichen Gallenfarbstoff. Die dann entstehende überschüssige Galle (Polycholie, Pleiochromie) ist weit dickflüssiger als die normale. In den Gallengängen kommt es zur Bildung fester verstopfender Massen, sog. Gallenthromben (Eppinger), die den Abfluß der Galle verhindern. Auch beim *toxischen Ikterus sind also gewöhnlich mechanische Momente* maßgebend.

Nun hat man bei ihm aber auch daran gedacht, daß der Blutfarbstoff (der eisenfreie Anteil) schon im Blute (also ohne Mitwirkung der Leber) in Gallenfarbstoff übergehen könnte (*hämatogener Ikterus*). Doch wird das heute fast allgemein abgelehnt (nach Exstirpation der Leber entsteht bei Blutzerfall kein Ikterus). Neuerdings ist freilich (von Aschoff) darauf hingewiesen worden, daß vielleicht die Blutgefäßendothelien (nicht nur die Kupfferschen Sternzellen, sondern auch die Endothelien der Milz) an der Gallenbildung aus freiem Blutfarbstoff beteiligt sein und so Gallenfarbstoff an das Blut abgeben und Ikterus erzeugen können.

Es gibt auch ungeklärte Ikterusformen, so den nach der Geburt auftretenden (am besten auch als Folge eines starken Blutzerfalls aufzufassenden) Icterus neonatorum, ferner einen ererbten »hämolytischen Ikterus«.

Klinisch unterscheidet sich der Stauungs- und der toxische Ikterus dadurch, daß bei ersterem keine Galle in den Darm kommt, der Stuhl also entfärbt und der Harn reich an Gallensäuren ist, während im zweiten Falle Galle in den Darm abfließt und die Gallensäuren im Harn spärlich sind.

Die Überschwemmung des Blutes mit Galle, die also eine **Autointoxikation** darstellt, nennen wir **Cholämie.**

Je länger der Ikterus dauert, um so mehr nimmt die Färbung einen dunkleren, bräunlichen, schließlich grünlichen und schmutziggrünen Ton an. Die *Leber* ist natürlich am stärksten betroffen und schon dunkelgrün gefärbt, wenn die anderen Organe noch braungelb oder doch nur wenig grün sind, nächstdem die *Niere*, die so in den Vordergrund rückt, weil sie Galle ausscheidet und weil das Sekret sich in den Epithelien und in den Harnkanälchen anhäuft (s. Niere u. S. 54).

Diese Durchtränkung des Körpers mit Galle schädigt die Gewebe (s. fettige Degeneration, Leber, Niere). Die Cholämie führt gern zu Blutungen (s. diese), an deren Entstehung vor allem die Gallensäuren teilhaben.

c) Weitere Funktionsstörungen der Leber betreffen die in ihr ablaufenden *Stoffwechselvorgänge*. So kann die Aufspeicherung des aus dem Zucker gebildeten Glykogens in der Leber bei ihrer Schädigung beeinträchtigt oder aufgehoben werden. Dann wird eine Überladung des Blutes mit Zucker und eine alimentäre (d. h. eine vom Nahrungszucker abhängige) *Glykosurie* entstehen.

In ähnlichem Sinne kann der *Fettumsatz* in der Leber leiden, so daß z. B. bei ungenügender Verarbeitung des Cholesterins eine Anhäufung dieser Substanz im Blute (Hypercholesterinämie) entsteht. Auch abnorme Zersetzungen der Fette und damit toxische Einflüsse auf den Organismus sind möglich.

Drittens kann es zu einer Störung des *Eiweißstoffwechsels* kommen, sei es, daß mit der Pfortader zugeführtes Eiweiß nicht wie in der Norm umgesetzt wird, sei es, daß schädliche (z. B. aus dem Darm stammende) Eiweißspaltungsprodukte von der Leber nicht entgiftet werden. Daraus können sich schwere Intoxikationen entwickeln, die z. B. auch bei der Lebercirrhose eine Rolle spielen.

Ein Symptom mangelhafter Lebertätigkeit ist die *Urobilinurie*, d. h. die Ausscheidung des Urobilins durch den Harn, das, aus dem Bilirubin im Darm gebildet und aus ihm resorbiert, für gewöhnlich durch die Leber wieder ausgeschieden wird, jetzt aber, weil dieses Organ versagt, im Blute bleibt und in den Harn sezerniert wird.

3. Pankreas.

Die wichtigste Folge einer Pankreasveränderung ist der *Ausfall der Funktion*, der experimentell durch *Exstirpation des Organes* erzeugt werden kann. Bei Hunden tritt dann nach v. Mehring und Minkowski eine Anhäufung von *Zucker* in den Flüssigkeiten und Geweben des Körpers und eine Ausscheidung durch den Harn (Glykosurie) ein. Wir nennen den so entstandenen Zustand **Diabetes.** Es ist nicht zu bezweifeln, daß auch beim Menschen nach Entfernung des Pankreas Diabetes entstehen würde, und als gleich wirksam wie das Fehlen des Organes werden auch seine krankhaften Veränderungen betrachtet (Atrophie, bindegewebige Schrumpfung, Degeneration usw., s. das Pankreas), die zu einer Beeinträchtigung oder Aufhebung seiner Funktion führen.

Der innere Zusammenhang zwischen Schädigung des Pankreas und Diabetes ist noch nicht aufgeklärt. Es ist anzunehmen, daß das Pankreas (durch innere Sekretion) eine Substanz an das Blut abliefert, die auf den Stoffwechsel Einfluß hat und die Verarbeitung des Zuckers leitet. Fehlt diese Substanz, so wird der Zucker nicht verbrannt, er häuft sich im Blute an und tritt in den Harn über. Man ist vielfach der Meinung, daß jenes innere Sekret von den *Langerhansschen Inseln* geliefert werde (s. d. Pankreas) und daß deren degenerative Veränderung oder Verminderung an Zahl den Diabetes zur Folge habe. Doch ist das noch nicht gesichert.

Man darf auch nicht voraussetzen, daß der Diabetes in allen Fällen auf den gleichen Grundlagen beruht. Er kann auch unabhängig von irgendwelchen *degenerativen* Veränderungen des Pankreas auftreten. Denn es gibt einen nicht seltenen *erblichen Diabetes*, der entweder auf einer histologisch *nicht sichtbaren Strukturabweichung* oder auch auf zu geringer Inselzahl (s. d. Pankreas) beruht. In solchen Fällen werden die etwa vorhandenen degenerativen Veränderungen des Pankreas sekundärer Natur sein. Außerdem kann Diabetes dadurch zustande kommen, daß die Störung nicht im Pankreas selbst, vielmehr in Organen liegt, die mit dem Pankreas durch innersekretorische Vorgänge in Korrelation stehen (s. u.).

Mit der Vermehrung des Zuckers im Körper ist in den höchsten Graden verbunden ein Auftreten von Acetessigsäure, Aceton und Oxybuttersäure in den Geweben und im Harn (Acetonurie). Diese Substanzen entstehen (vorwiegend in der *Leber*) bei besonders reichlichem Eiweißzerfall, der mit dem Diabetes zumal bei kohlehydratfreier Nahrung verbunden zu sein pflegt. Sie werden durch Abspaltung aus Leucin und Fettsäuren gebildet. Von ihnen hängt hauptsächlich die Schwere der Er-

krankung, die *Autointoxikation*, zumal das Zustandekommen des *Koma diabeticum* ab, das demgemäß als Säurevergiftung aufgefaßt wird.

Glykosurie entsteht auch durch Verletzungen bestimmter Teile der Medulla oblongata (Zuckerstich), ferner durch verschiedenartige Gifte (Strychnin, Koffein, Kohlenoxyd) und durch Phloridzin, bei dem es sich um eine Schädigung der Niere handelt, die dadurch für den normalen Blutzucker durchgängig wird. Auch zu reichliche Aufnahme von Zucker mit der Nahrung macht (alimentäre) Glykosurie.

Der Fortfall der normalen Sekretion des Pankreas kann aber natürlich auch von schädlichem Einfluß auf die *Verdauungsvorgänge im Darmkanal* sein, soweit der Pankreassaft darauf Einfluß hat. Außer Abnormitäten der Drüsenzellen hat in diesem Sinne auch die Verlegung des Ausführungsganges Bedeutung. Da die Fettverdauung darniederliegt, erscheint das Fett unverdaut im Stuhl (Fettstühle).

III. Respirationsapparat.

Die krankhaften Veränderungen der *Lungen* und zum Teil auch die der Atmungswege führen zu einer Verminderung der Aufnahme des Sauerstoffes und der Abgabe der Kohlensäure. So wirken Verstopfungen des Kehlkopfes, der Trachea und der Bronchen, pathologische Ausfüllungen der Alveolen und Erkrankungen, bei denen Lungengewebe schwindet, oder bei denen die Lunge von ihrer pleuralen Fläche her zusammengepreßt oder an ihrer freien Beweglichkeit gehindert wird. Die Folgen ergeben sich von selbst. Es tritt ein *Sauerstoffmangel* und eine *Kohlensäureüberladung* ein.

IV. Die Schilddrüse.

Die Folgen der Schilddrüsenerkrankung werden aus experimentellen Untersuchungen verständlich. Die *Entfernung der Drüse* führt zu einer *Allgemeinerkrankung*, die sich in zunehmender Kachexie (Kachexia thyreopriva), in geistiger Verblödung äußert und mit einer Verdickung der Haut einhergeht, die auf einer wäßrigen und schleimigen Durchtränkung beruht. Wird die Thyreoidea bei jungen wachsenden Tieren entfernt, so treten erhebliche Wachstumsstörungen am Knochensystem zu jenen anderen Folgen hinzu.

Die Chirurgen (Reverdin, Kocher) wurden zuerst auf diese Verhältnisse aufmerksam, als sie die vergrößerte Schilddrüse, den Kropf (Struma), vollständig exstirpierten. Es stellte sich die sogenannte *Kachexia strumipriva* ein. Erst später sah man im Experiment dieselben Folgen nach Entfernung des normalen Organs. Ferner grenzte Ord ein eigenartiges Krankheitsbild (*Myxödem*) ab, welches, schon bei Neugeborenen auftretend und im wesentlichen mit der Kachexia thyreopriva übereinstimmend, auf ein Fehlen oder eine rudimentäre Entwicklung der Thyreoidea zurückgeführt werden konnte. Auch der *Mongolismus* gehört hierher. Er zeigt eine ähnliche Augenstellung wie die der Mongolen, die Schilddrüse ist hypoplastisch, der Kopf ist klein, die Nase gesattelt, die Intelligenz defekt, die Lebensenergie gering. Häufig finden sich Herzfehler. Endlich bringt man den Funktionsausfall der Schilddrüse auch in Beziehung zu dem hauptsächlich in gewissen Gebirgstälern vorkommen-

den *Kretinismus* (s. die Schilddrüse), bei dem das Organ rudimentär, oder vergrößert, aber funktionell minderwertig ist. Diese *Hypothyreose* führt zu Wachstumsstörungen des Gehirns und des Knochensystems, die knorpelige Sphenooccipitalfuge bleibt abnorm lange offen, die darin begründeten Wachstumsstörungen führen zu einer Verkürzung der Schädelbasis. Psychische Störungen, Idiotie, manchmal Taubstummheit stellen sich ein.

Die Schilddrüse ist ferner verantwortlich für eine mit Herzklopfen und Hervortreten der Augen einhergehende Erkrankung, den Morbus Basedowii. Die Erkrankung (s. d. Schilddrüse) geht mit ziemlich charakteristischen histologischen Befunden einher und wird aus einer *übermäßigen Funktion* des Organes (Hyperthyreoidismus) oder von den meisten Seiten aus einer *abnormen* sekretorischen Tätigkeit (Dysthyreosis) abgeleitet (s. d. Schilddrüse). Aber auch die *Thymusdrüse* spielt bei dem Morbus Basedowii eine Rolle (ib. u. Thymus).

Für das Verständnis der funktionellen Störung der Schilddrüse ist eine von Baumann gemachte Entdeckung von Bedeutung. Die Thyreoidea enthält nämlich relativ viel *Jod*, vorwiegend an Eiweißkörper gebunden. Es ist sehr wahrscheinlich, daß diese Substanz für die Funktion von großer, noch nicht weiter aufgeklärter Wichtigkeit ist. Einerseits meint man, die Jodverbindung, das *Thyreoglobulin* der Schilddrüse, sei ein für den Stoffwechsel notwendiges Produkt. Andererseits denkt man, daß im Organismus gebildete schädliche Stoffwechselprodukte in der Schilddrüse unter Hinzutritt des Jods an Eiweißkörper gebunden und dadurch ungiftig gemacht würden. Dann wäre die Drüse ein Entgiftungsorgan und ihr Fehlen würde die toxischen Substanzen sich im Blute anhäufen und nachteilig wirken lassen.

V. Die Epithelkörperchen.

Neben der Schilddrüse selbst spielen auch die *Parathyreoideae*, die *Epithelkörperchen*, eine Rolle. Ihre Exstirpation ruft *Krampfanfälle*, *Tetanie* hervor und bei jungen Ratten nach Erdheim mangelhafte Kalksalzablagerung in den Nagezähnen und eine Hemmung bei der Heilung von Knochenbrüchen. Beim Menschen sollen Veränderungen der Epithelkörper (Blutungen bei der Geburt und die daraus später sich ergebenden Funktionsstörungen) ebenfalls *Tetanie* zur Folge haben. Auch sollen durch Blutungen plötzliche Todesfälle eintreten können. Ferner werden Skelettveränderungen wie Osteomalazie, Ostitis fibrosa, Osteoporose zu tumorähnlichen Hyperplasien der Epithelkörperchen in eine noch unbekannte Beziehung gesetzt (s. II. Teil).

VI. Die Thymusdrüse.

Die Exstirpation der Thymusdrüse hat am wachsenden Knochensystem Veränderungen zur Folge, die mit der Rachitis große Ähnlichkeit haben. Auch Kleinbleiben des Skeletts (Zwergwuchs) und mangelhafte Beschaffenheit der Knochen (Brüchigkeit) kann mit der Thymusdrüse zusammenhängen. Das Organ ist ferner auch durch seine Beziehungen zur Schilddrüse bei dem Morbus Basedowii von Bedeutung (s. oben und die Schilddrüse).

VII. Der Harnapparat.

Wenn man beide Nieren bei Tieren entfernt, tritt eine *Autointoxikation*, eine Überladung des Blutes mit den Substanzen (vor allem *Harnstoff* und *Harnsäure*) ein, die sonst durch die Nieren ausgeschieden wurden. Daraus ergibt sich ein Krankheitsbild, das man als *Urämie* bezeichnet. Es äußert sich in Benommenheit und Krämpfen. Etwas Ähnliches tritt ein, wenn die Funktion der Nieren unmöglich wurde. Sind z. B. die Ureteren verstopft, so kann der Harn nicht abfließen und neuer nicht mehr ausreichend gebildet werden. Weit häufiger führen Veränderungen der Niere selbst zu analogen Folgen, nur daß sie sich langsamer einzustellen pflegen. Durch die veränderten Glomeruli und die Harnkanälchenepithelien werden die harnfähigen Substanzen unvollkommen ausgeschieden. Auch dann entsteht *Urämie*. Weiterhin ist auch die Retention des Kochsalzes von Bedeutung. Eine Anhäufung im Blut und in den Geweben ist von Bedeutung für die Entstehung des *Ödems* (s. dieses).

Bei Schädigungen der Nieren treten aber ferner durch die Glomeruli wechselnde Mengen von *Eiweiß* in den Harn über (Albuminurie), doch im allgemeinen nicht so viel, daß es zu einer Eiweißverarmung des Organismus käme.

Von einem Teil der Nierenveränderungen (Schrumpfniere, s. diese) ist eine *Vergrößerung des Herzens* abhängig. Sie bildet sich durch Vermittlung einer Blutdruckerhöhung, die das Herz belastet, deren Entstehung aber noch nicht bekannt ist. Es wird angenommen, daß die Retention der harnfähigen Stoffe zu einer verstärkten Sekretion des Nebennierenhormons und dadurch zu der Blutdrucksteigerung führt (s. auch die Nebenniere).

VIII. Nebenniere.

Die beiderseitige Exstirpation der Nebennieren führt zu tödlicher Kachexie, ihr allmählicher Untergang beim Menschen schädigt den Körper in einer zuerst von Addison beschriebenen Weise. Es entsteht der **Morbus Addisonii,** bei dem sich eine mit schwerer tödlicher Ernährungsstörung einhergehende eigenartige Braun(Bronze-)färbung der Haut findet (s. Pigment). Die Erkrankung beruht auf einer weit überwiegend durch Tuberkulose, seltener durch Syphilis und Geschwülste bedingten Zerstörung *beider* Nebennieren (s. diese). Es handelt sich also um den Fortfall der inneren Sekretion, an der in erster Linie oder allein die *chromaffinen Zellen* des Markes und des Sympathikus beteiligt sind. Das hier in Betracht kommende Hormon heißt *Adrenalin*, sein Fortfall bewirkt ein Sinken des Blutdruckes.

Wird das Adrenalin in anderen Fällen (s. oben die Niere) zu reichlich gebildet, so macht es Blutdrucksteigerung. Im Tierversuch hat seine Einfuhr ins Blut Arterienveränderungen zur Folge (s. Arterien).

IX. Genitalapparat.

Die sekundären Organveränderungen, welche durch primäre Störungen im Genitalapparate hervorgerufen werden, sind von verhältnismäßig geringer Bedeutung.

Die Entfernung *der Geschlechtsdrüsen* (*Kastration*) hat bei *Erwachsenen* außer oft erheblichen Störungen im Bereich des Nervensystems (Herzklopfen, Blutandrang zum Kopf, Schweiße, Schlafstörungen) keine schweren Nachteile für den übrigen Körper. Beim Weibe verkleinern sich die Milchdrüsen und die ausführenden Wege des Genitalapparates. Bei Tieren sah man dasselbe (HALBAN). Fällt die Kastration in die *frühe Jugend*, so bleibt der Kehlkopf kindlich, die Behaarung an den Genitalien ist wenig ausgeprägt, der Fettansatz gesteigert, die ausführenden Geschlechtswege sind unentwickelt. Auch bei Tieren hat man nach Entfernung der Hoden eine verminderte Entwicklung der männlichen sekundären Geschlechtscharaktere (z. B. der Geweihe) beobachtet, ferner eine Verzögerung in der Verknöcherung der Epiphysenlinie und damit ein länger dauerndes Wachstum der Knochen. Die Extremitäten, zumal die hinteren, werden länger als sonst. Das gleiche gilt für Menschen, die in früher Jugend kastriert wurden. Krankhafte Veränderungen der Ovarien und Hoden haben psychische Abnormitäten zur Folge. Man bezieht alle diese Folgen auf den Fortfall einer inneren Sekretion der Keimdrüsen, die beim Weibe hauptsächlich von den *Luteinzellen*, beim Manne von den *Zwischenzellen* abgeleitet wird. Heilung ist durch Transplantation (s. d.) der Keimdrüsen möglich.

Einen besonderen Fall einer von dem Genitalapparate ausgehenden Allgemeinerkrankung stellt die **Eklampsie** dar. Es handelt sich um eine mit heftigen Krampfanfällen einhergehende, vor, während und nach der Geburt eintretende schwere, oft tödliche Störung. Die toxischen Körper stammen nach der meist verbreiteten Ansicht aus der Plazenta, nach anderer Meinung aus dem kindlichen Körper. Gewöhnlich denkt man an Eiweißkörper; GRUBE und REIFFERSCHEID fanden ätherlösliche Substanzen. Die Wirkung der Eiweißkörper läßt man nach den Regeln der Anaphylaxie (S. 43) vor sich gehen. Es bleibt aber zu erklären, weshalb die Eklampsie nur bei dem kleineren Teil der Schwangeren auftritt. Das Toxin führt zu Veränderungen mehrerer Organe, zu Blutungen und Nekrosen in der Leber (s. diese), zu Thrombosen in Gehirngefäßen, zu Fibrinthrombose der Gefäße der Nierenrinde (besonders der Glomeruli) mit Degeneration, selten Nekrose der Rinde. Auf Grund dieser Befunde war man lange der Meinung, daß die Eklampsie eine Art Urämie sei, die Folge einer sogenannten »Schwangerschaftsnephritis«. Aber es handelt sich einerseits meist nicht um eine eigentliche Nephritis, und wo sie sich findet, ist sie gewöhnlich geringfügig, und andererseits lassen sich die Leberveränderungen so nicht erklären. (Die Anatomie der Eklampsie s. im II. Teil.)

X. Das Nervensystem.

Ausfall kleinerer und größerer Teile von Gehirn- und Rückenmark hat ein Ausbleiben der Innervation in den zu ihnen gehörenden Organen zur Folge, deren Funktion damit aufhört oder unvollkommen wird. Ebenso wirkt eine Unterbrechung oder Leitungsunfähigkeit peripher leitender Nerven. Vor allem werden die Muskeln durch solche Abnormitäten getroffen, sie kontrahieren sich nicht mehr (*motorische Lähmung*) und erfahren ausgesprochene anatomische Veränderungen (s. Atrophie). Leiten andererseits die sensiblen Nerven nicht mehr, oder ist der sensible Apparat des Zentralnervensystems zerstört, so tritt Unempfindlichkeit der Teile ein (*sensible Lähmung*).

Veränderungen des Nervensystems können aber auch eine vermehrte Innervation zur Folge haben, die sich in Kontrakturen und *Krämpfen* äußert.

Ein besonderer Teil des Gehirns, die Hypophysis, muß noch für sich erwähnt werden. Man muß nach experimentellen Erfahrungen und nach denen der Pathologie annehmen, daß die Hypophysis für die Wachstumsvorgänge des Körpers, insbesondere des *Knochensystems*, von Bedeutung ist. Eine Entfernung bei jungen Tieren hemmt die Entwicklung. Beim Menschen hat man schwere Ausfallerscheinungen, Ernährungsstörungen und Tod im Koma auf den bei der Sektion festgestellten Untergang der Hypophyse bezogen. Im übrigen müssen wir zwischen der Funktion des drüsigen Vorder- und des nervösen Hinterlappens unterscheiden. Eine Schädigung des ersteren kann, wie angenommen wird, einen *Zwergwuchs* (s. diesen) bedingen. Wir kennen ferner an ihm besonders die Bildung von Adenomen (s. diese) aus eosinophil gekörnten Epithelien und deren enge Beziehung zur *Akromegalie* (P. Marie, ἄκρος spitz, äußerst), bei der es sich um eine Größenzunahme und manchmal zackig exostotische Verdickung der Extremitätenknochen (Fingerphalangen) und der Sehnenansätze und besonders auch des Unterkiefers, ferner um Vergrößerung innerer Organe (Zunge, Schilddrüse, Thymus, Darmkanal), um Nachlaß der Genitalfunktion, nervöse Störungen (und bei großen Tumoren um Erblindung durch Druck auf den Optikus) handelt. Man nimmt meist an, daß eine gesteigerte Funktion des Adenoms das Maßgebende sei. Das ist aber unwahrscheinlich, weil Tumoren niemals mehr, sondern stets weniger funktionieren als das normale Gewebe. Es wird eine *abnorme* sekretorische Tätigkeit in Betracht kommen. Der Zusammenhang zwischen Akromegalie und Hypophysisadenom wird auch dadurch bewiesen, daß die operative Entfernung der Geschwulst die Erkrankung bessert. Es gibt allerdings auch *Adenome ohne Akromegalie*, aber dann handelt es sich um eine Zusammensetzung aus *Zellen ohne die* (funktionell wichtige) *eosinophile Körnung*.

Der Hinterlappen hat eine andere Bedeutung. Seine Entfernung oder eine funktionsstörende Kompression oder Vernichtung durch Tumor, Hypoplasie u. a. liefert das Bild der *Dystrophia adiposo-genitalis*, bei der eine Zunahme des allgemeinen Fettgewebes, eine Genitalatrophie, vermehrte Schweißsekretion und Diabetes insipidus (Harnvermehrung ohne Zucker) charakteristisch ist.

Auch Zerstörungen der *Zirbeldrüse* durch Geschwülste sollen zu *Polyurie* führen.

XI. Der Bewegungsapparat.

Wenn das Knochensystem seine normale *Festigkeit* eingebüßt oder eine abnorme Gestaltung angenommen hat, so sinkt seine Brauchbarkeit. Der übrige Körper wird dadurch in verschiedener Weise getroffen. Seine Bewegungsfähigkeit leidet oder ist teilweise oder ganz aufgehoben. Dann atrophieren die Muskeln. Am Rumpf entstehen bei Verbiegungen der Wirbelsäule bei Rhachitis und Osteomalazie Einengungen, in erster Linie des Thorax, und daraus ergeben sich Funktionsbehinderungen der eingeschlossenen Organe.

Pathologische Zustände des Knochenmarkes wirken durch Herabsetzung der Blutbildung schädlich, vor allem durch *mangelhafte Ausbildung der roten Blutkörperchen*.

Unbeweglichkeit oder mangelhafte Beweglichkeit der *Gelenke* setzt die Kontraktionen der zugehörigen Muskeln herab und bedingt an ihnen Atrophie.

Ebenso erfahren die so außer Tätigkeit gesetzten Knochen einen fortschreitenden Schwund.

Veränderungen der *Muskulatur* führen zur Herabsetzung oder Aufhebung ihrer Tätigkeit. Die Knochen leiden dann ebenfalls. Am Thorax und am Kehlkopf kann die Störung der Kontraktionen eine mehr oder weniger hervortretende Abnahme der Respiration mit sich bringen.

XII. Der Zirkulationsapparat.

Die Störungen, welche unserem Körper durch Abnormitäten der Kreislauforgane erwachsen, haben in letzter Linie immer eine **mangelhafte Versorgung der Organe mit einem zur Atmung und Ernährung ungeeigneten Blute zur Folge.**

Alle Veränderungen, die das **Herz** erleidet, erschweren die Bewegung des Blutes. Es wird nicht regelrecht in die Gewebe hinein und nicht ordentlich wieder hinausbefördert. Es häuft sich im Venensystem an, während das arterielle System zu wenig Blut bekommt.

Veränderungen der **Arterienwände** bringen einmal eine Herabsetzung der Elastizität und Kontraktilität mit sich. Daraus muß eine *mangelhafte Fortbewegung* des Blutes in das Kapillarsystem resultieren. Nicht anders wird sich eine Verengerung der Arterien geltend machen, wie sie in kleineren Ästen durch eine Wandverdickung zustande kommt.

Auch in den *Venen* führt jede Abnormität im Verhalten der Wand zu einer *Störung der Fortbewegung des Blutes.*

XIII. Die Organe mit »innerer Sekretion« und ihre Korrelation.

Unter den soeben besprochenen Organen waren viele, die eine sogenannte innere Sekretion haben, die also, zu den Drüsen gehörend, keinen Ausführungsgang besitzen, sondern ihr »Sekret« an den Kreislauf in das Körperinnere abgeben (*endokrine Drüsen*). Dahin gehören die *Schilddrüse*, die *Epithelkörper*, die *Hypophysis*, die *Zirbeldrüse*, die *Nebenniere*, die *Thymusdrüse* und teilweise auch *Keimdrüsen* und *Pankreas*. Die von ihnen gelieferten Stoffe nennen wir mit Starling **Hormone.**

Ihre funktionellen Störungen haben wir im einzelnen kennen gelernt. Sie bedürfen aber noch insofern einer weiteren Besprechung, als sie untereinander vielfach enger zusammengehören, wie wir zu sagen pflegen, in **Korrelation** stehen, und als sich daraus auch unter pathologischen Verhältnissen engere Beziehungen insofern ergeben sollen, als die Veränderung eines Organes die eines oder mehrerer korrelativ verbundener zur Folge haben soll.

Am besten sind uns die korrelativen Folgen einer *Entfernung der einzelnen Organe* bekannt. Exstirpation der Schilddrüse macht Vergrößerung der Hypophyse, die der Thymusdrüse Vergrößerung der Schilddrüse, Kastration Hypertrophie der Nebenniere und Verkleinerung der Schilddrüse, Schwangerschaft eine Hypertrophie der Hypophysis und der Schilddrüse u. a. Aber in allen diesen Fällen handelt es sich um *kompensatorische* Vorgänge, d. h. der funktionelle Ausfall der veränderten Drüse wird durch die Tätigkeit der korrelativ wirkenden in wechselndem Maße ausgeglichen. Dagegen führt eine funktionelle Schädigung einer endokrinen Drüse *nicht* zu krankmachenden Veränderungen der korrelativ

nahestehenden Organe. Es tritt also nicht zu der von der ersten Drüse abhängigen Krankheit eine zweite hinzu, die durch eine von jener sekundär geschädigten korrelativen Drüse hervorgerufen würde. Die zweite Drüse wirkt eben immer nur ausgleichend. So zeigt die Hypophyse bei dem von der mangelhaften Entwicklung der Schilddrüse abhängigen Myxödem (S. 61) (außer etwaiger Hypertrophie) keine Schädigung, ebensowenig die Schilddrüse bei der Akromegalie, die Nebenniere bei der Kastration usw. Wohl aber kennen wir die *gleichzeitige Beteiligung mehrerer endokriner Drüsen* bei gewissen Krankheitsbildern, so z. B. bei dem *Infantilismus* (S. 52). Hier finden sich neben den Keimdrüsen die Hypophyse und die Schilddrüse mangelhaft entwickelt. Aber man darf nicht annehmen, daß eine von ihnen primär und die anderen von ihr abhängig verändert wären. Ihre geringe Ausbildung ist vielmehr eine *Teilerscheinung der allgemeinen ungenügenden Entwicklung.*

Von großem Interesse ist es, daß mehrere der genannten Organe einen Einfluß auf die *Wachstumsvorgänge am Knochensystem* haben. Fehlen der Hypophysis (S. 65) hat Wachstumshemmungen, Adenome des Organes haben Akromegalie zur Folge, die Thymusexstirpation (S. 62) bedingt rhachitisähnliche Veränderungen, Fehlen der Schilddrüse (S. 61) Anomalien des Wachstums bei jungen Tieren. Entfernung der Epithelkörper (S. 62) läßt die Kalksalzablagerung leiden, Kastration (S. 64) hemmt die Verknöcherung der Epiphysenknorpel (s. d. Zwergwuchs).

Diese Beziehung so verschiedenartiger Organe zum Knochensystem versteht man am besten unter der Annahme, daß jedes von ihnen irgend etwas liefert, was für das Knochenwachstum nötig ist, was aber beim Fortfall des Organes fehlt und was, in abnormer Weise gebildet, auch abnormes Wachstum zur Folge hat. Meist faßt man das Verhältnis freilich so auf, als ob die Sekrete jener Organe die Zellen des Knochensystems zum Wachstum anreizten und als ob der Fortfall dieses Reizes die Störungen mache. Aber es ist sehr fraglich (s. S. 68), ob es direkte Reize in diesem Sinne gibt. Das normale Wachstum hat überhaupt keine Reize nötig, es erfolgt aus innerem, vererbtem Antriebe. Dazu braucht es freilich allerlei Stoffe, die zum Aufbau der Gewebe nötig sind, und darunter auch jene inneren Sekrete. Fehlen sie, dann geht das Wachstum abnorm vor sich.

Fünfter Abschnitt.

Allgemeine pathologische Morphologie.

In den bisherigen Erörterungen ist immer wieder darauf hingewiesen worden, daß die von außen in den Körper eindringenden Schädlichkeiten, sowie die von primär veränderten Organen auf den übrigen Körper ausgehenden nachteiligen Einflüsse *Veränderungen der Gewebe* zur Folge haben müssen. Von diesen Veränderungen aber *hängen die Störungen ab*, die sich in einer Verminderung oder einer Aufhebung der Funktion äußern und einzeln oder in wechselnden Kombinationen die verschiedenen Krankheitsbilder bestimmen.

Es ist also unsere nächste Aufgabe, alle die Veränderungen kennen zu lernen, die durch die verschiedenen Schädlichkeiten an Zellen und Ge-

weben hervorgerufen werden. Die Lehre von den Veränderungen des Baues und der Struktur der Zellen und ihrer Produkte ist die *allgemeine pathologische Morphologie.*

Um zu einem Verständnis der verschiedenartigen Veränderungen der Zellen und Gewebe, die zu den pathologischen Lebensäußerungen führen, zu gelangen, müssen wir auf dem Boden der Zellularpathologie von den normalen Eigenschaften der lebenden Substanz ausgehen und uns zunächst fragen, was diese von der unbelebten Materie unterscheidet.

Die Antwort auf diese Frage haben bereits Glisson (1597—1677) und Albrecht v. Haller (1708—1777) in ihrer *Lehre von der Irritabilität*, der Reizbarkeit der lebenden Substanz gegeben, die später dann von Virchow auf das krankhafte Leben der Elementarbestandteile übertragen worden ist.

Nach dieser Lehre äußert sich das Leben in den drei Elementareigenschaften, die der lebenden Substanz einzig und allein zukommen: in der *Funktion*, der *Nutrition* (Ernährung, Aufnahme von Nährmaterial, Assimilation und Fixierung) und der *Formation* (Wachstum, Teilung, Vermehrung). Auf diese drei Grundeigenschaften sind alle Lebensäußerungen der Organismen zurückzuführen.

Während nun nach Virchow sich die drei Elementareigenschaften infolge der Reizbarkeit der lebenden Substanz durch äußere Reize auslösen lassen, so daß man je nach dem ausgelösten Effekt der Reizung funktionelle, nutritive und formative Reize unterscheiden muß (Virchowsche Reizlehre), hat Weigert darauf hingewiesen, daß diese Lehre deshalb unhaltbar ist, weil fundamentale Unterschiede zwischen den drei Grundeigenschaften bestehen und sie deshalb auch nicht durch gleichartige äußere Einwirkungen auszulösen sein können. Die Unterschiede bestehen darin, daß bei jeder Funktion lebende Substanz verbraucht wird, bei jeder Nutrition und Formation dagegen eine Neubildung lebender Substanz aus unbelebtem Material erfolgt. Man kann demnach die Funktion als *Katabiose*, die Nutrition und Formation als *Bioplastik* kennzeichnen. Äußere Reize, mögen sie mechanischer, thermischer, elektrischer oder irgendwelch anderer Art sein, vermögen nun, wie uns die Physiologie lehrt, stets nur Funktionen der lebenden Substanz, also mit Verbrauch von lebender Substanz einhergehende Vorgänge, Katabiosen auszulösen, niemals aber eine Zelle zur Aufnahme von Nahrung, zum Wachstum, zur Teilung, zur Vermehrung, kurz zum Anbau lebender Substanz aus unbelebtem Material, zur Bioplastik zu veranlassen. Unter normalen Verhältnissen erfolgt vielmehr im erwachsenen Organismus der Anbau neuer lebender Substanz auf dem Wege der Selbstregulierung durch die physiologische Regeneration, nachdem durch die Funktion ein Verbrauch von lebender Substanz stattgefunden hat. Es werden also nach der Weigertschen Lehre die bioplastischen Vorgänge im erwachsenen Organismus erst indirekt nach vorausgegangener Katabiose, die ihrerseits durch äußere Reize hervorgerufen wird, ausgelöst.

Im werdenden, wachsenden Organismus ist es anders: jede Zelle bekommt ab ovo eine bestimmte Menge bioplastischer Energie mit, die so lange in kinetischer Form auftritt, bis der Abschluß des determinierten Wachstums erreicht und damit ein Gleichgewichtszustand hergestellt ist. Die bioplastische Energie bleibt dann, sofern sie nicht etwa während der Wachstumsperiode bereits völlig aufgebraucht worden ist, in den

Zellen in potentieller Form liegen und wird erst bei Störungen des Gleichgewichtszustandes durch katabiotische Vorgänge wiederum in die kinetische Form übergeführt.

Da die Pathologie ein Teil der Biologie ist, müssen wir die krankhaften Lebensäußerungen der Elementarbestandteile des Organismus auf die Grundeigenschaften der lebenden Substanz zurückführen. Demzufolge können die pathologischen Prozesse und die durch sie hervorgerufenen Veränderungen entweder katabiotischer oder bioplastischer Art sein. Wir teilen also die allgemeine pathologische Morphologie ein in

1. *die Pathologie der Katabiotik;*
2. *die Pathologie der Bioplastik.*

Wir werden im Verlaufe der Besprechung der pathologischen Vorgänge weiter feststellen, daß sich bestimmte katabiotische Prozesse mit bestimmten bioplastischen derartig eng vereinigen, daß ihre Trennung voneinander nicht geboten, vielfach unmöglich erscheint, und daß sich aus der Kombination ein einheitlicher Vorgang herauskristallisiert. Wir werden demnach den beiden Kapiteln anreihen

3. *die pathologischen Kombinationsprozesse.*

Als erstes Kapitel der allgemeinen pathologischen Morphologie besprechen wir

I. Die Pathologie der Katabiotik.

Wir haben eben gesehen, daß im normalen Organismus durch äußere Einwirkungen Funktionen ausgelöst werden und daß bei den Funktionen ein Verbrauch von lebender Substanz eintritt. Man kann also sagen, daß schon normalerweise die Funktion mit einer Schädigung des Stoffbestandes der Zellen einhergeht. Bei Steigerung der äußeren Reize über das physiologische, d. h. für die lebende Substanz verträgliche Maß hinaus wird die Schädigung in morphologischen Veränderungen der Zellen zum Ausdruck kommen, und die Reize werden zu den in der allgemeinen Ätiologie besprochenen Schädlichkeiten werden müssen.

Dabei stellt es sich heraus, daß die *verschiedenen Arten der Zellen* unseres Körpers durch die mannigfachen Schädlichkeiten *in sehr ungleicher Weise beteiligt* werden. Die einen werden durch dieselben Eingriffe schwer, die anderen leicht, wieder andere gar nicht verändert. Das hängt teils von der besonderen Empfindlichkeit oder Widerstandsfähigkeit der Zellen, teils von der Art der schädlichen Einwirkung ab.

Betrachten wir zunächst eine Reihe von Schädlichkeiten, die von vornherein an allen Teilen der Gewebe gleichmäßig zur Geltung kommen müssen, wie **hohe und niedere Temperaturen, Elektrizität, Röntgenstrahlen, mangelhafte Ernährung, Anämie.** Obgleich alle Zellen und die Interzellularsubstanzen zugleich von ihnen getroffen werden müssen, sehen wir Veränderungen hauptsächlich an den Zellen und an diesen wiederum in sehr wechselnder Stärke eintreten. Es sind vor allem die *höher differenzierten* Elemente, die Drüsenepithelien, die Ganglienzellen, die quergestreiften Muskelzellen, die durch die Schädlichkeiten verändert werden. Ihr Protoplasma ist besonders wenig widerstandsfähig.

So werden in den drüsigen Organen in erster Linie die sezernierenden Epithelien geschädigt, weit weniger die der Ausführungsgänge und noch weniger die Zellen der Stützsubstanzen (in den Lymphdrüsen in erster Linie die Lympho-

zyten, weniger die Endothelien). Daher kann man durch Röntgenstrahlen jene ersteren Elemente vernichten, während die anderen erhalten bleiben. Das gelingt z. B. in den Ovarien (auch durch Gefrieren). Die Eifollikel gehen zugrunde, während das Stroma mit den für die innere Sekretion bedeutungsvollen Luteinzellen (s. S. 64) erhalten bleibt. Davon wird in der Gynäkologie viel Gebrauch gemacht.

Durch die Kälte und das Wiederauftauen wird das Protoplasma zur Zerreißung, durch Hitze und durch die Strahlenwirkungen zur Gerinnung gebracht.

Wir fassen weiterhin die **gelösten Gifte** ins Auge, die von außen in den Körper gelangen oder in ihm entstehen, bzw. von Bakterien gebildet werden.

Sie durchtränken die Gewebe, aber sie schädigen deren Bestandteile durchaus nicht alle in gleicher Weise. Die einen wirken mehr interzellular, die anderen mehr auf die Zellen, und unter diesen treffen sie wiederum manchmal eine Auswahl. Denn nicht jede Zellart wird durch jede schädliche Substanz geschädigt, und nicht jede Zelle gestattet dem Gift unter allen Umständen den Eintritt. Dazu sind oft besondere osmotische Bedingungen erforderlich.

Manche Gifte, die betäubenden, auch die des Tetanusbazillus, dringen vor allem in die Ganglienzellen ein, andere Stoffe lädieren in erster Linie die Nierenepithelien (z. B. Karbolsäure, das Choleratoxin) oder die Leber (z. B. der Phosphor).

Wie Overton an Pflanzenzellen gezeigt hat, ist die Durchlässigkeit der Randschicht des Protoplasmas für gelöste Stoffe verschieden. In Wasser leicht lösliche Substanzen diffundieren schwer, in Äther und fetten Ölen lösliche leicht. Er schloß daraus, daß dieses eigenartige Verhalten durch eine Imprägnation der Randschicht mit Cholesterin bedingt sein möchte. H. Meyer hat daran angeknüpft und betont, daß die narkotisierenden Stoffe deshalb in die Ganglienzellen eindringen, weil sie in dem Fett der Randschicht löslich sind.

Für die Pathologie hat allerdings dies Verhalten nur beschränkte Bedeutung. Denn für viele Gifte gelten die osmotischen Bedingungen nicht, sie dringen ohne weiteres in die Zellen ein. Und wenn zunächst die Zwischensubstanzen und durch deren Vermittlung auch die Zellen geschädigt sind, dann ändert sich auch die Randschicht und die Osmose.

Das alles gilt auch für den Kern, der ja wieder eine eigene Membran hat, die auch nicht ohne weiteres durchgängig ist und in der Norm nicht alle jene Stoffe durchläßt, die in die Zellen eindringen. So soll in ihm z. B. kein neutrales Fett vorhanden sein. Unter pathologischen Verhältnissen finden wir aber auch in ihm Substanzen, die ihm sonst fremd sind.

Über das *Verhalten der Gifte in den Zellen* wissen wir recht wenig. Wir können sie meist nicht sehen und daher nicht wissen, wo sie angreifen. Einen Anhaltspunkt bieten uns aber gelöste nicht giftige Farbstoffe, die in das Protoplasma gelangen. Gelöstes Karmin z. B. färbt die Zelle nicht diffus, es findet sich in ihr körnig, wie man nach Julius Arnold meist annimmt, gebunden an die Plasmosomen (Granula, Mitochondrien), an die es durch die Tätigkeit der Zelle fixiert wird. Wir werden sehen, daß auch unter pathologischen Verhältnissen farbige und andere gelöste Stoffe in ähnlicher Weise körnig in der Zelle ausfallen,

und dürfen annehmen, daß auch farblose toxische Substanzen sich analog in der Zelle verteilen.

Die Aufnahme gelöster Substanzen in die verschiedenartigsten Zellen läßt sich ausgezeichnet bei Einspritzung der eben erwähnten Karminlösung in den Kreislauf verfolgen. Zunächst färbt sich der lebende Organismus diffus rot, zum Zeichen, daß der Farbstoff in alle Gewebe gelangt. Bald aber finden wir ihn *körnig in den Zellen* wieder, aber nicht in allen. So bleiben die des Gehirns und die Muskelzellen ganz frei, ebenso die Keimzellen, die Knorpel- und Knochenzellen. Dagegen beladen sich mit dem Farbstoff die *Leberzellen*, die *Nierenepithelien*, die ihn ausscheiden, ein Teil der Zellen des Bindegewebes, die *Endothelien der Lymphdrüsen* und der *Gefäße des Knochenmarkes*. Andere Farbstoffe verteilen sich etwas anders, doch sind Leber und Niere stets beteiligt.

Wenn aber die Gifte wirklich in die Zellen eingedrungen sind, dann *verbinden sie sich mit den Bestandteilen des Protoplasmas* und machen diese unfähig weiter zu funktionieren.

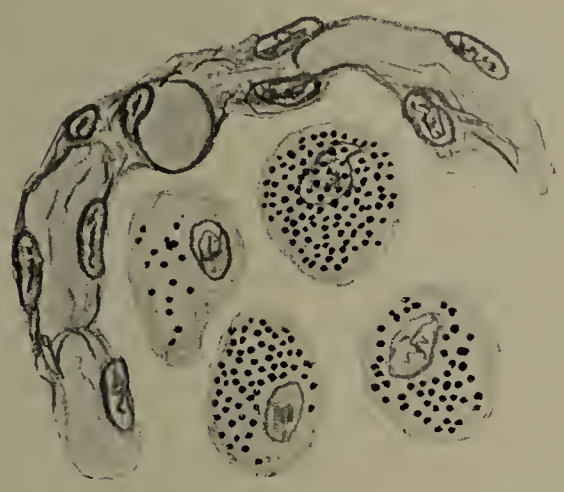

Fig. 49.
Staphylokokken in 4 Zellen innerhalb der Lungenalveolen. Daneben Teil der Alveolarwand. Vgl. Fig. 37.

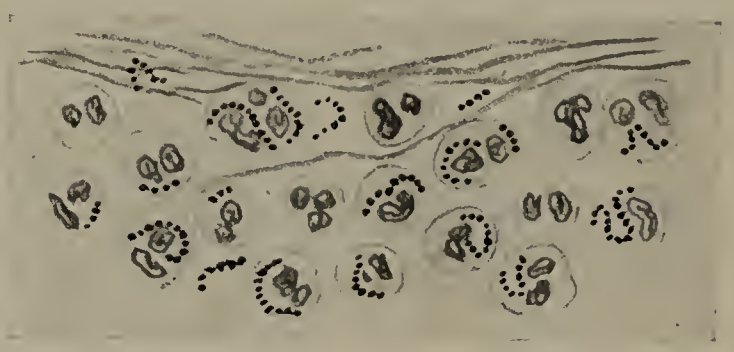

Fig. 50.
Streptokokken in Zellen (Eiterkörperchen). Vgl. Fig. 38. (S. 28.)

Nächst den löslichen Giften, die in Zellen und Gewebe eindringen, haben wir es ferner zu tun mit **körperlichen Schädlichkeiten**, so vor allem mit Bakterien, mit dem Staub, den wir einatmen, mit Fremdkörpern aller Art, mit toten Gewebsbestandteilen. Sie können in den Interzellularsubstanzen liegen bleiben, aber sie treten meist in eine engere Beziehung zu den Zellen durch einen Vorgang, der uns viel beschäftigen wird, den wir **Phagozytose** nennen (Fig. 49, 50). Wir verstehen darunter die Fähigkeit der Zellen, nach Art der Amöben körperliche Partikel aufzunehmen, zu fressen (*φαγεῖν* fressen, *κύτος* Zelle). Die so wirkenden Zellen nennen wir *Phagozyten*, *Freßzellen*. Es ist Metschnikoffs großes Verdienst, zuerst auf diese Vorgänge bei den Infektionen hingewiesen zu haben. Davon werden wir bei der Entzündung noch mehr hören.

Die Figuren 49—50 zeigen uns die Lagerung von Bakterien in Zellen, die mit ihnen zum Teil sehr reichlich versehen sind. Häufiger und leichter zu beobachten ist die Aufnahme farbiger Partikel. Wenn wir im Experiment feine Karminpartikelchen in einer Emulsion unter die Haut oder in eine Lymphdrüse oder anderswohin bringen, werden sie sehr schnell von Zellen aufgenommen. So sind z. B. die Endothelien der Lymphdrüsen fähig, schon in wenigen Minuten die Körnchen aufzunehmen. Beim Menschen sehen wir es, wenn bei der Atmung feinste Kohlepartikel-

chen in die Lungen gelangen (Fig. 51). In den Lungenalveolen (als »Staubzellen«), im Lungengewebe und in den bronchialen Lymphdrüsen finden sich Zellen, die sich mit diesen Kohlekörnchen beladen. Auch Kalk- und Kieselstaub, Eisenstaub, Tabakstaub werden von Zellen einverleibt.

Fremde Partikel werden ferner auch bei der *Tätowierung* in die Zellen abgelagert. Die durch Stichöffnungen in die Haut des Vorderarmes eingeriebenen Farbstoffkörnchen finden wir in den Zellen der Cutis und in denen der kubitalen und axillaren Lymphdrüsen wieder. Die körperlichen, in die Zellen aufgenommenen Gebilde wirken einmal mechanisch schädigend. Sie hindern die Tätigkeit der Zellen und richten sie schließlich zugrunde. Andere wirken chemisch, so vor allem die Bakterien durch ihre Toxine, die sich mit dem Protoplasma wie andere Gifte verbinden.

Fig. 51.

Mit Kohlepartikeln gefüllte Zellen (Endothelien) aus einer bronchialen Lymphdrüse.

Die meisten Zellen unseres Körpers sind fähig, fremde körperliche Partikel aufzunehmen, aber in sehr verschiedenem Maße. Manche Zellarten tun es nur ausnahmsweise, andere dagegen sehr häufig. Solche mit *weichem, leicht beweglichem Protoplasma* werden besonders gut als Phagozyten auftreten können. Auch müssen in gleichem Sinne die Zellen, die frei, einzeln für sich existieren, vor denen, die in einem Verband fest eingefügt sind, sich auszeichnen. So wird man von vornherein vermuten können, daß die *Leukozyten die besten Phagozyten* sein werden. Das ist in der Tat der Fall. Außer ihnen kommen in erster Linie die *Endothelien* der Blutgefäße (so besonders die Kupfferschen Sternzellen der Leber [s. S. 59]), der Lymphgefäße und der Saftspalten, aber auch *Bindegewebszellen* in Betracht, zumal wenn sie unter Anschwellung ihres Protoplasmas sich vergrößert haben und von ihrer Unterlage frei und beweglich geworden sind. Dagegen spielen als Phagozyten keine Rolle die mit einer spezifischen Funktion ausgestatteten Zellen, wie die Ganglienzellen und die meisten Drüsenepithelien, sowie die Lymphozyten. Die komplizierte Funktion verträgt sich nur mit einem relativ festen Bau der Zelle, die funktionellen Elemente sind daher wenig beweglich und deshalb wenig befähigt, fremde Dinge zu umfließen. Dem Organismus erwächst daraus der Vorteil, daß gerade seine wichtigsten Bestandteile weniger in Gefahr kommen, durch phagozytär aufgenommene schädliche Dinge in ihrer Tätigkeit gehemmt zu werden.

Auf Grund ihrer Größenverschiedenheit unterscheiden wir nach dem Vorgange von Metschnikoff unter den Phagozyten die *Mikrophagen*, zu denen hauptsächlich die relativ kleinen Leukozyten gehören, und die *Makrophagen*, die von allen größeren Elementen repräsentiert werden.

Außer der Aufnahme durch die lebendige Zelltätigkeit haben wir aber für die lebenden körperlichen Partikel, die Mikroorganismen, noch mit einer anderen Möglichkeit zu rechnen. Es ist nämlich denkbar und in gewissem Umfange auch sicher, daß *die mit Eigenbewegung ausgestatteten Lebewesen*, wie sie sich selbständig in den Flüssigkeiten bewegen, so *auch in das Protoplasma einzudringen*, sich gleichsam einzubohren vermögen. Bei den Sichelkeimen und den Teilprodukten der Malariaparasiten ist das deshalb zweifellos, weil ja die roten Blutkörperchen, in die sie hineingelangen, keiner Phagozytose

fähig sind. Aber vielen Mikroorganismen ist ein solches Eindringen nicht möglich, da sie, wie besonders die Tuberkelbazillen, keine Eigenbewegung besitzen.

Die *Veränderungen* nun, die unter der Einwirkung der die Zwischensubstanzen und Zellen treffenden Schädlichkeiten entstehen, sind *sehr mannigfaltig*, und zwar sowohl morphologisch wie funktionell. Wir finden manchmal nur äußerst geringe Abweichungen an Protoplasma, Kern und Interzellularsubstanz, oft deutliche, sofort in die Augen fallende Veränderungen und in den höchsten Graden solche Anomalien, daß von der normalen Struktur kaum noch Reste da sind, oder daß auch sie ganz verschwinden. Und parallel damit beobachten wir am kranken Menschen und am Tiere funktionelle Störungen verschiedensten Grades. Die geringfügigsten Veränderungen bringen überhaupt noch keine vitalen funktionellen Abweichungen mit sich, aber je stärker die Veränderungen, um so intensiver werden auch die funktionellen Folgen sich geltend machen, und die ganz zugrunde gegangenen Gewebe funktionieren überhaupt nicht mehr. Nehmen wir nun hinzu, daß nicht nur die Intensität, sondern auch die Qualität der Veränderungen, und daß auch ihre Verteilung auf die einzelnen Gewebsbestandteile vielfach wechselt, so haben wir damit ein weites Feld vielseitiger morphologischer (und funktioneller) Anomalien vor uns, deren genaueres Studium unsere nächste Aufgabe ist.

Allen diesen Veränderungen gemeinsam ist der *Charakter der Schädigung*, wodurch sie sich eben als *Katabiosen* dokumentieren.

Wir haben oben gesehen, daß die durch physiologische Reize ausgelösten katabiotischen Veränderungen der Zellen und ihrer Produkte auf dem Wege der selbstregulierenden physiologischen Regeneration wieder ausgeglichen werden. Diesen Wechsel von An- und Abbau lebender Substanz können wir als *Stoffumsatz* oder *Stoffwechsel* bezeichnen. Überschreiten die Reize das physiologische Maß oder bleibt die physiologische Regeneration hinter der Norm zurück oder weicht sie qualitativ von der Norm ab, so werden krankhafte Veränderungen der Struktur daraus resultieren, die durch die *Störungen des Stoffwechsels* bedingt werden. Je nachdem nun die Veränderungen auf die eine oder die andere genannte Art zustande kommen, kann man *quantitative und qualitative Stoffwechselstörungen* unterscheiden. Zu den quantitativen Stoffwechselstörungen rechnen wir die verschiedenen Formen der *Atrophie*, zu den qualitativen die verschiedenen Arten der *Degeneration*, die wir, sofern sie den Zelltod nach sich zieht, auch als *Nekrobiose* bezeichnen. Ferner gehört zu den durch Stoffwechselstörungen zustande kommenden Veränderungen die *Nekrose* mit ihren Folgezuständen und die *Metaplasie* (Abartung).

Da wir nun weiter unter normaler Katabiose nicht nur die bei den Funktionen eintretenden Veränderungen der Struktur, sondern auch die ausgelösten Funktionen selbst verstehen, müssen wir in dem Kapitel der Pathologie der Katabiotik neben den durch Stoffwechselstörungen gesetzten morphologischen Veränderungen auch die Störungen der Funktion, wenigstens soweit sie sich anatomisch nachweisen lassen, erörtern. Da der anatomische Nachweis der Funktionsstörungen in erster Linie am Zirkulationsapparat gelingt, werden wir schließlich in diesem Abschnitte die *Störungen der Zirkulation* zu besprechen haben.

1. Die katabiotischen Strukturveränderungen.

A. Die Atrophie.

Wenn eine Zelle längere Zeit weniger Nährmaterial aufnimmt, als sie durch ihre Tätigkeit verbraucht, muß sie kleiner werden. Dabei kann einmal nur das Volumen der paraplastischen Stoffe, z. B. des Fettes der Fettzelle, abnehmen und schwinden (Fig. 52). Oder es kann zugleich oder allein das eigentliche Protoplasma sich vermindern und auch der Kern daran teilnehmen, ohne daß sich dabei zunächst die Strukturen wesentlich ändern. So kommt zunächst eine rein *quantitative Veränderung* zustande, die entweder die ganze Zelle oder nur Teile von ihr betrifft; der quantitativen Veränderung liegt eine quantitative Störung des Stoffwechsels zugrunde, die physiologische Regeneration bleibt hinter der Katabiose zurück.

Durch diese quantitativen Veränderungen der Zellen müssen selbstverständlich auch die von ihnen gebildeten Gewebe und Organe kleiner

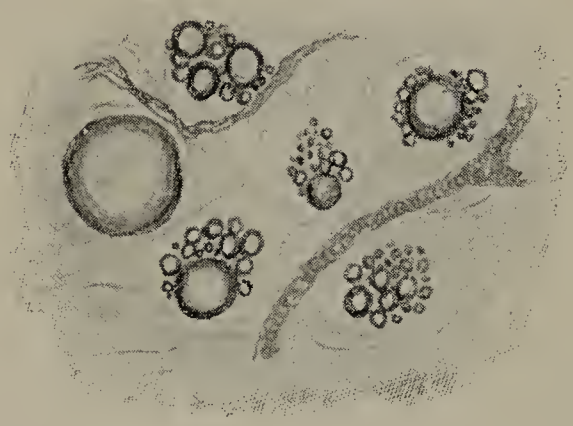

Fig. 52.
Atrophisches Herzfettgewebe. Die Fettzellen enthalten meist statt des einen großen Tropfens eine Anzahl kleinerer Tröpfchen.



Fig. 53.
Atrophierende Ganglienzellen. Zwei große normale Zellen mit Nisslschen Körpern, drei kleinere ohne sie.

werden, ohne daß zunächst an ihnen — entsprechend der rein quantitativen Stoffwechselstörung — irgendwelche Strukturveränderungen in die Erscheinung treten. Infolge der Verminderung funktionstüchtiger Substanz wird die Verkleinerung aber den Charakter der Schädigung tragen. Eine Verkleinerung der Teile des Organismus mit Verschlechterung ihrer Konstitution hat Virchow als *Atrophie* (wörtlich: Aufhören der Ernährung, α pr. $\tau\rho\acute{\varepsilon}\varphi\omega$ ernähren) bezeichnet.

Die Verkleinerung der Organe und Gewebe kann einmal darauf beruhen, daß die Elementarbestandteile, die Zellen und ihre Produkte, die genannte quantitative Veränderung eingehen; wir sprechen in diesem Falle von einer *einfachen Atrophie;* dann aber auch darauf, daß die Zahl der Zellen und ihrer Produkte vermindert ist, während die noch vorhandenen überhaupt keine Veränderung zeigen; in diesem Falle liegt eine *numerische Atrophie* vor. Diese kann dadurch zustande kommen, daß eine bestimmte Anzahl von Zellen das Organ aktiv oder passiv verläßt, was beispielsweise bei der Atrophie des lymphatischen und des hämatopoetischen Apparats beobachtet wird, oder dadurch, daß Zellen des betreffenden Organs an Ort und Stelle zugrunde gehen. Dabei

werden dem völligen Schwunde dieser Elemente qualitative Veränderungen vorausgehen, und wir sprechen dann von *degenerativer Atrophie*. Die verschiedenen mikroskopischen Formen der Atrophie kombinieren sich bei den höheren Graden der Organatrophie meist in der Weise, daß aus einer anfänglichen einfachen Atrophie über die degenerative Atrophie die numerische Atrophie resultiert.

Der Grund für die mangelnde Nahrungsaufnahme kann darin liegen, daß die Zelle das dargebotene Nährmaterial nicht aufzunehmen vermag. Dann pflegen wir von *aktiver Atrophie* zu reden. Oder die Zelle bekommt keine ausreichende Nahrung zugeführt: *passive Atrophie*.

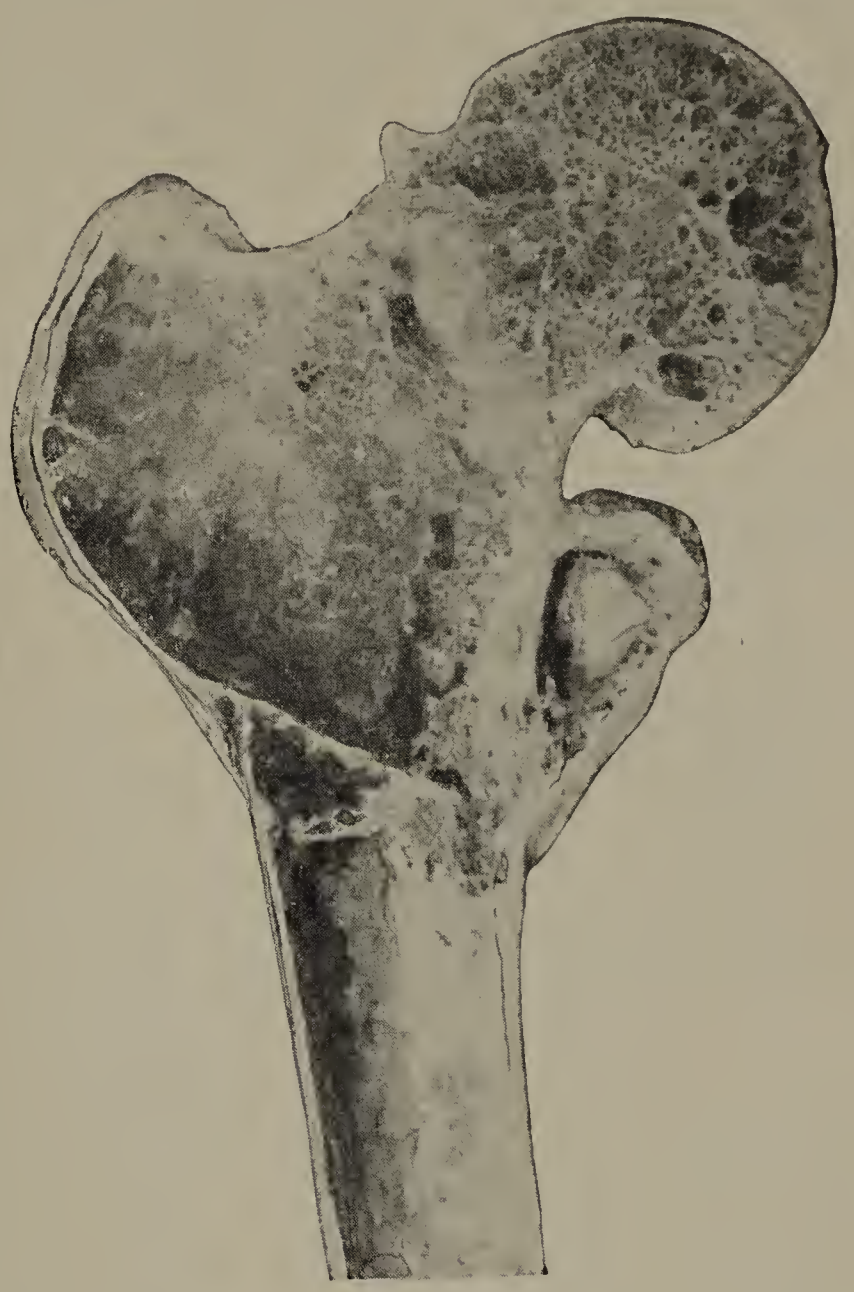

Fig. 54.
Hochgradige Atrophie des Femur. Die Kompakta der Diaphyse ist auf eine dünne Lamelle reduziert. Die Spongiosa des Kopfes und Halses ist stark rarefiziert (s. Fig. 148).

Wir unterscheiden *verschiedene Kategorien von Atrophie*, die selbst wieder teils aktiver, teils passiver Natur sind und bei denen die verschiedenen mikroskopischen Formen der Atrophie in wechselndem Maße zu beobachten sind:

1. Die Zellen unseres Organismus sind nur auf eine bestimmte Lebensdauer eingerichtet. Mit dem *Alter* zunehmend stellt sich an ihnen eine langsam fortschreitende Atrophie ein, eine **senile Atrophie.** An manchen Organen fällt sie besonders auf. So wird das *Herz* wesentlich *kleiner* durch Verschmälerung seiner einzelnen Muskelfasern. Es wird zugleich *braun*, weil im Sarkoplasma um die Kerne sich ein gelbbraunes Pigment ablagert (*Lipofuszin*). Deshalb reden wir von *brauner Atrophie*. In der *Leber*, die sich auf ein Drittel verkleinern kann, werden die Zellen besonders in den zentralen Teilen der Läppchen kleiner und nehmen gelbbraunes Pigment auf. Analoge Veränderungen spielen sich ferner in einzelnen Teilen der *Niere* ab. Auch im Hoden tritt eine Pigmentatrophie der Kanälchen ein. Ebenso verkleinern sich die *Ganglienzellen* (Fig. 53) meist unter Verlust der normalen Granula und Ablagerung von Pigment. Ferner werden atrophisch die *Lymphdrüsen*, die *Milz*, das *Knochenmark*. Erstere werden durch Fettgewebe ersetzt, letzteres wird zu einem Fettmark, das im höheren Alter durch sogenannte seröse Atrophie (Schwund des Fettes aus den Fettzellen, Vakatergu ß von Serum in den frei gewordenen Raum) zum Gallertmark sich umbildet. Die Bildung der weißen und roten Blutzellen erfährt damit eine Einschränkung.

Weiterhin ist das *Knochensystem* beteiligt. Die Knochensubstanz nimmt überall an Masse ab, in den Röhrenknochen wird die Markhöhle (Fig. 54) weiter (*exzentrische Atrophie*), zugleich aber der Durchmesser der Diaphyse kleiner (*konzentrische Atrophie*). Die Kompakta schwindet also von innen und außen. Am Femur findet sich der Knochenschwund oft besonders ausgesprochen im Schenkelhals, in dem deshalb die bei Greisen so gefürchteten Brüche (s. Fig. 823) leicht eintreten. An den Kiefern atrophieren vor allem die Alveolarabschnitte bis zum völligen Schwund, so daß die Zahnalveolen verloren gehen (s. Fig. 814). Die platten Schädelknochen werden porös, leichter und dünner, und auf den Scheitelbeinen bildet sich je eine flache Vertiefung (s. Fig. 813), in der der Knochen papierdünn, selten ganz resorbiert werden kann.

Die senile Atrophie wird, weil sie bei jedem Individuum infolge allmählichen Nachlassens der bioplastischen Energie auftritt, zur *physiologischen Atrophie* gerechnet. Andere Formen dieser Atrophie setzen bereits vor Eintritt des Seniums (Involution der Organe), zum Teil sogar schon während des Embryonallebens (embryonale Atrophie) ein.

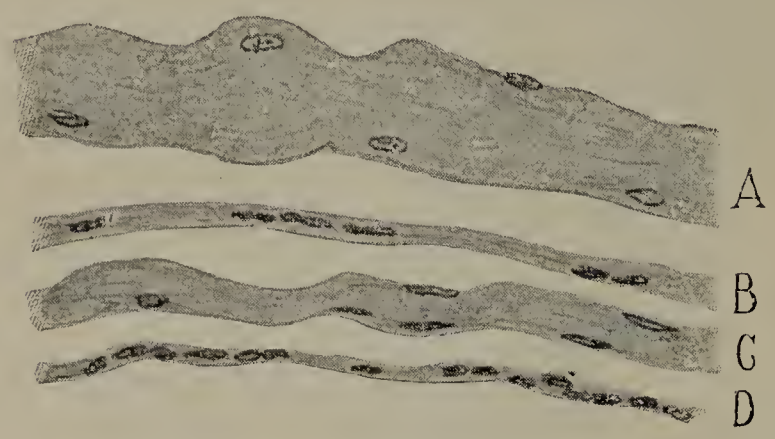

Fig. 55.

Atrophierende Muskelfasern (Skelettmuskulatur). *A* noch wenig veränderte Faser; *C* stark verschmälerte Faser; *B* und *D* atrophische kernreiche Fasern.

2. Eine zweite Art der Atrophie ist durch **eine Abnahme oder ein Aufhören der Zellfunktion** bedingt.

Die Herabsetzung der Funktion ist vor allem in einem mangelnden Antrieb der Nerven zu suchen, der sonst ihre Tätigkeit auslöst. Am deutlichsten tritt das bei *Lähmungen* hervor, die durch Kontinuitätsunterbrechung der Nerven und durch Veränderungen der nervösen Zentralapparate entstehen. Auch mechanische Funktionsabnahme wirkt atrophierend, so z. B. die lange Zeit währende Ruhigstellung einer Extremität durch einen Verband oder durch eine Gelenkerkrankung. In demselben Sinne macht sich die Untätigkeit geltend, die in einem Amputationsstumpf eintritt.

Alle diese **Inaktivitätsatrophien** bringen in erster Linie eine Volumenabnahme der eigentlichen funktionellen Teile mit sich, in den Muskeln der quergestreiften Substanz, im Skelett der knöchernen Teile. Die Muskelfasern werden schmäler, ihre Querstreifung geht verloren (Fig. 55), sie wandeln sich in dünne Fibrillen um, die gern vermehrte reihenförmig gestellte Kerne enthalten (Fig. 55). Schließlich verschwinden sie ganz. Die Bälkchen der Fußwurzelknochen können so dünn werden, daß man die Spongiosa leicht eindrücken und mit einem kräftigen Messer schneiden kann. Die sonst so dicke Kompakta der Tibia z. B. kann in den höchsten Graden eingeknickt werden. Sie erscheint dann zuweilen in ihren spongiösen Endabschnitten von Löchern durchbrochen.

An die Stelle der Muskulatur tritt Binde- oder Fettgewebe, ohne aber den Raum ganz auszufüllen. Die erweiterten Markräume der Knochen enthalten fettreiches Mark.

Nach Unterbrechung des Nerveneinflusses atrophiert auch der *Hoden*.

Aber auch die *Nerven selbst* atrophieren, wenn die Leitung in ihnen ausfällt. Durchschneidung hat Atrophie des peripheren Teiles, Zerstörung der Endorgane hat Atrophie der Fasern bis in das Zentralorgan, Entfernung des Auges z. B. Atrophie des Optikus zur Folge. Andererseits atrophieren auch die zentrifugal leitenden Nervenbahnen nach Zerstörung der entsprechenden Ganglienzellen im Gehirn und Rückenmark.

Neben der Funktionsverminderung wirkt die Abnahme der Ernährung durch Herabsetzung der Blutzirkulation begünstigend. Man hat auch auf die vorausgesetzten *trophischen Nerveneinflüsse* Bezug genommen und von *neurotischer Atrophie* gesprochen. Der Fortfall des trophischen Nerveneinflusses müßte die Ernährung vermindern und so Atrophie herbeiführen. Aber die Existenz solcher direkten trophischen Einflüsse ist höchst fraglich. Die hierher gehörenden Beobachtungen lassen sich auch auf andere Weise deuten.

3. Atrophie kommt ferner zustande durch **Verminderung der Nahrungszufuhr.** Alle Momente, welche die Ernährung dauernd allmählich herabsetzen, müssen Abnahme des Zellvolumens mit sich bringen. Rasche Unterbrechung bewirkt Degeneration. Von der *Inanitionsatrophie* bei allgemeinem Hungerzustand war schon die Rede (S. 7). Von der senilen Atrophie unterscheidet sich die Inanitionsatrophie besonders dadurch, daß bei ihr die lebenswichtigsten Organe, Gehirn und Herz, auf Kosten der weniger wichtigen ernährt werden und deshalb relativ von der Atrophie verschont bleiben, während Gehirn und Herz an der Altersatrophie sich stets beteiligen; auch die Veränderungen am Skelettsystem sind bei der Inanitionsatrophie nur außerordentlich gering. Ähnlich wie die absolute Inanition wirken schwere Krankheiten besonders des Darmes (vor allem das Karzinom). Es entsteht eine »**Kachexie**«, bei der wir neben dem Schwunde des Fettgewebes (Fig. 52) besonders das Herz und die Leber klein und ihre Zellen durch starke Pigmentierung braun finden. Hier wirken neben der mangelhaften Nahrungsaufnahme toxische Stoffwechselprodukte mit, so daß man die Kachexie den *toxischen Atrophien* angliedern kann, bei denen die Ernährung der Zellen durch von außen eingeführte oder im Innern gebildete Gifte oder durch Funktionsstörungen der Entgiftung dienender Organe geschädigt wird.

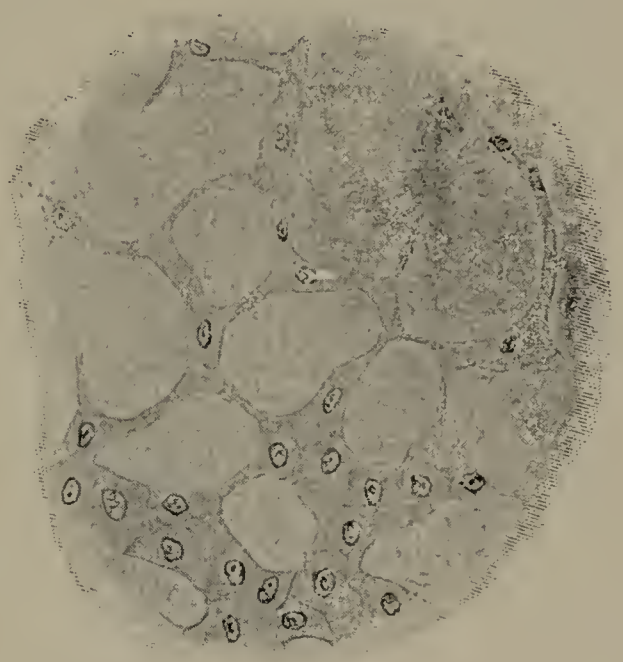

Fig. 56.
Druckatrophie der Leberzellen bei Stauung. Unten erhaltene Zellen.

4. Zu einer passiven Atrophie führt endlich auch ein *langsam sich steigernder Druck* auf das Gewebe: **Druckatrophie.** Die komprimierte Zelle ist aus rein mechanischen Gründen nicht in der Lage, Nahrung aufzunehmen. Dann wird sie nach und nach kleiner. So schwindet die Lebersubstanz bei dem dauernden Druck durch das Schnüren. Es bleiben nur Bindegewebe und Gallengänge übrig (Schnürfurche, s. Fig. 573). Dasselbe Organ zeigt auch die Wirkung des Druckes, den gestautes Blut ausübt. Die Kapillaren, die bei Abflußbehinderung des venösen Blutes

in den inneren Teilen der Leberläppchen beträchtlich erweitert sind, komprimieren die zwischen ihnen befindlichen Leberzellen zu dünnen Bälkchen (Fig. 56) und bringen sie schließlich ganz zum Schwund. Ähnlich wirkt die in die Lymphräume zwischen den Kapillaren und die Leberzellbalken abgelagerte amyloide Substanz.

Zur Druckatrophie führen aber auch die Einwirkungen eines *rasch wachsenden Gewebes auf ein anderes* weniger energisches. Wenn *Pacchionische Granulationen* gegen die platten Schädelknochen andringen, bilden sie in ihnen kleinere und größere Gruben, die unter Umständen bis auf die Außenfläche reichen. In ähnlicher Weise bringen die *Geschwülste* Druckatrophien der Knochen hervor. Ebenso wirken die *Aneurysmen* der Arterien. Der Knochen wird in diesen Fällen durch Riesenzellen resorbiert.

Während nun bei den bisher erörterten Vorgängen es sich darum handelte, daß vorhandenes Gewebe eine Verminderung erfuhr, spielt bei jugendlichen und wachsenden Individuen auch eine mangelnde Ausbildung in der Weise eine Rolle, daß die betroffenen Körperteile die normale Größe nicht erreichen. So ist es bei im Kindesalter auftretenden Lähmungen, die ein Zurückbleiben der Extremitäten im Wachstum und damit als auffälligstes Merkmal ein Kürzerbleiben, aber zugleich auch einen geringeren Umfang bedingen. Neben ihrer mangelnden Entwicklung (*Aplasie*) kommt auch eine Atrophie der bereits vorhandenen Elemente in Betracht.

Die **Bedeutung der Atrophie** ist selbstverständlich nicht gering, und zwar um so größer, je hochgradiger sie ist. Die Möglichkeit einer Heilung hängt von der Ätiologie und der bereits erreichten Intensität ab. Senile Atrophien lassen sich nicht rückgängig machen. Atrophien dagegen durch Inaktivität, Lähmung und mangelhafte Ernährung können bei Wiederherstellung der Funktion (evtl. durch Elektrizität), bzw. bei verbesserter Nahrungszufuhr allmählich wieder beseitigt werden, falls sie nicht schon zu weit vorgeschritten waren.

B. Die Degeneration, Entartung.

Die qualitativen Stoffwechselstörungen finden in erster Linie ihren morphologischen Ausdruck in Veränderungen der Gewebe, die mit einem Verlust hochwertiger Arteigentümlichkeiten, einer Einbuße an spezifischen Werten und einer Entwicklung zur Minderwertigkeit einhergehen (Rössle), bei denen vollwertige Substanz durch minderwertige ersetzt und allmählich funktionstüchtiges Material durch leistungsunfähiges verdrängt wird (Lubarsch). Wir bezeichnen demnach solche Veränderungen als Entartungen der Gewebe, als *Degenerationen*.

Die degenerativen Veränderungen der Gewebe können bald mehr an den Zellen, bald mehr an den Zwischensubstanzen hervortreten. Nur in den geringeren Graden wird der eine der beiden Bestandteile allein beteiligt sein können, in den höheren müssen *stets beide* betroffen sein. Denn es ist nicht denkbar, daß bei hochgradiger Entartung der Zellen die Zwischensubstanz und bei Degeneration der letzteren die Zellen normal bleiben werden. Aber *genetisch* können wir sehr wohl zwischen *zellulären* und *interzellulären* Veränderungen unterscheiden.

a) Die vorwiegend zellulären Veränderungen.

Die Desorganisation der Zellen beruht auf Störung ihres Chemismus, ihres morphologischen Aufbaues, ihres Wachstums und ihrer spezifischen

Funktionen. Man könnte demnach die zellulären Entartungen nach den sinnfälligsten Veränderungen einteilen in morphologische Desorganisation, bei der die Veränderungen der Kern- und Protoplasmastrukturen zu erörtern wären, in physikalisch-chemische Desorganisation, die die Änderung des Löslichkeitsgrades, der Festigkeit, des Aggregatzustandes betrifft, und chemische Desorganisation, bei der die Veränderungen des chemischen Aufbaues berücksichtigt werden müßten (Rössle). Da aber die verschiedenen Formen der Desorganisation naturgemäß stets ineinandergreifen und nicht voneinander zu trennen sind, pflegt man die zellulären Degenerationen ausschließlich nach morphologischen Gesichtspunkten einzuteilen.

Ausgehend von den normalen chemischen Bausteinen der Zellen hat man die qualitativen Abweichungen vom normalen Ab- und Anbau dieser Substanzen nach dem morphologischen überwiegenden Hervortreten der einzelnen chemischen Körper in Störungen des Eiweißstoffwechsels, des Fettstoffwechsels, des Kohlehydratstoffwechsels, des Mineralstoffwechsels, des Wasserstoffwechsels, des Pigmentstoffwechsels eingeteilt. Da aber, wie gesagt, nicht nur der Chemismus Veränderungen erfährt, vielmehr auch physikalische Desorganisationen gleichzeitig ablaufen, erscheint die alte Einteilung der Degenerationen nach rein morphologischen Gesichtspunkten auch heute noch berechtigt.

1. Die trübe Schwellung.

Bei der als »**trübe Schwellung**« (Virchow) bezeichneten Veränderung ist das Protoplasma *dichter als sonst granuliert und deshalb undurchsichtiger, trüber*. Zugleich ist die Zelle vergrößert, angeschwollen.

Die Veränderung betrifft vor allem die protoplasmareichen Organe, Niere, Leber und Herzmuskel. Makroskopisch ist sie am besten an der *Niere* zu sehen. Die Rinde ist weniger transparent, sie hat eine graue trübe Beschaffenheit, was um so mehr hervortritt, als sie meist auch blutarm ist. Sie macht den Eindruck als sei sie gekocht.

Unter dem Mikroskop sieht man den Kern meist nicht, weil er durch das trübe Protoplasma verdeckt wird. Er selbst ist zunächst nicht wesentlich verändert. Durch Essigsäurezusatz kann man ihn hervortreten lassen, da dann die Trübung sich aufhellt.

Der Trübung liegt eine chemisch-physikalische Veränderung *der Zelle* zugrunde, die mit dem Verlust der funktionellen Strukturen einhergeht. An den Nierenepithelien wurde eine Verminderung oder ein Schwinden der Granula des Protoplasmas, ferner ein Zerfall der Stäbchenstruktur des Epithels beobachtet. Mehrfach wurde auch eine vakuoläre Beschaffenheit des Protoplasmas erwähnt. Der Herzmuskel läßt bei körniger Beschaffenheit des Sarkoplasmas die Querstreifung weniger gut hervortreten.

Das Auftreten der trübenden Granula beruht auf einer Änderung des kolloidalen Zustandes des Zellprotoplasmas (tropfige Entmischung E. Albrechts), die durch Wasseraufnahme bedingt wird.

Bei der tropfigen Entmischung handelt es sich darum, daß das Protoplasma statt seiner homogenen oder feinkörnigen Beschaffenheit eine Sonderung in kleinere und größere Tröpfchen erfährt. Es tritt also eine Trennung der unter normalen Verhältnissen mehr oder weniger gleichmäßig gemischten Substanzen voneinander ein und damit natürlich eine Störung in der Lebenstätigkeit der Zelle.

In späteren Stadien treten Kerndegenerationen, Koagulationen im Protoplasma und Fettphanerose hinzu, wodurch der vorher reversible Zustand irreparabel wird.

Der Kern wird kleiner oder auch beträchtlich größer. Ferner nimmt sein Chromatingehalt ab, so daß er sich blasser färbt. Aber umgekehrt vermehrt sich auch gelegentlich die chromatische Substanz, während die Größe gleich bleibt oder zunimmt.

Die *Gestalt des Kernes* kann ebenfalls Abweichungen zeigen. Sie wird unregelmäßig, eckig, gezackt, gelappt. Man spricht in solchen Fällen von *Kerndegenerationen*, bei denen man die *Pyknose* (Wasserverlust, Zusammensintern der Chromatinsubstanz, Schrumpfung mit Zunahme der Färbbarkeit), die *Karyorhexis* (zunächst Ansammlung des Chromatins an der Peripherie [*Kernwandhyperchromatose*], dann Ausssprossung des Chromatins und Ausstoßung in das Protoplasma [*Karyoptyse*], schließlich Zerfall des ganzen Kerns in einzelne Bröckel), die *Karyolyse* (Auflösung des ganzen Kerns) und die *Chromatolyse* (Lösung und Ausschwemmung des Chromatins bei Erhaltung des Kerngerüstes) zu unterscheiden hat.

Die Fettphanerose, d. h. das Sichtbarwerden von Fettsubstanzen im Protoplasma, kommt dadurch zustande, daß Fett-Eiweißverbindungen, die keine Fettreaktionen geben, durch den Zerfall der Eiweißkomponente gesprengt werden und so die Fettkomponente frei wird.

Man hat das anfängliche reversible Stadium der trüben Schwellung als Tonolyse bezeichnet, weil durch die vermehrte Wasseraufnahme der Tonus der Zelle verändert wird, den späteren irreparablen Zustand dagegen Toxolyse benannt, weil er durch die Einwirkung toxischer Produkte hervorgerufen wird.

Virchow hielt die trübe Schwellung für den Ausdruck einer durch einen Reiz herbeigeführten vermehrten Nahrungsaufnahme. Jetzt wird sie allgemein aus den genannten Gründen als ein *degenerativer Zustand* betrachtet, der, sofern die schwereren Veränderungen an Kern und Protoplasma einmal aufgetreten sind, zum sicheren Tod der Zellen führt, also eine Nekrobiose darstellt.

Die trübe Schwellung entsteht bei verschiedenen Vergiftungen, so durch Phosphor, Arsen und bakterielle Toxine (der Diphtheriebazillen, Typhusbazillen, Streptokokken). Sie bedeutet zunächst keine sehr schwere funktionelle Störung, sie kann leicht rückgängig werden. Denn wir dürfen sie bei vielen Erkrankungen voraussetzen, die zur Heilung kommen (so bei der Diphtherie). Aber bei langer Dauer der Schädigung kann sie zu Veränderungen führen, die denen bei der Autolyse gleichen und mit dem weiteren Leben der Elemente nicht vereinbar sind.

Der trüben Schwellung ist die *hydropische Quellung* nahe verwandt; sie kommt zustande durch eine Aufnahme wäßriger Flüssigkeit in die Zellen und deren Abscheidung in das Protoplasma. Sie findet sich in Epithelien, zumal in Geschwülsten und in quergestreifter Muskulatur, die mit vielen Vakuolen durchsetzt sein kann. Beim *Ödem* quellen die Zellen oft erheblich auf, besonders auch die geschichteten Epithelien. Geht es zurück, so verschwinden die Veränderungen wieder. Mit der hydropischen Quellung darf die sog. vakuoläre Degeneration nicht verwechselt werden, bei der mit Flüssigkeit gefüllte Hohlräume (Vakuolen) im Protoplasma erscheinen; ihre Bedeutung ist zweifellos sehr wechselnd; oft handelt es sich nur um Funktionsphasen der Zellen.

2. Die Verfettung.

Wenn wir von einem Vorhandensein von Fett in den Zellen reden, so verstehen wir darunter *nicht nur das neutrale Fett* (d. h. die Glyzerinverbindungen der Fettsäuren), sondern auch die *freien Fettsäuren* und die *Seifen* (fettsauren Kalk usw.), ferner das besonders häufig in Betracht kommende *Cholesterin* bzw. dessen Verbindungen mit Fettsäuren, die *Cholesterinester* und schließlich auch die *Lezithine* (Glyzerinphosphorsäureester). Wir bezeichnen die verschiedenartigen Fettsubstanzen mit dem Namen *Lipoide.*

Unter diesen Substanzen spielt das *Cholesterin* eine besonders hervorstechende Rolle. Es findet sich unter normalen Verhältnissen sehr reichlich in der Rinde der Nebenniere, ferner im Blute während der Schwangerschaft, nach Nebennierenentfernung, im Hunger und meist auch bei Diabetes. In seinen Verbindungen mit den Fettsäuren erweist es sich als doppelbrechend (anisotrop), im Gegensatz zu den einfach brechenden Neutralfetten. Es wird in der Leber, und zwar bei Vermehrung im Blute, lebhaft ausgeschieden und bildet den Hauptbestandteil der Gallensteine. Bei experimenteller Verabreichung macht es charakteristische Veränderungen in der Leber und der Aortenwand und lagert sich in Milz, Knochenmark und Nebennierenrinde ab. Seine Ausscheidung in den Geweben führt zur sogenannten Xanthomatose und zu knotigen Neubildungen, den Xanthomen.

Fette finden sich *optisch nachweisbar* schon unter normalen Verhältnissen in vielen Zellen. So in denen des gesamten Fettgewebes (neutrale Fette), in den Knorpelzellen, in der Rinde der Nebenniere (reichlich *Cholesterin* und Lezithin), im Nervenmark. Aber auch *ohne* daß man es *optisch* nachweisen kann, kommt Fett in den Zellen vor, und zwar entweder gelöst in ihren Zellsäften oder in feinster, mit dem Mikroskop nicht erkennbarer Emulsion oder auch in Verbindungen mit Eiweißkörpern, die das Fett morphologisch nicht nachweisen lassen. Etwas ist in allen Zellen vorhanden, aber in manchen, z. B. in den Nierenepithelien, ist es (Rosenfeld) sehr reichlich chemisch nachweisbar.

Tritt Fett innerhalb der Zellen in vermehrter Menge optisch nachweisbar auf, so sprechen wir von *Verfettung.* Je nach der chemischen Natur der Fettsubstanzen hat man eine *Glyzerinester-Verfettung* (isotrope V.), eine *Cholesterinester-Verfettung* (anisotrope V.) und eine *Lipoid-Verfettung* zu unterscheiden, wobei wir unter dem Lipoid-Begriffe alle andern oben genannten Fettsubstanzen zusammenfassen.

Das vermehrte Fett kann entweder in den Zellen gebildet werden (*endogene Lipogenese*), und zwar aus Eiweiß oder Kohlehydraten oder höheren Lipoidkörpern oder schließlich, indem es aus Eiweißverbindungen frei wird (*Fettphanerose*), oder es wird mit dem Blute den Zellen zugeführt und bleibt in ihnen aus irgendwelchen Gründen liegen (*exogene Lipogenese* oder *Steatose*).

Die exogene Lipogenese ist diejenige Form, die auch zu der physiologischen Verfettung der Zellen in den sog. Fettdepots führt. Das vom Darmepithel resorbierte Nahrungsfett wird mit dem Lymph- und Blutstrom in gelöstem Zustande den Fettdepots zugeführt und hier von den Granula der Zellen zu sichtbaren Fetttropfen aufgebaut (granuläre Fettsynthese). Unter besonderen Bedingungen, bei reichlicher Fettzufuhr z. B., kann Fett, *ohne* daß daraus notwendig auf *pathologische*

Verhältnisse geschlossen werden müßte, in Zellen, die gewöhnlich kein sichtbares Fett enthalten, in Tropfenform vorübergehend oder dauernd deponiert werden, so in den Leberzellen (Fig. 57), im Herzmuskel, in bestimmten Abschnitten der Harnkanälchen. Wir nennen dann diese Form der Verfettung auch physiologische Fettinfiltration, die beispielsweise in der Leber als temporäre Verfettung eine bestimmte Phase der Verdauung kennzeichnet.

Eine *pathologische* Fettablagerung kann nun zunächst einmal darin bestehen, daß die Ausdehnung der normalen erheblich zunimmt, daß der *Panniculus adiposus*, bei allgemeiner Fettsucht, außerordentlich dick wird, und das Fettgewebe sich in Organen, in denen es normal in mäßigen Mengen vorkommt, weit ausdehnt. So ist es z. B. im *Pankreas* bei der *Lipomatosis* dieses Organes zwischen den Drüsenläppchen. Es kann aber auch an Stellen auf-

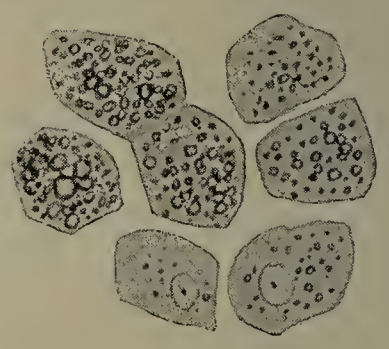

Fig. 58.
Leberzellen mit zahlreichen kleinen Fetttröpfchen.

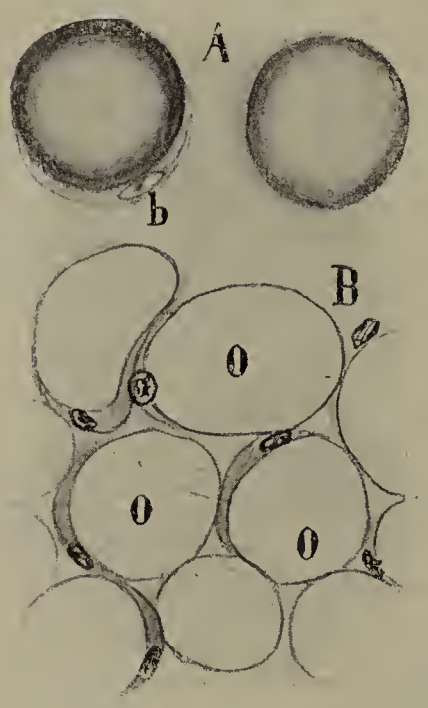

Fig. 57.
Aus einer hochgradigen Fettleber. *A* isolierte Fettzellen mit je einem großen Tropfen. Protoplasma und Kern *b* an die Seite gedrängt. *B* Schnitt nach Entfettung. *0* die leeren Räume, in denen das Fett lag.

Fig. 59.
Verfettung der Harnkanälchenepithelien. Die dunkeln Fetttropfen liegen in den basalen Teilen der Zellen.

treten, wo es nicht hingehört, so vor allem in der *Herzwand*, zwischen den Muskelfasern besonders des rechten Ventrikels. Dann entsteht das *Fettherz*; es handelt sich dabei sozusagen um das Auftreten neuer, akzessorischer Fettdepots, nachdem die normalen sich bis zum Übermaß mit Fett angefüllt haben. In den Interstitien der Skelettmuskulatur kann das Fettgewebe so reichlich sein, daß die Muskeln ein größeres Volumen bekommen, obwohl das eigentliche Muskelgewebe eine starke Atrophie dabei aufweisen kann. Wir reden dann von *Pseudohypertrophia lipomatosa*.

Die wichtigste Form der pathologischen Fettablagerung ist diejenige entweder endogene oder — meist — exogene Lipogenese, bei der das Fett als Ausdruck einer **regressiven Veränderung in Tropfenform im Proto-**

plasma auftritt. Das funktionell Maßgebende ist dabei die *Entartung* der Zelle, das Fett ist nur ein *Zeichen ihrer Schädigung*.

Unter dem Mikroskop handelt es sich dabei meist um die Gegenwart *zahlreicher feiner Tröpfchen* im veränderten Protoplasma, während der *Kern frei bleibt*.

Diese Form der Verfettung kann die meisten Gewebe betreffen. Doch sind die parenchymatösen und vor allem die *Drüsenepithelien bevorzugt*. Neben *Leber* und *Niere* entarten auch Pankreas, Hoden, Darmdrüsen, aber nur ausnahmsweise das Plattenepithel, ferner Bindegewebs- und Knorpelzellen, die Intimazellen der Aorta, Leukozyten und viele Geschwulstzellen. Sehr ausgedehnt wird endlich die Muskulatur, in erster Linie die des *Herzens*, getroffen.

Fig. 60.
Fettige Degeneration der Herzmuskulatur. Vier Muskelfasern mit reihenweise geordneten Fetttröpfchen. Rechts normale Abschnitte.

In der *Leber* liegen die Tröpfchen (Fig. 58) im Protoplasma zerstreut, wenn auch im allgemeinen mehr in der Nähe des Kernes. In den Nierenepithelien sind sie bei mäßiger Entartung (Fig. 59) in den basalen Zellabschnitten, später auch im übrigen Zelleib zu finden. In den *Herzmuskelzellen* (Fig. 60) liegen die Kügelchen anfangs

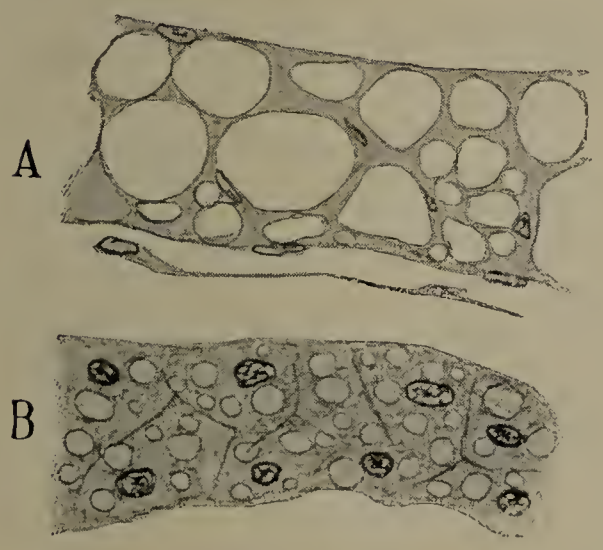

Fig. 61.
Fetteinlagerung in Leberzellenreihen. Auflösung des Fettes, an dessen Stelle Vakuolen sichtbar sind. *A* hoher, *B* geringerer Grad.

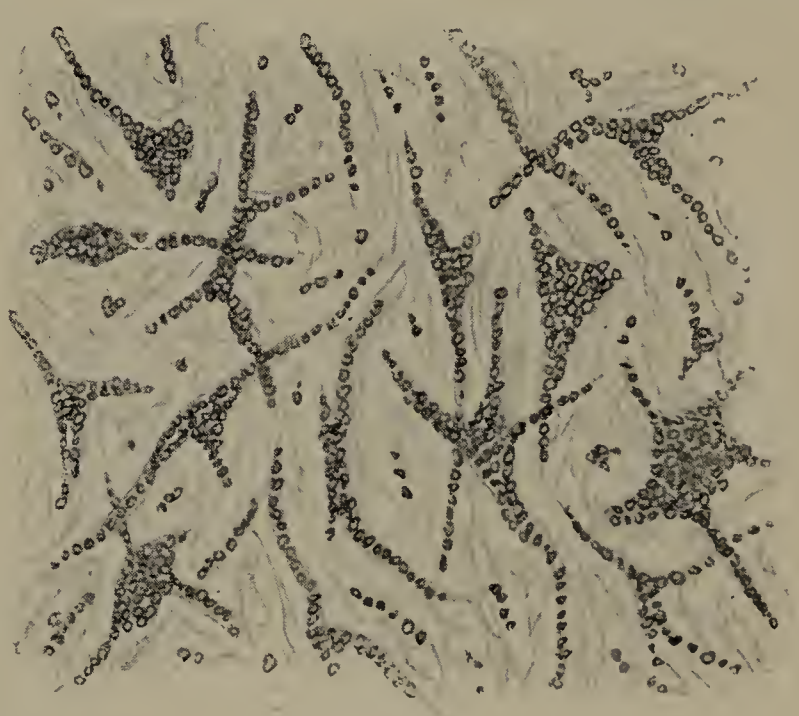

Fig. 62.
Intimazellen der Aorta, bis in die langen Ausläufer mit feinen, gleichmäßig großen Fetttröpfchen gefüllt.

regelmäßig in *Längsreihen* in dem *interfibrillären Sarkoplasma*. Nachher geht diese gleichmäßige Lagerung durch Zusammenfließen der Tröpfchen verloren. Sehr regelmäßig und dicht gedrängt liegen die Fetttröpfchen in den von der Fläche gesehen sternförmigen Intimazellen der *Aorta* (Fig. 62).

Wenn die Fetttröpfchen durch geeignete Reagenzien aufgelöst werden, so bleiben im Protoplasma entsprechend große runde Lücken zurück, wie

ja auch die normale Fettzelle nach Lösung des Fettes einen einzigen großen Hohlraum enthält (Fig. 57). Die entarteten Zellen erscheinen dann mit kleineren und größeren, oft zahllosen Vakuolen durchsetzt (Fig. 61, 63, 64, 65). Man kann das u. a. am Herzmuskel sehen. Hier bildet die Zellsubstanz nach intensiver Entartung eine wabenförmig angeordnete Masse (Fig. 63). Sie ist auf ein schmales Netzwerk reduziert und hat ihre Querstreifen eingebüßt. Analoge Bilder liefern auch die Harnkanälchen (Fig. 64) und die Intimazellen (Fig. 65).

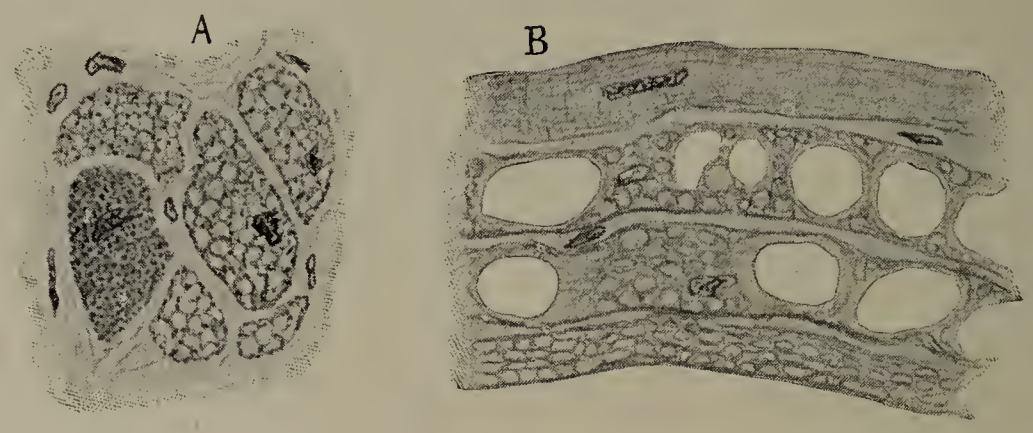

Fig. 63.
Fettentartung des Herzmuskels. Das Fett ist aufgelöst, an seiner Stelle Vakuolen. *A* geringer, *B* hoher Grad der Fettentartung.

Außer der mechanischen Umgestaltung erfährt das Protoplasma auch eine Änderung seiner Strukturen. In den Nierenepithelien schwinden die Granula und Stäbchensäume, in den Herzmuskelzellen geht bei den höheren Graden der Entartung die Querstreifung verloren. Auch die Zellkerne sind verändert. Sie können die verschiedenen Formen der Kerndegeneration (S. 80) zeigen und werden durch die Tropfen unregelmäßig komprimiert oder beiseite gedrängt (Fig. 65).

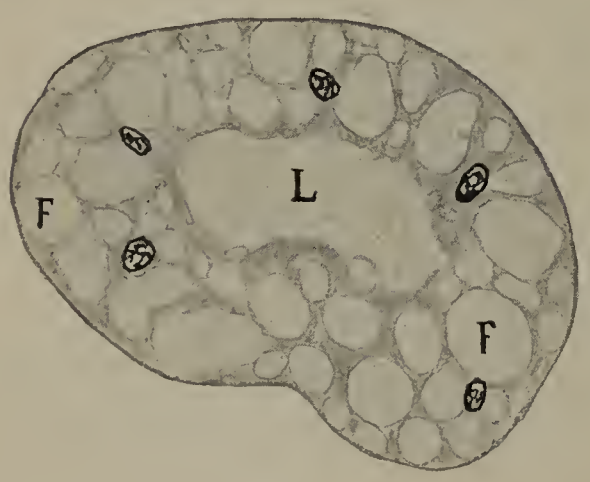

Fig. 64.
Verfettung eines Harnkanälchens. Das Fett ist aufgelöst, an Stelle der Fetttropfen sieht man zahlreiche Vakuolen.

Der höchste Grad der Verfettung findet in einem *völligen Zerfall der Zelle* seinen Ausdruck.

So beobachten wir es sehr häufig bei einer hochgradigen Entartung der Arterien (Atherom), bei der in der verdickten Intima die Lipoide außer in jenen sternförmigen Zellen auch in der *Zwischensubstanz* liegen und sie dicht und feinkörnig infiltrieren. Schließlich zerfällt das Gewebe in einen Fettbrei, in dem reichliches Cholesterin auskristallisiert.

Die Fettentartung ist eine außerordentlich *häufige* und schon deshalb und wegen der mit ihr verbundenen funktionellen Störungen wichtige Veränderung. Sie stellt sich unter Einwirkung sehr verschiedener Schädlichkeiten ein.

Dahin gehört *erstens* eine hochgradige und länger dauernde (perniziöse) *Anämie*, die besonders gern den Herzmuskel entarten läßt. Ferner *jede Veränderung* des Blutes, die dessen *Funktionsfähigkeit aufhebt oder vermindert*, so die Leukämie, die Zerstörung der roten Blutkörperchen durch Gifte, die Verminderung der Sauerstoffaufnahme bei der Kohlenoxydvergiftung usw. Eine Folge ungenügender Ernährung sind die

Fettentartung in rasch neugebildeten Zellenarten, vor allem in den Geschwülsten, und die im hohen Alter in manchen Geweben, so dem Korneaepithel, dem Hoden, auftretenden Fettentartungen. In allen diesen Fällen handelt es sich um eine mangelhafte Verbrennung des Fettes infolge von Sauerstoffmangel (*Steatosis retentiva*).

Zweitens führen *Vergiftungen* mit den verschiedenartigsten Substanzen, so mit dem zum experimentellen Studium der Degeneration viel verwandten Phosphor, mit dem Arsen, Jodoform, Chloroform, der Karbolsäure usw., zur Verfettung. Unter den im Körper selbst gebildeten Stoffen kommen die Gallenbestandteile bei Ikterus und abnorme Stoffwechselprodukte bei Diabetes in Betracht. Eine Rolle spielen auch die *bakteriellen Gifte*. Bei Diphtherie sehen wir ausgedehnte, meist nicht sehr hochgradige Verfettungen von Drüsenzellen und quergestreiften Muskelfasern, vor allem des Herzens. Ähnliches kommt auch bei Pneumonie, bei Syphilis, Tuberkulose usw. vor. Dabei ist das auftretende Fett in der Regel nur eine Begleiterscheinung anderer degenerativer Vorgänge im Protoplasma der Zellen (*Steatosis regressiva*).

Drittens kann eine mit der Gegenwart von Fett verbundene Degeneration der Zellen auch durch das Fett selbst hervorgerufen werden, wenn es in bestimmter Form und Menge schädlich wirkt und in die *Zellen* hinein gelangt. Das ist bei dem *Cholesterin* der Fall, das bei experimenteller übermäßiger Verfütterung in den Intimazellen der Aorta zur Ablagerung gelangt und hier degenerative Veränderungen bis zum Zerfall der Zellen mit sich bringt (*Steatosis saginativa*). In analoger Weise müssen wir uns auch den schädigenden Einfluß des Auftretens von Fettsubstanzen aus ihren Eiweißverbindungen bei der oben erwähnten *degenerativen Fettphanerose* vorstellen.

Fig. 65.

Fettige Degeneration einer dreieckigen Intimazelle. Dag Fett ist gelöst. An Stelle der Tropfen zahllose Vakuolen, zwischen denen das Protoplasma auf schmale Septa komprimiert ist. *K* der zusammengedrückte Kern.

Die degenerierten Teile bekommen **makroskopisch** eine mehr oder weniger ausgesprochene *hellgelbliche Farbe* und eine trübe, undurchsichtige Beschaffenheit. Man kann sie daher leicht auffinden, man sieht z. B. den Herzmuskel mit gelben, meist zackigen Fleckchen durchsetzt (siehe Fig. 396), man nimmt etwas Ähnliches in der Nierenrinde (s. Fig. 739) wahr usw.

Die **Bedeutung** *der Fettentartung* ist nicht von der Gegenwart des Fettes abhängig, sondern von dem Grade der regressiven Veränderung des Protoplasmas, deren Vorhandensein durch das Fett angezeigt wird. Die Menge des Fettes gibt aber immerhin einen *ungefähren* Maßstab für die Intensität der Zellschädigung. Geringe Fettentartung ist meist ohne ernsteren Einfluß auf die Zelltätigkeit. Man findet in solchen Zellen noch Kernteilungsfiguren. Mäßig entarteter Herzmuskel funktioniert noch gut (Romberg), und beim Menschen besteht keine sichere Beziehung zwischen Herztätigkeit und geringer Degeneration (Krehl). *Starke Entartung* muß mit *Herabsetzung der Funktion*, eventuell mit deren völliger *Aufhebung* ver-

bunden sein. Fettig entartete Drüsenzellen zeigen schwere Sekretionsstörungen. Doch hat eine degenerierte Leber bei Gegenwart von Glykogen noch die Fähigkeit der Zuckerbildung.

Eine **Heilung** der fettigen Degeneration ist zweifellos möglich, solange die Zellen nicht zu sehr geschädigt sind. Wir dürfen z. B. annehmen, daß das Herz schwer diphtheriekranker Kinder stets fettig entartet ist. Wenn diese Kinder gesund werden, schwindet auch die Degeneration wieder.

Die **Herkunft des Fettes** *bei der Degeneration ist viel umstritten worden.* Virchow nahm an, daß es aus einem Zerfall des Protoplasmas hervorgehe, und zwar aus Eiweiß gebildet werde. Diese Lehre wurde von den Physiologen zunächst völlig abgewiesen; die Entstehung des Fettes aus Eiweiß (über Kohlehydrate?) wird heutzutage aber wieder als theoretisch möglich zugegeben (*albuminogene Lipogenese*). Das Fett kann ferner in den Zellen hervortreten, weil es aus seiner Lösung in den Zellsäften oder aus seinen Verbindungen mit dem Eiweiß wegen der Schädigung des Protoplasmas *ausfällt* oder weil die feinsten Körnchen seiner Emulsion zu Tröpfchen zusammenfließen; dadurch erscheint die vorher morphologisch fettfreie Zelle plötzlich fetthaltig (*degenerative Fettphanerose, lipoidogene Lipogenese*). Das gilt besonders für die Niere. Aber das Fett kann der Zelle auch bei ihrer Degeneration mit dem Blute *zugeführt* sein, also auf demselben Wege wie bei der Infiltration (*exogene Lipogenese*), wobei das Fett von den Zellen in gelöster Form aufgenommen und in ihnen durch granuläre Synthese zu tropfigem Fett aufgebaut wird. Dann bleibt es im Protoplasma liegen, weil es von ihm nicht verarbeitet werden kann. Das gilt einmal für jene experimentellen Fälle, in denen Cholesterin im Überfluß verfüttert wird und die Zellen sekundär geschädigt werden. Es gilt aber auch für die primäre Schädigung der Zelle mit sekundärer Fetteinlagerung. Auch dabei kann das Fett direkt aus der *Nahrung* stammen. Aber es kann in das Blut auch aus den sogenannten *Fettdepots*, d. h. vor allem aus dem Fettgewebe, aufgenommen sein und somit von einer Stelle des Körpers an eine andere transportiert sein (*Fettwanderung*: *Steatosis transportativa*). Die Möglichkeit dieses Vorganges kennen wir aus Experimenten.

Wenn man das Fett des gesamten Fettgewebes eines Tieres durch ein lange Zeit hindurch verfüttertes fremdes Fett (das durch einen anderen Schmelzpunkt von jenem unterschieden werden kann) völlig verdrängt und nun das Tier mit Phosphor vergiftet, dann entsteht eine fettige Degeneration in der vorher fettfreien Leber, und man kann nun nachweisen, daß in ihr allein das fremde Fett vorhanden ist, das ihr nur aus den Fettdepots zugeführt sein kann.

Die *Fettwanderung* ist ein physiologischer Vorgang, aber in der Norm wird das in die Leber (und anderswohin) transportierte Fett verarbeitet, während es bei der Degeneration liegen bleibt.

Eine besondere Form (hämatogener) Lipoideinlagerung in Zellen findet sich in geschwulstähnlichen Neubildungen, die *Xanthome* (Xanthelasma) genannt werden. Es handelt sich entweder um größere, vorwiegend in der Haut vereinzelt vorkommende oder um multiple kleinere (erbsen- bis haselnußgroße), ebenfalls die Haut bevorzugende Knoten, die auf der Schnittfläche eine von der Fetteinlagerung herrührende gelbe, daneben aber oft auch eine von Hämosiderin bedingte bräunliche Farbe haben. Sie bestehen aus einem mäßig

zellreichen faserigen Bindegewebe, in das jene großen lipoidhaltigen Zellen in nicht scharf begrenzten Haufen und Zügen eingelagert sind. Ist das Fett aufgelöst, so erscheinen die Zellen schaumig (*Xanthomzellen*). Neben diesen großen einkernigen Zellen finden sich in wechselnder Menge vielkernige Riesenzellen, die kein Fett, wohl aber Hämosiderin enthalten können, das auch in den Xanthomzellen neben dem Fett oder allein enthalten sein kann. Neben diesen sozusagen reinen Xanthomen kommen analoge Lipoidablagerungen auch in den Zellen echter Geschwülste (Karzinome, Sarkome, Angiome usw.) vor, so daß man von Xanthokarzinomen, Xanthosarkomen usw. gesprochen hat. Es geht hieraus hervor, daß die Lipoideinlagerung in allen Fällen etwas Sekundäres ist, das mit dem zugrunde liegenden entzündlichen, blastomatösen oder katabiotischen Vorgange direkt nichts zu tun hat. Außer den knotigen Xanthomen gibt es auch eine weitverbreitete *Xanthomatose* der Haut und innerer Organe (Lymphdrüsen u. a.), bei der es sich um eine diffuse Durchsetzung der Gewebe mit Xanthomzellen handelt. Das ist besonders bei Diabetes der Fall. Ferner finden sich lipoidhaltige Zellen (Pseudoxanthomzellen) auch in manchen entzündeten Geweben, bei Aktinomykose, Staphylomykose.

Nun gibt es schließlich noch eine Art Fettaufnahme in die Zellen, bei der es sich aber nicht um eine Fettentartung handelt. Doch soll dieses Vorkommnis wegen seines ähnlichen morphologischen Verhaltens hier angeführt werden. Es kommt nämlich vor, daß Zellen *Fett aus der Umgebung aufnehmen* (Steatosis resorptiva). Wenn z. B. Gehirnsubstanz zugrunde geht, zerfällt, so pflegen wir in den im Bereich des Zerfalles vorhandenen oder in dorthin zugewanderten Zellen (s. Abschnitt IX) so reichliche Fetttröpfchen oder die fettähnlichen Substanzen der Markscheiden anzutreffen, daß die Zellen stark vergrößert sind, sich abrunden und aussehen wie kugelige Haufen von Fetttröpfchen. Wir nennen sie dann *Fettkörnchenkugeln* (Fig. 66) oder kurzweg *Körnchenkugeln*. Protoplasma und Kern sieht man meist erst nach Auflösung des Fettes. Hier haben also die Zellen Fett aus der zerfallenen Hirnsubstanz aufgenommen, und zwar teils phagozytär, teils in gelöster Form, wobei eine Synthese des Fettes innerhalb der Zellen durch die Granula, die Plasmosomen erfolgt.

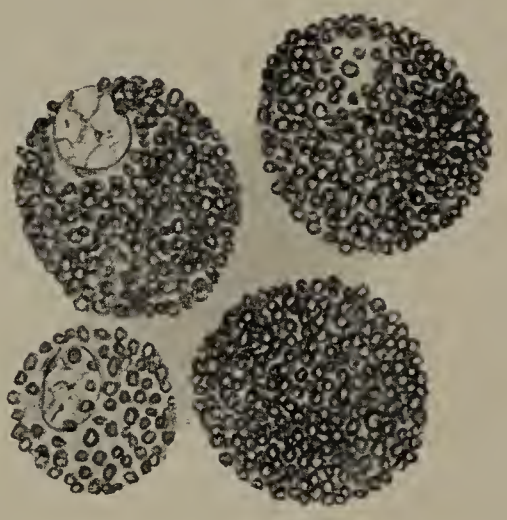

Fig. 66.
Körnchenkugeln aus einem Erweichungsherd des Gehirns.

3. Die Einlagerung von Glykogen.

Von den im Organismus vorhandenen Kohlehydraten ist nur das Glykogen mikrochemisch färberisch darstellbar. Dementsprechend beschränkt sich der Nachweis von Störungen des Kohlehydratstoffwechsels auf das pathologische Vorkommen von Glykogen. Glykogen in Tropfenform findet sich häufig in den verschiedensten Zellen (Fig. 67), aber die Tropfen sind farblos und treten erst bei Behandlung mit Jod, durch die sie braun werden, deutlich hervor. Das Glykogen wird in der Zelle aus Traubenzucker gebildet, der ihnen mit dem Blute zugeführt wird. In normalen Zellen, bei dem Embryo, bei dem es (in Knorpel, Muskulatur, Epithel usw.) sehr ausgedehnt vorkommt, wie bei Erwachsenen, bei denen es sich oft in der Leber nachweisen läßt, findet

es sich als Ausdruck einer Aufspeicherung von Nährmaterial, das bei der Funktion (z. B. des Muskels) verbraucht wird. Unter pathologischen Verhältnissen tritt es meist als Folge einer Stoffwechselstörung auf, zuweilen wird es von der Zelle aus der Umgebung aufgenommen, so bei dem Diabetes aus dem Lumen der Henleschen Schleifen der Niere, in deren Epithelien es reichlich gefunden zu werden pflegt.

Es tritt ferner bei den verschiedenartigsten Entzündungen in Leukozyten, fixen Zellen, Riesenzellen, in vielen Geschwülsten (s. diese), in vielen geschädigten Organen (in der Leber, besonders bei Diabetes, bei Zirrhose, und zwar nach Askanazy auch in den *Kernen* der Leberzellen) auf.

Das Glykogen tritt stets in Tropfenform gebunden an die Zellgranula auf. Es wird durch Flüssigkeiten, in denen es sich löst, leicht ausgeschwemmt. Daher kommt es, daß es in gehärteten Präparaten gern nur an der Seite der Zelle liegt, die dem Flüssigkeitsstrom abgewendet ist, und daß es in der Leiche auch interzellulär gefunden wird.

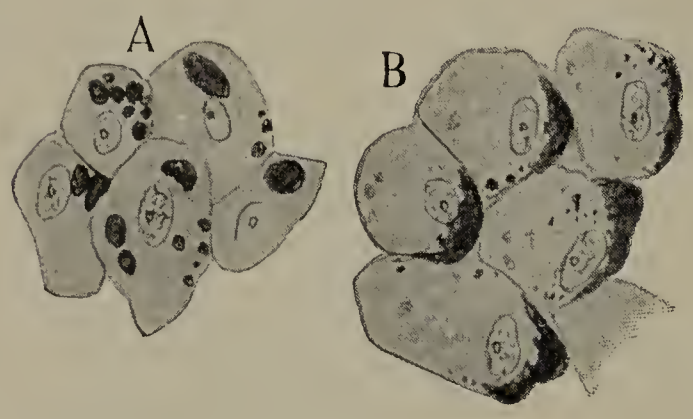

Fig. 67.
Glykogen in Epithelien. Bei *A* in Form von Tropfen, bei *B* in Gestalt halbmondförmiger Anordnung.

Die Bedeutung der Glykogeneinlagerung ist nach dem Gesagten wechselnd: bald kennzeichnet sie nur eine vorübergehende Phase des normalen Stoffwechsels, bald begleitet sie eine anderweitige Schädigung der Zelle, bald ist sie der Ausdruck eines erhöhten Stoffwechselvorganges. Man muß also von Fall zu Fall entscheiden, ob überhaupt ein pathologischer Prozeß in ihr zu erblicken ist und welcher Art dieser sein kann.

4. Die Pigmentierung.

Unter Pigmenten verstehen wir Substanzen, die eine Eigenfarbe besitzen und dadurch die Organ- oder Gewebsfarbe modifizieren. Im normalen Organismus kommen verschiedene derartige Stoffe vor, besonders das *Hämoglobin*, der rote Blutfarbstoff, das *Melanin*, das die normale Pigmentierung der Haut, der Iris, der Chorioidea usw. bewirkt, und das *Lutein*, das als gelöstes Pigment die Gelbfärbung des Fettes, der Luteinzellen usw. hervorruft. An der Grenze des Physiologischen zum Pathologischen steht das *Lipofuszin*, das, wie erwähnt, im höheren Alter in großer Ausdehnung im Körper vorhanden ist. Sowohl bei der Melanin- wie bei der Lipofuszinbildung wird angenommen, daß das Pigment aus ungefärbten Vorstufen, die im Kern gebildet und in das Protoplasma ausgestoßen werden, entsteht (nukleogene Pigmentgenese). Sicher ist, daß Melanin, Lutein und Lipofuszin nichts mit dem Blutfarbstoff zu tun haben und deshalb als autochthone Pigmente zu bezeichnen sind.

Bei der pathologischen Pigmentierung handelt es sich um Körper, die auf den Blutfarbstoff (*hämoglobinogene Pigmentierung*), oder um solche, die auf die andern genannten Pigmente (*autochthone Pigmentierung*) zurückzuführen sind.

α) Die hämoglobinogene Pigmentierungen.

Zu den Substanzen, die in Zellen eingelagert werden, gehören Umsetzungsprodukte des bei *Hämorrhagien aus den Gefäßen ausgetretenen Blutes*. Die Zellen — es sind sich vermehrende und von ihrem Standort ablösende *Bindegewebszellen* und *Lymphspaltenendothelien* — nehmen die Massen auf und verarbeiten sie, behalten aber umgewandelte Teile der roten Blutkörperchen in Gestalt farbiger Körnchen lange oder dauernd in sich zurück.

Das ergossene Blut wird zum Teil in den Gewebssäften *gelöst* und *resorbiert*, zum Teil *von den Zellen einverleibt* (extravasaler Blutzerfall). Die gerinnende übrige Masse wird wie ein Thrombus (s. Fig. 354) *organisiert*, d. h. durch Bindegewebe ersetzt. Der Bluterguß wird während dieser Vorgänge rotbraun und braungelb. Schließlich bleibt ein braun-



Fig. 68.

Links zahlreiche durch gelöstes Hämoglobin gelb gefärbte Zellen, rechts Zellen mit Hämosiderin. Links Hämatoidinkristalle, zum Teil in Zellen aufgenommen.

gelb gefärbtes Gewebe zurück. Ein so sich umwandelnder Bluterguß erscheint durch die Epidermis in wechselnden Farben, blau, grünlich, gelb, braungelb. Alles das ereignet sich sowohl bei umschriebenen Blutergüssen, wie bei diapedetischen Blutungen, die ganze Organe beteiligen; so erscheinen die Stauungslungen gelbbraun.

Was geht nun in allen diesen Fällen mit dem Blute vor? Zunächst wird das Hämoglobin aus den roten Blutkörperchen durch die Gewebsflüssigkeiten ausgelaugt und erfährt dann an Ort und Stelle zweierlei Metamorphosen. *Erstens* fällt es extrazellulär, und zwar mehr im Innern des Ergusses in Gestalt der bekannten *rhombischen rubinroten* **Hämatoidinkristalle** aus, die eine sehr wechselnde Größe haben und in ihren kleineren Formen manchmal schlecht ausgeprägt sind, mehr wie kleine *eckige, unregelmäßige*, aber stark kristallinisch glänzende *Schollen* erscheinen. Manchmal fällt das Hämatoidin in äußerst feinen büschelförmig vereinigten *Nadeln* aus. Die kristallinischen Massen (Fig. 68) werden sehr gern von den erwähnten Zellen aufgenommen, vorausgesetzt,

daß sie dazu nicht zu groß sind. Mit kleinsten Kristallen können die Zellen ganz ausgefüllt sein.

Zweitens gelangt das gelöste Hämoglobin durch Diffusion in die Zellen und färbt sie zunächst *diffus gelb*. Dann macht das Protoplasma (Fig. 68) aus dem gelösten Farbstoff **kleine eckige gelbe bis braune Körnchen** (oder es konzentriert ihn nach Arnold auf die körnigen Plasmosomen, ähnlich wie das gelöste Karmin, S. 71).

Weiter aber werden auch ganze rote Blutkörperchen (Fig. 69) von den Zellen einverleibt (»blutkörperchenhaltige, globulifere Zellen«). Aus ihnen wird dann intrazellulär das Hämoglobin ausgelaugt und ebenfalls zu Körnchen verarbeitet. Es ist wahrscheinlich, daß auch intrazellulär ganze rote Blutkörperchen und deren Bruchstücke zu großen runden und kleineren eckigen Pigmentschollen umgewandelt werden.

Das Pigment kann sich endlich auch *außerhalb der Zellen*, aber doch nur *unter ihrem* (*fermentativen*) *Einfluß* bilden. So hat man im autolysierten Blut bei Gegenwart von Organsubstanz, die das Ferment liefert, Hämosiderin entstehen sehen.

Fig. 69.

Aus einem Bluterguß der Dura. *a* Zellen mit Erythrozyten und Pigmentkörnern, *b* Zellen mit Schatten und Pigment, *c* Zellen, vorwiegend mit Schatten, *d* Zelle mit Pigmentkörnern, zwischen den Zellen rote Blutkörperchen.

Wir unterscheiden also morphologisch zwischen *kristallinischen* und *körnigen Blutpigmenten*: sie sind aber auch chemisch different, denn die Hämatoidinkristalle sind *eisenfrei*, die Körner *eisenhaltig*, und zwar ist das Eisen in ihnen *lockerer gebunden* als im Hämoglobin, denn man kann es durch *bestimmte Reaktionen* nachweisen, die mit dem Hämoglobin nicht gelingen. Behandelt man die Körner mit Ferrozyankalium und Salzsäure, so werden sie *blaugrün* durch Bildung von Berlinerblau; läßt man Schwefelverbindungen auf sie wirken, so werden sie schwarz, weil *Schwefeleisen* entsteht. Wegen dieses *nachweisbaren Eisengehaltes* nennt man die Substanz der Körner nach Neumann **Hämosiderin** (*σίδηρος*, Eisen), die Zellen »*siderofere Zellen*«. Die Kristalle geben die Reaktion nicht, ebensowenig das Hämoglobin, auch wenn es die Zellen schon durchtränkt. Es wird erst durch chemische Vorgänge (Oxydation), bei denen das Eisen seine feste Bindung einbüßt, zu Hämosiderin. Befindet sich Hämosiderin, wie es oft der Fall ist, in der Serosa der Bauchhöhle, so wird es postmortal durch die schwefelhaltigen Produkte der Darmbakterien schwarz gefärbt (Pseudomelanose).

Die Hämosiderinbildung erfolgt aber nicht nur im Bereich von Blutergüssen, *beim extravaskulären Blutzerfall*, sondern auch im übrigen Körper, wenn aus den Hämorrhagien gelöster Blutfarbstoff resorbiert wird und mit dem Kreislauf in die Organe gelangt. In gleicher Weise geht die Pigmentbildung vor sich, wenn rote Blutkörperchen im Kreislauf zugrunde gehen, *beim intravaskulären Blutzerfall*, und wenn sie oder das aus ihnen frei werdende Hämoglobin in die Gewebe gelangen. Dann nehmen manche Organe, so die Milz, das Pankreas, die Lymphdrüsen,

die Leber, die Nieren, eine mehr oder weniger ausgesprochen gelbbraune Farbe an. Wir finden auch hier das Pigment, aber nur als Hämosiderin, nicht kristallinisch, in den Zellen wieder, also in Leberzellen, in den Kupfferschen Sternzellen, in den Endothelien und Pulpazellen der Milz, in den Endothelien der Lymphdrüsen und in den Harnkanälchenepithelien. Wir nennen diese Ablagerung in den Organen nach Quincke *Siderosis* oder auch *Hämochromatose*. So kann z. B. die zirrhotische Leber bisweilen eine ausgesprochen rostbraune Farbe zeigen (Pigmentzirrhose), besonders wenn mit ihr ein Diabetes kombiniert ist, wobei dann im Pankreas und auch in den anderen Organen, namentlich der Haut (Bronzediabetes) reichlich Hämosiderin nachweisbar ist.

Nicht alles im Blut freiwerdende Hämoglobin wird in Pigment umgewandelt. Ein oft großer Teil gelangt durch die Nieren in den Harn (*Hämoglobinurie*) und führt bei der Ausscheidung zu einer recht charakteristischen schmutzig braunroten Färbung der Nieren. Die Lösung des Hämoglobins im Serum (*Hämoglobinämie*) und die Ausscheidung in den Harn ist beim intravaskulären Blutzerfall namentlich dann zu beobachten, wenn der Zerfall plötzlich einsetzt und zahlreiche rote Blutkörperchen betrifft (*Hämolyse*).

Die Hämosiderineinlagerung hat im allgemeinen *keine funktionellen Störungen* zur Folge. Denn sie betrifft entweder Bindegewebszellen, denen eine besondere Bedeutung nicht zukommt, oder sie ist (wie bei den Leberzellen und Kupfferschen Sternzellen) der Ausdruck einer funktionellen (gallenfarbstoffbildenden) Tätigkeit der Zellen. —

Der Gallenfarbstoff, das *Bilirubin*, ist ein weiteres Derivat des Blutfarbstoffes, das normalerweise von den Leberzellen aus dem Hämoglobin gebildet und mit der Galle in die Gallenkapillaren sezerniert wird.

Bei Behinderung des Gallenabflusses aus der Leber häuft sich die Galle in dem Organ an und tritt ins Blut über. Es entsteht **Ikterus.** Vom Blute aus werden die meisten Organe gelb gefärbt, und mikroskopisch findet man diese Färbung auch an den einzelnen Zellen. Manche allerdings lassen die Galle nicht eintreten. So färben sich die Ganglienzellen und die übrige Gehirnsubstanz des Erwachsenen auch bei hochgradigem Ikterus nie gelb. Bei Neugeborenen dagegen sah Schmorl eine Gelbfärbung der Ganglienzellen einzelner Nervenkerne, wobei die Färbung wahrscheinlich erst sekundär nach Schädigung der Zellen durch die Gallensäuren (s. u.) eintritt. Alles geschädigte oder abgestorbene Material zeigt eine starke Affinität zum Gallenfarbstoff. Ferner *dringt* der Farbstoff in Drüsenzellen ein, wie wir aus der gelben Farbe der meisten Sekrete entnehmen können. In größter Menge kommt er naturgemäß in den Leberzellen zur Ablagerung (Fig. 70), aus denen er in der Norm sofort in die Gallenkapillaren austritt, in denen er jetzt aber liegen bleibt. Die Zellen nehmen daher eine diffuse Gelb- oder Gelbgrünfärbung an und enthalten zugleich die Galle in gelben und gelbgrünen Körnchen. Ferner treten in ihnen die mit Galle gefüllten intrazellulären Sekretkapillaren hervor, welche in Gestalt zierlicher Netze (Nauwerck) die Kerne umspinnen (Fig. 70) und sich fortsetzen in die Gallenkapillaren, deren gestauter Inhalt in glänzenden gelben, gelblichgrünen oder dunkelgrünen, einfachen oder verästigten Zylindern, sog. Gallenthromben, erscheint (Fig. 70). Außer in den Leberzellen findet sich körniger Gallenfarbstoff auch in den Kupfferschen Sternzellen.

In körniger Form finden wir ihn auch in den Epithelien einiger Abschnitte der gewundenen Harnkanälchen, durch die er zum Teil ausgeschieden wird, in denen er aber zum anderen Teil liegen bleibt (Fig. 71). Er bewirkt zunächst eine diffuse Gelbfärbung, wird aber bald auf feine Körner (auf die Plasmosomen) konzentriert. Das Pigment wird ferner auch in den Endothelien der Lymphdrüsen reichlich angetroffen.

Der Ikterus wird, wenn seine Veranlassung beseitigt ist, wieder rückgängig, die Galle wird aus den Zellen wieder beseitigt. Solange sie aber im Protoplasma liegt, wirkt sie nachteilig, sie kann schwerere fettige *Degenerationen* und in hohen Graden den *Tod der Zellen* bewirken (s. Fig. 86). Dabei ist zu beachten, daß nicht nur der Gallenfarbstoff, sondern auch die anderen für unser Auge unsichtbaren Gallenbestandteile (z. B. die Gallensäuren) eine Rolle spielen werden.

Außer durch die Behinderung des Gallenabflusses aus der Leber (Stauungsikterus) kommt eine Pigmentierung mit Gallenfarbstoff noch

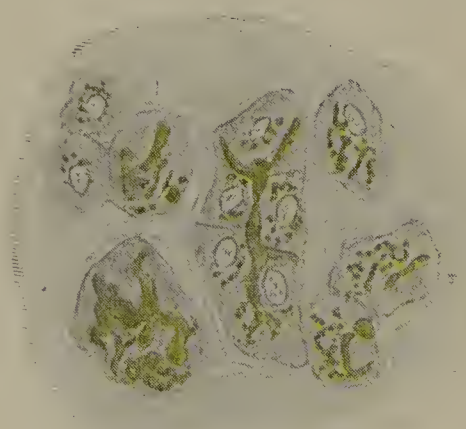

Fig. 70.

Leberzellen, deren Protoplasma Gallekörnchen enthält und deren Sekretkapillaren und feinste Gallenkapillaren mit Galle gefüllt sind.

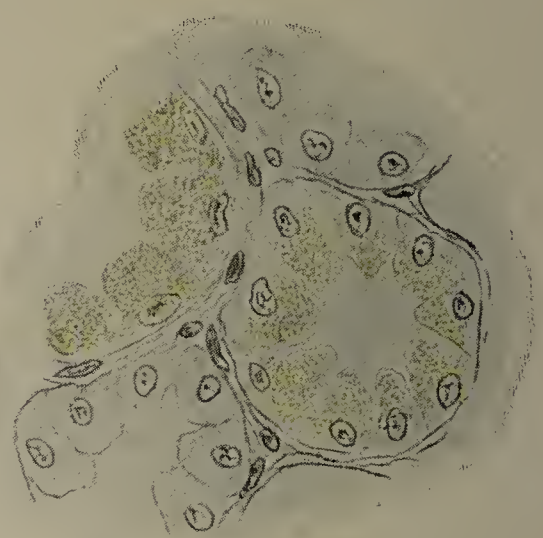

Fig. 71.

Ausscheidung von Galle durch gewundene Harnkanälchen. Die Epithelien enthalten feine Gallekörnchen.

zustande, wenn durch plötzliche Verminderung des Blutdrucks in der Leber eine Übersekretion von Galle erfolgt (Ikterus neonatorum) oder wenn schwere Dissoziation der Leberzellen (s. u.) den Übertritt der Galle aus den intrazellulären Gallenkapillaren in die Blut- oder Lymphkapillaren ermöglicht. Beim Stauungsikterus ist der Darminhalt, sobald die Sekretion der Galle in den Darm völlig aufgehebèn ist, acholisch, während bei den anderen Formen außer in das Blut Gallenfarbstoff auch in den Darm gelangt.

β) Die autochthonen Pigmentierungen.

Es gibt in vielen Organen Pigmentierungen, die den durch Blutpigment herbeigeführten äußerlich sehr ähnlich sind und die man daher früher gewöhnlich auch vom Hämoglobin ableitete. Weil sie aber keine Eisenreaktion geben, nannte man sie *Hämofuszin* (v. Recklinghausen).

Zu diesen Pigmentierungen gehören die bei der oben erwähnten *Pigmentatrophie* (Atrophia fusca) im höheren Alter auftretenden. Herz und Leber, in geringerem Grade die Gehirnrinde und die Niere und andere Organe, werden braun durch feine, unter dem Mikroskop gelb erscheinende Körnchen, die in den Zellen, in dem Sarkoplasma, in den Ganglienzellen,

in den Epithelien der Harnkanälchen liegen. Ähnliche Färbungen kommen auch in früheren Lebensaltern, z. B. bei Säufern, in der Wand des Dünndarmes (in der glatten Muskulatur) vor. Alle diese Pigmente sind wahrscheinlich Oxydationsprodukte lipoider Substanzen, die als nicht ausgeschiedene Stoffwechselprodukte anzusehen sind (daher die Bezeichnung »Abnutzungspigmente«). Manche von ihnen geben die Farbreaktionen der Fette (sie färben sich mit Sudan rot). Deshalb nennt man sie *Lipochrome* oder *Lipofuszine*. Dahin gehört auch das Lutein, das in gelöster Form die gelbe Farbe der Luteinzellen, der Fettzellen und der Hauthornzellen bewirkt.

Es gibt Krankheiten, bei denen sich reichliches Abnutzungspigment in der Darmwand neben Siderosis von Leber, Milz, Pankreas findet. Wir sprechen auch dann von *Hämochromatose*, weil man ursprünglich auch das Darmpigment von Hämoglobin ableitete.

Außer diesen braungelben Pigmenten gibt es andere, die sich makroskopisch durch eine dunklere, eine braune bis braunschwarze Farbe auszeichnen und die deshalb **Melanine** (*μέλας*, schwarz) genannt werden. Unter dem Mikroskop erscheinen sie allerdings meist auch gelbbraun.

Die Melanine entstehen aus verschiedenen *Eiweißabbauprodukten*, die an sich farblos im Kerne entstehen, in das Protoplasma ausgestoßen und hier durch ein oxydierendes Ferment, eine in den Zellen befindliche *Oxydase*, in das körnige Pigment übergeführt werden.

Melanin findet sich in der normalen *Haut* (der Mammilla, des Skrotums, bei dem *Chloasma uterinum* in der Schwangerschaft) und in der *Chorioidea*, in ersterer in der Epidermis und in verzweigten Pigmentzellen der Cutis, die im Auge allein in Betracht kommen. Aus diesen Zellen geht die Geschwulst hervor, die wir *Melanom* oder *Chromatophorom* nennen und die durch dasselbe Pigment braun bis schwarz gefärbt ist.

Dahin gehört ferner das bei dem Morbus *Addisonii*, der Bronzekrankheit, in der Haut und der Mundschleimhaut vorkommende Pigment. Es liegt in den untersten Zellen der Epidermis und bildet sich durch Oxydation einer dem Adrenalin nahestehenden Substanz, die in der veränderten Nebenniere nicht mehr in Adrenalin übergeht. Ein ähnliches und ähnlich gelagertes Pigment entsteht in der Haut bei chronischer *Arsenzufuhr*. Melanin findet sich auch in der Wand des Dickdarms bei der sogenannten *Dickdarmmelanose* in den Bindegewebszellen der Schleimhaut.

Weiterhin gibt es eine melanotische Pigmentierung bei der sehr seltenen sogenannten *Ochronose* in den Knorpeln, ferner auch im Bindegewebe, in der Sklera, in der Wand der Gefäße. Die Gewebe erscheinen diffus schwarzgrau, rauchgrau. Nach neueren Untersuchungen handelt es sich bei der Ochronose möglicherweise aber um ein Derivat des Blutfarbstoffs, also um eine hämoglobinogene Pigmentierung.

Die Eiweißabbauprodukte, z. B. Tyrosin, Homogentisinsäure (Alkapton) können auch gelöst in den Harn übergehen: Melanurie, *Alkaptonurie*. Der Harn wird bei Stehen an der Luft braun. Das ist manchmal bei Ochronose der Fall.

Es gibt auch eine Alkaptonurie, die auf kongenitaler Anlage beruht und sich vererbt, und eine, die durch äußere Einflüsse, durch jahrelange therapeutische Verwendung von Karbolsäure hervorgerufen wird.

Melanin findet sich ferner bei der *Malaria* in Gestalt dunkelschwarzbrauner, vor allem in den Endothelien der Milz liegender Körnchen und Stäbchen. Es gibt keine Eisenreaktion, wird aber doch gern zum Hämoglobin in Beziehung gesetzt, weil es in den die roten Blutkörperchen aufzehrenden Malariaparasiten entsteht. Seine Herkunft ist nicht genügend aufgeklärt.

b) Die vorwiegend interzellulären Veränderungen.

Wenn in irgendeinem Gewebe die Zellen primär geschädigt sind, werden die von ihnen abhängigen *Zwischensubstanzen* auf die Dauer nicht unverändert bleiben. Es können aber umgekehrt auch die *Interzellularsubstanzen zuerst* Abnormitäten zeigen und die Zellen sekundär in Mitleidenschaft ziehen. Das geschieht am häufigsten dadurch, daß aus dem Blute in die Lymphe ausgeschiedene Substanzen die Interstitien durchtränken, sich mit ihren Bestandteilen verbinden oder sie lösen oder ausfallen, liegen bleiben und sich anhäufen. Doch können, wie wir sehen werden, die Zwischensubstanzen auch anders geschädigt werden.

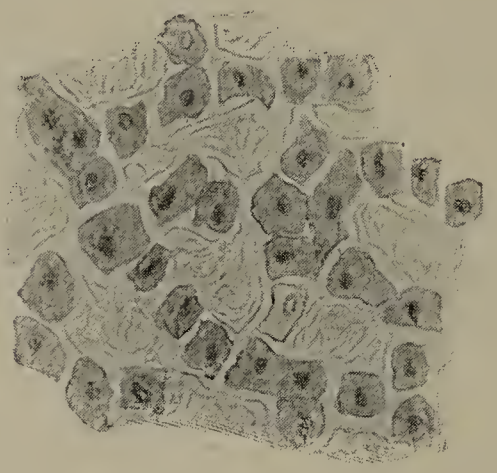

Fig. 72.
Leberzellen bei Sepsis. Die einzelnen Zellen sind voneinander getrennt.



Fig. 73.
Fragmentation des Herzmuskels. Die Muskelbänder sind in Stücke auseinandergetrennt.

Auf diese Weise kann der physiologische Zusammenhang miteinander enge verbundener Zellen oder Zellderivate eine Schädigung erfahren. So sehen wir z. B. bei septischen Erkrankungen die einzelnen Leberzellen sich voneinander lösen (Dissoziation, Fig. 72); im Herzmuskel kommt agonal oder postmortal eine Zerlegung der Muskelfasern in einzelne Bruchstücke vor (Fragmentatio cordis, Fig. 73). Ferner kann durch Lösung der Kittsubstanzen zwischen den einzelnen Fibrillen eine Aufsplitterung der elastischen und kollagenen Fasern zustande kommen. Auch die Desquamation der Epithelien bei Katarrhen usw. gehört hierher.

1. Die Ablagerung homogener Eiweißkörper im Zwischengewebe.

Zu den Substanzen, welche im Gewebe zur Ablagerung gelangen können, gehören vor allem *homogen aussehende Eiweißkörper*. Sie können außerordentlich reichlich werden und zu einer erheblichen Schädigung

der funktionellen Bestandteile führen. Sie sind nicht gleichwertig. Denn wenn sie auch übereinstimmende optische Eigenschaften darbieten, so sind sie doch verschieden zusammengesetzt, wie u. a. ihr wechselndes Verhalten gegenüber gewissen Farbstoffen verrät.

Wir unterscheiden teils nach dieser letzteren Eigentümlichkeit, teils aus anderen Gründen zwei Eiweißkörper, die jene Beziehung zum Gewebe haben: das **Hyalin** und das **Amyloid,** von denen der zweite weitaus charakteristischer ist als der erste. Doch sind die beiden nicht immer ganz scharf voneinander zu trennen.

a) Die hyaline Entartung.

Die *hyaline Entartung* ist die Schädigung der Gewebe, die durch *Abscheidung einer homogenen hyalinen*, die normalen Teile verdrängenden *Eiweißsubstanz* zustande kommt. Sie hängt von *örtlichen* Schädigungen der Gewebe ab und hat nur selten die Bedeutung eines zu Krankheitserscheinungen führenden Vorganges.

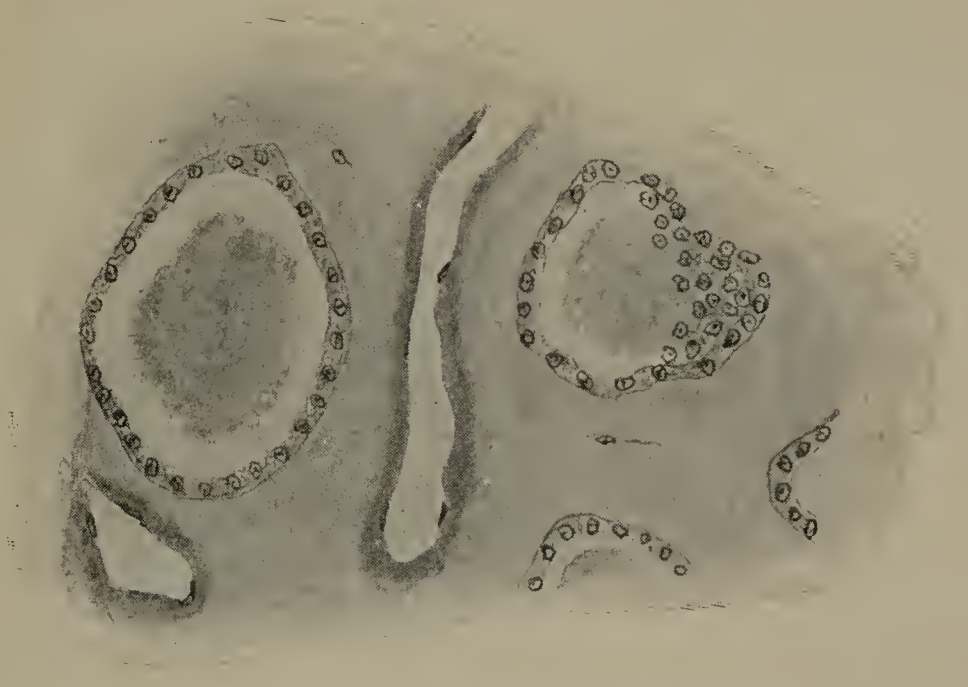

Fig. 74.
Hyaline Umwandlung des Bindegewebes der Schilddrüse zwischen den erhaltenen Follikeln.

Die **hyaline Substanz** zeichnet sich durch *homogene, durchsichtige*, farblose Beschaffenheit aus. Darin stimmt sie mit dem Amyloid überein. Sie besitzt (wie das Amyloid) eine große *Widerstandsfähigkeit gegen Säuren* und die Neigung, sich mit manchen Farbstoffen, wie Säurefuchsin und Eosin, intensiv zu färben. Von dem Amyloid ist es dadurch unterschieden, daß es sich mit Jod nicht braun färbt.

v. Recklinghausen rechnete zum Hyalin eine Reihe verschiedenartiger Substanzen (hyaline Harnzylinder, Kolloid u. a.), die als hyaline Eiweißkörper alle dieselben Reaktionen geben. Wir haben hier nur die hyaline Umwandlung im Auge, die im Bindegewebe und an Gefäßen vorkommt.

Die hyaline Umwandlung findet sich hauptsächlich im *Bindegewebe* und am *Gefäßapparate*.

In ersterem schwellen die *Fibrillen* an und gewinnen eine dickbalkige, hyaline Beschaffenheit, manchmal knorrige Formen (*koagulatives Hyalin*). Oder sie verschmelzen miteinander zu homogenen Massen, oder es häuft sich zwischen ihnen eine hyaline Substanz an, in der sie dann für unser Auge unsichtbar werden (*sekretorisches Hyalin*). Derartige *Hyalinisierung* sehen wir im Interstitium der *Schilddrüse* (Fig. 74), aber auch in Geschwülsten, sowie in beliebigem anderen Bindegewebe, z. B. dem des Herzens. Ähnliche Umwandlungen zeigt gelegentlich das *Retikulum von Lymphdrüsen*, das in ein unregelmäßig begrenztes homogenes Bal-

kenwerk übergeht. Ebenso kann sich das fibrilläre Netzwerk von Tumoren ändern, die den Bau lymphatischen Gewebes nachahmen. Ferner kommt die Entartung in *entzündlich erkrankten* Geweben vor, so besonders in tuberkulösen Neubildungen von Sehnenscheiden und Gelenken sowie der serösen Häute.

In allen so veränderten Geweben können gleichzeitig die kleineren *Gefäße* und *Kapillaren* eine hyaline, oft beträchtlich verdickte Wand darbieten. Diese Gefäßentartung geht ebenfalls gern in der vergrößerten Schilddrüse, in Lymphdrüsen, aber oft auch im Gehirn vor sich.

Endlich kann in der *Niere* die Membrana propria der Harnkanälchen eine hyaline Verdickung erfahren.

b) Die Amyloidablagerung.

Die sog. *amyloide Entartung* ist die regressive Veränderung zahlreicher Organe, die durch Anhäufung der *amyloiden Substanz* in ihnen hervorgerufen wird.

Diese Substanz, das Amyloid, ist ein homogener Eiweißkörper, der bei Behandlung mit Jod charakteristisch reagiert. Mit Lugolscher Lösung gibt er nämlich einen tief braunroten, mahagoniroten Farbenton (Fig. 76), der bei Zusatz von Schwefelsäure, wenn auch nicht konstant, in einen blauen bis violetten übergeht. Diese letztere Reaktion ist ähnlich der des Amylum bei Jodzusatz. Daher hat die Substanz von Virchow die Bezeichnung amyloid, d. h. amylumähnlich, erhalten. Virchow war der Meinung, es handle sich um ein Kohlehydrat, bis sich durch Untersuchungen von Friedrich und Kékulé der Eiweißcharakter herausstellte.

Hyalin und normales Gewebe nimmt bei Behandlung mit Jod einen gelben Ton an. Die Jodreaktion gelingt bei dem Amyloid nicht immer in charakteristischer Weise. Es hängt das vor allem vom Alter der Substanz ab (M. B. Schmidt). Altes Amyloid nimmt bei Jodzusatz einen Stich ins Grünliche an. Ein leichter Zusatz von Salzsäure zur Jodlösung macht den Farbenton intensiver. Zur Untersuchung des Amyloids dienen aber mit Vorteil noch andere Reaktionen. Sogenannte metachromatische Farbstoffe, d. h. solche, die aus zwei Farbkomponenten bestehen, lassen das Amyloid in einem anderen Ton als das normale Gewebe hervortreten. Vor allem ist das *Anilin-* und *Methylviolett* geeignet. Es färbt die amyloide Substanz rotviolett bis leuchtend rot, die normalen Teile blauviolett. Die Färbung ist aber diagnostisch weniger sicher, weil auch das Hyalin und andere homogen aussehende Stoffe (z. B. Harnzylinder) zuweilen dieselbe Reaktion zeigen können.

Alle diese Färbungen lassen sich auch *makroskopisch* anwenden, vor allem die mit Lugolscher Lösung.

Die amyloide Entartung ist (mit Ausnahme des lokalen Amyloids, s. u.), *kein selbständiger*, sondern ein *sekundärer* Prozeß und abhängig von schweren, meist mit Eiterung verbundenen Allgemeinstörungen (s. u.).

Das Amyloid gelangt in den einzelnen Organen in wechselnden, oft *außerordentlich großen Mengen zur Ablagerung*. Die *funktionellen Bestandteile werden sekundär durch Druckatrophie geschädigt oder vernichtet*. Deshalb reden wir von **amyloider Degeneration.** Sie ist aber um so bedeutsamer, je lebenswichtiger die befallenen Organe sind. Leber, Milz und Niere stehen obenan. Es folgen die Darmwand, die Nebenniere, die Lymphdrüsen, während die übrigen Organe weit weniger beteiligt sind.

In einzelnen Fällen war das Interstitium des *Herzens* besonders stark ergriffen. Auch die Haut kann Amyloid aufweisen.

Milz und *Leber* schwellen an und werden härter, unter Umständen fast bretthart (*Holzmilz*, *Holzleber*). Auf der Schnittfläche zeigen die veränderten Abschnitte eine glänzende, transparente Beschaffenheit, dünne Scheiben sind glasig durchscheinend (daher auch *wächserne* Entartung). Ist das Organ gleichmäßig befallen, so hat es nach Glanz und Transparenz im blutarmen Zustande eine gewisse Ähnlichkeit mit dem Aussehen von gekochtem Speck oder Wachs, im blutreichen mit der Schnittfläche des Schinkens. Daher spricht man von **Speckleber, Speckmilz, Wachsleber, Wachsmilz, Schinkenmilz.**

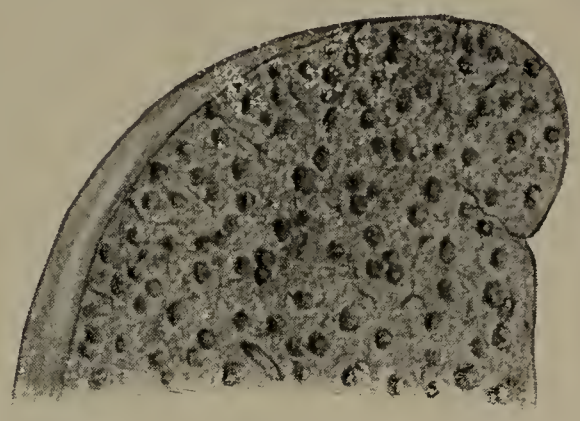

Fig. 75.
Amyloide Entartung der Follikel der Milz, Sagomilz.

Die *Milz* zeigt außer der diffusen Ablagerung in anderen Fällen eine alleinige Entartung der *Follikel*, die dann als glasige, gekochten Sagokörnern ähnliche Körner prominieren. Daher stammt die Bezeichnung **Sagomilz** (Fig. 75).

In der Niere sieht man die amyloiden Glomeruli als kleinste transparente Körnchen prominieren. Zuweilen nehmen die Markkegel im ganzen eine transparente Beschaffenheit und festere Konsistenz an.

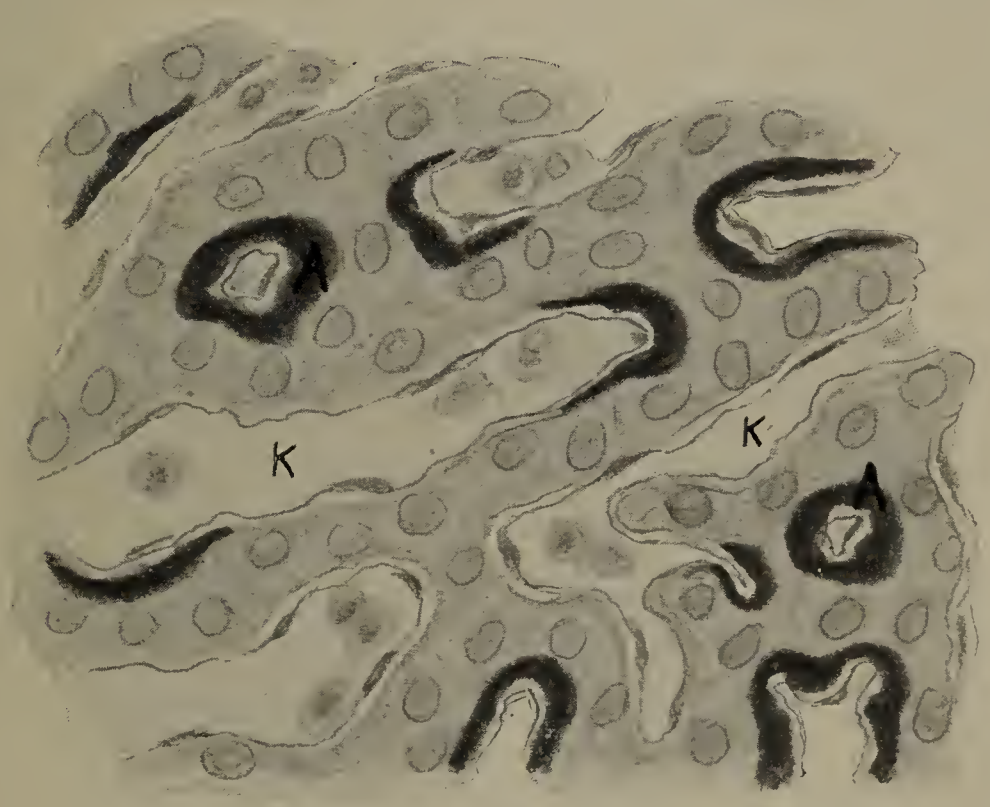

Fig. 76.
Amyloid der Leber im Beginn. Die dunkeln Säume bestehen aus amyloider Substanz.

Im *Darm* färbt sich die Schleimhaut durch Jod diffus braun oder es färben sich nur die Zotten und die größeren Gefäße. Die *Lymphdrüsen* sind groß, fest, auf der Schnittfläche in hohen Graden glasig transparent. Auch die Nebennieren werden dicker, härter und homogen durchscheinend.

Die Reaktion mit Jod ist makroskopisch meist sehr charakteristisch. In blutreichen Organen können die stark blutgefüllten Teile, z. B. die Glomeruli,

täuschen. Durch gleichzeitiges Aufgießen von Essigsäure wird das Blut gelöst und die Jodreaktion deutlich.

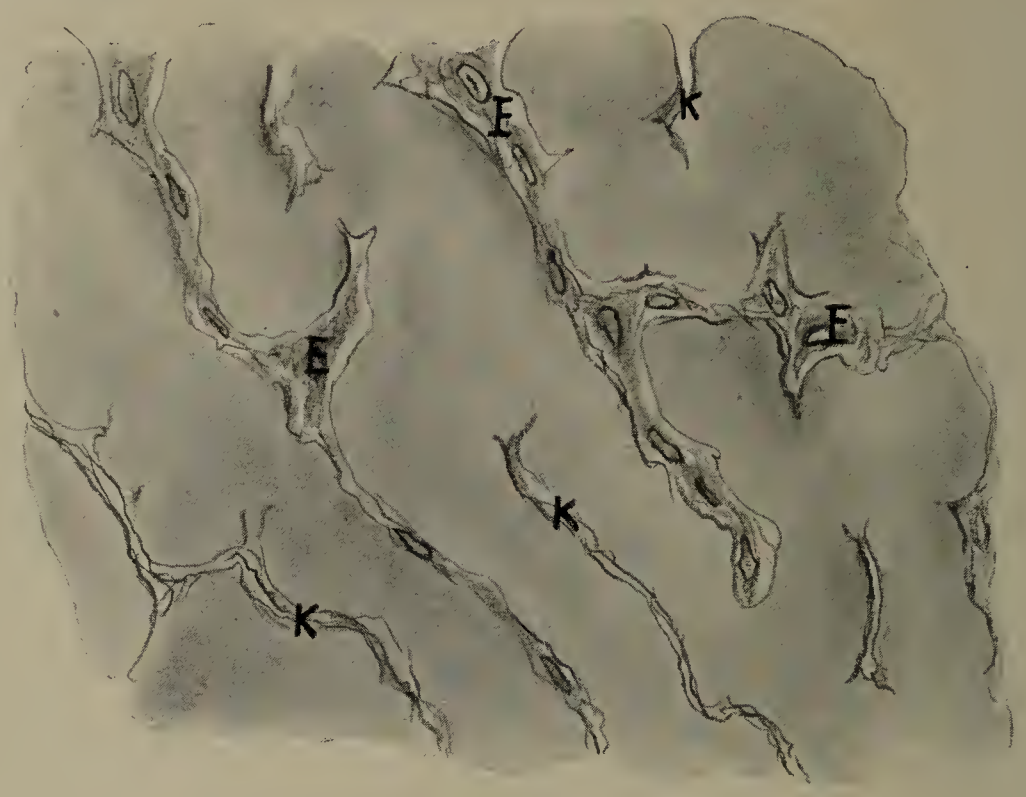

Fig. 77.

Amyloid der Leber. Hochgradig. Die Leberzellen *E E* sind zwischen den Amyloidschollen komprimiert. In letzteren treten die Gefäße *K K* mehr oder weniger deutlich hervor.

Die Abscheidung des Amyloids erfolgt zunächst im engen Anschluß an den Gefäßapparat. Die Substanz schlägt sich auf der Außenfläche

Fig. 78.

Amyloid der Leber. Leberläppchen nach Jodfärbung. Das braun gefärbte Amyloid bildet Ringe, Hufeisenfiguren, parallele Bänder. Zentrum und äußerste Peripherie nicht amyloid.

der Kapillaren, in die Muscularis der Arterien und in die Intima der Venen nieder, weiterhin aber auch auf die Fasern des Bindegewebes,

in die Saftspalten und frei in die Lymphbahnen. Dagegen werden *niemals die funktionellen Zellen der verschiedenen Organe, niemals also die Leberzellen, Nierenepithelien, Lymphkörperchen, Bindegewebszellen usw. amyloid.* Nur im abgestorbenen Zustand können sie mit Amyloid infiltriert werden.

In der **Leber** findet sich das Amyloid auf den Kapillaren, zwischen dem Endothel und den Leberzellenreihen. Zunächst (Fig. 76) nimmt man nur schmale, später breitere Säume wahr. So werden die Kapillaren nach und nach in dicke Röhren von Amyloid umgewandelt (Fig. 77). Die Leberzellen werden schmal und schwinden bis auf geringe Reste (Fig. 77). Dann sieht man fast nur noch schollige homogene Massen. Da die Entartung meist in den mittleren Zonen des Acinus beginnt und am hochgradigsten bleibt, so findet man sowohl im Zentrum wie an der Peripherie unveränderte Bezirke (Fig. 78).

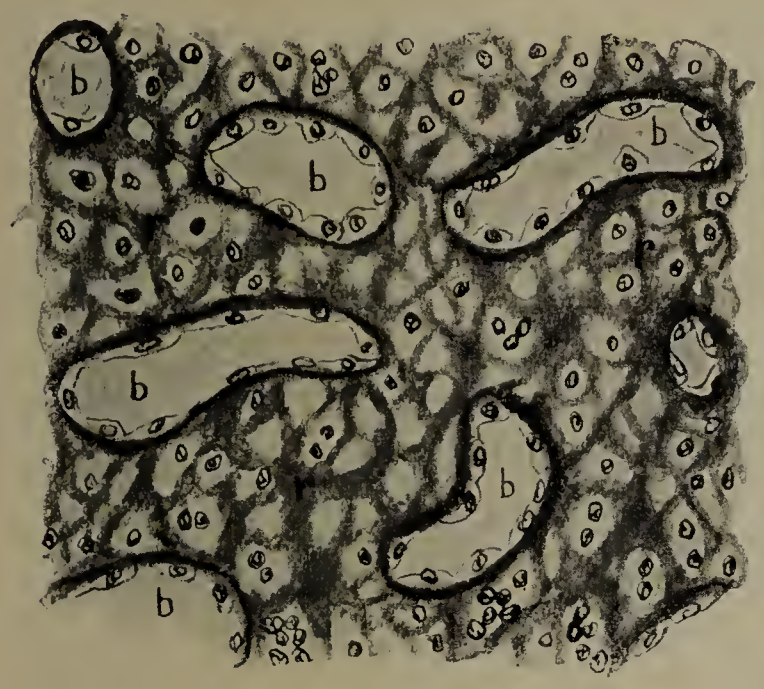

Fig. 79.

Amyloid der Milz. *b b* Kapillaren mit dunklem amyloiden Saum außerhalb der Endothelien. Zwischen den Gefäßen ein amyloides Netz.

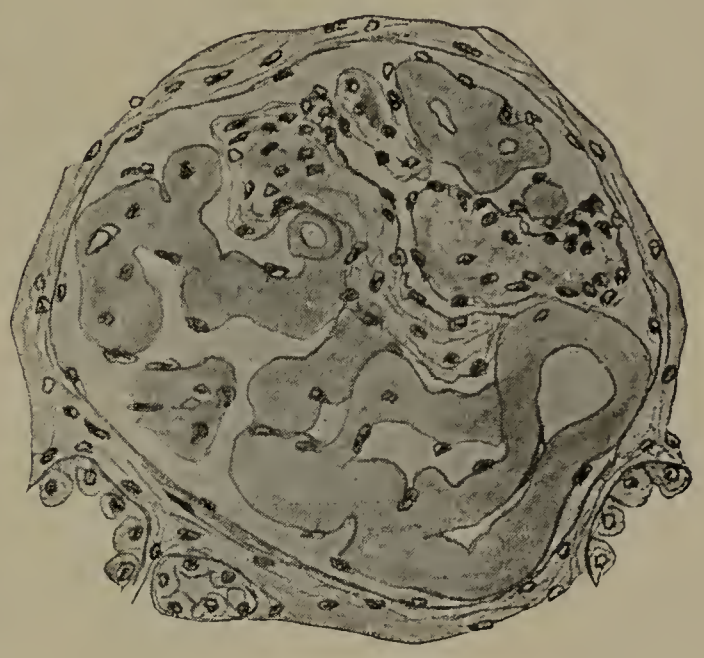

Fig. 80.

Amyloidentartung eines Glomerulus. Die Wandungen der meisten Kapillaren erscheinen durch homogene Säume von Amyloid verdickt.

In der **Milz** (Fig. 79) liegt das Amyloid in der *Pulpa* auf der Außenseite der weiten Kapillaren und greift von hier auf das zwischen den Kapillaren ausgespannte Retikulum über. In den *Follikeln* ist hauptsächlich das fibrilläre Netzwerk ergriffen und in ein System dicker homogener, knorriger Balken umgewandelt, zwischen denen hier wie dort die Zellen zugrunde gehen.

In der **Niere** liegt die Substanz auf der Außenfläche der Glomeruluskapillaren (Fig. 80), sie verengt die Gefäßlumina und vergrößert die Knäuel im ganzen zu hyalinen glänzenden Körpern (Fig. 81). Die Epithelien verschwinden. Ferner werden die *Arterien* amyloid, zumal die zu dem Glomerulus hinziehenden Äste. Das Amyloid ist hier hauptsächlich in die Muscularis eingelagert. Dann folgen die *Membranae propriae* der Harnkanälchen, die zu amyloiden Röhren um das Epithel werden. Im Mark sind die Membranae propriae und die reichlichen Gefäße beteiligt.

Die **Lymphdrüsen** verhalten sich wie die Milzfollikel. Im *Darm* liegt das Amyloid auf den Gefäßwänden und den Bindegewebsfibrillen bzw. dem Retikulum.

Die *enge Beziehung der Substanz zum Gefäßapparat* zeigt, daß an ihrer Ablagerung ein *Abscheidungsprozeß aus dem Blute* den Hauptanteil hat.

Woher stammt das Amyloid? Seine Ablagerung ist kein selbständiger durch irgend eine Schädlichkeit direkt veranlaßter Vorgang, sie ist vielmehr abhängig von primären *anderweitigen* (vorwiegend infektiösen) Zuständen, am häufigsten von chronischen Eiterungen (vor allem des Knochensystems), und zwar in erster Linie bei **Tuberkulose.** Diese Ätiologie ist die weitaus häufigste. Dann folgen *Syphilis*, chronische *Darmaffektionen*, *Leukämie*, *Malaria*, eitrig zerfallende *Karzinome* und andere Tumoren, ferner Kachexien unbekannter Ätiologie, sehr selten eitrige Bronchitis (Beneke).

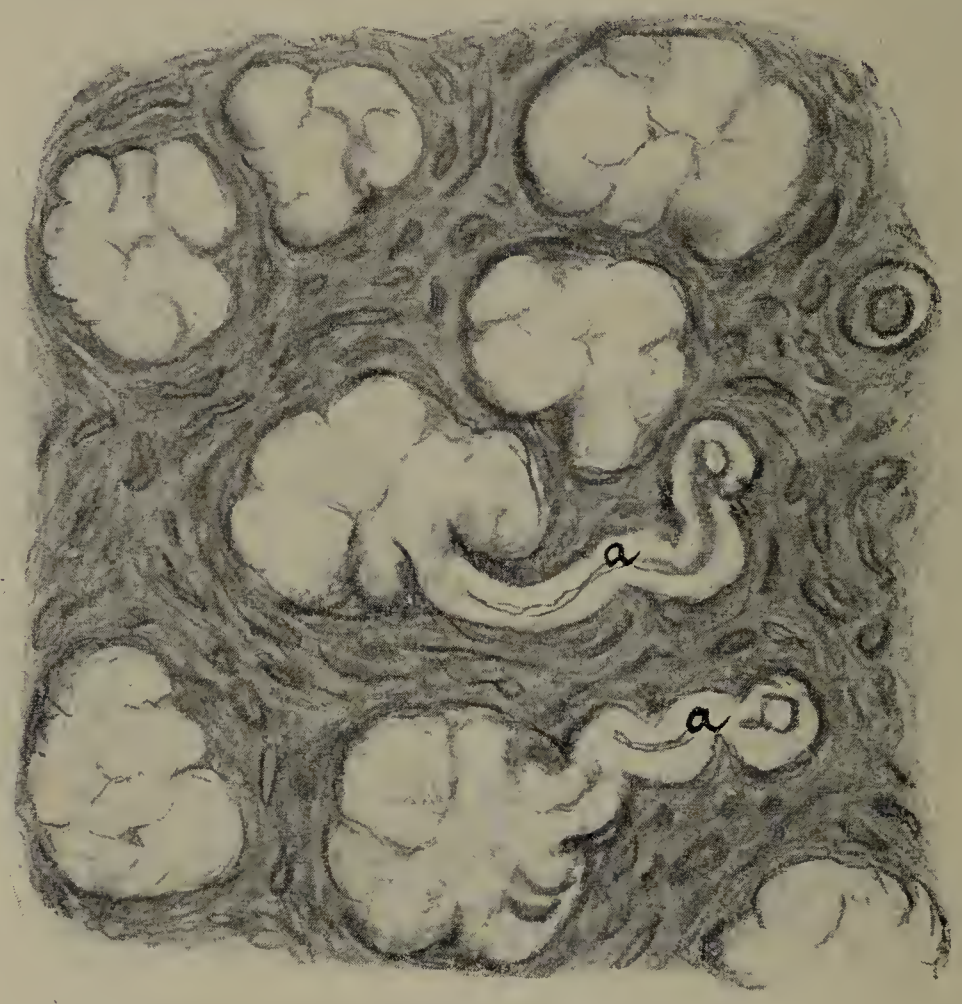

Fig. 81.
Hochgradiges Amyloid der Glomeruli und zuführenden Arterien. Beide erscheinen (im ungefärbten Zustande) hell glänzend homogen und kernlos.

Bei Tieren konnte man durch Erzeugung chronischer infektiöser Eiterungen Amyloid hervorrufen. Es gibt hier aber nicht immer, oder wenigstens erst nach längerer Zeit, die typische Jodreaktion. Auch bei den tierischen Tumoren hat man Amyloid auftreten sehen (Lubarsch).

Diese Ätiologie legt es nahe, das Amyloid aus den primären Erkrankungsherden herzuleiten und anzusehen als ein Abbauprodukt der dort zerfallenen Zellen. Als ein im Umbau begriffener Eiweißkörper ist es von Neuberg bezeichnet worden.

Im Blut kommt das Amyloid nach der älteren Auffassung *nicht* vor. Der Eiweißkörper wird erst an Ort und Stelle zum typischen Amyloid, nachdem er hier in fester Form abgeschieden wurde. Diese Abscheidung sollte nach Krawkow unter Verbindung mit der in den Geweben, zumal im Knorpel und in den elastischen Elementen vorhandenen Chondroitinschwefelsäure erfolgen. Doch hat Hansen diese Säure im Amyloid nicht auffinden können. Nach Leupold spielen trotzdem gepaarte

Schwefelsäuren, die bei den zur Amyloidentartung führenden Krankheiten in den Organen vermehrt vorhanden sind, weil die Organe sie nicht mehr auszuscheiden vermögen, eine wichtige Rolle. Sie fällen den kolloidalen, nach Leupold im Blute präformierten Eiweißkörper, *ohne eine Verbindung mit ihm einzugehen*, in fester Form aus und bewirken die charakteristischen Farbenreaktionen. Lokale Verhältnisse der Organe (die Mengen der Schwefelsäuren) sind von Bedeutung. Nach Davidsohn ist die Milz besonders wichtig, nach ihrer Exstirpation entstand im Experiment kein Amyloid, da das angeblich zum Zustandekommen der Ablagerung notwendige Ferment in der Milz gebildet wird.

Neben der auf zahlreiche Organe ausgedehnten **allgemeinen** Amyloidentartung gibt es auch ein **lokales** *Amyloid*. Es begleitet entweder *entzündliche*, besonders tuberkulöse und syphilitische Neubildungen, aber auch anderweitiges *Granulationsgewebe*, wie besonders in der Konjunktiva des Auges, oder es findet sich in echten *Tumoren*, wie Fibromen und Sarkomen, oder es tritt als eine für sich bestehende tumorähnliche *Umgestaltung von Bindegewebe* in verschiedenen Organen, wie vor allem in Zunge und Larynx, ferner den Lymphdrüsen, der Schilddrüse, der Harnblase auf (Amyloidtumoren). Das lokale Amyloid betrifft hauptsächlich das Bindegewebe, es wandelt dessen Fibrillen in knorrige homogene Balken um, lagert sich aber auch als *Ausfüllungsmasse in Lymphgefäßen* ab und wirkt im Gewebe als Fremdkörper (Fremdkörperriesenzellen).

Über die Bedingungen, die zu den lokalen Amyloidablagerungen führen, ist so gut wie nichts bekannt.

Die **Bedeutung** der *allgemeinen* Amyloidentartung ist nicht so groß, wie es nach den ausgedehnten anatomischen Befunden scheinen könnte. Sie muß natürlich die Funktion der Organe schädigen und somit das schon vorhandene von den primären Organveränderungen abhängige *Krankheitsbild verstärken*. Doch lassen sich die von ihr abhängigen Erscheinungen nicht immer deutlich abgrenzen. Die Entartung der *Leber* muß deren Stoffwechsel erheblich beeinträchtigen, von der Entartung der *Niere* hängt meist *Albuminurie* ab, von der des *Darmes* oft heftige, dauernde *Diarrhoe*. Eine **Heilung** ist in den späteren Stadien ausgeschlossen. Denkbar ist es, daß geringere Grade nach Beseitigung des primären eitrigen Prozesses sich zurückbilden können. Dafür läßt sich anführen, daß das *lokale* Amyloid zum Stillstand kommen kann und daß nach teilweiser Exstirpation von Amyloidknoten der Rest verschwand. Das Amyloid kann also wieder aufgelöst werden. Wenn man es in die Bauchhöhle von Tieren bringt, wird es unter Mitwirkung von Riesenzellen langsam resorbiert. Riesenzellen hat man bei lokalem Amyloid mehrfach beobachtet und zunächst als nur bei ihm vorkommend angesehen. Später hat man sie auch bei allgemeinem Amyloid in der Milz gefunden.

2. Die schleimige Entartung.

Die Zwischensubstanzen des Bindegewebes und die Grundsubstanz des Knorpels können ungewöhnlich reich an *Mucin* werden. Sie haben dann eine schleimige, evtl. fadenziehende Beschaffenheit. Man kann durch geeignete Reaktionen, z. B. mit Essigsäure, größere Mengen von Mucin ausfällen. Diese Substanz ist ein Produkt der Zellen. Sie führt, als ein wasseranziehender Körper, zu einer schleimig-wäßrigen Anschwellung des Gewebes, dessen

Spalten durch die mucinhaltige Flüssigkeit erweitert werden. Der Zustand findet sich besonders gern in später zu besprechenden Geschwülsten. Außerdem bei dem schon (S. 61) erwähnten, durch das Fehlen der Schilddrüse ausgezeichneten *Myxödem*, bei dem das Hautbindegewebe aufquillt und an Volumen zunimmt.

3. Einlagerung von Uraten in die Gewebe.

Bei der *Gicht* werden Urate an verschiedenen Körperstellen, in erster Linie in die Gelenkapparate, niedergeschlagen. Hier finden sie sich in meist büschelförmig vereinigten feinen Nadeln (Fig. 82) in der Grundsubstanz des Knorpels, der Gelenkbänder und des Bindegewebes der Umgebung. Sie können aber, wie experimentell festgestellt wurde, auch in Zellen (Leukozyten und fixe Elemente) aufgenommen werden. In den durch die Ablagerung in Entzündung versetzten Geweben finden sich die Urate gern in großen drusigen Massen, die von Riesenzellen umgeben werden (Tophi, Gichtknoten).

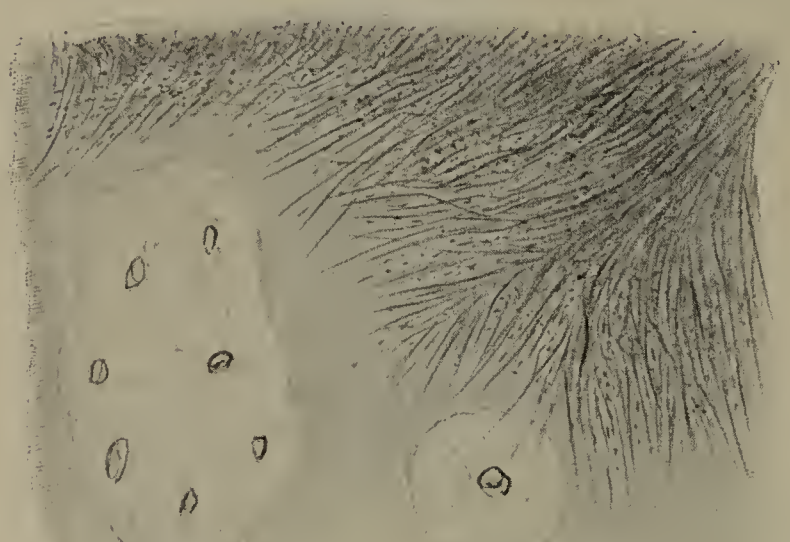

Fig. 82.

Uratablagerung im Knorpel des Kniegelenkes bei Gicht. Oben und rechts sieht man in der Grundsubstanz dicht gedrängte Uratnadeln, unten und links freien Knorpel mit Zellen.

4. Einlagerung von der Außenwelt in die Gewebe eindringender Substanzen.

Wie bei der Besprechung der Phagozytose (S. 71) bereits erwähnt wurde, dringen mit der Atemluft verschiedenartige, in der umgebenden Atmosphäre suspendierte Staubpartikelchen in den Organismus ein und werden in den Lungenalveolen von den sog. Staubzellen (abgestoßenen Alveolarepithelien, Leukozyten) zunächst aufgenommen. Teils in diesen Zellen, teils nach ihrem Zugrundegehen gelangt der Staub weiter in die Lymphbahnen, wird hier entweder in den Endothelien abgelagert oder weiter in die kleinen intrapulmonalen Lymphknötchen verschleppt. Diese beladen sich allmählich vollständig mit der betreffenden Staubart, vergrößern sich und wandeln sich durch Bindegewebswucherung in derbe Knoten um. Ein Teil des eingeatmeten Staubes passiert diese Lymphknötchen, gelangt in größere Lymphbahnen, deren Wandung sich nach Anfüllung ihrer Endothelien mit dem Staube in analoger Weise verdickt, und schließlich zu den Lymphknoten des Lungenhilus, die wiederum mehr und mehr von Staub durchsetzt werden. Soweit es sich um den gewöhnlichen Gehalt der Atemluft an Kohlenstaub handelt, liegen bei dieser sog. *exogenen Pigmentierung* Veränderungen der Lunge vor, die bei den Stadtbewohnern als physiologische anzusprechen sind, weil sie sich im Laufe des extrauterinen Lebens bei allen Individuen einstellen. Ist der Kohlegehalt der Luft aber stark vermehrt, wie in den Industriezentren, den Kohlebergwerkrevieren usw., oder finden sich in der Atemluft andere Staubarten, wie Kalk-, Kiesel-, Eisen-, Tabakstaub usw., so führt die vermehrte Aufnahme zu schwereren Verände-

rungen der Lungen, die wir als *Pneumonokoniosen* zu bezeichnen pflegen.

Auch auf dem Wege des Verdauungstraktus können feste Substanzen in den Organismus gelangen und in ihm abgelagert werden. So hat Lubarsch nachgewiesen, daß die schwarze Färbung der Lymphfollikel und Peyerschen Haufen im unteren Ileum auf einer Einlagerung von Kohlestaub beruht, der mit der Luft in Mund und Rachen eindringt und mit dem Speichel verschluckt wird. Andererseits können auf diesem Wege gelöste Substanzen aufgenommen werden, die dann innerhalb des Körpers ausfallen und in festem Zustande abgelagert werden.

Wird z. B. salpetersaures Silber lange Zeit innerlich (früher bei Darmkrankheiten und Tabes dorsalis) verabreicht oder wird es von Arbeitern als Silberstaub eingeatmet und heruntergeschluckt, so gelangt es als Silberalbuminat oder Chlorsilber nach und nach in größeren Mengen ins Blut und von dort in die Gewebe, in deren Zwischensubstanzen, oft besonders in den elastischen Fasern oder in den Gefäßendothelien (Glomeruli), es als reduziertes Silber in äußerst feinen schwarzen Körnchen ausgeschieden wird. Auch die Gefäßwände und die Membranae propriae sind beteiligt. Die Haut nimmt eine diffuse graubraune Farbe an, die Nierensubstanz wird mehr oder weniger dunkelgrau. Wir nennen den Zustand **Argyrie.** Lokale Argyrie kommt vor, wenn in Betrieben versprühendes Silber in die Haut der Hände und des Gesichtes eindringt.

Über eine weitere Art der exogenen Pigmentierung, die *Tätowierung* war bereits oben (S. 72) die Rede.

5. Die Veränderung der Festigkeit der Zwischensubstanz.

Die Bindegewebsfibrillen verlieren infolge abnormen Stoffwechsels ihre Straffheit, die elastischen Fasern ihre Elastizität. So wird im Alter die Haut schlaff, die Aorta und das Lungengewebe weniger elastisch. Auch schon früher kann Ähnliches eintreten. Die Elastizität der Lunge erfährt zuweilen eine erhebliche Abnahme. Dann ist Erweiterung der Lufträume (Emphysem) die Folge.

Es gibt ferner eine Veränderung am Knochensystem, die mit einem ungenügenden Gehalt an Kalksalzen einhergeht. Diese können teilweise oder ganz fehlen, so daß der Knochen weich und biegsam ist. Der Zustand kommt bei Erwachsenen vor und heißt dann *Osteomalacie*, Knochenerweichung (Fig. 805—812), andererseits aber auch bei Kindern in den ersten Lebensjahren. Die neugebildeten Knochenbälkchen nehmen nicht genügend Kalksalze auf und der Knochen bleibt daher lange weich. Er zeigt mannigfache Verkrümmungen. Die Krankheit heißt *Rhachitis* (s. Fig. 794—801).

Auch der Knorpel zeigt gelegentlich Erweichungszustände. So erfahren die Knorpelringe der Trachea eine Verringerung ihrer Konsistenz, wenn eine vergrößerte Schilddrüse dauernd auf sie drückt.

C. Der lokale Gewebstod.

Sehr häufig kommt es in unserem Körper zu einem *Absterben* kleinerer oder größerer Teile von Organen. Daraus müssen sich natürlich, da die toten Teile nicht mehr funktionieren, *oft schwere Folgen ergeben.* Aber sie bleiben doch nicht selten aus, teils weil die abgestorbenen Bezirke zu

klein sind, als daß ihr Ausfall bemerkt werden könnte, teils weil sie sich in nicht lebenswichtigen Organen finden, teils weil sie Teilerscheinungen schwerer Allgemeinerkrankungen sind, in denen ihre Symptome nicht deutlich hervortreten. Wir sagen in allen diesen Fällen von *lokalem Tod*, daß die Teile dem *Brand*, der **Nekrose** verfallen, daß sie nekrotisch werden (*νεκρός*, Tod). Wenn das Absterben langsam vor sich geht, wenn das Leben, evtl. unter gleichzeitigen oder voraufgegangenen Degenerationen, allmählich erlischt, reden wir von **Nekrobiose.**

Die Bedingungen, die zur Nekrose hinführen, sind mannigfaltig; Voraussetzung ist die Durchströmung des betreffenden Gebietes mit plasmatischer Flüssigkeit. Darauf beruht es, daß wir niemals Nekrose bei allgemeinem Tode auftreten sehen und daß ferner das nekrotische Gebiet zunächst eine Volumenvermehrung zeigt (Fig. 83).

1. Eine besonders häufige Veranlassung zur Nekrose ist eine **Unterbrechung des Blutkreislaufes.** Wenn kein Blut mehr hineinfließt, können nur sehr kleine, meist nur mikroskopische Bezirke durch den Lymphstrom ernährt werden. Größere Gebiete vermögen nicht (wie in der Norm Cornea und Herzklappen) ohne Blutzufuhr zu existieren.

Die Bedingungen, die eine Aufhebung des Kreislaufes mit sich bringen, seien hier kurz erwähnt.

a) Die *Unterbindung* einer Arterie hebt die Blutzufuhr auf, wenn *kein Kollateralkreislauf möglich ist.*

b) Ebenso wirkt eine das Lumen verschließende *Thrombose* oder *Embolie.*

c) Ferner der Verschluß der Arterien durch Arteriosklerose, meist mit schließlich hinzukommender Thrombose.

d) Desgleichen die *Kompression* einer Arterie oder eines *Gewebsbezirkes im ganzen* (durch Tumoren, mechanische Kompression usw.).

e) In derselben Weise wirkt eine durch gewisse Gifte (Ergotin) bedingte hochgradige *Kontraktion* von Arterien.

f) *Eine Herabsetzung der Herztätigkeit* und *Verminderung der Elastizität der Arterien* kann die Zirkulation so schädigen, daß die Störung einer Aufhebung des Kreislaufes nahekommt.

g) Auch eine Unwegsamkeit aller abführenden Venen und Stillstand der Zirkulation muß Nekrose nach sich ziehen.

2. Weiterhin führen abnorme **thermische Einflüsse** zur Nekrose. Bei Temperaturen über 60° gehen alle Zellen zugrunde. Erfrierung kann von manchen Geweben, wie von der Haut, kürzere Zeit ertragen werden. Andere, wie die funktionierenden Leber- und Nierenepithelien, werden dadurch stets vernichtet. Auch quergestreifte Muskulatur und Knochen sterben durch Erfrieren sehr leicht ab.

3. Ferner können **chemische Schädlichkeiten** den Tod des Gewebes bedingen. Es ist die Verbindung des Giftes mit dem Zellprotoplasma und der Zwischensubstanz, die das Leben unmöglich macht.

Hier kommen u. a. die Mineralsäuren (Schwefelsäure usw.) in Betracht, ferner die ätzenden Alkalien, Sublimat usw.

Vor allem sind es die *bakteriellen Toxine*, die Nekrose im Gefolge haben, so die Gifte der Tuberkel-, der Diphtherie-, der Typhus-, Fäulnis-, Cholerabazillen, der Staphylokokken, Streptokokken. Auch einzelne im Körper selbst gebildete Substanzen haben eine nekrotisierende Wirkung, so die Bestandteile der Galle, die Stoffwechselprodukte des *Diabetes*, die *Harnsäure* der *Gicht*. Wir wissen ferner, daß der *Pankreassaft*, wenn er in das Drüsen-

gewebe und in die Umgebung übertritt, oft sehr ausgedehnte Nekrosen, vor allem des Fettgewebes, hervorruft (Fig. 615 u. 616).

Auch *Läsionen des Nervensystems* hat man bei Nekrosen des innervierten Gebietes beschuldigt. Doch wirken sie nur indirekt, es ist teils die Widerstandsherabsetzung gegen andere Schädlichkeiten (Bakterien), teils eine durch Gefäßkontraktionen bedingte Ernährungsstörung maßgebend.

4. **Traumatische** *Einwirkungen*, Zerreißungen der Gewebe (auch durch Elektrizität), Quetschungen töten die Zellen entweder direkt oder unter Vermittlung einer Ernährungsstörung. Es kommt aber auch eine *molekulare Zerreißung* des Zellprotoplasmas und des Kernes in Betracht.

Die **makroskopische** Beschaffenheit abgestorbener Gewebe wechselt. Bei den Nekrosen durch Kreislaufstörungen ist der Herd bald blaß, bald dunkel blutrot. Das Aussehen des durch Hitze, Kälte und Gifte verursachten Brandes ist durch den wechselnden Blutgehalt und zum Teil auch durch die Art des Giftes bedingt. Dazu kommen sekundäre Umwandlungen des toten Gewebes. Daher bietet die Nekrose ein mannigfaltiges Bild, das entsprechend der verschiedenartigen Ätio-

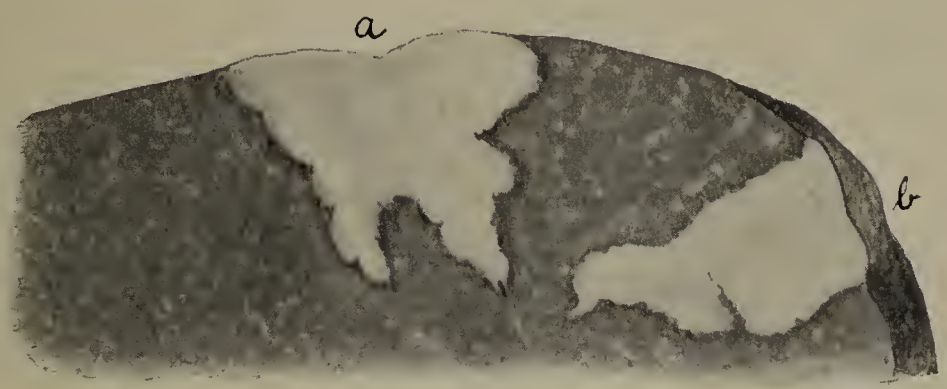

Fig. 83.

Zwei Infarkte der Milz mit leichter Hyperämie des angrenzenden Milzgewebes. Beide Infarkte springen leicht über die Serosafläche vor. Der Infarkt *a* setzt sich aus 2 einzelnen Infarkten zusammen.

logie außerordentlich häufig, wenn auch oft nur mikroskopisch zu beobachten ist.

Besonders charakteristisch sind die **anämischen Nekrosen** (Fig. 83). In Milz, Niere, Herzmuskel usw. treten sie als anämische **Infarkte** auf. Fig. 83 u. 737). Sie zeichnen sich aus durch eine blasse, undurchsichtige, weißliche bis weißlichgelbe Farbe und eine das umgebende Gewebe übertreffende Konsistenz. Ähnlich sehen die bakteriellen Nekrosen aus. Die durch *Tuberkelbazillen* bedingten sind durch eine mattweiße bis trübgelbe Farbe und eine trockene brüchige bis weiche, oft schmierige Beschaffenheit gekennzeichnet. Sie haben eine gewisse Ähnlichkeit mit trockenem oder weichem **Käse.** Wir reden daher von **Verkäsung.** Auch bei *Syphilis* finden sich ähnliche tote Gewebsmassen. Ferner kommen dem Käse ähnliche Nekrosen in verschiedenen, rasch wachsenden Geschwülsten vor.

Die *blasse Farbe* der anämischen Nekrosen erklärt sich aus der Entfärbung des in dem Herde enthaltenen Blutes und dem gleichzeitigen Hervortreten der blaßgelblichen Eigenfarbe der Gewebe. Woher aber rührt die feste und meist trockene Beschaffenheit der Nekrose? Die Trockenheit bei der Verkäsung hat Virchow durch einen Wasserverlust erklärt. Er sprach von *Inspissatio.* Aber die Infarkte der genannten Organe haben in den *ersten Tagen* kein geringeres, eher ein etwas größeres

Volumen, als es das normale Gewebe hatte. Das verträgt sich nicht mit einem Wasserverlust. Zugleich haben sie eine deutlich festere Konsistenz. Das beruht auf einer Gerinnung der in den Infarkten vorhandenen Flüssigkeit und des toten Gewebes (des Protoplasmas) selbst; man bezeichnete früher die anämischen Infarkte wegen ihrer Ähnlichkeit mit geronnenem Fibrin als *Fibrinkeile* und dachte an Einlagerungen

Fig. 84.
Herzklappe mit Kokkenkolonie und darüber gelegenem Thrombus *T*. Um die Kokkenkolonie ist das Gewebe kernlos.

von Fibrin. Auf die Gerinnungsprozesse im Protoplasma der Zellen selbst hat Weigert hingewiesen und deshalb von **Koagulationsnekrose** gesprochen. Zum Zustandekommen einer solchen ist nach Weigert das Vorhandensein gerinnungsfähiger und das Fehlen gerinnungshemmender Substanzen, sowie die bereits erwähnte Durchströmung mit plasmatischer Flüssigkeit notwendig. Ist die Koagulationsnekrose eingetreten, so kann nachträglich eine Wasserentziehung zur Inspissatio und damit zur Verkäsung führen.

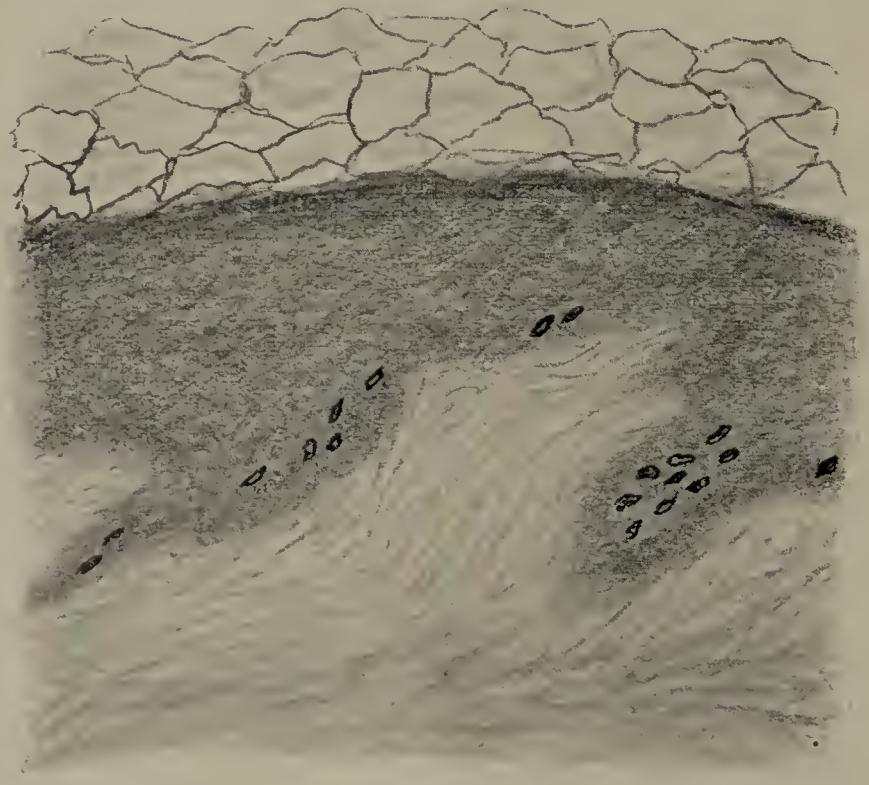

Fig. 85.
Nekrotische Haut. Oben die Hornschicht, in der Mitte das noch mit wenigen Kernen versehene Etpihel, unten die kernlose Cutis.

Weniger gut sieht man den Herden die Nekrose ohne weiteres an, in denen bald mehr, bald weniger Blut vorhanden ist, so vor allem den **hämorrhagischen Infarkten,** bei denen das massenhaft ausgetretene Blut die Eigentümlichkeiten des toten Gewebes nicht hervortreten läßt. Ebenso ist es bei jenen Nekrosen, die durch allmähliches Aufhören der Zirkulation unter Übergang in Stase entstehen, so an den Zehen infolge von frühzeitigen oder senilen Gefäßerkrankungen. Die absterbenden Teile bekommen eine blauschwarze Farbe. Aber die Nekrose verrät sich durch die ausgesprochene *Abkühlung*, die *Unbeweglichkeit* und *Unempfindlichkeit*.

Bei der Nekrose durch **Chemikalien** spielt der Blutgehalt im Augenblick der Giftwirkung eine Rolle. Je blutreicher das Organ war, desto dunkler färbt es sich. Bei blutleeren Geweben kann die Qualität des Giftes zur Farbengebung beitragen. Salpetersäure z. B. färbt die Teile gelb. Auch die Konsistenz hängt von der tötenden Substanz ab. Alkalien machen die Gewebe weich, Schwefelsäure macht sie durch Wasserentziehung trocken. Nekrotische Teile, die, wie z. B. abgestorbene Darmschleimhaut bei Typhus, mit Galle in Berührung kommen, werden durch sie gelb, braun oder grün gefärbt.

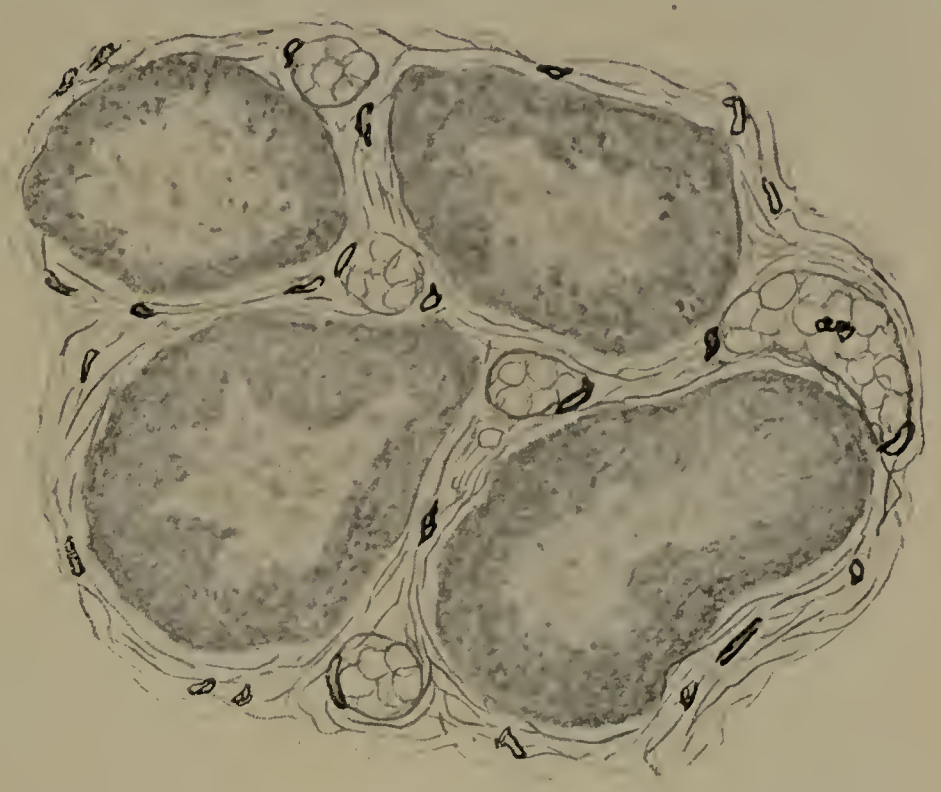

Fig. 86.
Nekrotische kernlose Harnkanälchen bei Ikterus. Im Bindegewebe noch einige Kerne.

Ein nie fehlendes charakteristisches **mikroskopisches** Kriterium der Koagulationsnekrose ist der **Mangel der Kernfärbbarkeit** (Fig. 83, 84, 85, 86, 87). Die Kernlosigkeit der koagulationsnekrotischen Bezirke läßt im gefärbten Präparate auch kleinste Nekroseherde leicht auffinden. Sie kommt durch die oben erwähnte *Chromatolyse* zustande, bei der das Chromatin der Kerne infolge der Durchströmung mit plasmatischer Flüssigkeit gelöst wird. Neben der Chromatolyse werden auch andere Kerndegene-

Fig. 87.
In Nekrose begriffener Eiter. Viele Zellen sind schon kernlos, die anderen mit Kernbröckchen verschiedener Größe versehen.

Fig. 88.
Aus einem nekrotischen Niereninfarkt. Der Glomerulus *G* ist fast ganz, die Harnkanälchen *b b* völlig kernlos. Im Bindegewebe noch einzelne Kerne. Ein gerades Kanälchen noch kernhaltig. *F* Kapillare mit Endothelkernen.

rationen, namentlich die *Karyorhexis* bei Nekrosen beobachtet (Fig. 86).

Mit dem Verschwinden des Kernes werden die funktionellen Strukturen, die in ganz frischen Nekrosen noch zu erkennen sind, immer

undeutlicher. Die Zellen büßen ihre gegenseitige Begrenzung ein (Fig. 87), ihr Protoplasma bildet als Ausdruck der Gerinnungsprozesse eine gemeinsame trübe oder mehr homogene Masse. Oder die Zellen bilden jede für sich trübe kernlose Protoplasmahäufchen. Dabei verkleinern sie sich mehr und mehr, sie bekommen unregelmäßige Konturen, ihr Protoplasma wird teils aufgelöst, teils bröckelt es in feinen Partikeln ab, bis schließlich die ganze Zelle verschwunden ist. Alle diese Auflösungsprozesse werden erklärt aus der *Durchströmung mit Flüssigkeit*, welche die Gewebsbestandteile nach und nach löst.

Die Nekrose kann außer ganze Gewebe auch *einzelne Zellen* oder nur *mikroskopisch wahrnehmbare Abschnitte*, in der Niere z. B. einzelne Harnkanälchen, betreffen. An ihrer Kernlosigkeit können wir aber auch diese kleinen abgestorbenen Teile leicht erkennen.

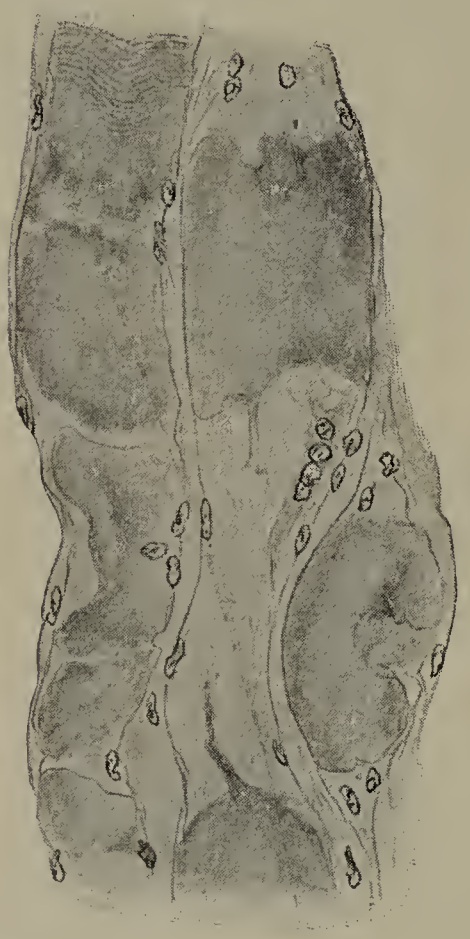

Fig. 89.

Wachsentartung von quergestreiften Muskelfasern. An Stelle derselben finden sich homogene Schollen. In der unteren Hälfte der Figur sieht man das zusammengefallene Sarkolemm der mittleren Faser.

Solche partielle Nekrosen sind meist abhängig von Giften, die zu einzelnen Abschnitten besondere Beziehungen haben. So werden manche Substanzen (die Gallebestandteile, das Sublimat usw.) durch gewundene Harnkanälchen ausgeschieden und bringen deshalb gerade sie zur Nekrose.

Gehen in den zuletzt genannten Fällen wenigstens ganze Zellen zugrunde, so gibt es auch ein **Absterben von Zellbestandteilen.** So wird das Protoplasma von tuberkulösen Riesenzellen partiell, meist in den zentralen Zellabschnitten nekrotisch. So geht ferner bei der willkürlichen Muskulatur die quergestreifte Substanz zugrunde, während die Muskelzelle erhalten bleibt. Das ist der Fall bei der **wachsartigen Degeneration,** die deshalb so heißt, weil die ergriffenen Teile ein gelbliches, glänzend-transparentes Aussehen und eine festere Konsistenz bekommen. Der Befund wurde zuerst von Zenker bei Typhus in der Bauchdeckenmuskulatur hauptsächlich in dem unteren Ansatz des Rectus abdominis erhoben. Aber sie kann überall auftreten, wo Muskulatur durch das Toxin von Bazillen, durch eine andere giftige Substanz oder durch Quetschung geschädigt wurde, wo dann die Kontraktion eine Zerreißung der geschädigten Substanz bewirkt und diese koaguliert. Unter dem Mikroskop (Fig. 88 u. 392) sieht man die kontraktilen Teile in homogene, der Querstreifung entbehrende, kleinere und größere rundliche, eingekerbte Schollen zerfallen (»*scholliger Zerfall*«) die durch Zwischenräume von wechselnder Breite voneinander getrennt sind. Manchmal sind über einen größeren Bezirk alle Muskelfasern in dieser Weise verändert, nicht selten aber finden sich zwischen den zerfallenen Elementen andere, die noch gut erhalten sind. Das Sarkolemm ist meist gut nachweisbar, es fällt zwischen den einzelnen Schollen zusammen, so daß es sanduhrförmige Einschnürungen bildet (Fig. 88). Analoge Bilder

trifft man gelegentlich im Herzen an, namentlich bei der Diphtherie in Gestalt des körnig-scholligen Zerfalls.

Werden in einem Gewebe die zum Zustandekommen einer Koagulationsnekrose notwendigen Voraussetzungen *nicht* erfüllt, überwiegen beispielsweise gerinnungshemmende über gerinnungsfähige Substanzen, so kommt es unter sonst gleichen Bedingungen zu einer anderen Form der Nekrose, zur Verflüssigung, Erweichung, zur **Colliquationsnekrose.**

Im Zentralnervensystem wirken z. B. die reichlichen Lipoide gerinnungshemmend; dementsprechend sehen wir hier bei Absperrung der Blutzufuhr, bei thermischen, chemischen usw. Einflüssen eine Erweichung auftreten. Das abgestorbene Material stellt einen mehr oder weniger flüssigen Brei dar, der aus zerfallener Gehirnsubstanz und aus eingedrungener Flüssigkeit besteht und in dem sich die früher erwähnten Körnchenzellen finden. Durch Abwanderung der Körnchenzellen und Resorption der Flüssigkeit werden die erweichten Teile entfernt.

Die Verflüssigung erfolgt durch eiweißlösende (proteolytische) Fermente, die beim Zellzerfall frei werden und in dem weiteren Schicksal auch koagulationsnekrotischer Teile eine große Rolle spielen.

Die toten Teile sind meist für den Organismus schädliche entzündungerregende Fremdkörper, *deren er sich zu entledigen sucht.* Es gibt aber auch Fälle, in denen sie, wenn es sich um tote, *aseptisch* abgestorbene und nicht nachträglich infizierte Teile der Stützgewebe (Knochen, Knorpel, manchmal auch Bindegewebe) handelt, lange Zeit im Zusammenhang mit dem umgebenden gesunden Gewebe liegen und *mechanisch-funktionell brauchbar bleiben* können. Extremitäten, in denen Knochen abgestorben sind, können weiter benutzt werden. (Ribbert, Deutsche med. Woch. 1915, Nr. 12.)

Andere abgestorbene Teile (wie tuberkulöser Käse) können zwar auch dauernd liegen bleiben, werden aber dann durch derbe (entzündlich neugebildete) Bindegewebsmassen eingekapselt und dadurch unschädlich.

Gewöhnlich aber machen die toten Teile teils durch *Autolyse*, teils unter dem *Einfluß der angrenzenden lebenden Teile* mancherlei Veränderungen durch, die ihre Beseitigung herbeiführen oder begünstigen können.

Autolyse heißt die in aseptisch bei Körpertemperatur aufbewahrten Geweben auftretende Lösung, Selbstverdauung, die unter der Einwirkung der in den Zellen vorhandenen Fermente vor sich geht, also analog der Colliquationsnekrose erfolgt.

Eine Art von Autolyse oder Mazeration kommt in seltenen Fällen an dem im Uterus abgestorbenen Fetus zustande. Die Weichteile werden aufgelöst, verflüssigt und in dieser Form nach außen entleert. Das Skelett bleibt übrig. Auch die Veränderungen in »faultoten« Früchten beruhen nicht auf Fäulnis, sondern auf Autolyse.

Viele nekrotische Teile *werden allmählich von der normalen Umgebung aus aufgesaugt.* Das tote Gewebe erfährt eine Colliquation und wird *seiner größten Masse nach* von den durchströmenden Flüssigkeiten (sehr langsam) aufgenommen und fortgeführt. In den *Randabschnitten* wirken an der Lösung eindringende Zellen mit. Hier tritt Bindegewebe an die Stelle des toten Gewebes. Wir nennen diesen Vorgang Organisation. Durch sie und vor allem durch die Colliquation werden die Infarkte der Milz, der Niere, des Myokards, der Lungen beseitigt.

Manche toten Teile erfahren einen *Wasserverlust*, eine *Eintrocknung*. So wird der jahrelang daliegende Käse trocken, bröcklig. Vor allem wird die Eintrocknung eintreten, wenn die abgestorbenen Teile (Finger, Zehen) an der Körperoberfläche liegen und der Verdunstung ausgesetzt sind. Sie zeigen dann eine ähnliche Veränderung, wie die Mumien. Daher nennen wir den Prozeß **Mumificatio** oder *trockenen Brand* (Fig. 89). Die Gewebe werden härter, lederartig und schrumpfen zusammen. Sie nehmen einen schmutzig schwarzbraunen oder graubraunen Ton an, was auf Umsetzungen des Blutfarbstoffes beruht.

Eine weitere Veränderung ist durch die Wucherung von *Fäulnisbakterien* in den toten Teilen gekennzeichnet. Dann reden wir von **Gangrän** (*γάγγραινα*) oder **feuchtem Brand.** Das tote Gewebe, z. B. die Zehe eines Fußes, fault ebenso, wie es ein abgeschnittener Teil oder die Leiche tut. In ihm bilden sich Gasblasen, welche die Epidermis vielfach abheben.

Fig. 90.
Mumifizierende Nekrose dreier Zehen des linken Fußes.

Die Farbe des Gewebes geht aus der schwarzblauen in eine schwarzgrüne, schmutzige, mißfarbene über, während sich gleichzeitig Fäulnisgeruch bemerkbar macht. Die Konsistenz der Teile wird weich, teilweise schmierig. Entwickelt sich in den an die Gangrän anstoßenden Teilen eine lebhafte Entzündung, so spricht man wohl von *heißem*, anderenfalls von *kaltem Brand*. Ist eine besonders ausgedehnte Durchsetzung des gangränösen Gewebes mit Gasblasen vorhanden, so gebrauchen wir die Bezeichnung **Gasgangrän.** Der Ausdruck bezieht sich aber meist nicht auf primär abgestorbene und sekundär faulende Teile, sondern auf mit Nekrose und Gasblasenbildung einhergehende Infektion durch bestimmte Bakterien (s. S. 29). Über die Gangrän der Lunge und des Darmes s. diese Organe.

Wenn die nekrotischen Teile unter *der Wirkung von Bakterien* abstarben oder nachträglich *infiziert* wurden, können sie durch einen in dem angrenzenden gesunden Gewebe auftretenden *Entzündungsprozeß, der das Tote durch eine rings herumgehende Einschmelzung* (»Demarkation«) vom Lebenden *trennt* (Fig. 90—92), *völlig von dem übrigen Körper losgelöst werden.* In anderen Fällen kann das nekrotische Gewebe dadurch, daß Eiterkörperchen eindringen und bei ihrem Zerfall ein proteolytisches Ferment aus ihnen frei wird, gelöst, »eingeschmolzen« werden; es entsteht dann an Stelle der primären Nekrose ein Eiterherd, ein *Abszeß*. Wie das geschieht, wird bei der *Entzündung* erörtert werden. Liegen solche tote Gewebe an der äußeren oder inneren Körperoberfläche (auch in der Lunge), so können sie entweder durch Demarkation aus ihrem Zusammenhange gelöst und abgestoßen oder in toto eitrig eingeschmolzen

werden; es bleibt in beiden Fällen ein Substanzdefekt, ein *Geschwür* (*Ulcus*). Knochennekrosen werden durch Einschmelzung vom lebenden Knochen gelöst und dadurch zu »Sequestern« (Fig. 91). Es besteht auch die Möglichkeit, daß ganze Zehen oder noch größere Teile der Extremitäten abgetrennt werden. Heute freilich werden sie, ehe es bei der langen Dauer solcher Demarkationen dazu kommt, vom Chirurgen entfernt.

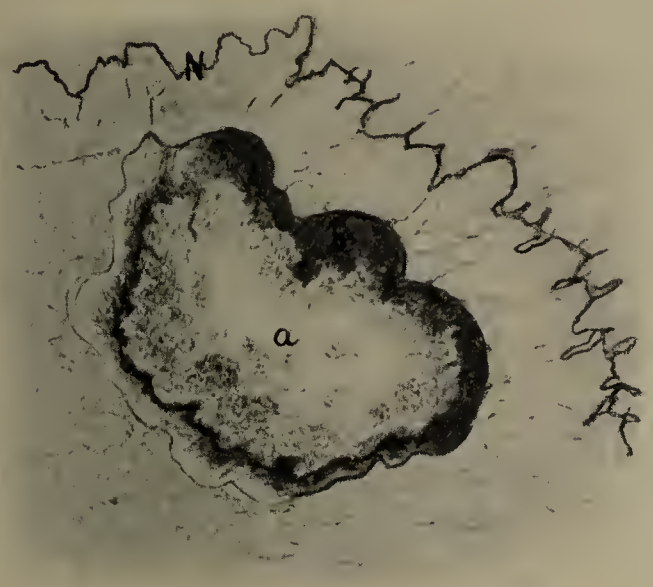

Fig. 91.

Umschriebene Nekrose des Stirnbeines. Das abgestorbene Knochenstück *a* ist ringsum von dem normalen Knochen abgelöst. *N* Koronarnaht.

Fig. 92.

Sequester, teils dem Stirn-, teils dem Scheitelbein angehörend. Median die Nahtlinie.

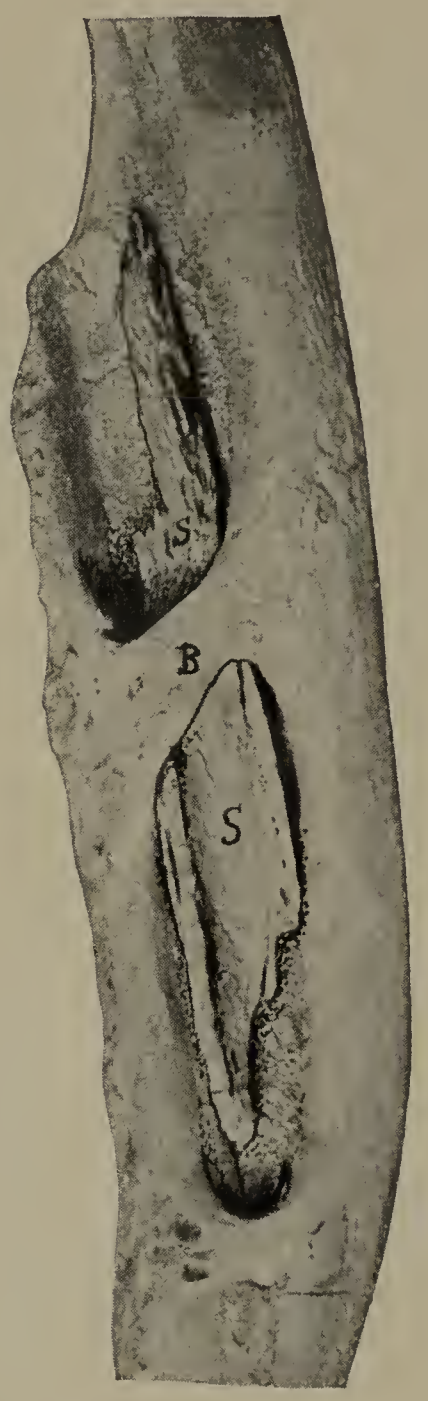

Fig. 93.

Verdicktes Femur mit abgestorbenem Knochenstück, Sequester *S*, *S*, *B* Knochenbrücke über dem Sequester.

Eine weitere an nekrotischen Teilen oft vorkommende Umwandlung ist durch eine Imprägnation mit Kalksalzen, durch eine Verkalkung gegeben, von der wir im nächsten Abschnitt ausführlicher sprechen werden.

E. Die Verkalkung und die Abscheidung fester toter Massen aus den Sekreten und Exkreten.

Die *Verkalkung* tritt *nicht selbständig für sich* in unveränderten Geweben ein. Sie ist fast immer die Folge *anderweitiger voraufgegangener lokaler Veränderungen*. Nur sehr selten ist sie der Ausdruck einer Über-

schwemmung des Körpers mit Kalksalzen und ihrer Abscheidung in bis dahin nicht veränderte Teile.

Die pathologische Verkalkung geht in der Hauptsache in derselben Weise vor sich, wie unter normalen Verhältnissen die Imprägnierung der Knochengrundsubstanz mit Kalksalzen. In beiden Fällen sind *dieselben Salze*, vor allem also phosphorsaurer und kohlensaurer Kalk beteiligt. Viel seltener kommt der oxalsaure Kalk und in bestimmten Fällen fettsaurer Kalk in Betracht. Die Kalksalze stammen aus den Körperflüssigkeiten, in denen sie gelöst enthalten sind. Vermehrt man hier künstlich ihre Menge, so geht die Verkalkung ausgedehnter vor sich (v. Kossa).

Fig. 94.
Verkalktc, regelmäßig geschichtete Massen von der Oberfläche einer nekrotischen Harnblasenschleimhaut (*a*). Senkrechter Schnitt.

In jungen, in Entwicklung begriffenen Knochen wird neben Kalk sehr gewöhnlich auch *Eisen* abgeschieden.

Die Verkalkung betrifft entweder tote oder mit mangelhaftem Stoffwechsel versehene Teile oder auch Massen, die nur als Produkte von Geweben anzusehen sind, ihnen aber nicht oder nicht mehr angehören; alle diese Substanzen sind als »Kalksalzfänger« zu betrachten, die die gelösten Kalksalze aus den Gewebssäften durch physikalische Adsorption in sich aufnehmen, in gleicher Weise wie normaliter der Knorpel als Kalksalzfänger bei der Ossifikation dient.

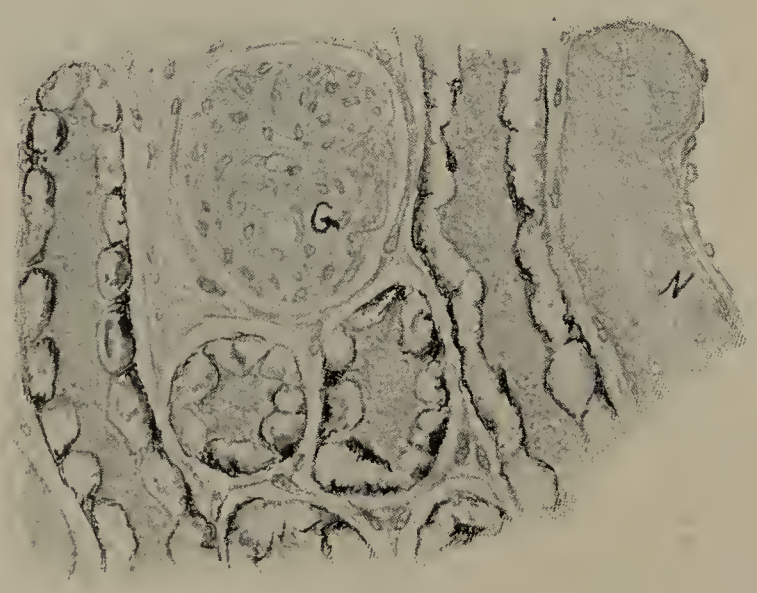

Fig. 95.
Niere des Kaninchens mit verkalkten, durch homogene, schollige Beschaffenheit ausgezeichneten Harnkanälchen. *N* nekrotisches, nicht verkalktes Kanälchen. *G* Glomerulus.

I. In die zweite Gruppe, die wir zuerst betrachten wollen, gehören **abgestoßene Oberflächen- und Drüsenprodukte.**

a) Zuweilen verkalken jene abgestoßenen und mit Talg untermischten *Epithelmassen*, die sich bei Mangel an Reinlichkeit im Präputialsack anhäufen. Dann entstehen *Präputialsteine*. Auch die in den Krypten der Tonsillen liegenden Haufen von Zellen und Bakterien können Kalk aufnehmen. Es bilden sich *Tonsillarsteine*. Weiter die Talgmassen können in erweiterten Talgdrüsen und in Epidermoiden oder Atheromen, Kalk aufnehmen. Ferner gibt es kleine, aus verkalktem Schleim

und Epithelhaufen gebildete Steine in pathologisch veränderten Bronchen (*Bronchialsteine*).

b) Hier lassen sich auch die sogenannten *Kotsteine* anreihen, über die bei dem Wurmfortsatz (Fig. 564) zu reden sein wird.

c) In *Drüsenräumen* und in Ausführungsgängen finden wir ferner nicht selten feste Körper, die sich in wechselndem Umfange aus Kalksalzen aufbauen.

d) Eine Verkalkung kann auch *Thromben*, zumal auf Herzklappen, zuweilen auch den geronnenen Inhalt erweiterter *Lymphgefäße* betreffen.

II. Zu den **verkalkenden Geweben** gehören

a) *völlig abgestorbene Teile.*

1. So nehmen z. B. die bei der Tuberkulose in Lymphdrüsen entstandenen *Käsemassen* gern Kalk auf und werden zu festen (Verkalkung) oder mehr bröckligen Konkrementen (Verkreidung). Keine Verkalkung ist so häufig wie diese. Auch in der Lunge trifft man sie an.



Fig. 96.
Grenze verkalkten (*K*) und eines nicht verkalkten (*B*) entzündlich neugebildeten Bindegewebes des Nebenhodens nach der Entkalkung. *K* hat sich mit Hämalaun dunkel gefärbt, ist kernlos.

2. Weiter finden wir Kalkablagerungen in den oberflächlichen *nekrotischen Schichten von Schleimhäuten*, z. B. der Harnblase (Fig. 94) und des Nierenbeckens bei chronischen infektiösen Zuständen.

3. Ferner kennen wir Verkalkungen abgestorbener *Skelettmuskulatur*, seltener auch der des Herzens.

4. In der Niere verkalken die unter der Einwirkung von Giften abgestorbenen Epithelien gewundener Harnkanälchen, z. B. bei der Sublimatintoxikation (Fig. 95).

5. Die großartigste Verkalkung tritt ein bei dem in der Bauchhöhle entwickelten dort zugrunde gehenden Fetus. Er kann sich in großer Ausdehnung in den äußeren Schichten mit Kalksalzen imprägnieren und so ein **Lithopädion,** Steinkind, bilden.

6. Im *Pankreas* (Mesenterium, Netz) kommt eine partielle *Nekrose des Fettgewebes* mit Verkalkung in rundlichen oder unregelmäßigen Herden vor. Auch in *Lipomen* sieht man zuweilen Verkalkung. Bei diesen Formen der Verkalkung wird das Neutralfett gespalten, und die Fettsäuren verbinden sich mit Kalzium zu Kalkseifen. Der gleiche Vorgang kommt bei der *Arteriosklerose* vor, wenn durch Zerfall der Cholesterinester die Fettsäuren frei werden und sich mit Kalzium verbinden.

7. Ferner verkalken abgestorbene *Parasiten* (Echinokokken, Trichinen usw.).

b) Sehr häufig beobachten wir ferner die *Verkalkung von Teilen, die in ihrer Lebensenergie erheblich herabgesetzt sind.*

1. Dahin gehört vor allem das *Bindegewebe*, wenn es abnorm fest und dicht und reich an *hyaliner* Grundsubstanz ist. In diesem Zustande ist seine Lebenstätigkeit erheblich herabgesetzt.

So verkalkt gern das *entzündlich neugebildete indurierte Bindegewebe* der Pleura und des Perikards. Hier können sich umfangreiche Kalkplatten bilden. Ferner verkalken oft *Fibrome* und *Myome*.

Unter dem Mikroskop sieht man nach Auflösung des Kalkes ein kernloses sich diffus färbendes Gewebe (Fig. 96).

2. Verkalkung kommt ferner in *Gefäßwandungen*, besonders der Arterien, gern vor. Hier findet sie sich manchmal vorwiegend in den *elastischen Elementen* (Fig. 97), später in größerem Umfange in hyalin umgewandelten und zugleich fettig entarteten Abschnitten der verdickten Intima oder der Media Unter den kleinen Arterien sind besonders die des *Gehirns* zur Verkalkung geneigt. Sie verkalken zuweilen so ausgedehnt, daß sie auf den Schnittflächen spießförmig aus der weichen Gehirnsubstanz herausstehen.

3. Weiterhin kann der *Knorpel* Kalk aufnehmen, so im höheren Alter im Kehlkopf und in den knorpeligen Rippenabschnitten. Hier lagern sich feine Kalkkörnchen mehr oder weniger dicht in die Grundsubstanz ein.



Fig. 97.
Verkalkung der Elastica interna und elastischer Fasern der Media einer Koronararterie.

4. Ferner seien die *Ganglienzellen* genannt, die im Alter, bei Schrumpfung der Rinde, zuweilen mit Kalkkörnern vollgepfropft sind. Man sieht sie auch so, wenn sie nach Gehirnerschütterung abgestorben sind.

5. *Thromben* erfahren die Verkalkung oft erst, wenn sie an der Peripherie *organisiert* sind. In den Venen finden sich dann rundliche, durchschnittlich etwa erbsengroße steinharte Gebilde, die *Phlebolithen*, *Venensteine*, genannt und zuweilen in großer Zahl vor allem in den Venen des Ligamentum latum gefunden werden (Fig. 717).

6. Endlich kommt Verkalkung nicht selten auch als *Kalkmetastase* (Virchow) vor. Wenn bei Zerstörungen des Skelettes oder im Alter reichliche Kalksalze resorbiert werden und deshalb im Blute vermehrt sind, gelangen sie in den Markkegeln der *Niere*, in der *Magenwand* (in der Umgebung der Drüsen) und seltener in der *Lunge* zur Abscheidung. In dieser werden sie hauptsächlich in den *elastischen Fasern* niedergeschlagen.

Über die Bedingungen der Verkalkung ist im allgemeinen noch folgendes zu sagen: Wenn bei der Kalkmetastase die Säfte mit Kalk sehr reichlich versehen sind, werden sie nach Hofmeister dort ausgefällt, wo nicht genügend Säure vorhanden ist, um sie in Lösung zu erhalten, so in der Magenwand, wo die Säure dem Gewebe dauernd entzogen wird und in das Sekret übergeht. In allen anderen Fällen von Gewebsverkalkung müssen besondere Beziehungen zwischen dem veränderten Gewebe und dem Kalk zur Geltung kommen.

Lichtwitz meint, der normale kolloidale Zustand der Gewebsbestandteile, der mehr Kalk, als es sonst möglich sei, in Lösung erhalte, ginge bei der Verkäsung usw. verloren, und damit müßte der Kalk ausfallen.

Über die unter Ic genannte Verkalkung in Drüsenräumen und Ausführungsgängen, die zu der *Konkrementbildung* führt, ist noch folgendes zu sagen:

Außer den im engeren Sinne nekrotischen Massen haben wir als tot auch die physiologischen Se- und Exkrete und die von den Oberflächen beständig sich abstoßenden Zellen anzusehen.

Die Se- und Exkrete häufen sich zuweilen in den Ausführungsgängen der Drüsen in abnormer Weise an, wenn ihre Entfernung erschwert ist, oder es bilden sich aus ihnen oder in ihnen feste Abscheidungen, die in dieser Form lange liegen bleiben können.

Hier führen wir nur in Kürze die *Bildung fester toter Körper in den Drüsen und deren Ausführungsgängen an, während wegen aller genaueren Einzelheiten auf den speziellen Teil verwiesen wird.*

a) Dahin gehören einmal feste Gebilde in den Drüsenräumen der *Prostata* (Fig. 98). Hier entstehen durch Niederschlag einer aus zerfallenden Zellen stammenden Eiweißsubstanz um einen ebenfalls von untergehenden Zellen gelieferten Kern homogene rundliche oder polyedrisch abgeplattete Körper, sog. **Prostatakörperchen.** Sie kommen in allen Lebensaltern vor, bei Kindern als kleine homogene farblose Schollen, die mit dem Alter größer werden und nach und nach eine gelbe, schließlich eine gelbbraune oder tiefbraune Farbe annehmen. Sie können zu mehreren in einem Drüsenraum vorhanden sein. Sie zeigen gewöhnlich eine *konzentrische* Schichtung. Eine pathologische Bedeutung kommt ihnen mit seltenen Ausnahmen nicht zu, obgleich sie außerordentlich zahlreich vorhanden sein und der Schnittfläche der Prostata alter Leute ein Aussehen verleihen können, als sei sie mit Schnupftabak bestreut.

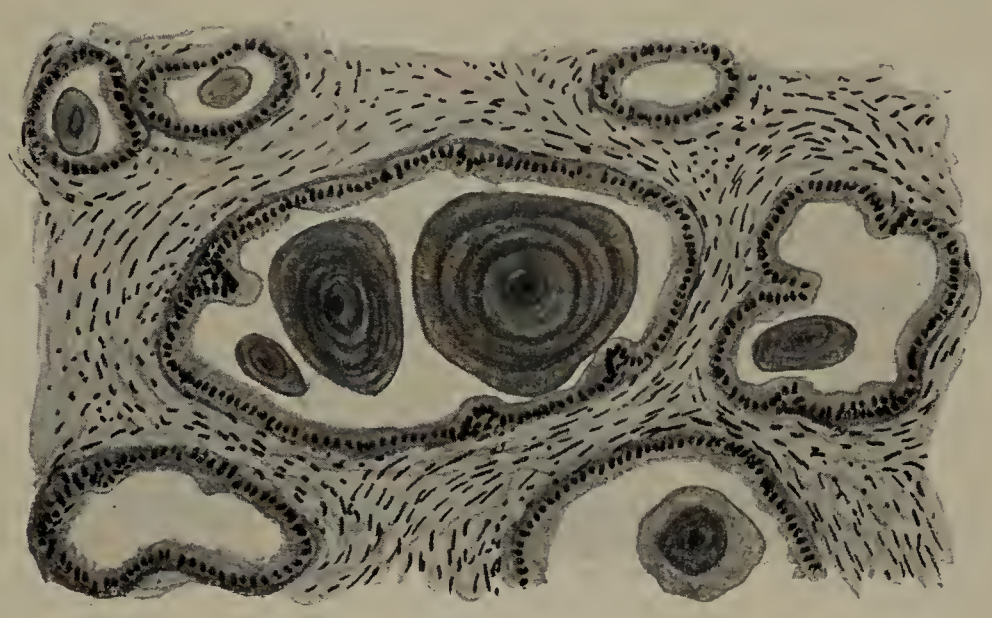

Fig. 98.
Konkretionen in einer Alveole der Prostata.

Die Körperchen nehmen zuweilen mit Jod und Schwefelsäure ähnlich dem Amyloid einen blauvioletten Farbenton an. Daher heißen sie »**Amyloidkörper**« **(Corpora amylacea).** Meist freilich gelingt die Reaktion nicht, sie werden mit Jod nur gelb oder schmutzigbraun oder grünlich. Die Bezeichnung »Amyloidkörper« ist daher unrichtig.

b) Ihnen nahe stehen rundliche Gebilde, die man in *Lungenalveolen*, z. B. in Stauungslungen sieht. Es sind kleine, die Epithelien an Größe wenig oder um das Vielfache übertreffende farblose, glänzend-homogene, rundliche Körper, die meistens zentral einen kleinen Fremdkörper, z. B. ein Staubkorn, einschließen, um welches die Bildung stattfand. Die hyaline Substanz ist ein

Produkt teils aus Zellen, die homogen werden und sich aneinanderlegen, teils aus Bluteiweiß. Man nennt auch diese Gebilde fälschlich **Amyloidkörperchen.**

c) Äußerlich ähnliche Dinge kommen im *Zentralnervensystem* vor. Wenn bei chronischen degenerativen Prozessen Nervenfasern untergehen, entstehen aus dem Achsenzylinder homogene rundliche Körper, die farblos und zuweilen leicht konzentrisch gebaut sind, mit Jod sich gelb oder bräunlich, selten blau färben. Man nennt auch sie Amyloidkörperchen.

d) Mancherlei Ausscheidungsprodukte finden sich in den Harnkanälchen. Hyaline und körnige Harnzylinder, zylindrische Niederschläge aus Hämoglobin und Blut, aus Harnsäure und Uraten, aus Kalk, aus Bestandteilen der Galle. Über sie Genaueres bei der Niere.

e) In der Gallenblase entstehen aus Bestandteilen der Galle die sog. *Gallensteine.* Über sie siehe die Leber (Fig. 603).

f) In analoger Weise bilden sich Konkremente in Nierenbecken und Harnblase in Form von feinkörnigem Material, **Harngries** und als größere sog. **Harnsteine** oder **Blasensteine,** aus Harnsäure und harnsauren Salzen oder aus phosphorsaurer Ammoniakmagnesia oder aus kohlensaurem oder oxalsaurem Kalk, sehr selten aus Cystin und Xanthin (cf. Fig. 783 bis 785).

g) Über Konkremente in den Gängen der *Speicheldrüsen* s. diese.

2. Die Störungen des Kreislaufes.

Wie wir oben (S. 73) gesehen haben, gehören zu den katabiotischen pathologischen Zuständen nicht nur die Strukturveränderungen der Zellen und Gewebe regressiver Art, sondern auch die Störungen der Funktion. Von diesen kommen diejenigen des Zirkulationsapparates zumeist auch morphologisch in Veränderungen der Gefäße und ihres Inhalts zum Ausdruck. Wir wollen daher im Anschluß an die katabiotischen Strukturveränderungen nunmehr die für die Nosologie so ungeheuer wichtigen Störungen der Zirkulation näher betrachten.

A. Die Hyperämie.

Wenn unser Körper als Ganzes zu viel Blut enthält, sprechen wir von *Plethora;* kommt es durch ungleichmäßige Verteilung des im ganzen Körper in normaler Menge vorhandenen Blutes zu lokaler Blutüberfüllung einzelner Teile, so liegt eine *Hyperämie* vor.

Die Hyperämie kommt auf zwei Weisen zustande, einmal durch ein vermehrtes Hineinströmen von Blut in die Gefäße und zweitens durch eine Verhinderung des Abströmens: **aktive** und **passive** Hyperämie.

a) Die aktive Hyperämie.

Die **aktive Hyperämie** heißt auch *Wallungs-, Kongestions-, Fluxions-Hyperämie,* ferner **arterielle** *Hyperämie,* weil die vermehrte Menge Blutes von den Arterien aus einfließt.

Die Menge des in einen Körperteil einfließenden Blutes hängt von dem Widerstande ab, den es in ihm findet. Abnahme des Widerstandes durch Nachlaß der Gefäßwandspannung, *Relaxation,* und damit verbundene Erweiterung des Lumens der zuführenden und der im Organ befindlichen Gefäße bewirkt verstärktes Einströmen, Hyperämie. Daher rührt die Bezeichnung *Relaxationshyperämie.*

Neben diesem wichtigsten Momente wird auch eine *Erhöhung des Blutdruckes* in den zuführenden Arterien nicht bedeutungslos sein. Es muß ja mehr Blut hineingepreßt werden. Doch spielt dieses Moment nur unter bestimmten Bedingungen eine Rolle (s. Anämie).

Arterielle Hyperämie wird veranlaßt]

1. durch *nervöse Einflüsse* auf die Gefäße **(neurotische Hyperämie).** Aufhebung des Einflusses der *Vasokonstriktoren* bewirkt deren Dilatation (*neuroparalytische Hyperämie*). Durchschneidet man den Halssympathikus beim Kaninchen z. B., so wird das gleichseitige Ohr hyperämisch, ebenso das Gefäßsystem des Bauches nach Durchtrennung des Splanchnikus. Reizung der *Vasodilatatoren* hat die gleiche Wirkung (*neurotonische Hyperämie*). Ferner kann aktive Hyperämie auf dem Wege des Reflexbogens bei Reizung sensibler Nervenendigungen über das Vasomotorenzentrum zustande kommen (*reflektorische Hyperämie*).

2. durch *örtliche Einwirkungen* auf die Gefäßgebiete selbst **(myoparalytische Hyperämie).** Eine um wenige Grade über die normale Körpertemperatur hinausgehende *Erwärmung* (z. B. durch Eintauchen des Kaninchenohres in Wasser) von 45—48° C. ruft eine ausgesprochene Blutüberfüllung hervor., Hyperämie tritt auch in einem Gewebe ein, das *zusammengedrückt* und dadurch blutleer geworden war. Nach Aufhebung der Kompression schießt das Blut vermehrt hinein. Den Menschen betrifft folgendes Beispiel: Plötzliche Entleerung großer Flüssigkeitsmengen aus der Bauchhöhle (Aszites s. u.), die auf die in ihr befindlichen Organe drückten, hat zur Folge, daß sehr beträchtliche Quantitäten von Blut in die Bauchhöhle hineinströmen. Der übrige Körper kann so viel zu wenig Blut bekommen. Es kann Blutleere des Gehirns (Ohnmacht) eintreten (*kollaterale Anämie*). Auch *mechanische Reize*, wie Streichen und Kratzen der Haut, machen Hyperämie, ebenso chemische *Reizmittel*, wie Äther, Säuren, Ammoniak, ätherische Öle (Senföl, das therapeutisch verwendet wird).

In allen diesen Fällen handelt es sich um eine Erschlaffung der Gefäßwand durch direkte Einwirkung auf sie (*myoparalytische Hyperämie*) bzw. den in ihr enthaltenen nervösen Apparat.

Mit der Hyperämie ist auch ein schnelleres Fließen und nicht etwa eine Verlangsamung der Strömung verbunden. Denn das verstärkte Zuströmen dauert ja an und das reichliche, schneller hineinfließende Blut wird auch rascher als sonst den Bezirk wieder verlassen.

Daraus ergeben sich mehrere *Folgezustände* der aktiven Hyperämie.

1. Es tritt erstens *stärkere Rötung* ein, aber natürlich nur der Teile, die nicht schon, wie die Niere, in der Norm mit Blut gefüllt sind, vielmehr der Haut, der Schleimhäute, der Gelenkapparate usw. Die Rötung ist eine *helle, arterielle;* denn das reichliche, rascher strömende Blut gibt relativ weniger Sauerstoff ab.

2. Zweitens werden die *äußeren Körperteile* objektiv und subjektiv wärmer. Die normale Haut ist ja kühler als das Körperinnere, weil sie beständig Wärme nach außen abgibt. Kommt nun mehr Blut von Körpertemperatur hinein, so muß sie bei gleichbleibender Abkühlung wärmer werden, natürlich höchstens bis zur Temperatur des Körperinnern. Das Kaninchenohr, das bei seiner dünnen Beschaffenheit in der Norm sehr kühl ist, kann durch die Hyperämie um 5—7° wärmer werden. Die

im Innern des Organismus gelegenen Organe erfahren durch die gesteigerte Blutzufuhr selbstverständlich keine Temperaturzunahme.

3. Drittens schwillt der hyperämische Teil der größeren Blutmenge entsprechend an. Die Schwellung ist aber nicht beträchtlich.

4. Viertens können Eigentümlichkeiten des arteriellen Blutes auf die Kapillaren und die Venen übertragen werden. Das schneller fließende Blut kommt zuweilen noch hellrot in den Venen an, der Arterienpuls pflanzt sich, wie auch der arterielle Druck, in sie oder doch in die Kapillaren fort.

Die *Folgen* der aktiven Hyperämie für die betreffenden Teile sind nicht groß.

Kurzdauernde Hyperämie hat keine bemerkenswerten Folgen mit Ausnahme etwa im Gehirn, von dem aus Schwindel und Ohnmacht zustande kommen kann.

Von *dauernden Hyperämien* ist eine bessere Ernährung der Organe vorauszusetzen. Daher könnte man eine Größenzunahme des Organes erwarten. Ob aber wirklich die gesteigerte Nahrungszufuhr allein oder ein anderer Umstand diese Folge mit sich bringt, soll später erörtert werden.

b) Die passive Hyperämie.

Die **passive Hyperämie** kommt durch eine Behinderung des Blutabflusses zustande und äußert sich in einer Überfüllung der Venen und Kapillaren.

In erster Linie kommen mechanische Momente in Betracht, die das Blut aufhalten, wie das Wehr das Wasser des Flusses. Dann entsteht die **Stauungshyperämie** oder die **venöse Hyperämie.**

Weit seltener kommt ein mangelnder arterieller Druck in Betracht, der das Blut durch die Kapillaren nicht ordentlich hindurchtreibt. Daraus entsteht dann eine **atonische Hyperämie.**

I. **Stauungshyperämie** entsteht:

1. Bei *Kompression der Venen* durch enge Kleidung, durch eine Geschwulst, durch Umschnürung, wie sie der Chirurg vornimmt, durch große Kotmassen, durch den schwangeren Uterus usw.

2. Durch *Thromben*, die das Lumen verengen oder verschließen.

3. Durch *Erkrankungen des Herzens*, die eine Entleerung des Venensystems erschweren.

4. Im Pfortaderkreislauf bei Veränderungen der *Leber*, die mit Verlegungen zahlreicher Kapillaren einhergehen.

In allen diesen Fällen ist die Stauungshyperämie ihrem Grade nach sehr wechselnd, geringfügig bis gefahrdrohend. Diese Verschiedenheiten sind abhängig von der größeren oder geringeren Möglichkeit eines Abflusses des gestauten Blutes auf Seitenbahnen, die als *Anastomosen* bezeichnet werden.

Die meisten Venen sind untereinander durch weitere oder engere Seitenwege verbunden. Nur einzelne aus einem Organ herausführende Venen (z. B. die der Niere, der Leber, der Milz) haben keine Anastomosen.

Weite Nebenbahnen lassen eine nennenswerte Störung nicht eintreten. Das lehren z. B. die Hautvenen des Armes (Fig. 99). Nach Verlegung einer Vene bei *c* steht zwar das Blut von *c* bis *a* (also in *b*) still und häuft sich hier etwas an, im übrigen aber fließt es durch die unter-

halb gelegenen Seitenzweige, die wir als **Kollateralbahnen** bezeichnen und die sich entsprechend erweitern, glatt ab.

Nun sind aber *die Kommunikationen manchmal nur enge und spärlich* etwa wie das Schema Fig. 100, I es angibt. Dann muß die Verlegung (bei *a*) Stauung machen. Aber die Hyperämie (Fig. 100, II) ist nicht von Dauer. Sehr bald nämlich *erweitern* sich die engen Anastomosen (Fig. 100, III) bis ein ausreichender *Kollateralkreislauf* gegeben ist. So können sich sehr enge Venen in weite Gefäße umwandeln. Aber mittlerweile können sich allerlei Störungen in dem hyperämischen Gebiete einstellen (s. u.).

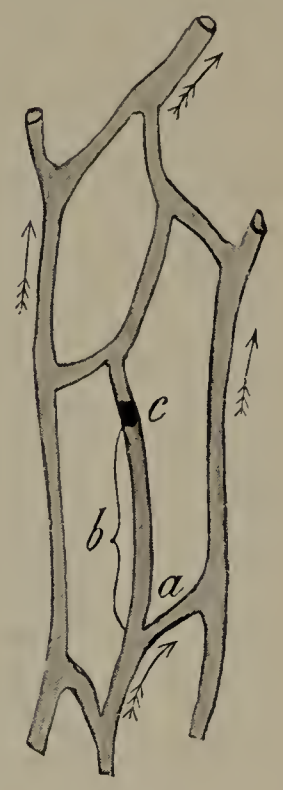

Fig. 99.

Anastomosierende Venen (etwa vom Unterarm). Bei *c* ist eine Vene verschlossen. In der Strecke *b* steht das Blut still. Das Blut, welches früher die unwegsame Strecke passierte, fließt jetzt durch die Anastomose *a* ab.

Man kann die Folgen gut an der ausgespannten Froschzunge studieren, deren größere Venen man unterbindet, so daß nur die kleinsten offen bleiben. Dann sieht man unter dem Mikroskop eine strotzende Füllung der Venen und der Kapillaren. Das Blut bewegt sich immer langsamer und bald unregelmäßig, es geht etwas vorwärts und wieder zurück, vielfach steht es still und zeigt Stase (s. u.). An anderen Stellen fließt es auf engen Seitenbahnen langsam ab; je mehr diese sich dilatieren, um so rascher. Immer mehr Gefäßstrecken werden durch die Anastomosen entlastet, und nach einiger Zeit ist eine normale Zirkulation wieder hergestellt.

In einzelnen Fällen dauert es beim Menschen sehr lange, bis die Störung ausgeglichen wird, so bei Verlegung der *Schenkelvene* unterhalb des Ligamentum Poupartii. Hier treten die zum Rumpf führenden Hautvenen und die in der Tiefe zum Becken führenden Venen durch ihre Erweiterung ergänzend ein.

Es gibt nun aber auch Gebiete, in denen eine ausreichende *Anasto-*

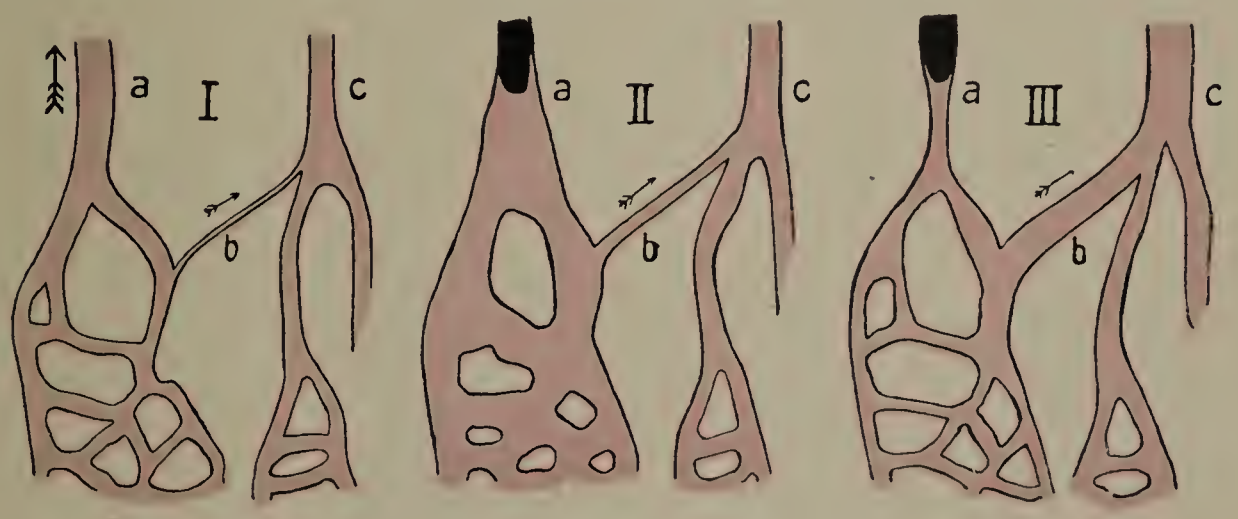

Fig. 100.

Schema über venösen Kollateralkreislauf. Zwei Venen in *I*, *a* und *c*, besitzen nur eine dünne Anastomose *b*. Nach Verschluß von *a* kann das Blut (in *II*) nicht alles durch *b* abfließen. Es geschieht erst, nachdem sich in *III* die Anastomose *b* erweitert hat.

mosenbildung nicht möglich ist, so das der **Vena cava inferior** mit ihren Ästen (Fig. 101). Wenn dieses weite Gefäß durch später organisierende Thromben (s. u.) völlig verschlossen wurde, dann ist die Anfuhrstraße

zum Herzen für das Blut des Beckens und der unteren Extremitäten verlegt, hochgradige Stauung die Folge. Aber Seitenbahnen stellen sich doch her, es gibt Anastomosen zwischen den Venae epigastricae und den Venae mammariae. Erstere entleeren ihr Blut in der Norm in die Schenkelvene, jetzt aber strömt es *umgekehrt* aus letzterer nach aufwärts bis in die Mammariae, in denen es zum Herzen gelangt. Beide Gefäße erweitern sich bis zu fingerdicken Strängen, die stark geschlängelt auf der Außenwand des Bauches sichtbar sind. Durch sie kann das meiste Blut abgeführt werden, aber doch niemals so vollkommen wie durch die normale Vena cava. Es bleiben zunehmende Stauungszustände bestehen.

Fig. 101.

Schema über den venösen Kollateralkreislauf nach Obliteration der Vena cava inferior. *V. c. i.* = Vena cava inf. *a* die verschlossene Strecke. *V. c. s.* = Vena cava sup., *V. h.* Vena hepatica. *H* Herz. *V. il.* Vena iliaca. *V. ep.* Vena epigastrica. Beide Venae epigastricae sind stark erweitert und verlaufen so auf den Bauchdecken bis zum Übergang in die Venae mammariae, *V. m.* Das Blut fließt von den Venae epigastricae aufwärts zur Vena cava superior. *h* hintere, *v* vordere Rumpfwand.

Ein anderes Beispiel bietet die Verlegung des *Hauptstammes* der **Vena portarum.** Kommt sie rasch zustande, so ist damit das Leben unmöglich. Bei langsamer Entstehung bildet sich ein lange ausreichender Kollateralkreislauf, indem die feinen Anastomosen der Darmvenen mit Ästen der Vena cava inferior, mit perioesophagealen und anderen Venen sich erweitern.

Bieten sich (bei der Leberzirrhose) dem *Pfortaderkreislauf* erhebliche *Hindernisse im Innern der Leber* dar, so staut sich das Blut in den Wurzeln der Pfortader. Es kann (Fig. 102) aber auch dann einen Ausweg finden, indem die im Ligamentum rotundum verlaufende, nicht ganz obliterierte Nabelvene, hauptsächlich aber ein Seitenast, der das Blut von der Umgebung des Nabels in den Stamm der Vena umbilicalis und von da in die Pfortader führt (die Burowsche Vene, Baumgarten) sich erweitert und nun das gestaute Blut zum Teil umgekehrt aus dem Bauche heraus in die Venen der Bauchdecken führt, von denen es in die Mammariae abfließt. Da die Bauchdeckenvenen um den Nabel radiär angeordnet sind und zu dicken geschlängelten Strängen werden, so hat man das entstehende Bild mit einem *Caput Medusae* verglichen (Fig. 102).

Bei der von Pfortader oder Leber ausgehenden Stauung hat man (nach Talma) operativ neue Kollateralbahnen zu schaffen versucht, indem man das Netz ausgedehnt mit der Bauchwand zur Verwachsung brachte. Dann bilden sich zwischen den beiderseitigen Venen Anastomosen, die das Blut in die Bauchdeckenvenen abführen.

Sehr schwierig ist der Kollateralkreislauf, wenn aus einem Organ, wie Milz und Niere, nur eine Hauptvene herausführt. Bei ihrer Verlegung (im Tierversuch) schwillt das Organ an und wird schwarzrot. Mikroskopisch sind die Gefäße strotzend gefüllt und die zwischen ihnen liegenden Teile komprimiert. Ein Ausgleich ist bei langsamer Verlegung

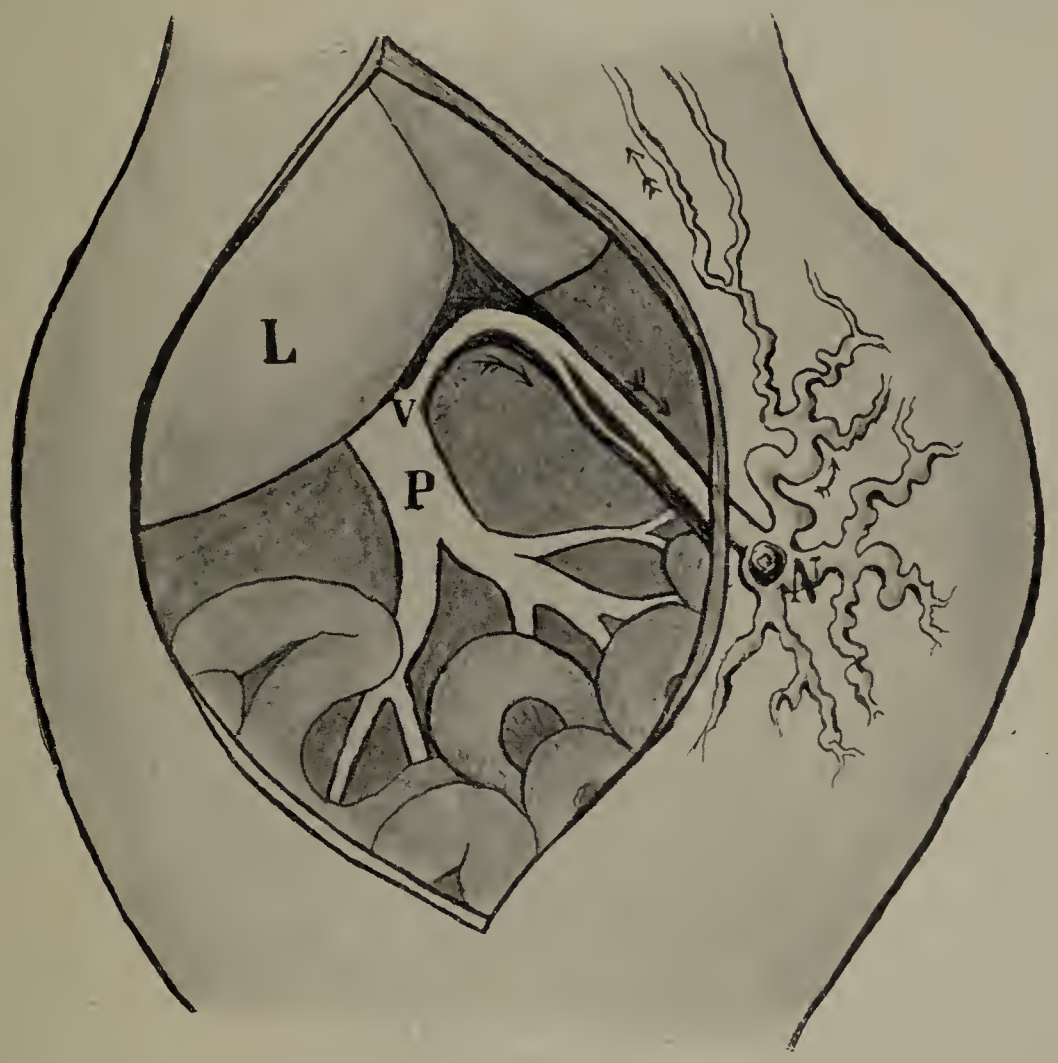

Fig. 102.

Kollateralkreislauf bei hochgradiger Leberzirrhose. *L* Leber. *P* Pfortader, von den Därmen zur Leber ziehend. *V* Vena umbilicalis, bzw. parumbilicalis, in der das Blut entgegen der normalen Richtung zum Nabel *N* und in die Bauchdeckenvenen strömt. In diesen fließt es in der Pfeilrichtung.

der Vene bei der Niere möglich durch die kleinsten Venen, die aus dem Organ in die Kapsel und das Hilusgewebe führen. Zuweilen ist so beim Menschen die Niere trotz völliger Verschließung der Vene unverändert. Bei der Milz können im Hilus analoge Gefäße vermittelnd eintreten.

Kommt der Kollateralkreislauf nicht zustande, so geht das Organ zugrunde.

Ist die einzige aus einem Bezirk abführende Vene nicht völlig verlegt, der Abfluß nur stark behindert, so stellt sich in dem gestauten Bezirk auch eine Verminderung des Zuflusses auf selbstregulatorischem Wege ein, so daß wie in der Norm Zu- und Abfluß sich entsprechen und keine weitere Steigerung der Stauung eintritt, die in dem gestauten Bezirk befindliche Blutmenge aber gegen die Norm vermehrt ist (Erhöhung des Niveaus des Blutspiegels).

Venös gestaute Teile bieten eine Reihe von Folgeerscheinungen, die wir mit denen der aktiven Hyperämie vergleichen.

1. Der Teil ist auch hier stärker gerötet, aber er ist ausgesprochen *dunkelblaurot*, *zyanotisch*. Wir reden von **Zyanose.** Ist sie (z. B. bei Herzfehlern) sehr ausgedehnt, so redet der Laie von »*Blausucht*«. Die dunkle Farbe entsteht, weil das Blut in den Kapillaren lange verweilt und seinen Sauerstoff vollständiger als unter normalen Verhältnissen abgibt.

2. Die *Temperatur* ist auch hier geändert, aber *vermindert*. Denn da bei gleichbleibender Wärmeabgabe weniger warmes Blut einströmt, muß Abkühlung eintreten. Sie kann z. B. das kalte Kaninchenohr noch um 2° erniedrigen. Sie betrifft aber natürlich nur äußere Teile, keine inneren Organe.

3. Die auch hier vorhandene *Schwellung* ist nicht nur durch die vermehrte Blutmenge, sondern auch durch verstärkte Lymphbildung bedingt (Ödem). Davon soll unter »Wassersucht« die Rede sein.

4. Wie bei der aktiven Hyperämie kann sich auch hier der Puls und der Blutdruck auf die Venen fortpflanzen.

Die Stauungshyperämie führt zu manchen **Nachteilen.**

1. Zu *Blutungen*, im allgemeinen per diapedesin. Die gestauten Gewebe, z. B. Mesenterium und Darmwand, werden hämorrhagisch durchtränkt, schwellen an und sehen schwarzblau aus.

2. Zu *Atrophie* der Gewebsbestandteile durch den Druck des gestauten Blutes. Das findet man besonders deutlich im Zentrum der Acini bei der Stauungsleber.

3. Zu mäßiger *Zunahme des Bindegewebes* (s. Stauungsmilz, Stauungsleber usw.).

4. Zu *Funktionsstörungen*, namentlich infolge der bei der Stauung vermehrten Lymphbildung, des Ödems.

II. Atonische Hyperämie, Senkungshyperämie.

Der Blutkreislauf ist in erster Linie bedingt durch die Kontraktion des Herzens. Ist diese geschwächt, wird das Blut nicht energisch genug bewegt, so bleibt es gern in den tieferen Körperteilen zurück; es gehorcht dann nicht mehr den dynamischen Gesetzen, sondern der Schwerkraft. Bei aufrechter Stellung werden die unteren Extremitäten hyperämisch, bei bettlägerigen Patienten sind es die tiefsten Teile des Rumpfes, in der Rückenlage auch die hinteren Lungenabschnitte. Wir sprechen dann in der Lunge von **Hypostase.**

Die atonische Hyperämie hat ähnliche Folgen wie die Stauungshyperämie. Sie bringt auch eine dunkelblaurote Farbe der hyperämischen Teile hervor. Meist ist sie eine in der letzten Lebenszeit eintretende lediglich symptomatische Erscheinung.

In der Leiche bleibt die Senkungshyperämie erhalten. Deshalb finden wir die abhängigen Leichenteile gern diffus oder fleckig blaurot gefärbt, mit »*Leichenflecken, Totenflecken, Livores*« versehen. Doch bilden sich diese auch erst nach dem Tode oder verstärken sich dadurch, daß das Blut aus den Venen oder auch aus den höher gelegenen Kapillarbezirken in die tiefen abläuft.

B. Die Anämie.

Ein Organ ist *anämisch*, wenn es zu wenig Blut enthält. Der Grad der **Anämie** kann sehr verschieden sein, die stärkste ist die *absolute Blutleere*. Mit Anämie gleichbedeutend wird auch **Ischämie** gebraucht (ἴσχω, ich hemme, wegen der Hemmung der Blutzufuhr).

Lokale Anämie ist durch *lokale Ursachen* bedingt. Als solche kommen in Betracht:

1. *Kompression eines Körperabschnittes.* Durch Druck, der den Blutdruck übertrifft, wird vorhandenes Blut herausgedrängt und die Zufuhr neuen Blutes unmöglich. So wirkt ein zu enger Verband, bei Bettlage der Druck eines Körperteiles (besonders des Kreuzbeins) gegen die Unterlage.

2. *Verengerung oder Verschluß der zu einem Körperteile führenden Arterien.* Davon sind die meisten und wichtigsten Anämien abhängig.

Die Verengerung oder Verschließung der Arterien kann bedingt sein:

a) durch *mechanischen Druck auf das Gefäß*, den z. B. der Finger, eine Geschwulst u. a. ausübt. Völlig und dauernd verschließend wirkt die von Chirurgen vorgenommene Unterbindung;

b) durch krankhafte Prozesse. Dahin gehören

α) die unten zu besprechenden *Thrombosen* und *Embolien*;

β) pathologische Verdickungen der Gefäßwand, insbesondere in der Intima, durch die das Lumen mehr und mehr verkleinert wird. Das ist bei der so häufigen Arteriosklerose der Fall;

γ) Geschwülste, die in der Wand wachsen, nach innen vordringen und das Lumen einengen;

δ) heftige, durch einzelne Gifte, vor allem das Ergotin des Mutterkorns (Secale cornutum), ausgelöste Kontraktionen der Arterien.

Die **Folgen eines Verschlusses einer Arterie** für das zu ihr gehörende Gebiet sind *durchaus nicht in allen Fällen* gleich.

Nehmen wir zunächst an, daß eine *Verlegung der Arterie* wirklich **Blutleere zur Folge hat,** so würde der anämische Bezirk folgende Eigenschaften zeigen:

1. Eine erste Folgeerscheinung würde eine *Abblassung des Gewebes* sein. Es zeigt in den höchsten Graden die Eigenfarbe, wie nach künstlicher Entfernung des Blutes, es sieht blaßgelblich aus. Das macht sich natürlich am meisten bei den Teilen geltend, die in der Norm reichlichen Blutgehalt zeigen, so vor allem bei den inneren Organen (Milz, Niere).

2. Die zweite Folge ist eine *Abnahme der Temperatur* in den der Luft ausgesetzten anämischen Teilen. Sie fühlen sich kühler an, weil sie Wärme abgeben, aber keine mehr zugeführt erhalten. In das Körperinnere eingeschlossene Organe können natürlich nicht kälter werden.

3. Drittens wird das *Volumen* des Abschnittes etwas geringer, da die kollabierten Gefäße weniger Raum als vorher beanspruchen.

4. Unter der mangelnden Ernährung müssen die Teile natürlich leiden. Sie zeigen Degeneration oder gehen bei dauernder Blutleere zugrunde (s. Nekrose).

Diese Folgen hängen ab von der Intensität und der Dauer der Anämie und von dem betroffenen Organe. Rasch vorübergehende Blutleere wird für gewöhnlich ohne Schaden ertragen, nur das Gehirn hält sie nicht aus.

Plötzliche Absperrung des Blutzuflusses zum Gehirn ist sofort tödlich. Bei den anderen Organen ist die Dauer der Anämie maßgebend. Die Niere verträgt den Blutmangel kaum eine, die Haut viele Stunden.

Der Verschluß einer Arterie kann natürlich Blutleere nur in jenen Fällen zur Folge haben, *in denen eine Zufuhr von Blut auf anderen Wegen ausgeschlossen ist.* Nun ist aber die *Möglichkeit eines anderweitigen Eintrittes von Blut* in den Bezirk, dessen Arterie verschlossen ist, sehr oft und in gewissem Umfange sogar stets gegeben.

Erstens nämlich *anastomosieren* die *Kapillaren* des von der arteriellen Blutzufuhr abgeschnittenen Teiles mit denen der Nachbarschaft, und so kann von dieser aus Blut in den anämischen Bezirk fließen. Doch kommt ein

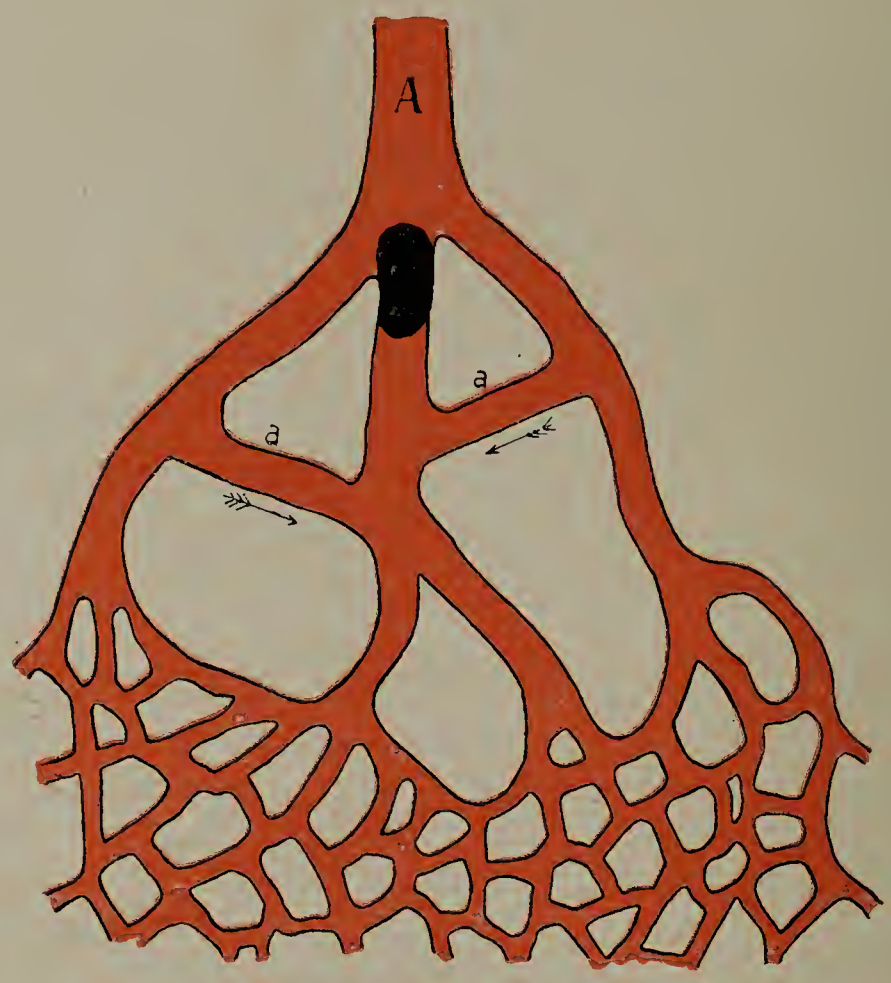

Fig. 103.

Schema über arteriellen Kollateralkreislauf. Nach Verschluß des mittleren Astes der Arterie *A* wird der zugehörige Bezirk durch die Anastomosen *a*, *a* versorgt.

regelmäßiger Kreislauf auf diese Weise nicht zustande, da so nur kleinste Gewebsabschnitte ausreichend versorgt werden können.

Zweitens aber kann aus den Venen des anämischen Herdes Blut in ihn zurückfließen (vgl. Fig. 107). In sie strömt, da in ihnen kein Druck mehr herrscht, das Blut aus den anastomosierenden Nachbarvenen in einer der normalen entgegengesetzten Richtung in den anämischen Bezirk ein: *rückläufiger Venenstrom.* Aber so unzweifelhaft es ist, daß ein solcher vorkommt, so gewiß ist es auch, daß ihm für den *Ausgleich der Zirkulationsstörung* keine Bedeutung zukommt, da nach Bier die Kapillaren sich dem venösen Rückfluß sehr bald verschließen.

Drittens aber kommt es oft vor, daß Äste der unwegsam gewordenen **Arterien mit anderen benachbarten zusammenhängen,** anastomosieren und daß diese daher dem verschlossenen Gebiete Blut liefern.

Wir bezeichnen solche verbindende Äste als Anastomosen, Kollateralbahnen und nennen den durch sie zustande kommenden Kreislauf einen **Kollateralkreislauf** (vgl. S. 119).

Das in Fig. 103 wiedergegebene Schema macht diese Verhältnisse deutlich. Eine Arterie teilt sich in drei Äste, von denen der mittlere durch einen schwarz gehaltenen Embolus verschlossen gedacht ist. Die Zirkulation leidet aber nicht, weil durch die mit Pfeilen versehenen *Anastomosen genügend Blut* in den Abschnitt hineinfließt, dessen Arterie unwegsam ist.

Aber die Ausbildung der Anastomosen ist in den einzelnen Fällen außerordentlich verschieden. Sie können ohne weiteres zum Ersatz *ausreichen* oder sie sind (zunächst) in wechselndem Grade *unzulänglich*. Diese verschiedenen Möglichkeiten müssen näher betrachtet werden.

Wenn es sich z. B. um den in der Hand durch die Hohlhandbögen vorhandenen Kollateralkreislauf von Arteria radialis und ulnaris handelt und nun die erstere undurchgängig ist, dann gelangt nur noch durch die Ulnaris Blut zur Hohlhand, also zunächst etwa halb soviel wie vorher. In Wirklichkeit aber fließt das Blut in der Ulnaris schneller als sonst und strömt deshalb in größerer Menge der Hand zu. Zweitens erweitert sich die Ulnaris sofort, ihrer normalen Dilatationsfähigkeit entsprechend, und führt auch deshalb der Hand mehr Blut zu.

In solchen Fällen hat also der Verschluß einer Arterie keinerlei ungünstige Wirkung. Anders ist es, wenn die Anastomosen so enge sind, daß trotz der Beschleunigung des Blutstromes und der sofort eintretenden Dilatation die Blutmenge nicht ausreicht. Dann tritt zunächst eine Störung ein, aber ein Ausgleich ist doch möglich. Die **Erweiterung der kollateralen Gefäße** nämlich, die anfänglich nur dem Maße der normalen Anpassungsfähigkeit entspricht, geht auf die Dauer *über diese Grenze hinaus. Unter Zunahme der Wandbestandteile* wandelt sich das enge Rohr in ein weiteres um. Aber nicht nur bereits bestehende enge *arterielle* Anastomosen sind eines solchen Wachstums fähig. Unter besonderen Bedingungen können sich auch *Kapillaren zu arteriellen Kanälen umwandeln*, indem sie sich zunehmend erweitern und indem in ihrer Wand sich alle für eine Arterie charakteristischen Bestandteile bilden.

Als Beispiel für die Erweiterung enger kollateraler Bahnen diene der in der schematischen Fig. 104 wiedergegebene *Verschluß der Arteria femoralis* unterhalb des Abganges der Arteria profunda. Fig. 104 *I* veranschaulicht das normale Verhalten der engen Seitenbahnen, Fig. 104 *II* zeigt den Befund, wie er sich nach Entwicklung des Kollateralkreislaufes gestaltet.

Ein weiteres Beispiel bildet der *kongenitale Verschluß der Aorta* in der Nähe des Ductus Botalli (Fig. 424). Ein Kollateralkreislauf wird dadurch möglich, daß sich die physiologisch sehr engen Anastomosen zwischen den die Schultergegend versorgenden Arterien und den Interkostalarterien erweitern und daß nun das Blut in den letzteren in *umgekehrter* Richtung in die absteigende Aorta einströmt (Fig. 105).

Ein Kollateralkreislauf ist also auch unter komplizierten Bedingungen möglich, aber um so schwerer, je enger die vorhandenen Verbindungen sind. Manchmal halten die Gewebe die zu lange dauernde ungenügende Blutversorgung nicht aus. So z. B. bei Unterbindung der Arteria femoralis oberhalb des Abganges der Arteria profunda. Der Kollateralkreislauf kommt hier (durch Anastomosen zwischen den Beckenarterien und den

Muskelästen der Femoralis) sehr oft zu langsam zustande. So stirbt der Fuß und ein Teil des Unterschenkels ab.

Man hat viele Untersuchungen darüber angestellt, *weshalb die Dilatation der Nebenbahnen zustande kommt.* Es ist klar, daß der Blutdruck zentralwärts von der Verschlußstelle steigen muß, weil sich der Druck des Stammes

Fig. 104.

Schema über arteriellen Kollateralkreislauf in der unteren Extremität. *I.* Normales Verhalten. *II.* Nach Unterbindung der Arterie bei *B*. In *I* besteht zwischen der Arterie *1* (Art. profunda) und der Arterie 5 eine teils kapillare (*2*), teils enge arterielle Anastomose (*3*). Nach Verschluß der Arteria femoralis (*A*) bei *B* hat sich der kapillare Kollateralkreislauf (*2*) in einen arteriellen umgewandelt und die Arterie *3* ist viel weiter geworden, ebenso die Arterie *1* und *5*. Das Blut strömt jetzt vermehrt durch die erweiterten Anastomosen und geht durch *5* in umgekehrter Richtung in den Hauptstamm zurück. In der Strecke *6* ist das Blut geronnen, in *7* steht es teils still (in *8*), teils fließt es langsam in umgekehrter Richtung (*9*) bis zu dem kleinen Seitenast *10*.

bis an sie voll überträgt. Unter dieser Drucksteigerung muß auch der letzte vorher abgehende Seitenast (und eventuell noch weitere) stehen. Das Blut wird also mit größerer Energie in die Nebenbahn hineingepreßt und diese dadurch erweitert. Dagegen hat man nun geltend gemacht, der verstärkte Druck dauere nicht lange genug an und sei nicht beträchtlich. v. Recklinghausen hat deshalb auf die schnellere Strömung in den Anastomosen hingewiesen, weil die Gefäße außer dem eigenen auch das abgeschlossene Gebiet versorgen müßten,

ihr Blut daher in einen größeren offenen Bezirk fließe, hier auf weniger Widerstand stoße und nun schneller hineinströme. Die Beschleunigung aber soll nach Thoma das Wachstum der Wand auslösen. Doch ist der innere Zusammenhang nicht geklärt. Strombeschleunigung und das Wandwachstum bestehen allerdings nebeneinander, aber die Abhängigkeit des letzteren von der ersteren ist nicht sichergestellt. Auch ist v. Recklinghausens Erklärung nicht frei von Bedenken. Wenn freilich kurz nach dem Arterienverschluß das zu versorgende größere Gebiet leer ist, wird das Blut schneller hineinfließen; sobald es aber gefüllt ist, ändert sich das. Denn da das Blut durch den arteriellen Druck vorwärts getrieben wird, muß hier der Druck in den Kollateralen nicht nur das Blut in den zu ihnen gehörenden Kapillaren, sondern auch in dem abgesperrten Bezirk weiter treiben. Das ergibt aber einen gesteigerten Wider-

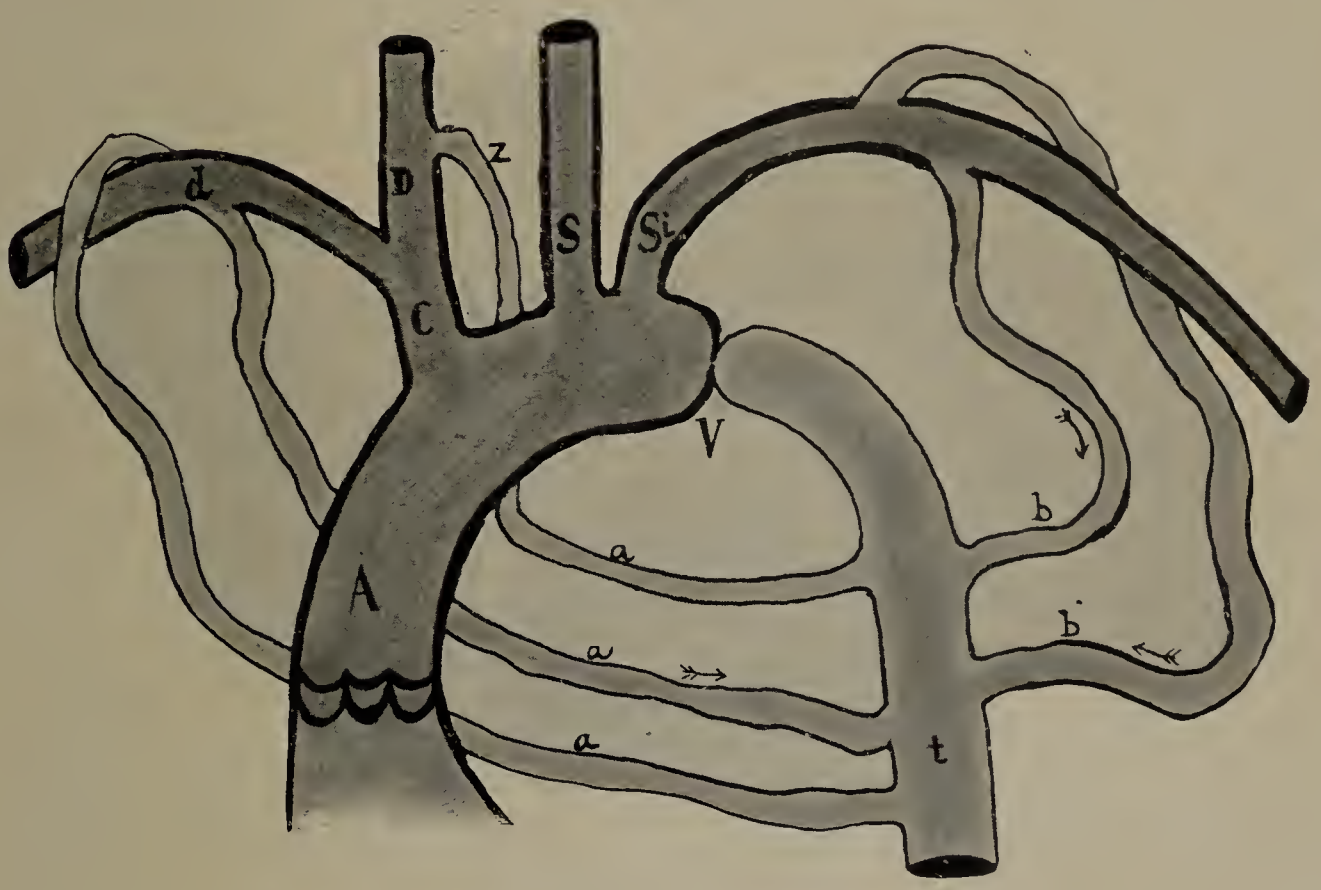

Fig. 105.

Kollateralkreislauf bei kongenitalem Verschluß (*V*) der Aorta im Arcus. *A* Aorta ascendens, *t* A. descendens. *C*, *S*, *Si* die großen Stämme des Arcus. *a*, *a*, *a* Kollateralbahnen zwischen der rechten Subclavia *d*, *b*, *b* zwischen der linken Subclavia und der Aorta descendens. Die Pfeile geben die Richtung des Blutstromes an.

stand, zu dessen Überwindung der zentralwärts von der Unterbindung erhöhte Blutdruck notwendig ist. Er ist also für die Wiederherstellung der Zirkulation, d. h. also für die Erweiterung der Nebenbahnen unentbehrlich. Damit hängt es auch zusammen, daß ein Kollateralkreislauf sich um so weniger vollkommen ausbildet und eventuell ganz ausbleiben kann, je geringer die *Vis a tergo* ist, d. h. je schwächer das Herz ist.

Außer den Fällen mit zunächst oder dauernd ungenügendem Kollateralkreislauf gibt es nun aber auch solche, in denen er *ganz* ausbleibt, weil die verlegten Gefäße *keinerlei Anastomosen besitzen.* Wir pflegen solche Arterien mit Cohnheim als **Endarterien** zu bezeichnen (Fig. 106). Sie finden sich in fast allen inneren Organen, und zwar sind nicht nur die zuführenden Hauptstämme, sondern auch ihre Äste im Inneren der Organe Endarterien. Ihre Verlegung muß eine *Unterbrechung der Blutzufuhr* zu dem zugehörigen Gebiete herbeiführen (Fig. 106).

Die Folgen sind nicht in allen mit Endarterien versehenen Gebieten dieselben. Wir wollen zunächst vier Organe, in denen die Veränderungen einander ähnlich sind, ins Auge fassen: die *Milz*, die *Niere*, den *Herzmuskel* und das *Gehirn*.

In diesen Organen bildet sich ein sogenannter *anämischer Infarkt* (bzw. im Gehirn eine weiße Erweichung).

Ein solcher Infarkt hat in der *Milz* auf der Schnittfläche gewöhnlich eine keilförmige Gestalt (Fig. 83), entsprechend dem baumförmigen Verbreitungsgebiet der Arterie. Er hat eine *gelblichweiße Farbe*, eine *festere Konsistenz* als die übrige Milz, auf der Oberfläche, auf der er im Anfang etwas *prominiert*, eine rundliche oder unregelmäßige Begrenzung. Die

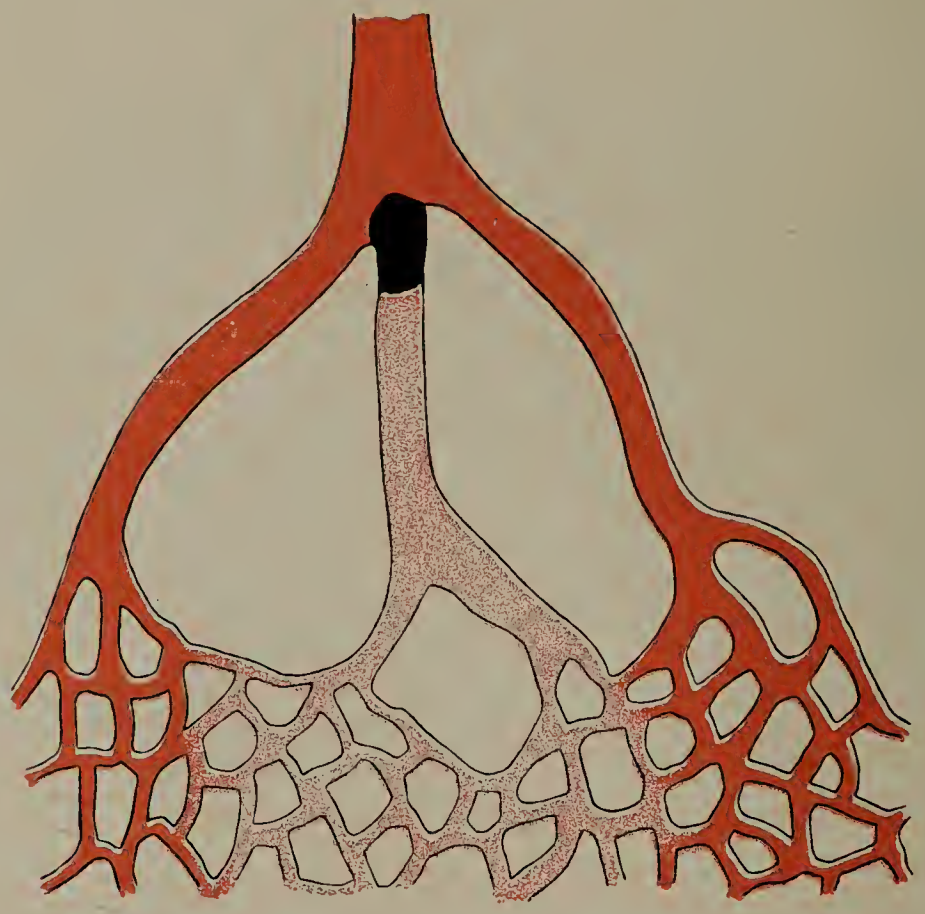

Fig. 106.

Schema über mangelnden arteriellen Kollateralkreislauf. Ein Ast der von oben kommenden Arterie ist durch einen schwarzen Pfropf verschlossen. Der zugehörige Bezirk kommuniziert nur noch durch Kapillaren mit den Nachbarbezirken. Vgl. Fig. 103.

Prominenz ist, wie wir oben gesehen haben, dadurch bedingt, daß eine Durchströmung mit plasmatischer Flüssigkeit (Lymphe) noch stattfindet und zwar in vermehrtem Maße, die die Voraussetzung der stattfindenden Nekrotisierung ist. Der Infarkt ist gegen die benachbarte Milzsubstanz durch eine hyperämische Randzone begrenzt.

In den wesentlichsten Punkten analog verhalten sich die Infarkte der *Niere*. Wegen des Genaueren verweise ich auf Fig. 736, 737 und auf die dortigen Auseinandersetzungen.

Auch im *Herzmuskel* entstehen nach Verschluß eines Astes *anämische Infarkte*, obgleich die Koronararterien, da sie miteinander durch feine Zweige anastomosieren, nicht im eigentlichen Sinne Endarterien sind. Aber die Anastomosen sind *nicht ausreichend*, und so wirkt der Verschluß von Koronararterienästen besonders dann ähnlich wie der von echten Endarterien, wenn durch Wanderkrankung der Kranzarterien oder durch Erkrankung des Myokards die Entfaltung der Anastomosen nicht aus-

giebig und nicht rechtzeitig zustande kommt (vgl. Fig. 106.) Die Koronararterien sind »*funktionelle Endarterien*«.

Im *Gehirn* sind die Zirkulationsstörungen ähnlich, aber es kommt nicht zur Bildung fester Infarkte. Das anämische Gehirngewebe verfällt vielmehr infolge der Anwesenheit reichlicher gerinnungshemmender Substanzen der Kolliquationsnekrose und liefert so die *Erweichungsherde*, von denen bei dem Gehirn die Rede sein wird.

Ein wesentlich anderes Verhalten zeigt die *Lunge* bei Verschluß von Ästen der Pulmonalarterie, obwohl auch diese eine Endarterie ist. Bei normaler Beschaffenheit der Lunge führt der Verschluß überhaupt nicht zur Infarktbildung, da die Anastomosen zwischen Bronchial- und Pulmonalarterien und die sehr ausgiebigen Anastomosen der an sich stets

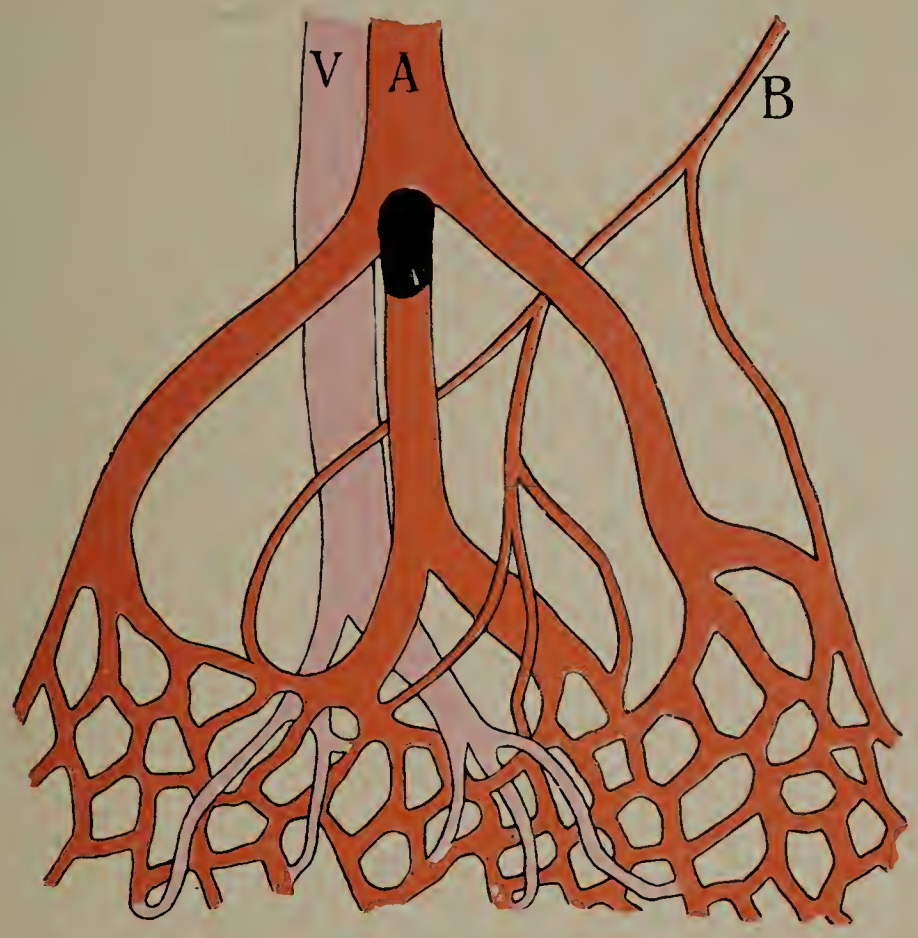

Fig. 107.

Schema über arteriellen Kollateralkreislauf. Nach Verschluß des mittleren Astes der Arterie *A* erhält der zugehörige Bezirk bei fehlenden Anastomosen noch Blut durch eine andere, selbständige Arterie *B*. Das Schema zeigt auch das Verhältnis der Vene *V* zum Kapillargebiet.

weiten Kapillaren genügen, um die Blutversorgung des abgesperrten Gebietes zu übernehmen (Fig. 107). Ist dagegen dem embolischen Gefäßverschlusse eine Stauungshyperämie der Lunge vorausgegangen, so kommt es nicht zur Bildung eines anämischen, sondern eines *hämorrhagischen Infarktes*, d. h. das meist keilförmige Versorgungsgebiet des verschlossenen Pulmonalarterienastes zeigt eine dunkel- bis schwarzrote Farbe, die durch eine Überschwemmung des Gebietes mit roten Blutkörperchen infolge diapedetischer Blutung zustande kommt (Fig. 108). Die Blutung tritt dadurch ein, daß infolge der plötzlichen Abnahme des arteriellen Druckes in dem Sperrgebiete ein kräftiger Rückstrom des Blutes aus den gestauten Venen und Kapillaren der Umgebung in die Kapillaren des Sperrgebietes hinein erfolgt, und daß die dadurch erzielte übermäßige Stauung bei gleichzeitiger Schädigung der Kapillarwandungen den Blutaustritt herbeiführt.

Unter analogen Verhältnissen, z. B. bei vorhergehender Venenthrombose und dadurch bedingter hochgradiger Stauung, kann es auch in anderen Organen (Milz, Niere, Herz) zu hämorrhagischen Infarkten kommen.

In der *Leber* ist ebenfalls eine doppelte Gefäßversorgung durch die Pfortader und die Leberarterie vorhanden. Hier tritt für die verlegte Pfortader die Leberarterie ein. Das soll im einzelnen bei der Leber besprochen werden.

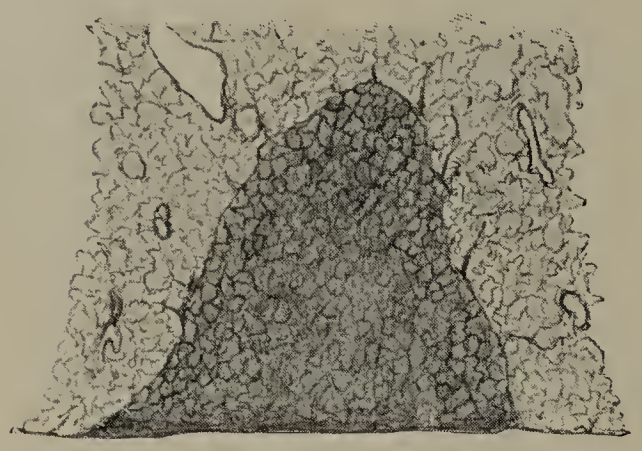

Fig. 108.
Kleiner hämorrhagischer Infarkt der Lunge. In dem dunklen Keil sind alle Alveolen durch Blut ausgefüllt. Das umgebende Gewebe ist lufthaltig. Vergr. 1 : 30.

Eine besondere Stellung beansprucht schließlich der *Darm*. Seine Arterien sind keine Endarterien, sie anastomosieren in den bekannten Arkaden. Verlegung einzelner Äste hat daher keine Folgen. Wenn aber die Arteria mesaraica superior, die den ganzen Dünndarm versorgt, verschlossen ist, so reichen die vorhandenen Anastomosen mit anderen Darmarterien nicht aus. Es fließt immerhin so viel Blut zu, daß das gesamte Mesenterium und die Darmwand strotzend gefüllt wird, aber es zirkuliert nicht, sondern steht still und häuft sich an. Die Teile werden schwarzot, erheblich verdickt, sie sind »**hämorrhagisch infraziert**« (Fig. 535, 539).

C. Die Stase (*στάσις* Stehen).

Das Blut kann unter verschiedenen Bedingungen innerhalb der Gefäße zum Stillstand, zur Stasis, kommen. So z. B. zwischen zwei Unterbindungen einer astlosen Arterie oder Vene. Unter *Stase* verstehen wir aber mehr als diesen rein mechanisch bedingten Stillstand. Wir reden von ihr, wenn auch bei allseitig offenem Gefäßsystem, das Blut, und zwar in erster Linie in den Kapillaren zugleich verdichtet, ärmer an Flüssigkeit ist und die roten Blutkörperchen enge aneinandergepreßt werden. Dieser Zustand wird durch mannigfache Einflüsse hervorgerufen. Wir können drei Gruppen unterscheiden, die aber untereinander Beziehungen haben.

a) Stasis wird erstens dann eintreten, wenn dem Blute so viel *Wasser entzogen wird*, daß es nicht mehr fließen kann. Das sehen wir bei Austrocknung eines dünnen Gewebes, z. B. des aus der Bauchhöhle geholten Netzes, an der Luft. Ebenso wirken auf oder in die Gewebe gebrachte Zucker- und Kochsalzlösungen u. a.

b) Stasis ist zweitens die Folge einer direkten *Schädigung der roten Blutkörperchen*, die dann weniger beweglich sind, und *der Gefäßwände*, die leichter Wasser durchlassen. So wirken manche Bakteriengifte, allerlei Ätzmittel, auch Crotonöl, in die Gewebe eingespritzter Alkohol, Äther, Formaldehyd und die unter a) genannten Stoffe, die also nicht nur durch die Wasserentziehung in Betracht kommen. Da die meisten hier genannten Substanzen Entzündung erregend wirken, so kommt die Stase bei der *Entzündung* oft zur Ausbildung.

c) Stasis wird ferner veranlaßt durch *mechanische Behinderung des Blutabflusses*. Wenn bei Verschluß einer Vene das Blut aus dem zu ihr gehörenden Kapillarbezirk nicht oder auf Seitenbahnen nur sehr unvollkommen abfließen kann, so häuft es sich mehr und mehr an, strömt immer langsamer, pendelt manchmal hin und her und steht schließlich ganz still. Wenn ferner bei mangelhafter Herztätigkeit der Kreislauf im ganzen darniederliegt und besonders in den peripherstenBezirken, z. B. den Zehen, am stärksten leidet, so kann eine leichte mechanische Störung, ein Druck ausreichen, um das mit geringer Energie fließende Blut zum Stillstand zu bringen. In beiden Fällen, aber auch in den unter a) und b) genannten, wird aus der Arterie immer neues Blut in die mit ruhendem Blute versehenen Kapillaren hineingeschoben, es wird mit dem schon vorhandenen zusammengepreßt, das Serum wird durch die Wand des Gefäßes herausgedrückt, das Blut wird also auch hier eingedickt. In den unter a) und b) genannten Fällen geschah das schon vorher durch Austrocknung usw., das Nachströmen und Hineinpressen des Blutes verstärkt aber die Folgen.

In allen Fällen werden so die Kapillaren strotzend mit Blut gefüllt, dessen rote Blutkörperchen so enge aneinandergelagert werden, daß ihre Grenzen für unser Auge nicht wahrnehmbar sind. Die Kapillaren erscheinen mit homogenen gelben Massen vollgepfropft. v. Recklinghausen nannte das *Konglutination*. Sie führt aber nicht zu einer völligen Verschmelzung der roten Blutkörperchen. Denn wenn die Stase, was nach Beseitigung der schädlichen Einflüsse häufig der Fall ist, sich wieder löst, so trennen sich die einzelnen Körperchen voneinander, nehmen ihre physiologische Form wieder an und fließen wie früher weiter. In solchen Fällen hat die Stase für die Gewebe nur eine vorübergehende Bedeutung. Bleibt sie dagegen dauernd bestehen, so müssen die betroffenen Teile Schaden leiden in ähnlicher Weise, wie Bezirke, deren Blutzufuhr aufgehoben ist.

D. Die Thrombose.

Unter *Thrombose* (*θρόμβος* Blutklumpen) verstehen wir eine Änderung des Aggregatzustandes des Blutes, die im Leben (Abgrenzung gegenüber den Leichengerinnseln) in der Blutbahn (Abgrenzung gegenüber der extravasalen Blutgerinnung) an Ort und Stelle (Abgrenzung gegenüber der Embolie) aus Bestandteilen des Blutes (Abgrenzung gegenüber Pfropfbildungen aus Geschwulstzellen, Fremdkörpern usw.) zustande kommt.

a) Die Genese der Thrombose und der Bau der Thromben.

Die Änderung des Aggregatzustandes erfolgt auf verschiedene Weise, durch Gerinnung (*Koagulation*), Zusammenballung der körperlichen Elemente des Blutes (*Agglutination*) und Abscheidung bestimmter Elemente (*Konglutination*); wir unterscheiden darnach in der Hauptsache eine **Gerinnungs- oder Koagulationsthrombose,** die mit einer Agglutination beginnt, und eine **Abscheidungs- oder Konglutinationsthrombose,** zwei Hauptformen, die sich in ihren Produkten voneinander unterscheiden, sich häufig aber miteinander kombinieren oder aneinander anschließen.

Die Entstehung des *Gerinnungsthrombus* beruht ebenso wie die Bildung der Leichengerinnsel auf der fermentativen Ausscheidung des

fest werdenden Faserstoffes, des *Fibrins*, aus dem Blute. Das Fibrin ist im normalen Blutplasma nur in der Vorstufe des *Fibrinogens* enthalten; damit dieses zum Fibrin wird, muß es durch das Gerinnungsferment (*Thrombin*) gespalten werden, wobei neben Fibrin noch Fibrinoglobulin als Spaltungsprodukt auftritt. Das Thrombin entsteht ausschließlich in Gegenwart von Kalksalzen aus dem im Blutplasma normaliter vorhandenen *Thrombogen* durch Einwirkung der *Thrombokinase*, eines Fermentes, das sich in den Leukozyten, in den Blutplättchen und in Gewebszellen vorfindet und von diesen sezerniert bzw. bei ihrem Zerfall frei wird (Morawitz). Der Hauptlieferant der Thrombokinase sind die Blutplättchen, die sich zu Beginn der Thrombose agglutinieren, dann zerfallen und durch das dabei freiwerdende Ferment häufig zum Zentrum radiär ausstrahlender Fibrinfäden werden (*Gerinnungszentrum*, Fig. 109 u. 110).

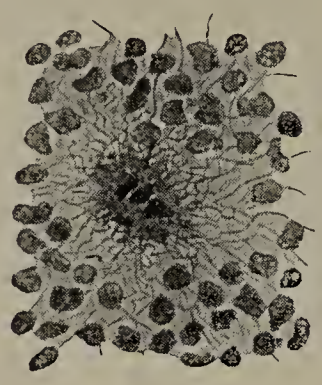

Fig. 109.

Aus einem Blutgerinnsel. Von roten Blutkörperchen umgeben sieht man ein sternförmiges Fibringebilde. Von dem durch drei Kerne bezeichneten Mittelpunkt strahlen feinste Fibrinfäden dichtgedrängt radiär nach allen Seiten aus.

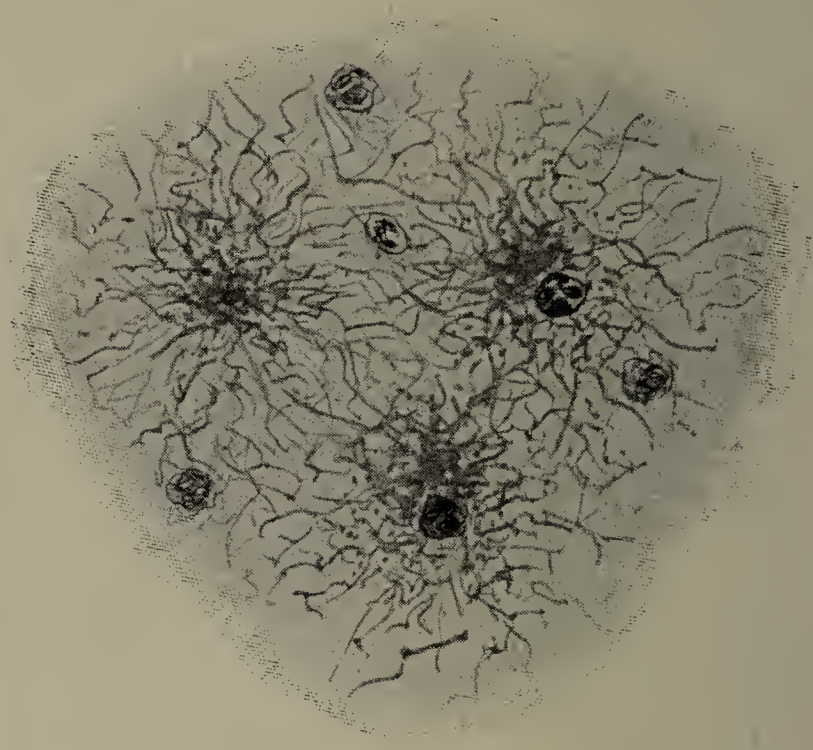

Fig. 110.

Drei Fibrinsterne aus einem Gerinnungsthrombus.

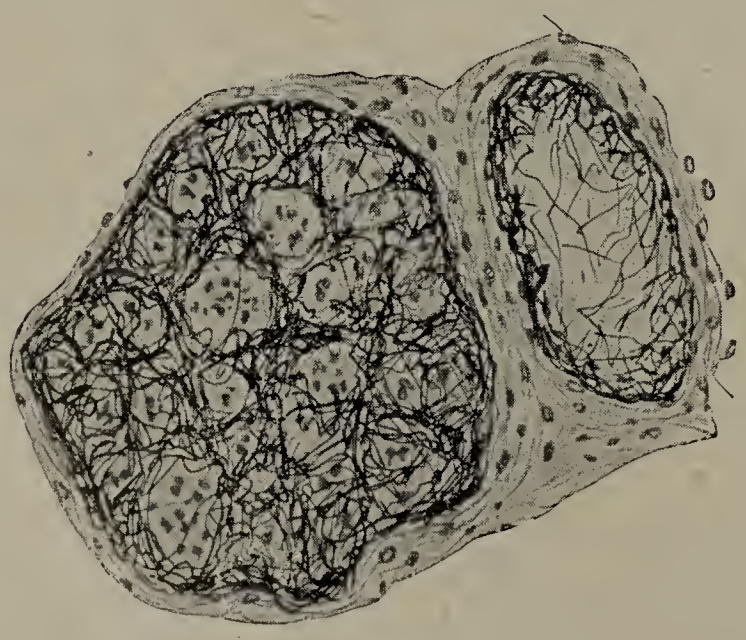

Fig. 111.

Zwei querdurchschnittene Venen, deren Inhalt geronnen ist. In dem größeren Gefäß ein dichtes, in dem kleineren ein lockeres Fibrinnetz. In jenem zugleich viel Leukozyten.

Die *Blutplättchen* sind vielumstrittene Gebilde. Sie wurden von Arnold, Schwalbe u. a. als Produkte untergehender roter Blutkörperchen aufgefaßt, von anderen als normale selbständige dritte Formbestandteile des Blutes, von wieder anderen als Derivate der Leukozyten oder als Globulinausfällungen. Neuerdings werden sie als Produkte der Riesenzellen des Knochenmarkes angesehen (Wright), in deren Protoplasma sie sich bilden und aus dem sie in das Blut ausgestoßen werden sollen.

Entsteht die Thrombokinase bei dem postmortalen Zerfall der korpus-

kulären Elemente des Blutes, so kommt es zur Bildung der sogenannten *Leichengerinnsel*, bei denen wir die dunkel- bis schwarzroten *Cruor-* und die weißen oder gelblichen *Speckhautgerinnsel* unterscheiden. Erstere kommen bei schneller Gerinnung des Blutes in der Leiche zustande, so daß sie die Blutbestandteile in demselben quantitativen Verhältnisse wie im strömenden Blute, suspendiert in einem zarten Netzwerke abgeschiedenen Fibrins, zu enthalten pflegen. Der Speckhautbildung geht dagegen eine Senkung der schwereren korpuskulären Elemente des Blutes voraus, so daß sich über diesen das Blutplasma mit den leichteren Blutplättchen und mit Leukozyten in wechselnder Zahl ansammelt und in ihm das Fibrin in dickeren Balken und Netzen zur Ausscheidung kommt.

Gerinnungsthrombose tritt namentlich bei Verlangsamung oder vollständigem Stillstand (*Stagnation*) der Blutströmung unter später noch zu erörternden weiteren Bedingungen ein. Der dabei durch schnelle Gerinnung des Blutes sich bildende Thrombus unterscheidet sich in nichts von dem auf dieselbe Weise zustande gekommenen Cruorgerinnsel. Man bezeichnet

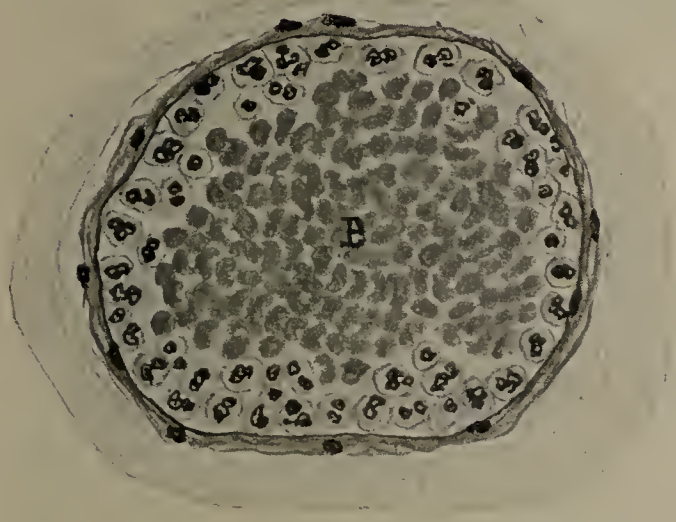

Fig. 112.
Abscheidung von Leukozyten auf der Innenfläche einer Gehirnvene. Im Lumen rote Blutkörperchen (*B*).

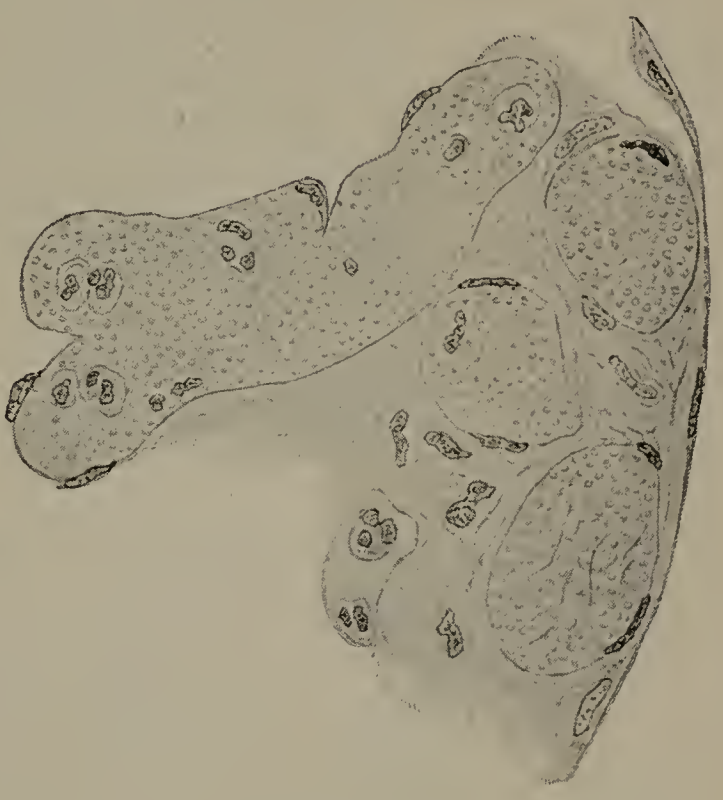

Fig. 113.
Plättchenthrombose. Mehrere Kapillaren eines Glomerulus der Niere sind durch mäßig dicht liegende Plättchen und durch vereinzelte Leukozyten ausgefüllt.

ihn, weil er wie der Cruor die Blutkörperchen in demselben Verhältnis wie das strömende Blut enthält und dem entsprechend eine rote Farbe hat, als **roten Thrombus.** Erst nachdem er einige Zeit bestanden hat, treten sekundäre Veränderungen an ihm hervor, die ihn dann meist leicht makro- und mikroskopisch von dem Cruorgerinnsel unterscheiden lassen. Die Veränderungen bestehen darin, daß der Thrombus durch Wasserabgabe trockener und brüchiger wird, daß seine Oberfläche sich fein runzelt, daß der rote Blutfarbstoff namentlich im Zentrum Umsetzungen erfährt, wodurch die Farbe des Thrombus mehr ins Bräunliche hinüberspielt, und daß durch Organisationsvorgänge (s. u.) ein festeres Haften des Thrombus an der Gefäßinnenfläche bemerkbar wird.

Zeigt somit der rote Thrombus keinen charakteristischen Bau, so ist im Gegensatz dazu der **Abscheidungsthrombus** durch seine Architektur ausgezeichnet. Nach Klemensiewicz wird die Entwicklung des kompliziert gebauten Konglutinationsthrombus eingeleitet durch die

Abscheidung einer gallertigen Fibrinmasse auf einer irgendwie geschädigten Stelle der Gefäßinnenfläche. Dieses klebrige Exsudat begünstigt das Haftenbleiben und die Konglutination der aus dem Achsenstrom in die plasmatische Randzone übergetretenen Blutplättchen.



Fig. 114.

Oben: Thrombus *P*, wenige Minuten nach Stichverletzung einer Vene. *W* Wand der Vene. *O* Stichöffnung. *B* Blut. Unten: Thrombus *P*, wenige Minuten nach querer Durchstechung einer Vene. *OO* Ein- und Ausstichöffnung. Der Thrombus reicht von einer zur anderen Öffnung. *WW* Venenwand. *B* Blut.

In Kapillaren und kleinen Venen handelt es sich manchmal nur um Abscheidung von Leukozyten und Fibrinfäden auf die Innenfläche der Gefäße (Fig. 112). In anderen selteneren Fällen findet man Kapillaren nur mit Plättchen ausgefüllt (Fig. 113). Meist aber erfolgt (in den größeren Gefäßen stets) die Abscheidung der verschiedenen Bestandteile in einer charakteristischen, in der Hauptsache sich immer wiederholenden Anordnung. Durch *direkte Beobachtung* der Thrombusbildung bei Tieren unter dem Mikroskop (Eberth und Schimmelbusch) und durch Untersuchung eben entstandener kleiner Thromben im *Experiment* wissen wir, daß die ersten sich abscheidenden Gebilde *Blutplättchen* sind, die sich in den Unebenheiten der Intima festsetzen und auf denen immer neue Plättchen ankleben. So entstehen (Fig. 114) kleine polypös vor-



Fig. 115

Frischer Thrombus einer Vene des Kaninchenohres. Der Thrombus besteht aus einem baumförmig verzweigten dunkeln Fibrinstreifen, einer ihn umgebenden helleren Plättchenmasse und aus ringsum in großer Zahl angesammelten Leukozyten. *a a* Gefäßwand, an der der Thrombus festsitzt.

springende Körper, oft in großer Zahl nebeneinander. In sie sind stets vereinzelte *Leukozyten* eingeschlossen. Deren Hauptmasse aber heftet sich auf dem Rande der polypösen Blutplättchenmassen an (Fig. 115),

Fig. 116.

Thrombus in einer Trabekeltasche des Herzens bei *a* entstanden und zwischen den Trabekeln *TT* kolbenförmig in das Herzlumen hineinragend. Im oberen Teile des Thrombus die genauer in Fig. 117 wiedergegebene Struktur.

Fig. 117.

Aus einem balkenförmig gebauten Thrombus. *P* grau gehaltene Plättchenbalken, von den als dunkle Körnchen wiedergegebenen Leukozyten umrandet. Die helleren Züge bestehen aus girlandenförmig angeordnetem Fibrin und roten Blutkörperchen (*B*).

die also von ihnen mit Ausnahme des oberen Saumes, auf dem sich wieder neue Plättchen abscheiden, rings umhüllt werden; dabei haften die Leukozyten vielfach an den Plättchenmassen durch feinfädig an deren Oberfläche abgeschiedenes Fibrin. Indem sich immer neue Blutplättchen an den oberen leukozytenfreien Saum der polypenartigen Bildungen anlagern, erhebt sich ein aus ihnen bestehendes *balken- bzw. lamellenförmiges Gerüst* mit engeren oder weiteren Zwischenräumen, in denen die anderen Bestandteile liegen (Fig. 116) und das treffend mit einem Korallenstock verglichen worden ist.

Man erkennt bei schwacher Vergrößerung in verschiedener Richtung, meist senkrecht und schräg zur Gefäßwand ziehende, miteinander zusammenhängende, gleichmäßig breite oder gewöhnlich vielfach bucklig vorgetriebene Balken, die gleichsam das Gerippe des Thrombus bilden. Sie bestehen (Fig. 116, 117) aus körniger Substanz, aus Blutplättchenmassen, in die nur wenige Leukozyten eingelagert sind. Diese *Balken* sind umgeben, eingehüllt von einer in ihrer Dicke wechselnden Schicht *weißer Blutkörperchen*, so daß im gefärbten Präparat die hell bleibenden Balken von einem dunkleren Saum begrenzt werden. In den Zwischenräumen des leukozytenbesetzten Gerippes spannt sich ein *Fibrinfadenwerk* aus, indem es von einem Balken zum anderen bald dichter, bald lockerer herüberzieht. Dabei sind die Fäden untereinander parallel und meist girlandenförmig, gegen die Gefäßwand konvex, gebogen. Die Maschen dieses Fibringerüstes werden in der Mitte zwischen den Balken durch *rote Blutkörperchen* ausgefüllt.

Diesen charakteristischen Bau, vor allem die hellen Plättchenbalken, kann man auf der Schnittfläche des auch als **weißer Thrombus** bezeichneten Abscheidungsthrombus zuweilen *mit bloßem Auge* erkennen (Fig. 118). Im übrigen ist der Ausdruck Plättchen»balken« nicht durchweg zutreffend. Es handelt sich vielmehr zum Teil um schmalere und breitere, zueinander parallel, quer zum Blutstrom angeordnete Plättchenlamellen, die im Schnitt wie Balken aussehen.

Über das Zustandekommen dieses charakteristischen Aufbaues der weißen Thromben gehen die Ansichten auseinander. Aschoff hat die Meinung ausgesprochen, daß die Plättchenlamellen die Wirkung von Wirbelströmungen, von »Walzen« seien, die im Blute hinter einem Vorsprung, etwa einer Venenklappe, ähnlich entstehen müßten, wie in einem strömenden Wasser hinter einem Wehr. Er meinte, daß diese Wirbel die maßgebende Bedingung für die Bildung der Thromben seien, und maß den Schädigungen der Intima nur eine nebensächliche Rolle zu. Ribbert hat demgegenüber hervorgehoben, daß eine *Gefäßwandläsion* der Anstoß zu den Abscheidungsvorgängen ist, und den Zirkulationsstörungen nur die Bedeutung zukommt, daß sie die Ausscheidung der (sonst leicht wieder mit fortgerissenen) Thrombenbestandteile begünstigen. Die balken- und lamellenförmige Struktur kommt nach Ribbert dadurch zustande, daß an den seitlichen Rändern zunächst entstandener multipler, voneinander getrennter Plättchenpolypen quer zur Richtung des Blutstromes immer neue Gebilde ankleben, während in den Räumen zwischen den Lamellen und Balken sich an ihnen die Leukozyten, sodann die Fibrinfäden und in ihren Maschen die roten Blutkörperchen festsetzen.

Wie wir gesehen haben, erfolgt das Dickenwachstum der weißen Thrombus dadurch, daß sich auf den gegen das Lumen vorspringenden sog. *wandständigen Thromben* immer neue Blutplättchen abscheiden,

bis schließlich das Lumen völlig verlegt (obturiert) ist, so daß man dann von einem *obturierenden Thrombus* spricht. Während der weiße Thrombus stets zunächst wandständig ist, führt die Gerinnungsthrombose in der Regel sofort zur Obturation des Gefäßes.

Wie Virchow bereits betont hat, wächst der wandständige Thrombus in der Richtung des Blutstromes in die Länge, beim obturierenden Thrombus kann das Längenwachstum auch gegen den Blutstrom erfolgen. Man unterscheidet so den ursprünglichen und den fortgesetzten

Fig. 118.

Geriffter Thrombus des rechten Vorhofes. *A* zeigt den Thrombus in natürlicher Lage von der Fläche. Diese ist uneben durch ein netzförmig vorspringendes Leistenwerk. *B* zeigt denselben Thrombus auf dem senkrechten Durchschnitt. Man sieht bei *a* 3 quer durchschnittene Trabekel, von denen helle Bälkchen nach oben ausstrahlen, um in den kleinen Erhebungen der Oberfläche zu enden.

Fig. 119.

Aus der linken Vena iliaca in die Vena cava fortgesetzter Thrombus mit geriffter Oberfläche.

Thrombus; der fortgesetzte kann dabei andere Beschaffenheit als der ursprüngliche zeigen.

So kommt es oft vor, daß sich im Venensystem an einen zunächst entstandenen typisch balkenförmigen weißen Thrombus ein in dem Gefäß sich lang hinerstreckender (»fortgesetzter«) roter Thrombus bildet, der vorwiegend aus feinfädigem, in langen Zügen angeordnetem Fibrin, aus darin eingeschlossenen, die größte Masse des Pfropfes ausmachenden roten Blutkörperchen und aus relativ spärlichen Leukozyten besteht und nur wenig Plättchenanhäufungen enthält, die sich besonders am Rande des Thrombus finden. An diesen Gebilden hat also die *Gerinnung* einen weit größeren Anteil, und es ist anzunehmen, daß solche Thromben schneller entstehen als die anderen. Sie sind außer-

dem weicher als jene und weniger kohärent, so daß sie leichter zerreißen (s. d. Embolie).

So kombiniert sich, schon makroskopisch erkennbar, die Abscheidungsthrombose mit der Gerinnungsthrombose. Aber auch weitere Möglichkeiten derartiger Kombinationen werden beobachtet.

Abscheidungsthromben enthalten meist neben den *weißen* auch *rote* Teile in kleineren und größeren Flecken und Zügen. Zuweilen finden sich regelmäßigere *Abwechslungen von weißen und roten Abschnitten* (*gemischter Thrombus*).

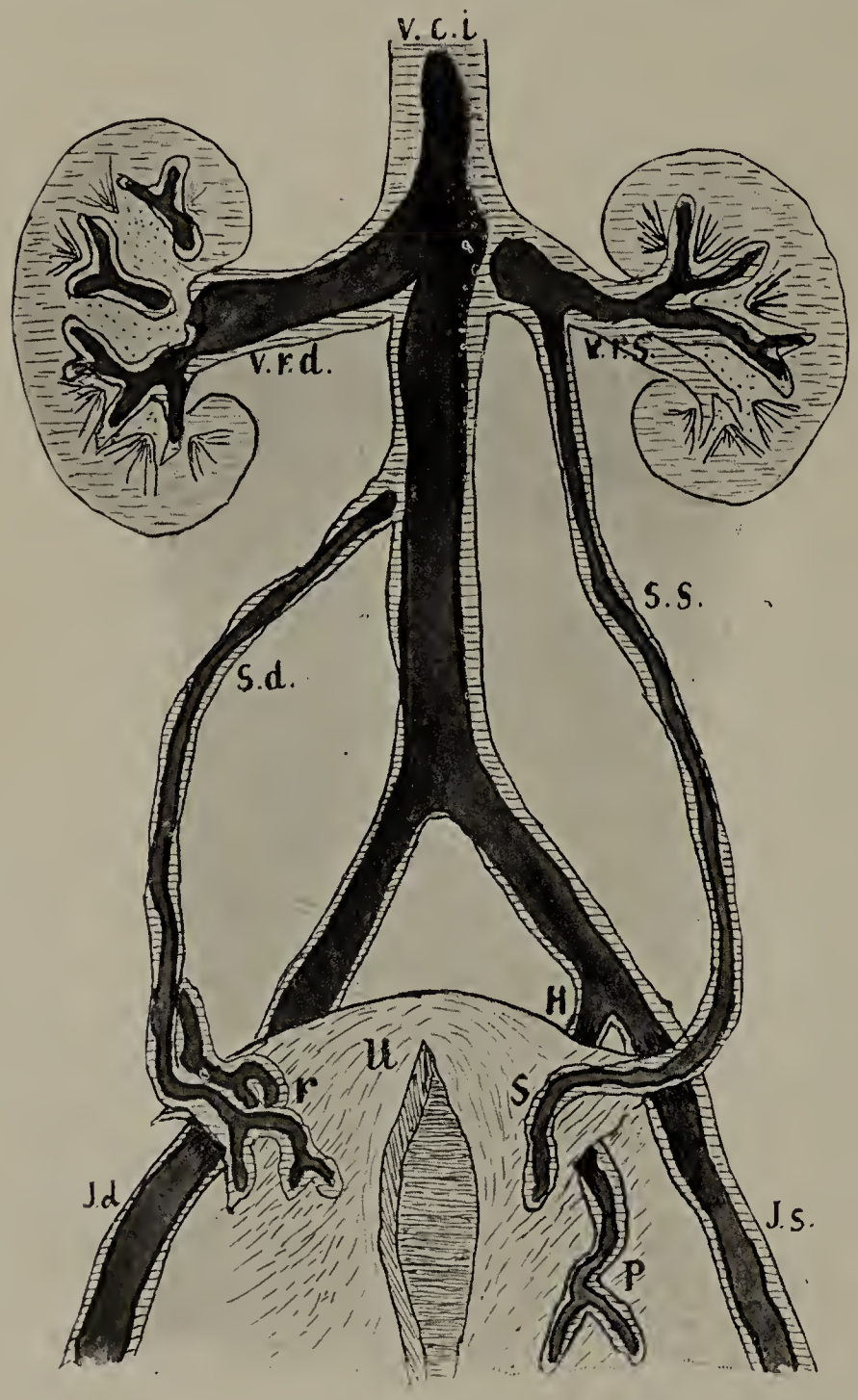

Fig. 120.

Ausgedehnte Thrombose der Vena cava inferior (*V. c. i.*), der Nierenvenen (*V. r. d.*, *V. r. s.*), der rechten und linken Venae spermaticae (*S. d.*, *S. s.*), der rechten und linken Uterusvenen (*r*, *s*), der Venen des linken Parametriums (*P*), der rechten und linken Vena iliaca (*I. d.*, *I. s.*), der linken Hypogastrica (*H*). Die Thromben sind schwarz gehalten. *U* Uterus.

In *Aneurysmen* kann sich auf einen Abscheidungsthrombus eine Lage von Gerinnungsmaterial abscheiden, auf diesem dann wieder eine Abscheidungsschicht usw. So bilden sich sogenannte *geschichtete*, abwechselnd weiße oder rote Thromben. Häufiger sehen wir eine Schichtung zustande kommen, wenn auf einem flächenförmigen Abscheidungsthrombus sich nicht sofort, sondern erst nach einiger Zeit, nachdem er in sich eine gewisse Festigkeit erlangt hat, eine neue Lage bildet, die dann nicht fest mit der alten verschmilzt. Wiederholt sich diese Erscheinung, so entstehen viele verschieden alte Lagen, die sich voneinander lösen lassen. Wenn man dies versucht, so kann man manchmal die einzelnen Schichten wie die Blätter eines Buches aufblättern.

Die **Oberfläche** *der Thromben* ist bald glatt, bald uneben. Im letzteren Falle findet sich, abgesehen von wenig charakteristischen, mehr gelegentlichen Unregelmäßigkeiten, häufig eine sogenannte **geriffte oder gerippte Oberfläche** (Fig. 118 A, 119). Man sieht weißliche Leisten vorspringen, die in etwas zackigem, quer zum Blutstrom gerichteten Verlauf parallel, aber meist untereinander anastomosierend dahinziehen, aber auch netzförmig angeordnet sind. Schneidet man senkrecht auf sie in den Thrombus ein, so sieht man, daß sie die oberen Ränder jener weißlichen durch Querleisten untereinander verbundenen Plättchenlamellen darstellen (Fig. 116, 117, 118), die wir oben (S. 136) kennen lernten.

Die **Größe** und **Gestalt** der Thromben ist natürlich in einer Hinsicht abhängig von der Weite des Gefäßes. In engen Röhren können sich nur dünne Pfröpfe bilden. In weiten Gefäßen werden sie naturgemäß dicker.

Dabei sind sie in seltenen Fällen dadurch *hohl*, daß sie sich ringsum auf der Wand abschieden, während median der Blutstrom weiterging.

Die Thromben können (Fig. 119) umschriebene Abschnitte der Gefäße oder lange Strecken (besonders der Venen) einnehmen und verschließen.

So beobachtet man kontinuierliche Thrombosen von den *Venen* des Fußes aufwärts bis zur Vena cava inferior. Zugleich pflegen dann auch Seitenäste auf kürzere oder längere Strecken verstopft zu sein. Außerordentlich ausgedehnte Thrombosen schließen sich manchmal an Infektionen im Becken, besonders bei Puerperalfieber, an. Fig. 120 zeigt die Uterusvenen, die Venen des Beckenzellgewebes, die Venae hypogastricae, iliacae, die Vena cava inferior bis über den Eintritt der Nierenvenen, die Venae spermaticae und renales verschlossen. Auch *Arterien* können auf lange Strecken verlegt sein. Nur in der *Aorta* bilden sich selten *obturierende Thromben*. Sie haben hier meist die Form beetartiger Erhebungen und sind fast immer gerifft. Im Herzen sieht man (im Vorhof) einerseits flachere, oft umfangreiche, das Lumen verengende, meist geriffte, andererseits im Ventrikel (Fig. 122) kugelige, gestielte, »polypös« aus den Trabekeltaschen herausragende glatte oder meist geriffte Thromben.

Alle Thromben *sitzen selbstverständlich an irgendeiner Stelle auf der Innenwand des Gefäßes fest.* Die Ausdehnung aber, in der das geschieht, ist sehr wechselnd. In kleineren und mittelgroßen Gefäßen haften sie nicht selten ringsum an der Wand und dann oft auf längere Strecken. Aber sie können auch, wenn sie sich von der primären Bildungsstelle aus gegen das Herz hin verlängern, in diesen Abschnitten überall von der Wand getrennt bleiben und auf lange Strecken als zylindrische Stränge frei in die Gefäße hineinhängen. So kann sich ein Thrombus z. B. einer Schenkelvene bis hoch in die Vena cava inferior hinauf unabhängig von der Wand weiter entwickeln, so daß er nur an seiner Ursprungsstelle festsitzt. Es handelt sich dabei um die schon erwähnten *fortgesetzten Thromben* (Fig. 119), die deshalb besonders wichtig sind, weil sie an ihrem Fußpunkt abreißen und so in ganzer Länge dem Blute beigemischt werden können.

b) Die Bedingungen der Thrombenbildung.

Drei Bedingungen sind es hauptsächlich, deren Bedeutung für die Thrombose im Laufe der Zeiten sehr verschieden gewertet worden ist: die *Stromverlangsamung*, die *Gefäßwandschädigung* und die *Veränderung des Blutes*.

1. Virchow, der die Lehre von der Thrombose aufgestellt hat, ließ die Thrombenbildung ausschließlich durch **Verlangsamung der Blutströmung** zustande kommen und bezeichnete die dadurch, sowie durch völligen Stillstand des Blutes entstehenden Pfröpfe als *Stagnationsthromben*. Aus der zugrunde liegenden Stromverlangsamung wurde das weit überwiegende Vorkommen der Thrombose in den Venen, die schon normaliter eine langsamere Strömung aufweisen, erklärt, ferner die so

häufige Thrombose in erweiterten Gefäßabschnitten (*Dilatationsthrombose*, Fig. 121), die Thrombose bei Greisen, bei Kachexie und ähnlichen mit allgemeiner Verlangsamung der Zirkulation infolge Herzschwäche einhergehenden Zuständen (*marantische Thrombose*), ferner die *Kompressionsthrombose* und die nach Aderlaß und in Amputationsstümpfen sich einstellende *traumatische Thrombose*. Wie Baumgarten aber zeigte, führt völlige Stagnation des Blutes allein nicht zur Thrombenbildung; denn das Blut zwischen zwei unter allen Kautelen angelegten Ligaturen bleibt flüssig.

2. Da es in einer derartigen Gefäßstrecke nur dann zu einer Thrombose kommt, wenn bei der Vornahme der Unterbindungen die Gefäßwand lädiert wird, da man ferner Thrombenbildung stets an Stellen gröberer Verletzungen der Gefäßwände, die von außen oder von innen her erfolgen, beobachten kann, wurde die **Gefäßwandschädigung** mehr in den Vordergrund gestellt und dem intakten Endothelüberzug eine gerinnungshemmende Rolle zugeschrieben (Brücke). Daß aber auch diese Bedingung allein nicht ausreicht, um Thrombenbildung herbeizuführen, geht daraus hervor, daß man an größeren Defekten der Innenfläche von Arterien, wie sie bei der Atherosklerose nicht selten auftreten, häufig jegliche Thrombose vermißt. Das liegt offenbar an dem schnellen und energischen Blutstrom, der die Blutbestandteile nicht zum Festhaften kommen läßt, sondern immer wieder mit sich fortreißt. Es muß also zu der Gefäßwandschädigung als unterstützendes Moment die Verlangsamung des Blutstromes hinzutreten. Das gilt nicht nur für die Gerinnungsthrombose; wir sahen vielmehr auch bei der Genese der Abscheidungsthromben, daß an Rauhigkeiten der Innenfläche die Konglutination der Plättchen zustande kommt, nach dem sich hier zunächst eine gallertige klebrige Fibrinmasse abgeschieden hat. Ein Thrombus entsteht niemals frei im Blute, sondern immer im Zusammenhang mit der Gefäßwand. Lose liegende Thromben kennen wir nicht, es sei denn, daß sie von ihrem Sitze ganz oder teilweise abgelöst wären. Es ist zwar theoretisch denkbar, daß sich Bestandteile des strömenden Blutes zusammenballen, aber die so entstehenden Körper würden natürlich mit dem Strom fortgeschwemmt werden, nicht aber sich an Ort und Stelle zu einem Thrombus vergrößern können. Am häufigsten entstehen Thromben bei bakteriellen Schädigungen der Wand, so bei puerperalen Prozessen des Uterus, bei Läsionen der Herzklappen durch Bakterien usw. Die Venen neigen besonders zu den durch Bakterien bedingten Thrombosen, weil ihre dünnere und lockerere Wand von der Infektion leicht ergriffen wird. Aber auch andersartige Veränderungen führen dahin, so besonders die Arteriosklerose der kleineren Arterien und der großen innerhalb der Aneurysmen, ferner die entsprechenden Veränderungen der Venenwand usw., sofern eben zu den Gefäßwandschädigungen Störungen der Zirkulation, namentlich Ver-

Fig. 121.

Klappenständiger Thrombus einer aufgeschnittenen Vene. Aus der Tasche der unverletzten Venenklappe ragt ein ovaler, ziemlich platter und glatter Thrombus hervor.

langsamung der Strömung hinzutritt. Der Gefäßwandschädigung kommt dabei nicht nur eine rein mechanische Bedeutung zu, sondern sie wirkt auch, wie Dietrich hervorhebt, auch unmittelbar gerinnungsfördernd im Sinne der Bildung von sog. Gewebskoagulinen. Damit ist die Verbindung zur dritten Bedingung für die Thrombose hergestellt.

3. **Veränderungen der Blutbeschaffenheit,** die in einer Vermehrung des Gehaltes an Plättchen oder Leukozyten, also an Thrombokinasebildnern, ferner an Fibrinogen (*Hyperinose*) oder in einer erhöhten Viskosität des Blutes bestehen, können natürlich ebenfalls die Neigung zur Thrombenbildung fördern. Vor allen Dingen tritt die Veränderung durch chemische Einwirkungen auf das Blut ein, die entweder von außen (*toxische Thrombose*, z. B. infolge Injektion artfremden Blutes, Pepsins, Organextrakten, Äther, Sublimats, Rizins, Schlangengiftes usw.; auch Blutveränderungen durch Bakterien gehören hierher) oder von innen (*autotoxische Thrombose*, z. B. bei Verbrennung, Erfrierung, bei Eindringen von Zerfallsprodukten von Geweben, Tumorzellen usw. in die Blutbahn [Lubarsch]) stattfinden. Es handelt sich dabei vornehmlich um die vermehrte Bildung des Gerinnungsfermentes, weshalb man die verschiedenen Formen auch als *Fermentthrombosen* zusammenzufassen pflegt. Der Infektion kommt eine besondere Bedeutung bei der Fortsetzung der Thromben zu (Dietrich). Dafür sprechen vor allem die oben schon erwähnten langen, fortgesetzten, in das Lumen großer Venen (der vena cava inferior) frei hineinhängenden, vorwiegend durch Gerinnung zustande kommenden Thromben, die am häufigsten nach (besonders gynäkologischen) Beckenoperationen, aber doch nur relativ selten auftreten und eben deshalb aus besonderen Bedingungen abgeleitet werden müssen. Es ist nicht unwahrscheinlich, daß eine ungewöhnlich große Gerinnungsneigung des Blutes, hervorgerufen durch Infektion, eine Rolle spielt.

Im übrigen herrschen über die Bedeutung der *Bakterien* bei der Thrombose verschiedene Ansichten. Von manchen Seiten (Kretz u. a.) wird die Anschauung vertreten, daß eine Thrombose ohne Bakterien nicht vorkäme. Nach Operationen auftretende Thrombosen bewiesen also das Bestehen einer Infektion. Das geht zweifellos zu weit. Auch bei sorgfältigster Asepsis kann man (Zurhelle, Aschoff) auf Grund der Zirkulationsstörung und Wandschädigung Thromben auftreten sehen.

Aus dieser Analyse der zur Thrombose führenden Bedingungen geht hervor, daß wohl kaum je Thromben bei Erfüllung nur einer einzigen Bedingung gebildet werden, daß vielmehr die Thrombose aus dem Zusammenspiel aller drei oder doch zweier Bedingungen zustande kommt und daß man von Fall zu Fall entscheiden muß, welcher Bedingung die Hauptrolle zuzuschreiben ist.

Die Thrombose stellt nach Dietrich einen reaktiven Vorgang dar, der ausgelöst wird durch eine Störung des Verhältnisses zwischen Blut und Gefäßwand, wobei entweder eine Schädigung der Wand oder eine Veränderung des Blutes vorliegt oder (wohl meist) beide Momente zusammenwirken und gleichzeitig die Behinderung der Blutströmung als Begünstigung und formgestaltende Bedingung hinzutritt.

c) Die Metamorphosen der Thromben.

Ein Thrombus macht bei längerem Bestande Veränderungen durch.

Mikroskopisch wird *seine Zusammensetzung undeutlicher*, Fibrin und Plättchenmassen werden homogener.

Der Thrombus als Ganzes wird durch Wasserentziehung *kleiner*, *trockener*, *fester*.

Er erfährt ferner nicht selten eine partielle *Erweichung* und zwar in *zweifacher* Weise. *Erstens* nämlich zerfällt er in seinen zentralen Teilen in eine *breiige*, graue, grauweiße, eiter-*ähnliche* und bei Anwesenheit von roten Blutkörperchen graurötliche Substanz, die sich mikroskopisch aus feinsten Körnchen zusammensetzt,

Fig. 122.
Zahlreiche polypöse Thromben des rechten Ventrikels. Sie ragen aus den Trabekeltaschen, in denen sie festsitzen, mehr oder weniger hervor. Der größte Thrombus (*a*) hat eine Rißöffnung, durch die man in das hohle Innere hineinsieht.

Fig. 123.
Geöffneter Pulmonalarterienast mit angrenzendem Lungengewebe. An der Wand des Gefäßes, zum Teil an Abgangsstellen von Ästen, sieht man 5 zackige, flache, mit der Wand fest verbundene Gebilde, die als organisierte und geschrumpfte Thromben anzusehen sind.

also eine molekulare Masse darstellt. Das sehen wir am häufigsten in den Herzthromben, besonders den polypösen Formen. Geht die Erweichung bis nahe unter die Oberfläche, so kann die letzte Hülle einreißen, der Brei sich ins Blut entleeren und der Thrombus als hohler Körper, als »Balg« zurückbleiben (Fig. 122). Die sogenannte »puriforme« Erweichung erfolgt durch ein beim Zerfall der schlecht ernährten Leukozyten im Zentrum des Thrombus frei werdendes Ferment. *Zweitens* gibt es eine unter dem Einfluß von Bakterien entstehende, durch Beimischung von reichlicheren Leukozyten eitrige Erweichung, die sich meist in Venenthromben findet. Sie kann bei Hinzutritt von Fäulnisbakterien eine mißfarbene, jauchige, übelriechende Beschaffenheit annehmen. Beimischung solchen bakterienhaltigen Breies zum Blut ist höchst gefährlich.

In beiden Fällen, bei der einfachen und bei der bakteriellen Erweichung, können Stücke der erweichten Thromben abgerissen und dem Blute zugemengt werden (die Folgen s. u. Embolie).

Eine weitere Metamorphose des Thrombus, die zu einem günstigen Endausgang führt, besteht darin, daß er allmählich durch ein aus der Gefäßwand stammendes *neugebildetes gefäßhaltiges Bindegewebe aufgesaugt und ersetzt wird.* Wir nennen den Vorgang **Organisation des Thrombus** (s. die Entzündung). Betrifft sie einen nur einseitig festsitzenden Pfropf, so kann das Bindegewebe sich dorthin zusammenziehen, bis es nur noch eine rundliche oder längliche Wandverdickung darstellt (Fig. 123). Saß aber der Pfropf allseitig fest, so geht die Organisation ringsum vor sich und führt dann meist zu einem Verschluß des Gefäßes durch Bindegewebe, dessen Schrumpfung bei Venen manchmal zur Folge hat, daß ein dünner Strang in den Verlauf des Gefäßes eingeschaltet ist. In dem Bindegewebe können sich aber auch Spalten und Kanäle bilden, welche die periphere und zentrale Gefäßstrecke wieder unvollkommen miteinander verbinden (Kanalisation des Thrombus).

Eine weitere Metamorphose ist die *Verkalkung.* Sie betrifft zuweilen die Thromben auf den Herzklappen bei Endokarditis, und nicht selten erbsengroße und kleinere kugelige, an der Peripherie *organisierte* Thromben, die sich in erweiterten Venen des Ligamentum latum und der Beckenvenen bilden und die durch die Kalkablagerung in *Venensteine, Phlebolithen* umgewandelt werden (Ribbert, Virch. Arch. Bd. 223).

d) Die Folgen der Thrombose.

Die Gegenwart von Thromben bringt Nachteile und Gefahren mit sich.

1. Ein Nachteil ist durch den **Verschluß** oder die **Verengerung** des Gefäßlumens (vor und nach der Organisation) gegeben. Davon sind Störungen des Kreislaufes abhängig, die in Stauungshyperämie und Ödembildung bestehen und ihrerseits weitere Folgen nach sich ziehen.

2. Eine große Gefahr liegt darin, daß Stücke erweichter Thromben oder ganze Pfröpfe, wenn sie nur an einem Fußpunkt festsitzen und hier **abreißen,** frei in das Blut gelangen und von ihm mitgenommen werden. Die Ablösung wird begünstigt durch Druck auf die Gefäße oder durch Muskelkontraktionen (z. B. durch Aufstehen nach längerer Ruhelage). Auf diese Weise können 20, 30, ja 50 cm lange Thromben verschleppt werden. Gerade diese langen, weichen, in weiten Gefäßen flottierenden, vorwiegend durch *Gerinnung* im Anschluß an primäre festere Abscheidungsthromben entstandenen Pfröpfe des Venensystems reißen am leichtesten ab. Aber auch die Thromben der Herzklappen bei Endokarditis und die der Herzhöhlen werden oft abgelöst. Das schließliche Schicksal aller dieser Gebilde ist die *Embolie,* von der sogleich im Zusammenhang mit entsprechenden Vorgängen die Rede sein soll.

In den Vorhöfen des Herzens, fast nur des linken, lösen sich zuweilen rundliche, etwa walnußgroße (und kleinere), polypös festsitzende Thromben ab und rotieren bei Verengerung des venösen Ostiums in dem Blute der Höhle. Man nennt sie nach v. Recklinghausen **Kugelthromben.**

f) Die Thrombose der Lymphgefäße.

Auch in der Lymphe kann es zu Gerinnung und so auch zur *Koagulationsthrombose* kommen. Aber auch *Abscheidungsthromben* sind möglich, weil sich

an veränderten Wandstellen Fibrin und die Zellen der Lymphe niederschlagen können, während Plättchen und Erythrozyten natürlich fehlen. Die Thromben können das Gefäß samt Verzweigungen auf lange Strecken ausfüllen oder nur als wandständige Pfröpfe vorspringen. Erweichung oder Organisation ist auch bei ihnen möglich.

Die Folgen dieser Thromben sind analog wie in den Blutgefäßen. Außer Störungen der Lymphzirkulation kommt auch eine Ablösung von Teilen, wenn auch seltener als bei den Blutgefäßthromben, vor. In erster Linie kann sie sich im Ductus thoracicus ereignen. Die abgelösten Teile können mit der Lymphe in das Blut gelangen und dann wie Blutthromben verschleppt werden.

E. Die Embolie und die Metastase.

Dem Blutstrom können *feste Körper* beigemischt sein. Diese körperlichen Gebilde können in und aus dem Blute entstanden (Thromben) oder durch eine Verletzung der Wand hineingelangt oder aktiv hineingedrungen sein (Parasiten, Geschwulstzellen).

Feinste körperliche Partikel, z. B. Bakterien, werden in den Gefäßen längere Zeit kreisen und so in alle Organe kommen können. Aber sie bleiben nicht dauernd im Blut. Nach einiger Zeit, meist in einigen Stunden, verschwinden sie aus ihm, bleiben an der Wand der Kapillaren haften, werden in die Endothelien aufgenommen oder zwischen ihnen in die Gewebe gedrängt. Milz und Leber sind die Organe, wo dies am ausgiebigsten vor sich geht. Beide, besonders aber die Milz, stellen also *Reinigungsapparate des Blutes* dar. In erster Linie gilt das gegenüber den Bakterien.

Anders verhalten sich gröbere und grobe *körperliche Gebilde*. Sie müssen früher oder später in ein Lumen gelangen, das ihnen zu enge ist. Manchmal ist das erst eine Kapillare, manchmal eine kleinste Arterie oder eine größere oder eine der weitesten. Das gilt natürlich nicht für die Venen. In ihnen gelangen ja die Partikel in immer weitere Lumina und ins Herz. Jenes Steckenbleiben in zu engen Röhren kann sich also nur auf die *Lungenarterie*, die *Äste der Aorta* und die *Pfortader* innerhalb der Leber beziehen.

Wird nun in dieser Weise ein körperliches Gebilde in einen engen Ast hineingeworfen, in dem es sitzen bleibt, so nennen wir es einen **Embolus** (von *ἐμβάλλειν*, hineinwerfen), den Vorgang **Embolie.**

Handelt es sich dabei um einen nur mechanisch wirkenden Körper, so wird er das Gefäß lediglich *verstopfen*. Er kann es auch *zerreißen*, wenn er zackig verkalkt ist. Oft aber stammt er aus einem primären bakteriellen Entzündungsherd oder einer Geschwulst und hat dann neben der Verstopfung die Fähigkeit, an der Stelle, wo er sitzen bleibt, den gleichen Prozeß entstehen zu lassen. Dann ist gleichsam die Entzündung, die Geschwulst von einer Körperstelle an eine andere versetzt worden. Wir nennen das **Metastase** (*μετάστασις*, Versetzung, Lubarschs Krankheitsabsiedlung).

Im weitesten Sinne wendet man den Begriff Metastase auch an, wo es sich um die Versetzung feiner Partikel (z. B. Farbstoffkörnchen) an eine andere Körperstelle auch ohne Embolie handelt, und ferner, wenn Substanzen (z. B. Kalk) in einem Gewebe (Knochen) gelöst und in einem anderen (z. B. Niere) körnig niedergeschlagen werden (Kalkmetastasen, Virchow, s. *Verkalkung*).

Nach dem Wege, den die Emboli innerhalb der Blutbahn einschlagen, unterscheidet man *typische* und *atypische Embolien*. Bei der typischen Embolie wird der Embolus mit der Strömung des Blutes fortbewegt und gerät in der Richtung des Stromes in engere Gefäßgebiete, in denen er sich festsetzt. Stammt der Embolus z. B. aus einer Körpervene, wird er mit dem Blute durch eine Hohlvene ins rechte Herz geführt und von hier aus in die Zweige der Lungenarterie geschleudert (Fig. 124).

Bei der atypischen Embolie sind zwei Möglichkeiten der Verschleppung gegeben:

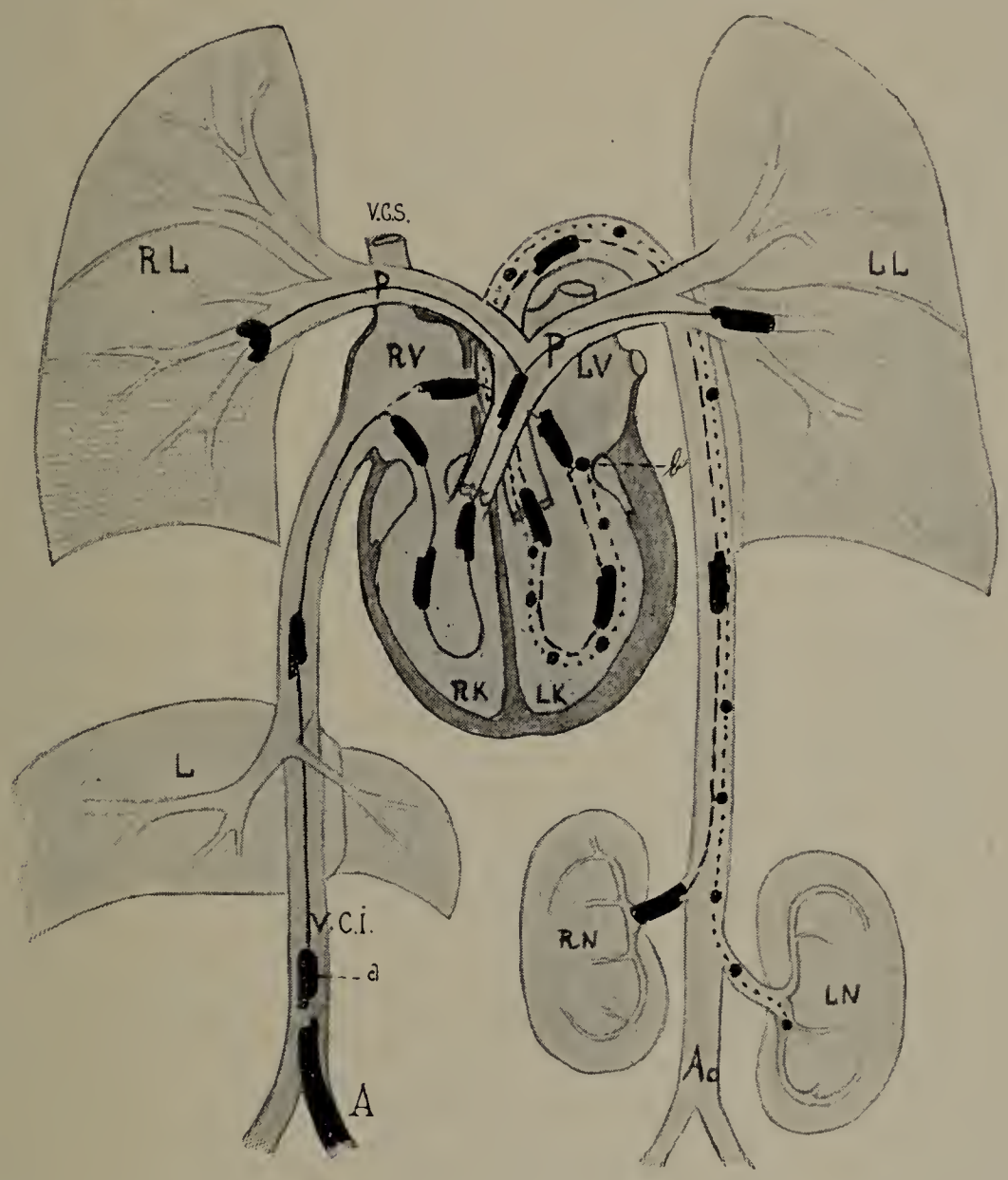

Fig. 124.

Schema über Embolie. Es umfaßt den schematischen Durchschnitt des Herzens (*RV*, *LV* rechter, linker Vorhof, *RK*, *LK* rechte, linke Kammer), beider Lungen (*RL* und *LL*), der Leber (*L*), der Nieren (*RN* und *LN*), der Vena cava inferior und superior (*V. C. I.* und *V. C. S.*), der Aorta (*A*) und der Pulmonalis (*P*). Ein in der Vena cava inferior losgelöster Thrombus *a* kann auf seinem Wege durch das rechte Herz in die Lungen, wo er rechts (reitend) bzw. links als Embolus stecken bleibt, und ferner durch das offene Foramen ovale und das linke Herz in die Aorta verfolgt werden, wo er in die rechte Niere gerät. Zweitens kann ein von der Mitralis abgelöster (runder) Thrombus (*b*) durch die linke Kammer und die Aorta bis die linke Niere verfolgt werden. In der rechten Lunge zeigt eine Schraffierung das Gebiet an, dessen Zirkulation durch den embolischen Verschluß des Pulmonalarterienastes geschädigt ist.

Erstens kommt es vor, daß sich ein Embolus in einem Zweig der Aorta findet, ohne daß im linken Herzen eine Quelle für ihn nachweisbar wäre. Dann kann er aus einer Vene des großen Kreislaufes stammen. Das ist insofern möglich, als der fremde Körper durch ein **offenes Foramen ovale** (Fig. 380 u. 381) direkt, d. h. mit Umgehung der Lungenzirkulation, von dem rechten in den linken Vorhof und von dort in die Aorta getrieben worden sein kann. Wird er dann embolisiert, so reden wir von **paradoxer,** weil im ersten Augenblick unverständlicher **Embolie.**

Die Figur 124 macht den Vorgang verständlich.

Da das Foramen ovale in über 30% der Fälle offen ist, wäre insofern die Gelegenheit zur paradoxen Embolie oft gegeben. Aber erstens ist die Öffnung meist nicht sehr weit, und zweitens wird der Blutstrom die abnorme Beimengung meist mit sich in den Ventrikel reißen und dann in die Lunge führen; drittens ist zum Übertritt des Embolus eine Druckerhöhung im rechten Vorhof Voraussetzung, die erst das durch die Valvula meist verschlossene Foramen öffnet. Tatsächlich sind denn auch paradoxe Embolien *selten* und wahrscheinlich noch seltener, als man oft annimmt. Ihr Zustandekommen wird durch die Fälle gut illustriert, in denen im Vorhofscheidewanddefekt der Embolus noch festsitzt und nach rechts und links in das Atrium hineinhängt (SIMMONDS).

Die **zweite** sehr seltene Möglichkeit einer atypischen Embolie ist dadurch gegeben, daß man in kleinen *Venen* körperliche Gebilde festsitzend antrifft, die nur aus großen Venen oder gar aus dem rechten Herzen stammen können. Da es undenkbar ist, daß sie den Lungenkreislauf und außerdem noch das zu der betreffenden Vene gehörige kapillare Organgebiet passiert haben, so bleibt nichts anderes übrig, als anzunehmen, daß ihr Transport **rückläufig**, d. h. gegen den Blutstrom, erfolgte. Wie ist das möglich?

Der Befund wurde nur erhoben, wenn es sich um hochgradig erschwerte Zirkulation, vor allem in den Lungen, handelte. Infolge davon bestand eine außerordentliche Überfüllung des rechten Herzens und des ganzen venösen Kreislaufes. Unter diesen Verhältnissen fließt das Blut sehr langsam und mit geringer Energie zum Herzen, steht auch zwischen zwei Systolen wohl ganz still. Dann hat man angenommen, es könne sich der Blutstrom in den Venen infolge plötzlich auftretenden positiven Druckes im Thorax, besonders bei Hustenstößen, vorübergehend völlig umkehren, und zwar so, daß nun fremde Beimengungen vom Herzen bis z. B. in die Nierenvenen getrieben werden könnten.

Experimentell konnte man die Erscheinung nachahmen. Nach intravenöser Einspritzung kleiner Partikel (z. B. Weizengrieß) bis zur hochgradigen Stauung und zum Tode unter Krampfanfällen fand man die injizierten Massen zum Teil in den peripheren Venen wieder (v. RECKLINGHAUSEN, J. ARNOLD).

RIBBERT hat gegenüber der Lehre von der *retrograden Embolie* betont, daß jene angenommene Umkehrung des Kreislaufes undenkbar ist, und hat einen von ARNOLD bereits teilweise betretenen Weg als den allein gangbaren in Anspruch genommen. Unter jenen Umständen nämlich wird das angestaute Blut der Venen bei jeder Herzkontraktion ein wenig nach Art einer Pulswelle zurückgeworfen, um dann wieder zum Herzen zu fließen. Wenn nun fremde Gebilde im Blute sind, werden die peripher, d. h. an der Gefäßwand liegenden, an dieser leicht vorübergehend festhaften. Mit jeder relativ kräftigen Welle werden sie zwar etwas, vielleicht 1—2 mm, zurückgeworfen, dann aber durch die geringe Energie des Blutes, die zur Beseitigung der Adhäsion an der Intima nicht ausreicht, nicht wieder in der Richtung zum Herzen mitgenommen. So gelangen sie, wenn auch jedesmal nur wenig, doch im ganzen ziemlich schnell in peripherer Richtung gegen das Kapillarsystem und bleiben eventuell erst in ihm stecken.

Es handelt sich also nach RIBBERT nicht, wie man meist zu sagen pflegt, um eine retrograde *Embolie*, sondern um einen **retrograden Transport.** Von einem eigentlichen *Hineinwerfen in das engere Gebiet ist ja keine Rede.*

Beim Menschen hat man den *retrograden Transport*, z. B. bei einem Tumor des linken Herzens, dessen Metastase in einer Lungenvene saß oder auch bei Verstopfungen der Lebervenen, die ihre Quelle nur in einer Thrombose eines Schädelsinus haben konnten, herangezogen.

Die Bedeutung des retrograden Transportes wird aber sehr überschätzt. Er wird manchmal auch da herangezogen, wo man mit anderen einfacheren und natürlicheren Erklärungen ausreicht.

Nach der Art und Beschaffenheit der Emboli unterscheidet man:

1. Embolie von Blutpfröpfen.

Diese häufigste Form wird vielfach auch als Embolie *κατ' ἐξοχήν* bezeichnet.

Wenn Thromben oder Thrombenteile vom Blute mitgerissen werden und in ein sich verzweigendes Gefäß gelangen, so bleiben sie alsbald als *Emboli* stecken, um so früher, je größer sie sind.

Bevor es aber dazu kommt, kann der Thrombus gegen die mehr oder weniger scharfen Teilungswinkel der Gefäße geschleudert werden. An ihnen kann er zerschellen, und zwar in zwei und mehr Stücke, die nun für sich weiter getrieben werden, um vielleicht dasselbe Schicksal noch einmal zu erleiden oder ohnedem embolisiert zu werden.

Wenn aber der Thrombus zylindrisch, biegsam und nicht zerreißlich ist und mit seiner Mitte gegen jene Winkel getrieben wird, so kann er auf ihnen wie ein Reiter im Sattel hängen bleiben, d. h. seine Enden in je einen Ast hineinhängen lassen: **reitender Embolus** (Fig. 125). Er braucht dann die beiden Gefäßzweige nicht zu verstopfen.

Fig. 125.

Pulmonalarterienast mit sogenanntem reitenden Embolus *a* und einem anderen »Embolus« *b*, der in der vorliegenden Form selbstverständlich kein Embolus sein kann.

Bleibt der zylindrische Thrombus aber nicht reitend hängen, so wird er der Länge nach in ein Gefäß entweder sofort fest embolisiert oder bei zunehmendem Blutdruck oder allmählicher Erweiterung des Gefäßes durch Wanderschlaffung noch etwas weiter vorgetrieben.

Wenn ein langer Thrombus bei der Ablösung oder unterwegs in Stücke zerriß, können mehrfache Embolien zugleich eintreten. Die Stücke können aber auch nebeneinanderliegend oder umeinandergeschlungen (Fig. 126) ein weites Gefäß, z. B. schon den Hauptstamm der Pulmonalis, verlegen. Oder ein langer Thrombus kann sich vielfach zopfförmig winden und so ein das Lumen verschließendes Konvolut bilden. Diese Verlegungen des Gefäßes treten naturgemäß plötzlich ein. Sie sind am häufigsten und gefährlichsten in der Pulmonalis und führen hier meist ganz unerwartet (besonders z. B. bei einem zur Lösung der Thromben führenden Aufstehen nach längerer Bettruhe) zu plötzlichem Tode, zur tödlichen Embolie (am häufigsten nach gynäkologischen Eingriffen). Über die Beschaffenheit solcher Thromben s. oben.

Über die Folgen der nicht den Hauptstamm der Pulmonalis, sondern deren intrapulmonale Äste verschließenden Embolie siehe den Abschnitt Anämie und Lunge. Es kommt dann oft zum hämorrhagischen Infarkt.

Es macht nicht selten Mühe, festzustellen, ob ein Thrombus, der ein Lumen verlegt, an Ort und Stelle gebildet wurde oder ganz oder teilweise ein Embolus ist. Die Entscheidung ist möglich, wenn ein Pfropf (sehr selten!) mit seinem Ende auf eine entsprechende Rißstelle des noch in der Vene sitzenden Thrombusrestes paßt (Virchow). Auch wenn er geknickt ist oder mehrere sich nebeneinander finden (Fig. 126), kann an der Embolie kein Zweifel sein, ebensowenig, wenn ein offenbar intravital gebildeter (geriffter) Thrombus frei im Lumen liegt.

Im allgemeinen aber ist man *zu sehr geneigt*, einen Pfropf, der in einer Arterie, zumal in der Pulmonalis, steckt, kurzweg als *Embolus* zu bezeichnen,

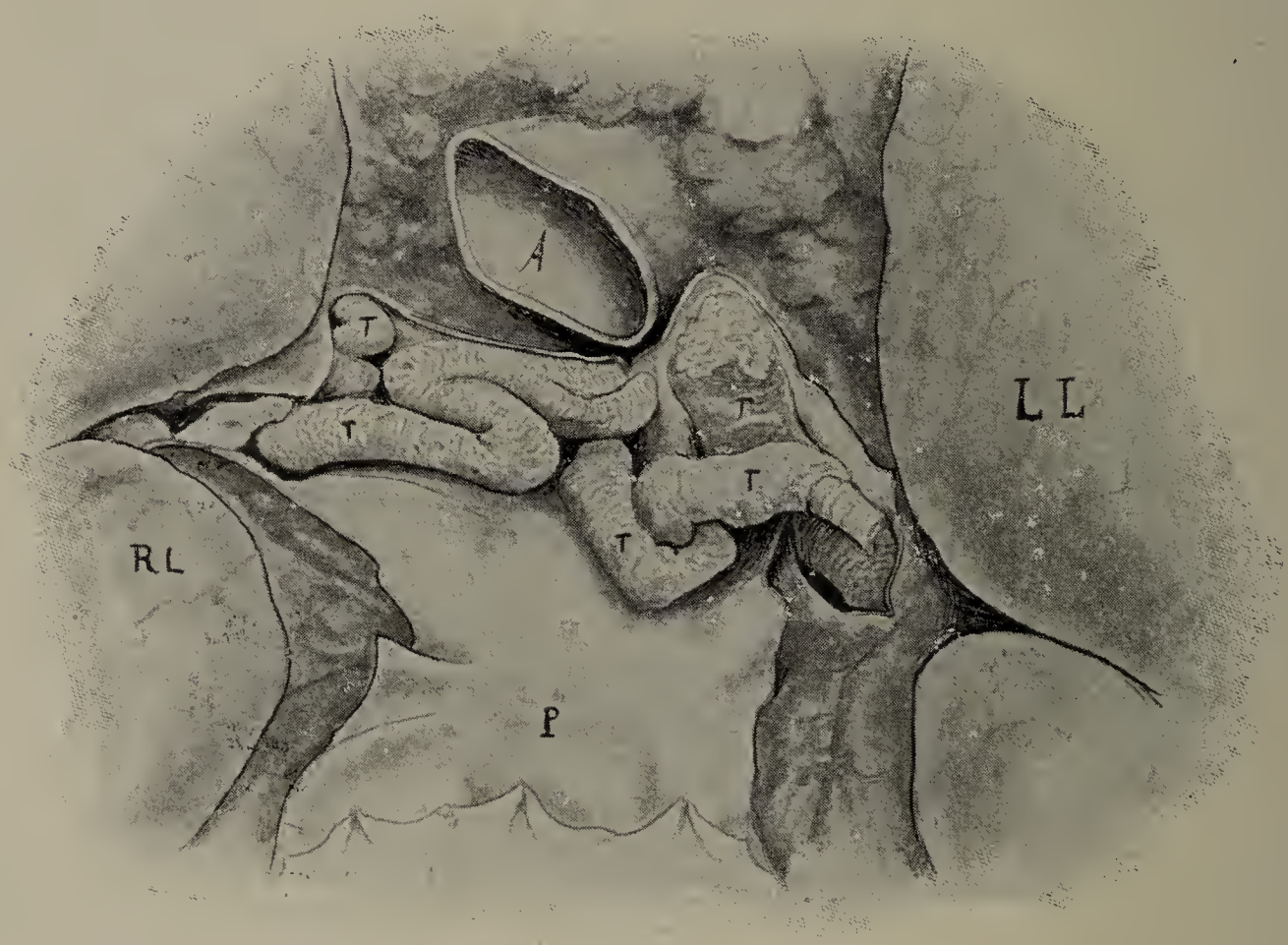

Fig. 126.

Embolie in den Hauptstamm der Pulmonalarterie und in die beiden Äste. Die Emboli stammen aus den Venen des Oberschenkels, sind lang und gerifft und in mannigfacher Weise gebogen, geknickt und zusammengedrängt. *A* Aorta, *P* Pulmonalis, *T* Emboli, *LL* Linke Lunge, *RL* Rechte Lunge.

besonders wenn während des Lebens plötzliche Erscheinungen eines Gefäßverschlusses sich geltend machten. Man beachte aber, daß z. B. ein in mehrere Äste hineinreichender und ihnen angepaßter Pfropf unmöglich ein Embolus sein kann. Denn wenn er schon in der bestimmten verästigten Form embolisiert worden wäre, könnte er sich nicht den Verzweigungen der Pulmonalis entsprechend in sie hineingelegt haben. Dann kann es sich nur entweder darum handeln, daß in dem in der Hauptsache lokal gebildeten Pfropf kleinere embolisierte Teile drin steckten, oder daß er als Ganzes an Ort und Stelle entstanden ist. Letzteres kommt in den Pulmonalarterienästen bei Zirkulationsstörungen, Gefäßwanderkrankungen und primären Lungenveränderungen vor.

Der Ort, wohin der fremde Körper getrieben wird, um als Embolus sitzen zu bleiben, ist von seiner Eintrittsstelle in den Kreislauf in ganz bestimmter Weise abhängig. *Er kann nicht von jeder Stelle aus überallhin gelangen.*

Die schematische Figur (Fig. 124) soll das deutlicher machen. Sie bezieht sich auf die Embolie eines abgerissenen Thrombus, gilt aber natürlich auch für jeden anderen fremden Körper, z. B. auch für Geschwulststücke.

Die eine grundlegende Tatsache wurde bereits betont, **daß ein Körper, der in eine Vene hineingelangt, immer zunächst in das rechte Herz (wo er aber nicht sitzen bleibt) und in der Regel in die Lungenarterien hineinfährt.** Die Figur zeigt das an einem Thrombus *a*, der in der Vena cava inferior mit treppenförmiger Abrißstelle sich abgelöst hat.

Ein Embolus kann also bei völlig normalen Verhältnissen der Gefäße und des Herzens aus den Venen *niemals in das linke Herz und die Aorta gelangen.* Fremde Körper, die in letzterer oder in ihren Verzweigungen sich befinden, können daher im allgemeinen nur aus den Lungenvenen, aus dem linken Ventrikel oder aus den Arterien selbst stammen.

Die Figur zeigt dies Verhalten an einem auf der Mitralis gebildeten, kugelförmig gezeichneten Thrombus (*b*).

Die Quelle für die Embolie eines Organes ist nicht nur an entfernteren Stellen des Kreislaufes zu suchen. Sie kann auch in dem zuführenden Hauptgefäßstamm, z. B. in der Wand der Portalvene, in der Pulmonalarterie usw. liegen. Abgelöste Partikel fahren dann in die Leber, in die Lunge usw.

2. Embolie von Zellen, Geweben, Zell- und Gewebsbestandteilen und im Körper gebildeten Stoffen.

a) Dem Blute finden wir nicht ganz selten **Zellen** beigemischt, die unter normalen Verhältnissen darin nicht vorkommen. Sie werden vor allem in den *Kapillaren der Lungen* embolisch festgehalten.

Dahin gehören einmal, wie zuerst von Aschoff beschrieben wurde, die *Riesenzellen des Knochenmarkes.* Sie lassen sich fast in allen Leichen, besonders bei infektiösen Krankheiten, nachweisen. Die dem Blute beigemischten Riesenzellen sind zu groß, um die Kapillaren zu passieren. Sie bleiben daher schon in den Lungengefäßen stecken (**Riesenzellenembolie**) und können hier leicht nachgewiesen werden. Nicht immer kann man die ganze Zelle auffinden, da das Protoplasma bald zugrunde geht oder sich vom Kern abstreift. Dann kann man von einer Riesenkernembolie reden. Weshalb diese Riesenzellen so oft ins Blut kommen, ist nicht bekannt. Zuweilen werden (nach Lubarsch) auch kleine *Stückchen von Knochenmarkgewebe* in den Kreislauf eingeschwemmt.

Eine zweite riesenzellenähnliche, intravaskulär gefundene Zellmasse sind die *Plazentarriesenzellen* (Schmorl), d. h. abgerissene Stücke des plazentaren Synzytiums. Sie werden vor allem bei der *Puerperaleklampsie*, aber auch bei normalen Geburten in den Lungenkapillaren, oft in sehr großen Mengen beobachtet. Auch Teile von *Plazentarzotten* können mit dem Blute in die Lungen verschleppt werden. Alle diese Vorgänge überraschen nicht, weil die Plazentarzotten in den mütterlichen Blutgefäßen stecken.

Die dritte im Kreislauf vorkommende Zelle ist die *Leberzelle.* Nach Quetschungen der Leber mischen sich einzelne solche Elemente dem Blute bei und bleiben meist schon in den Lungen sitzen.

Die Bedeutung aller dieser embolisierten Zellen und Gewebsteile ist gering. Sie verursachen keine Thrombosen und verschwinden nach einiger Zeit durch Untergang und Lösung ihrer Bestandteile.

Ganz anders verhält es sich viertens mit den Zellen, die aus *Geschwülsten* in das Blut gelangen. Sie werden irgendwo embolisiert, gehen zwar *auch zum Teil zugrunde*, zum anderen Teil aber führen sie zur Bildung der *Geschwulstmetastasen*. Davon wird weiter unten die Rede sein.

b) Eine nicht selten in den Kreislauf übertretende Substanz ist flüssiges tropfenförmiges **Fett.**

Seine häufigste und ausgiebigste Quelle ist das an Fettzellen meist reiche *Knochenmark*. Das Fett wird frei, wenn das Mark eine heftige Erschütterung (Ribbert) erfährt. Die Gefäßwand der venösen Kapillaren ist so zart, daß nur eine leichte Zerrung nötig ist, um sie einreißen und aus den dicht anliegenden Fettzellen die Fetttropfen in das Blut gelangen zu lassen. Man glaubte früher meist, daß eine Zerreißung des Markes an der Bruchstelle der Knochen zum Übertritt des Fettes ins Blut führe. Aber erstens kann doch Fett nicht in die zerrissenen und *blutenden* Gefäße eintreten, zweitens ist seine Menge im Blute so groß (bis zu 200 ccm), daß sie unmöglich aus der Bruchstelle stammen kann, drittens führt auch eine *Erschütterung der Knochen ohne Fraktur regelmäßig zu Fettembolie*, die oft sehr hochgradig nach *Sturz oder heftigem Fall* zu beobachten ist. *Nicht also die Frakturstelle ist die Quelle des Fettes*, sondern das notwendig *mitgezerrte Mark des übrigen Knochens* und meist auch das *gesamte Mark* des durch die Gewalteinwirkung (Sturz, Stoß, Schlag usw.) erschütterten Skelettes.

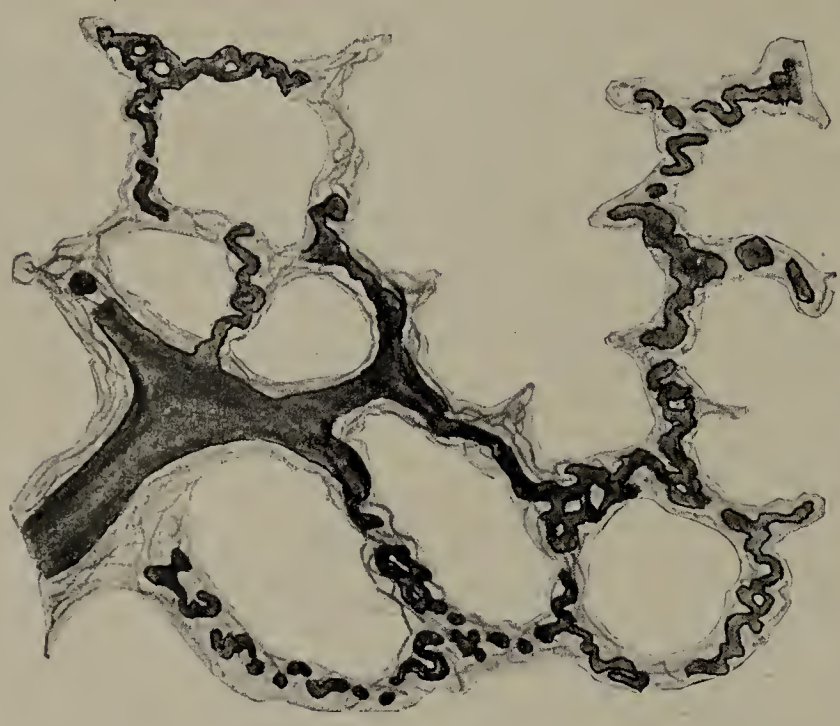

Fig. 127.
Fettembolie der Lunge. Die Kapillaren der Alveolarwände sind größtenteils mit dunkel gehaltenem Fett ausgefüllt.

Vielleicht kann Fett bei Quetschungen auch aus dem *Panniculus adiposus* oder aus der fetthaltigen Leber in das Blut gelangen. Doch spielt es dann quantitativ keine Rolle.

Das Fett wird zunächst in die Lungen getrieben, in denen es je nach seiner Konsistenz und dem Blutdruck bald schon in den kleineren Arterien, bald erst im Kapillarsystem sitzen bleibt und nun oft ausgedehnte Gefäßnetze wie eine Injektionsmasse ausfüllt. Dann reden wir von **Fettembolie** (Fig. 127). Das Fett geht aber zum Teil auch durch die Lunge hindurch, um erst in dem Herzmuskel, in den Glomerulis der Niere, in Gehirngefäßen oder in anderen Organen stecken zu bleiben. Im Myokard kommt es um die verstopften Gefäße zu Fettinfiltration des Muskels, im Gehirn zu Blutungen. Ist die Menge des Fettes sehr groß, so kann die Fettembolie, wenn auch meist erst nach Verlauf einiger Tage, tödlich werden. Geringere Grade, wie sie bei jeder Fraktur zustande kommen, werden ohne Schaden ertragen. Das embolisierte Fett wird dann unter Mitwirkung von Zellen oder auch ohne sie aufgelöst und verschwindet vollständig wieder.

Eine besondere Form der Fettbeimischung, ohne Embolie, zum Blut kommt bei schwerem *Diabetes* als prognostisch ungünstiges Zeichen vor: *Lipämie.* Das Blut ist mit äußerst feinen Körnchen von Fett durchsetzt, es stellt eine Art Fettemulsion dar. In der Leiche können Gefäße, z. B. die des Herzens, wie mit Milch injiziert aussehen. Das Zustandekommen der Lipämie ist noch nicht geklärt. Im Experiment hat Versé gezeigt, daß Lipämie nur entsteht, wenn Cholesterin und neutrale Fette im Blute im Überschuß gleichzeitig vorhanden sind. Für sich allein macht keine der beiden Substanzen Lipämie. Wie aber diese überschüssige Ansammlung im Blute des Menschen zustande kommt, ist unbekannt.

c) Eine dritte hierher gehörige Form der Embolie ist die *Gasembolie.* Wenn Caissonarbeiter oder Taucher zu schnell ausgeschleust werden, wird der unter dem hohen Druck in vermehrter Menge in den Geweben adsorbierte Stickstoff beim plötzlichen Übergang in den gewöhnlichen atmosphärischen Druck frei, gerät in das Blut und wird in Blasenform verschleppt, um in den Kapillaren zu Verstopfungen zu führen. Durch Embolie kleinerer Rückenmarksgefäße kommt die sog. *Caissonkrankheit* zustande, deren Eintritt durch allmähliches Ausschleusen verhindert wird.

3. Embolie von Fremdkörpern (im weitesten Sinne).

a) Zu den von außen in den Körper hineingelangenden und mit dem Blute verschleppten Fremdkörpern ist die Luft zu rechnen, die zur *Luftembolie* führt.

Sie kann dem Blute beigemengt sein, wenn z. B. bei Operationen die größeren dem *Herzen nahe gelegenen Venen* eröffnet werden und nun bei ansaugender Wirkung des Herzens Luft durch die Öffnung nach innen gelangt. Sie mischt sich mit dem Blut in Blasen, die der geringe Druck des rechten Herzens nicht vorwärts zu treiben vermag, daher größere Luftmengen in kurzer Zeit durch Überdehnung des rechten Herzens zum Tode führen. Kleine Quantitäten machen geringe oder keine Störungen und werden bald absorbiert. Auch in die Venen des *Uterus* kann gelegentlich nach der Geburt Luft eindringen und zu tödlicher Embolie in die Lungen führen. Ebenso ist bei operativer Füllung der Harnblase mit Luft eine Aufnahme in die Venen möglich (Sick), wenn auch nur selten beobachtet. Bei Lungenverletzungen oder -operationen kann Luft in eröffnete Lungenvenen und so in den arteriellen Kreislauf (Gehirn, Myokard) (mit tödlichem Ausgang) gelangen.

b) Eine weitere körperliche Substanz, die ins Blut gelangen kann, ist von außen in den Organismus eingeführtes *körniges Pigment.* Es kommt hier fast ausschließlich die eingeatmete **Kohle** in Betracht. Gelangt sie auf irgendeinem Wege ins Blut, so wird sie in Milz und Leber abgelagert.

c) Auch gröbere Fremdkörper, wie Granatsplitter, Revolverkugeln, Infanteriegeschosse usw., werden gelegentlich, nachdem sie in größere Blutgefäße eingedrungen sind, mit dem Blutstrom verschleppt. So sind Geschosse im rechten Herzen zwischen den Trabekeln oder den Sehnenfäden hängengeblieben gefunden worden, die an den Extremitäten in den Körper gelangt waren.

d) Bei weitem die wichtigste Fremdkörperembolie ist die *Bakterienembolie.*

Die *pflanzlichen Parasiten*, d. h. mit wenigen Ausnahmen die Bakterien, gelangen nur selten direkt aus der Außenwelt ins Blut. Meist veranlassen sie zunächst an der Eintrittsstelle Entzündungsherde, in denen sie sich vermehren und aus denen sie dann in die Gefäße eindringen. Im Blute kreisend, bleiben sie irgendwo im Endothel der Gefäße, z. B. in den Glomerulis der Niere, haften und vermehren sich hier. Man kann auch das im weiteren Sinne Embolie nennen, da ja die Bakterien aus dem Blute in die Kapillaren hineingeworfen werden, aber man wird doch strenge genommen im eigentlichen Sinne nur von Embolie reden, wenn Bakterienhaufen oder mit Bakterien verunreinigte Thromben im Blute kreisen und so groß sind, daß sie nicht durch Kapillaren hindurchgehen. Mögen sie nun so oder so haften bleiben, jedenfalls wuchern sie, und zwar zunächst in den Gefäßen: Fig. 128. Die Kapillarschlingen sind zum Teil durch die gewucherten Bakterien ausgefüllt und es sieht so aus, als seien sie in dieser Form embolisiert. Weiterhin rufen sie hier ähnliche Prozesse wie an der Eingangspforte hervor (*Metastase*).

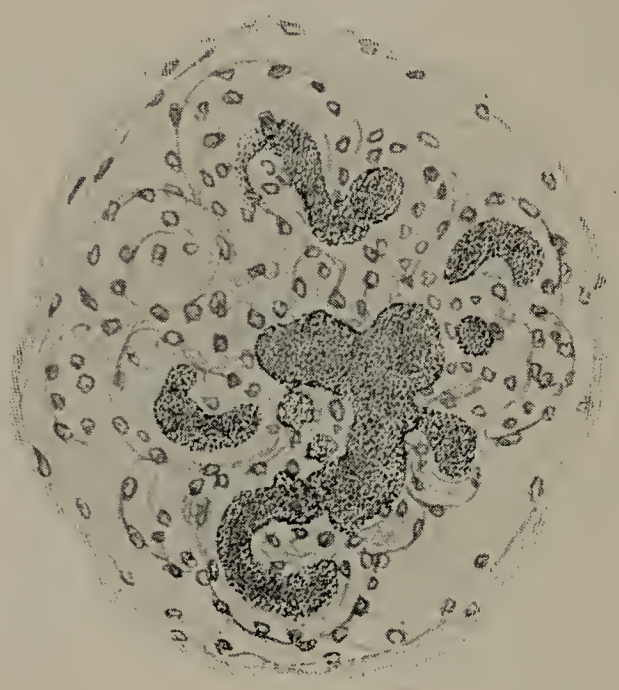

Fig. 128.

Glomerulus, in welchem mehrere Kapillaren durch dicht gedrängte Kokken ausgefüllt sind.

e) *Tierische Parasiten* werden nur selten im Kreislauf angetroffen. Es kommt vor, daß *Echinokokkusblasen* der Leber in die Vena hepatica einbrechen und dann in die Lunge embolisiert werden. Mit dem Blute verbreiten sich aber auch die *Trichinen* und die Larven der *Bandwürmer* im Körper.

Früher wurden vielfach die Bezeichnungen Embolie und Metastase synonym gebraucht. Nachdem aber gezeigt worden war, daß keineswegs jede Embolie zur **Metastase** führt und die Metastasenbildung auch ohne Embolie zustande kommen kann, hat man streng zwischen der Verschleppung von Krankheitsmaterial und der Krankheitsabsiedlung (Lubarsch) zu unterscheiden. Ein typisches Beispiel für den Unterschied ist die Geschwulstembolie, die namentlich bei Magenkrebs außerordentlich häufig in den Lungengefäßen zu beobachten ist, ohne daß es zur Metastasenbildung kommt (M. B. Schmidt).

Man unterscheidet weiter bei der Metastasenbildung *parasitäre Metastasen*, *Geschwulstmetastasen* und *Pigmentmetastasen*.

1. *Parasitäre Metastasen* können, wie erwähnt, einmal durch Embolie von Bakterienhaufen von dem primären Infektionsherde oder einer sekundären Lokalisation der Infektion (z. B. von den Herzklappen) aus zustande kommen, dann aber auch durch die Verschleppung einzelner Mikroorganismen, die irgendwo an der Innenfläche der Gefäße haften bleiben und sich hier vermehren, erfolgen. Dabei kann die Verschleppung auf dem Blut- oder auf dem Lymphwege vor sich gehen; man spricht dementsprechend von *hämatogenen* und *lymphogenen Metastasen*, denen sich die *Impf-* oder *Implantationsmetastasen* als dritte Form anschließen. Bei diesen werden die in präformierte Körperhöhlen (Magendarmkanal, seröse Höhlen, Respirationstraktus usw.) oder in bei Opera-

tionen oder Verletzungen neugeschaffene Spalträume und Kanäle hineingelangten Mikroorganismen an einer oder an mehreren Stellen der Innenfläche sich ansiedeln und zu neuen herdförmigen Manifestationen der Infektion führen. Eine besondere Art dieser Metastasen sind die sog. *Abklatschmetastasen*, bei denen ein in ein Hohlorgan hineinragender Herd die Mikroorganismen auf der gegenüberliegenden Fläche des Hohlorgans zur Ansiedlung bringt.

2. Bei den *Geschwulstmetastasen* wird ebenfalls entweder der Lymphweg oder der Blutweg primär beschritten; häufig sieht man zunächst auf dem Lymphwege sich ausbreitende Geschwülste nachträglich den Blutweg benutzen. Auch hierbei muß man die embolische Metastasenbildung von der durch einzelne, nicht zur Embolie führende Geschwulstzellen bewirkte Absiedlung unterscheiden. Ferner kommen auch bei den Geschwülsten Impf-, Implantations- und Kontaktmetastasen zur Beobachtung (Näheres s. bei den Geschwülsten).

3. Von *Pigmentmetastasen* spricht man, wenn von außen in den Körper eingedrungene gefärbte Partikelchen (z. B. Kohlenstaub) oder im Innern gebildete Pigmente, wie wir das bei der Pigmentierung kennen gelernt haben, mit dem Lymph- oder dem Blutstrome verschleppt, *verschoben* und an anderen Stellen abgelagert werden. Auch Implantation von Pigment kommt vor, z. B. Kohlenstaub im untersten Ileum (Lubarsch).

Anhang:

Beimengungen von abnormen Bestandteilen zur Lymphe.

Wie dem Blute können auch der Lymphe *Bakterien* beigemischt sein. Sie sind entweder aus der Außenwelt in das Quellgebiet der Lymphbahnen gelangt, oder sie treten aus dem Blutkreislauf in die Gewebsflüssigkeit über, oder sie dringen aus Infektionsherden, die an die Lymphgefäße anstoßen, in diese ein.

Die im Ductus thoracicus befindlichen Mikroorganismen kommen natürlich bald ins Blut. Die Bakterien der übrigen Lymphgefäße strömen den zugehörigen Lymphdrüsen zu und werden in ihnen zunächst festgehalten.

Denselben Zirkulationsbedingungen unterliegen selbstverständlich auch alle anderen der Lymphe beigemengten körperlichen Gebilde, wie tropfenförmiges *Fett*, *Staubkörnchen*, allerlei *zelliges* und *zerfallenes*, sowie *abgelöstes thrombotisches Material*.

Die Richtung der dem Lymphstrome beigemengten Bestandteile ist somit im allgemeinen gegeben. Aber wie im Blutkreislauf wird auch hier eine *retrograde Embolie* angenommen. Doch kommt sie nach Ribbert hier ebensowenig vor wie dort. Wenn die Lymphe bei Verlegung eines größeren Stammes sich anstaut, so sind bei der ausgedehnten *Anastomosenbildung* der Lymphgefäße diesseits des Hindernisses und nahe an ihm zahlreiche Seitenbahnen vorhanden, auf denen die nachrückende Flüssigkeit abströmen kann. Auch ein retrograder *Transport* in dem bei dem Venensystem erörterten Sinne ist hier kaum möglich.

Die Befunde, welche zu der Annahme retrograder Prozesse geführt haben, lassen sich anders erklären, sei es durch eine *primäre Verschleppung mit dem Blutstrom* und sekundäres Wachstum in dem peripheren Lymphgebiet, sei es durch ein *kontinuierliches retrogrades Wachstum*, wie es für die malignen Ge-

schwülste meist zutreffen wird, sei es durch einen Transport kleiner Partikel (Bakterien, Kohle) durch Zellen, die sich mit ihnen beladen haben und durch Wanderung an die fraglichen Orte gelangen.

F. Die Hämorrhagie.

Hämorrhagie, Blutung, heißt der Austritt von Blut aus den Gefäßen in die Außenwelt, in die Gewebsspalten, in die Körperhöhlen, auf die freien Oberflächen. Den Vorgang selbst nennen wir auch wohl *Extravasation*, das ausgetretene, im Gewebe liegende Blut *Extravasat*.

1. Am leichtesten verständlich ist die Blutung bei *Verletzung der Gefäßwand*. Durch eine Stich-, Schnitt-, Rißöffnung muß das Blut austreten. Aus *Arterien* spritzt das Blut, *flächenförmige* Schnitt- und Rißwunden bluten aus allen verletzten Gefäßen zugleich: *parenchymatöse Blutung*. *Venöse* Blutungen sind durch die blaurote Farbe gekennzeichnet.

Gefäßzerreißungen kommen aber auch ohne Trauma zustande. Denn *erkrankte* Gefäße können allein durch den (normalen oder gesteigerten) Blutdruck zerrissen werden. Wir sehen es an den Ausbuchtungen des Herzens, der Arterien (Aneurysmen) und der Venen (Varizen), an arteriosklerotisch veränderten Gehirnarterien usw.

Alle solche Blutungen aus zerrissenen Gefäßen nennen wir Hämorrhagien **per rhexin** (*ῥῆξις*, Zerreißung).

Ein Gefäß kann auch durch einen *pathologischen Prozeß* von außen angefressen, angeätzt werden und dann unter dem Blutdruck zerreißen: Haemorrhagia **per diabrosin** (*διάβρωσις*, Anätzung). Das sehen wir an Lungenarterien bei Tuberkulose, an Magenarterien bei Magengeschwüren usw.

2. Es gibt aber noch eine andere *Art von Hämorrhagie*. Das Blut kann nämlich aus Kapillaren und kleinen Venen, dagegen nicht aus größeren Gefäßen und dem Herzen, auch *ohne eine eigentliche Verletzung ihrer Wand* nach außen gelangen. Wir nennen den Vorgang **Diapedese,** *Haemorrhagia per diapedesin* (*διαπήδησις*, Durchtritt).

Er läßt sich unter dem Mikroskop verfolgen: Wenn man im Mesenterium eines Warmblüters die venösen Abflußwege unterbindet, so daß eine sehr erhebliche Erschwerung des Kreislaufes, aber nicht Stase eintritt, so kann man folgendes sehen: An der Außenseite der strotzend gefüllten Kapillaren oder Venen erscheint bald hier, bald dort eine zunächst kleine knopfförmige Prominenz, die einem von innen her durch die Wand hindurchgepreßten roten Blutkörperchen entspricht. Anfänglich schiebt sich nur ein kleiner Fortsatz nach außen vor, dann folgt immer mehr vom Zelleib nach, bis auf beiden Seiten etwa gleiche Teile sich befinden, die durch einen nach Art der Wespentaille eingeschnürten, in der Wand liegenden Teil verbunden sind. Dann wird allmählich der außen vorgeschobene Abschnitt größer, der innere kleiner, bis das ganze Blutkörperchen das Gefäß verlassen und seine alte Form wieder angenommen hat. Derselbe Vorgang wiederholt sich an zahlreichen Stellen. Er ist natürlich *passiver* Natur; die Erythrozyten werden aus den Gefäßen herausgepreßt.

Es sind aber nicht nur die roten Blutkörperchen, die das Gefäß verlassen. Sobald nämlich die Zellen hindurchgeschlüpft sind, folgt ihnen durch die zunächst noch vorhandenen feinen Öffnungen etwas Blutflüssigkeit nach.

Die Öffnungen liegen in der *Kittsubstanz* der Endothelien, nicht in ihrem Protoplasma. In der Norm sind sie nicht vorhanden, sie entstehen erst bei dem Andrängen der Blutkörperchen, besonders dort, wo reichliche Kittsubstanz liegt und wo mehrere Zellen aneinanderstoßen, wenn durch die Stauung oder andere Ernährungsstörungen die Kittsubstanz gelockert und geschädigt wird.

J. Arnold bezeichnete sie als *Stigmata* oder *Stomata*, »Mundöffnungen«, in der Meinung, daß sie auch in normalen Gefäßwandungen existierten. Später kam er zu der eben angegebenen Auffassung.

Da nun die Diapedese an zahlreichen Gefäßen zugleich ablaufen und stunden- und tagelang anhalten kann, so ist die Menge der ausgepreßten Blutbestandteile oft außerordentlich groß. Auch durch Diapedese können also umfangreiche Blutungen entstehen.

Eine scharfe Grenze zwischen der Blutung durch Zerreißung der Wand und der durch Diapedese gibt es nicht. Wenn die Endothelien etwas weiter auseinanderweichen (*Dihaeresis*) bzw. auseinandergedrückt werden, dann fließt das Blut als Ganzes aus.

Pathologische, zu **Diapedese** *führende Gefäßveränderungen* sind häufig. Sie werden vor allem durch *Bakterien und ihre Gifte* (Tuberkelbazillen, pyogene Kokken, Milzbrandbazillen, die unbekannten Erreger der Pocken usw.) hervorgerufen. Auch allgemeine *Ernährungsstörungen* und *Blutkrankheiten* (Leukämie, Skorbut, Morbus maculosus), sowie einzelne *Vergiftungen* (z. B. durch Phosphor) gehören hierher. Die Blutung tritt ein, weil an den geschädigten Gefäßen die Endothelien gelockert werden, auseinanderweichen und so die Diapedese ermöglichen.

Weiterhin führen lokale Zirkulationsstörungen wie hochgradige venöse Stauung und die Kreislaufveränderungen nach Verlegung von Endarterien zu diapedetischen Blutungen. Auch das Nervensystem ist zuweilen von Bedeutung. So bei den vikariierenden (z. B. Nasen-) Blutungen bei ausbleibender Menstruation, bei den mannigfachen Blutungen Hysterischer. Hier mag es sich um hochgradige, vom Nervensystem abhängige Erweiterungen von Gefäßen und damit um eine erhebliche, die Wandungen schädigende Verlangsamung des Blutstromes handeln.

Auch sonst nimmt man hier und da derartige Nerveneinflüsse als bedeutsam an, doch müßte in solchen Fällen die Möglichkeit einer anderweitigen Gefäßläsion sicher ausgeschlossen werden.

Für den Eintritt der Blutungen sind nun noch zwei Umstände besonders wichtig. So zunächst einmal die *Erhöhung des Blutdruckes*. Solange die Gefäße gesund sind, widerstehen sie auch dem stärksten Blutdruck, der ohne Einwirkung äußerer Gewalt denkbar ist. Sind sie aber verändert, so können sie event. noch dem gewöhnlichen Blutdruck widerstehen, nicht aber dem gesteigerten. Nun tritt Diapedese ein oder die Gefäße zerreißen. So sehen wir im Gehirn bei Blutdrucksteigerung eine Hämorrhagie aus pathologisch veränderten Gefäßen zustande kommen, die dem normalen Blutdruck noch lange widerstanden haben würden.

Zweitens ist die *Beschaffenheit des Blutes* insofern von Bedeutung, als von ihr die Schnelligkeit des Verschlusses der Gefäßöffnungen durch Thromben abhängt. Ist die Gerinnungsfähigkeit des Blutes und die Thrombenbildung gehemmt, so kommt es bei Gefäßverletzungen, besonders bei den deshalb gefürchteten Operationen, leicht zu Blutungen. So ist es

bei den Hämophilen und den Cholämischen, bei denen die Gallensäuren die Fibrinfermentbildung hemmen und die roten Blutkörperchen schädigen und auflösen.

Der *Umfang* der Blutungen ist sehr wechselnd. Danach und nach dem Verhalten zu den Geweben geben wir den Hämorrhagien eine Reihe von Namen. Die allgemeinste Bezeichnung ist *Bluterguß*. Eine große geschlossene Blutmasse nennen wir ein *Hämatom*, eine blutige, nicht scharf begrenzte Durchtränkung des Gewebes *Sugillation* oder *Suffusion*. Füllt das Blut alle Spalten und Lücken eines geschlossenen Bezirkes aufs dichteste aus, so liegt ein *hämorrhagischer Infarkt* vor (Fig. 108, 633, 634). Kleinste punktförmige Blutungen heißen *Petechien* oder *Ekchymosen* (Fig. 129).

Nach dem Sitz sprechen wir von *Epistaxis*: Nasenbluten, *Hämoptoë*: Lungenblutung, *Apoplexie*: Gehirnblutung (Fig. 475), *Hämatemesis*: Bluterbrechen usw.

Fig. 129.
Zahllose kleine Ekchymosen an der Oberfläche des Kleinhirns.

Die Hämorrhagien sind um so bedeutungsvoller, je größer sie sind. Man kann die *Folgen* in *allgemeine* und *lokale* einteilen. Die ersteren bestehen in einer Verringerung des im Gefäßapparate befindlichen Blutquantums. Das Individuum *verblutet* sich, erleidet eine *Verblutung*, wenn der Verlust über ein gewisses Maß hinausgeht, es wird *anämisch*, wenn die Menge seines Blutes so reduziert wird, daß die Ernährung darunter leidet.

Der Verblutungstod ist durch das *Sinken des Blutdruckes* bedingt. Herz und Gefäße können auf das zu sehr verminderte Blutquantum keinen für den Kreislauf genügenden Druck ausüben. Sie können sich nicht unbegrenzt durch Kontraktion anpassen. Bei Verlust von *mehr als einem Drittel* des normalen Quantums sinkt daher der Druck erheblich und event. gefahrdrohend und tödlich. Tritt der letale Ausgang nicht ein, so kann sich die Masse des Blutes und sein Druck rasch dadurch wieder herstellen, daß die Flüssigkeit der Gewebe in die Gefäße übertritt oder durch Wassertrinken oder Transfusion ergänzt wird. So muß das Blut zunächst wasserreicher als sonst werden. Wir nennen es dann *hydrämisch*. Das dauert indessen nicht lange an, da die fehlenden körperlichen Bestandteile sich regenerieren. Ging ein Drittel des Blutes verloren, so kann nach 14 Tagen der Schaden wieder ausgeglichen sein.

Übrigens bringt das Sinken des Blutdruckes die Hämorrhagie rascher zum Stillstand und der die pathologische Öffnung verschließende Thrombus kann leichter zur Ausbildung gelangen.

Lokal macht sich einmal der *Druck* des ergossenen Blutes geltend. Er kann günstig wirken, weil er eine weitere Hämorrhagie verhindert oder verlangsamt. Er kann aber auch, je nach dem Organ, Funktionsstörungen mit sich bringen, so im Gehirn Bewußtseinsstörungen und

event. den Tod. Zweitens schadet das Blut, weil es sich in die Gewebe einwühlt und sie *zerreißt*, was um so bedeutungsvoller sein muß, je wichtiger das betreffende Gewebe für den Gesamtorganismus ist.

Anhang:

Die Lymphorrhagie.

Aus den Lymphgefäßen kann der Inhalt austreten, wenn die Wand eine Kontinuitätsunterbrechung durch mechanische Verletzung oder durch einen krankhaften Prozeß erfährt. Der Druck in den Lymphbahnen ist aber ein so geringer, daß nur da Lymphe austritt, wo der äußere Widerstand unbedeutend ist. So sehen wir unter Umständen aus erweiterten Lymphgefäßen der Haut den Inhalt nach außen abfließen. Im Innern des Körpers wird eine Lymphorrhagie nur in präformierte Hohlräume, z. B. in die Bauchhöhle, Brusthöhle usw., erfolgen. So kommt es vor, daß der *Ductus thoracicus* zerreißt und daß nun der Chylus in die Pleurahöhle fließt, oder daß auch schon an den Wurzeln des Duktus in der Bauchhöhle das gleiche Ereignis eintritt. Dann entsteht ein *chylöser Hydrothorax* oder ein *chylöser Ascites*.

G. Die Wassersucht.

Unter der (nicht nur bei Zirkulationsstörungen vorkommenden) **Wassersucht** verstehen wir das Auftreten überreichlicher, aus den Gefäßen stammender Flüssigkeit in den Gewebsspalten und den Höhlen unseres Körpers.

Führt sie zu einer wäßrigen Infiltration der Gewebe, so bezeichnen wir sie als **Ödem,** ist sie in der Haut weit verbreitet und hochgradig, als **Anasarka.** Den Ausdruck **Hydrops** wenden wir sowohl auf die Hautwassersucht wie auf Flüssigkeitsansammlungen in einzelnen Höhlen an. So sprechen wir von *Hydrops pericardii* oder von *Hydroperikardium*, ebenso wie von *Hydrothorax, Hydarthros.* Für die Bauchhöhlenwassersucht haben wir den Namen **Ascites.**

Das Ödem beginnt gewöhnlich in den abhängigen Teilen, meist in den unteren Extremitäten, bei Bettlage auch in den nach hinten gelegenen Teilen des Rumpfes. Die beteiligten Haut- oder Schleimhautabschnitte sind mehr oder weniger angeschwollen. Bei Fingerdruck entsteht durch Verdrängung der Flüssigkeit eine langsam sich wieder ausgleichende Vertiefung. Sticht oder schneidet man hinein, so quillt wäßrige Flüssigkeit hervor, die klar und farblos oder meist gelblich gefärbt ist.

Die Flüssigkeitsmengen können sehr beträchtlich sein, besonders in den großen Höhlen. In der Bauchhöhle sind oft viele Liter vorhanden.

Wie entsteht die Wassersucht? Wir wissen, daß unter normalen Verhältnissen ein beständiger Strom aus den Gefäßen in die Gewebe stattfindet, und müssen annehmen, daß die Gewebsflüssigkeit, die bei der Wassersucht eine starke Vermehrung erfährt, bei ihrer Bildung aus dem Blute den Filtrations- und Diffusionsgesetzen gehorcht; vielleicht spielt dabei auch die Sekretion der Endothelien eine Rolle. Nachdem die Gewebsflüssigkeit innerhalb der Gewebe Produkte des Gewebsstoffwechsels aufgenommen hat, fließt sie als Lymphe durch die Lymphbahnen ab; die Lymphe ist demnach nicht identisch mit der Gewebsflüssigkeit.

Man kann sich hieraus theoretisch drei Möglichkeiten der Entwicklung der Wassersucht konstruieren.

Erstens könnte es sich um *dieselbe Intensität der Gewebsflüssigkeitsbildung, aber um eine behinderte Abfuhr* handeln. Das ist aber unwahrscheinlich, weil ja die Lymphgefäße reichliche Anastomosen besitzen, so daß Verlegung einzelner keine Folgen haben wird. Es wird wohl nie vorkommen, daß sämtliche Abflußwege verschlossen sind, und selbst dann könnte Wassersucht ausbleiben, weil die Lymphe auch durch Kapillaren wieder aufgenommen werden kann. Tatsächlich spielt denn auch eine Lymphgefäßverlegung bei der Entstehung des Ödems keine Rolle. Eine Ausnahme macht allein der Ductus thoracicus, der nicht so gut durch Kollateralbahnen ersetzt werden kann wie kleinere Stämme. Aber selbst in seinem Quellgebiet, in der Bauchhöhle, ist Flüssigkeitsansammlung (Ascites) kein notwendiger Folgezustand des Verschlusses.

Die **zweite** theoretische Möglichkeit ist durch eine *verstärkte Flüssigkeitsausscheidung* gegeben. Sie ist die *notwendige Voraussetzung* für die Entstehung eines Ödems. Sie kann bedingt sein:

1. durch eine Erhöhung des Blutdruckes in den Gebieten venöser Stauung.
2. durch eine mit größerer Durchlässigkeit verbundene Schädigung des Endothels der Kapillaren (durch Gifte, durch bakterielle Toxine usw.).
3. durch eine wasserreichere Beschaffenheit des Blutes (Hydrämie, die mehr Flüssigkeit austreten läßt (auch wegen der gleichzeitigen Schädigung des Endothels).

Eine **dritte** theoretische Möglichkeit ist gegeben durch eine (von mechanischer Abflußbehinderung der Lymphe unabhängige) *Zurückhaltung der Flüssigkeit* in den Geweben. Diese Retention kann bewirkt werden:

1. durch Herabsetzung der Elastizität des Gewebes, die in der Norm die Gewebsflüssigkeit in der Richtung zu den Lymphgefäßen befördert,
2. durch vermehrten Salzgehalt der Gewebe, der das Wasser zurückhält,
3. nach M. Fischer auch durch vermehrten Gehalt der Gewebe an Kolloiden, die im Wasser aufquellen und es zurückhalten.

Meist wirken bei der Entstehung des Ödems *verschiedene Bedingungen zusammen.* Man darf nicht immer nur an eine von ihnen denken.

Wir sehen Ödem unter sehr verschiedenen Verhältnissen eintreten:

1. Eine der häufigsten Grundlagen ist die **venöse Stauung.** Länger dauernd hat sie stets Ödem zur Folge. Neben dem erhöhten intravaskulären Druck wirkt die *Schädigung der Endothelien.* Infolgedessen wird die Flüssigkeit nach rein physikalischen Regeln der Filtration und der Diffusion vermehrt ausgepreßt. Die Verminderung der *Gewebeelastizität* erklärt sich aus der schlechteren Ernährung. Das ist das **kardiale Ödem** des Klinikers.

2. Eine zweite Grundlage für die verstärkte Gewebsflüssigkeitsbildung ist eine *wäßrige Beschaffenheit* des Blutes. Solche **Hydrämie** sehen wir bei *Nierenerkrankungen* — das **renale Ödem** des Klinikers — und bei allen Arten von *Kachexien* oder hochgradigen *Anämien.* Die Hydrämie trägt aber *nicht allein die Schuld.* Es kommt eine pathologische *Veränderung der Gefäßwand,* die durchlässiger wird, mitbestimmend hinzu. An dieser Läsion der Endothelien hat einmal die schlechte Beschaffenheit des Blutes Anteil, sodann die Einwirkung *giftiger Stoffe,* die von den die Hydrämie

veranlassenden Organen (z. B. der Niere) herrühren. Daß unter diesen Umständen auch die Gewebe *weniger elastisch* sind und am Ödem mitwirken, ist einleuchtend.

Bei Nephritis kommt auch eine mangelhafte Ausscheidung des Kochsalzes, eine *Kochsalzretention*, in Betracht. Der reichliche Kochsalzgehalt der Gewebe führt dann auch zur Zurückhaltung des Wassers.

3. Ein drittes zu Transsudationsverstärkung führendes Moment ist in primären toxischen Einwirkungen gegeben: **toxische Ödeme** (Quincke). Es gibt Bakterien, die durch ihre Toxine Ödeme machen. Die Gifte führen natürlich auch zur *Elastizitätsherabsetzung* der Gewebe. Zu diesen toxischen gehören die Ödeme, die wir bei bakteriellen Entzündungen auftreten sehen: **entzündliche Ödeme.** Sie erreichen im allgemeinen nicht die Stärke der kardialen und renalen Ödeme.

Hierher kann man auch Fälle *kongenitaler allgemeiner Wassersucht* stellen. Es handelt sich hier oft um Übergang toxischer Stoffe von der (z. B. an Nephritis leidenden) Mutter auf das Kind. Mit dem Ödem ist zugleich eine Änderung des Blutbildes, eine schwere Anämie mit Wucherung von Erythroblasten verbunden. Doch gibt es auch solche angeborenen Ödeme unter anderen Bedingungen, z. B. bei Herzfehlern, Stenose des Ductus Botalli, Lues.

4. Es gibt auch Ödeme, die auf dem in seiner Wirkungsweise unbekannten *Einfluß des Nervensystems* beruhen **(angioneurotisches Ödem).** Bei der Nesselsucht (Urticaria) genügt ein leichtes Streichen der Haut, um Schwellungen herbeizuführen, die auf Lympheanhäufung beruhen. Man hat auch bei toxischem Ödem eine Vermittlung durch das Nervensystem angenommen (Quincke).

5. Flüssigkeitsansammlungen treten schließlich da ein, wo in geschlossenen Hohlräumen der feste Inhalt eine Verminderung erfährt. So füllen sich die Gehirnventrikel mit Flüssigkeit bei Schrumpfung der Gehirnsubstanz. Man nennt dieses Ödem, weil es zur Ausfüllung eines pathologisch erweiterten Raumes führt, **Oedema ex vacuo.**

Die hydropischen *Flüssigkeiten* sind im allgemeinen klar und leicht gelblich, nur die *entzündlichen Ödeme sind trübe.*

Die *Zusammensetzung der Ödeme* ist eine verschiedene. Der Gehalt an den einzelnen Bestandteilen, mit Ausnahme der sich im prozentualen Gehalt gleichbleibenden Salze, ist ein anderer als in der Lymphe. Die Eiweißkörper sind vermindert. Ihre Menge ist abhängig von der Entwicklungsweise des Ödems. Bei Entzündungen ist sie im allgemeinen am größten. Relativ hoch ist sie auch bei Stauungshydrops, bei Hydrämie aber um so geringer, je wäßriger das Blut.

Auch in den einzelnen Körperteilen desselben Individuums ist der Eiweißgehalt verschieden. Länger bestehende Ödeme sind meist eiweißreicher als frisch gebildete.

Der Eiweißgehalt geht von 74,5 $^0/_{00}$ in dem normalen Blutplasma und 70 $^0/_{00}$ in der Lymphe, in entzündlichen Ödemen herunter bis auf 55 $^0/_{00}$ und in einfachen hydropischen Flüssigkeiten je nach Umständen bis auf 5 $^0/_{00}$.

Bei Ascites, Hydrothorax und Hydropericardium ist manchmal ein Teil des Eiweißes in Form transparenter, gallertartiger, von dem Wasser durchtränkter Massen ausgefallen.

II. Die Pathologie der Bioplastik.

Von den bisher *besprochenen katabiotischen Veränderungen der Gewebe*, den Kreislaufstörungen, den verschiedenen degenerativen und nekrotisierenden Vorgängen, den Strukturabweichungen und den Atrophien *hängen die funktionellen Störungen der Organe, die Krankheitserscheinungen ab.* Wie im normalen Organismus der durch die normalen katabiotischen Vorgänge der Funktionen entstandene Verbrauch lebender Substanz durch bioplastische Vorgänge, die wir als physiologische Regeneration bezeichnet haben, ersetzt wird, so lösen auch die pathologischen Katabiosen bioplastische Prozesse aus, die unter günstigsten Bedingungen zu einer Restitutio ad integrum, zu einer Heilung der Schädigungen führen können. So haben wir bereits gesehen, daß leichte Degenerationen (fettige Entartung, trübe Schwellung) und Atrophien sich zurückbilden können, wenn die sie hervorrufenden Schädlichkeiten verschwinden. Dabei müssen wir uns den Vorgang der Heilung in analoger Weise vor sich gehend vorstellen, wie bei der physiologischen Regeneration: Die Produkte der Katabiose werden fortgeschafft, die verbrauchte lebende Substanz durch bioplastischen Anbau ersetzt. Bei schweren Degenerationen, die mit dem Untergang der ganzen Zellen enden (Nekrobiosen), und bei den Nekrosen ist natürlich eine analoge Wiederherstellung nicht möglich. Hier müssen die erhalten gebliebenen Elemente der Umgebung entweder durch Mehrleistung die Funktion der ausgefallenen mit übernehmen oder es müssen von ihnen ganze neue Zellen an Stelle der zugrunde gegangenen gebildet werden. Ist eine derartige isogene Neubildung nicht möglich, so kann der vorhandene Ausfall durch Heranziehung andersartiger Zellen gedeckt werden, die sich den an die ausgefallenen gestellten Anforderungen anpassen, oder es muß künstlich isogenes Gewebe an die Stelle des verloren gegangenen versetzt werden.

Danach ergeben sich *vier verschiedene Wege*, auf denen für den untergegangenen Gewebsabschnitt ein Ersatz möglich ist.

Der *eine* ist die Neubildung eines Gewebes, das dem verlorenen gleichwertig ist und an *seine Stelle* tritt. Wir nennen den Vorgang **Regeneration.**

Der *zweite* Weg ist die Größenzunahme der nicht untergegangenen gleichartigen Gewebe, die dadurch den Ausfall der fehlenden ersetzen können. Wir reden dann von **kompensatorischer Hypertrophie.**

Die *dritte* Möglichkeit betrifft eine Änderung im Bau der neugebildeten oder schon vorhandenen Gewebe, die durch den Ausfall der untergegangenen funktionell in Anspruch genommen werden und sich so umgestalten, daß sie den neuen Ansprüchen besser genügen können. Das nennen wir **funktionelle Anpassung;** sofern dabei das Gewebe umgebildet ist und sich auch durch Strukturänderung oder völlige Änderung des Gewebscharakters von dem geschädigten ursprünglichen Gewebe unterscheidet, spricht man von **Metaplasie** (Abartung) oder, falls Entdifferenzierung der Gewebselemente vorliegt, von **Rückbildung.** Bei letzterer braucht nicht unbedingt eine Neubildung vorauszugehen.

Der *vierte* Weg ist in dem von dem Chirurgen vorgenommenen Ersatz untergegangener Teile durch verpflanztes gleichartiges, demselben oder einem anderen Körper entnommenes Gewebe gegeben. Wir bezeichnen das als **Transplantation.**

Die sich hierbei abspielenden bioplastischen Vorgänge können wir insofern als *altruistische* bezeichnen, als sie, ausgelöst durch die Kata-

biosen, zur Heilung der durch diese gesetzten Schädigungen und zur Wiederherstellung des normalen Gleichgewichtszustandes, wenn auch meist in veränderter Form, beitragen und somit sozusagen keinen Selbstzweck haben, wie andere pathologische bioplastische Bildungen, die Geschwülste.

1. Die altruistischen bioplastischen Vorgänge.

A. Die Regeneration.

Der Wiederersatz verlorengegangenen Gewebes geht aus von den Zellen, die innerhalb des veränderten Bezirkes noch normal geblieben sind, vor allem aber und oft allein von denjenigen, die sich in der Umgebung befinden.

Am leichtesten geht die Regeneration vor sich, wenn unter gleichartigen Zellen, z. B. denen des Bindegewebes oder der Epithelien, *einzelne* zugrunde gingen. Dann können die benachbarten, nicht geschädigten Zellen durch Teilung neue Elemente liefern, die an die Stelle der fehlenden treten.

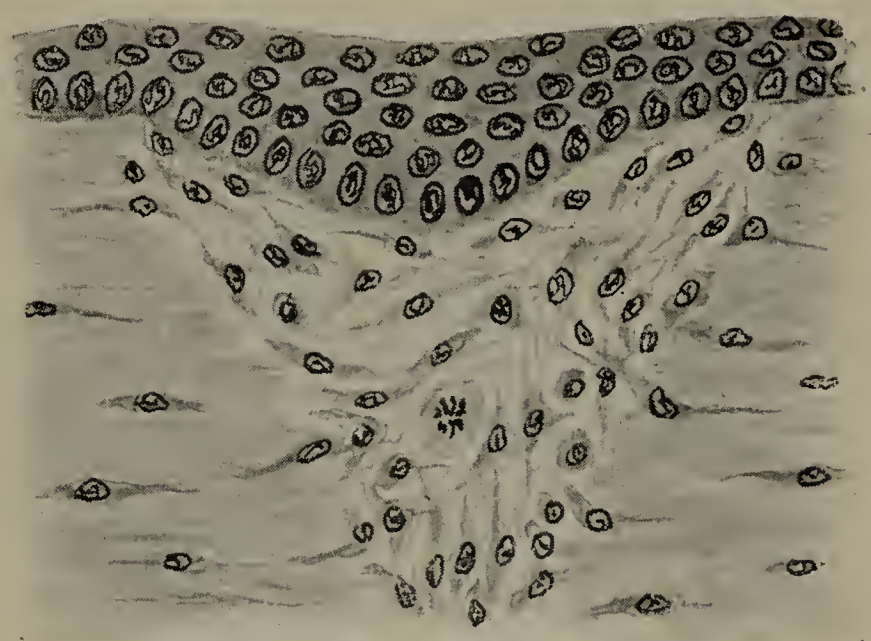

Fig. 130.

Regeneration des Korneagewebes nach Einstich. Der Stichkanal (vgl. Fig. 131) mit jungen vielgestaltigen Zellen gefüllt, eine abgerundete mit Mitose. Das Epithel regeneriert (Fig. 131) und verdickt.

Viel lebhafter muß die Regeneration sein, wenn größere Abschnitte der Gewebe vernichtet wurden. Durch die Proliferation entstehen dann zahlreiche neue Elemente, die den Defekt ausfüllen, indem sie in ihn hineinwandern und sich in ihm zu einem Gewebe anordnen, das mit dem fortgefallenen oft in allen wesentlichen Punkten übereinstimmt. *In den meisten Fällen allerdings bleibt die Regeneration unvollkommen.*

Das hat einmal seinen Grund darin, daß die Regeneration nur von Zellen geleistet werden kann, die den fortgefallenen *gleichwertig oder ihnen mindestens nahe verwandt sind.* Verlorengegangene Epithelzellen können nur von gleichartigen Epithelien ersetzt, Bindegewebe kann nur durch Bindegewebszellen, Muskelgewebe nur durch Muskelzellen erzeugt werden usw. Ist also eine Gewebsart, z. B. eine Niere, völlig zugrunde gegangen, so kann sie nicht regeneriert werden.

Früher war man lange Zeit anderer Ansicht. Man nahm an, daß die Zellarten sich gegenseitig vertreten, daß indifferente oder als solche betrachtete Elemente sich zu differenten Zellen entwickeln könnten. Vor allem übertrug man diese Meinung auf die *Leukozyten.* Sie sollten z. B. imstande sein, sich in Epithelien umzuwandeln. Das halten wir heute für unmöglich. Wir gehen sogar noch viel weiter. Wir wissen, daß die Regeneration nur von der gleichen (oder doch von einer genetisch sehr nahe verwandten) Zellart ausgehen kann.

Aber auch wenn im Rande der Lücke gleichartige Zellen wie die verlorengegangenen vorhanden sind, bleibt die Regeneration oft außer-

ordentlich unvollkommen. Das wird sich ergeben, wenn wir die einzelnen Gewebe auf ihre Regenerationsfähigkeit untersuchen.

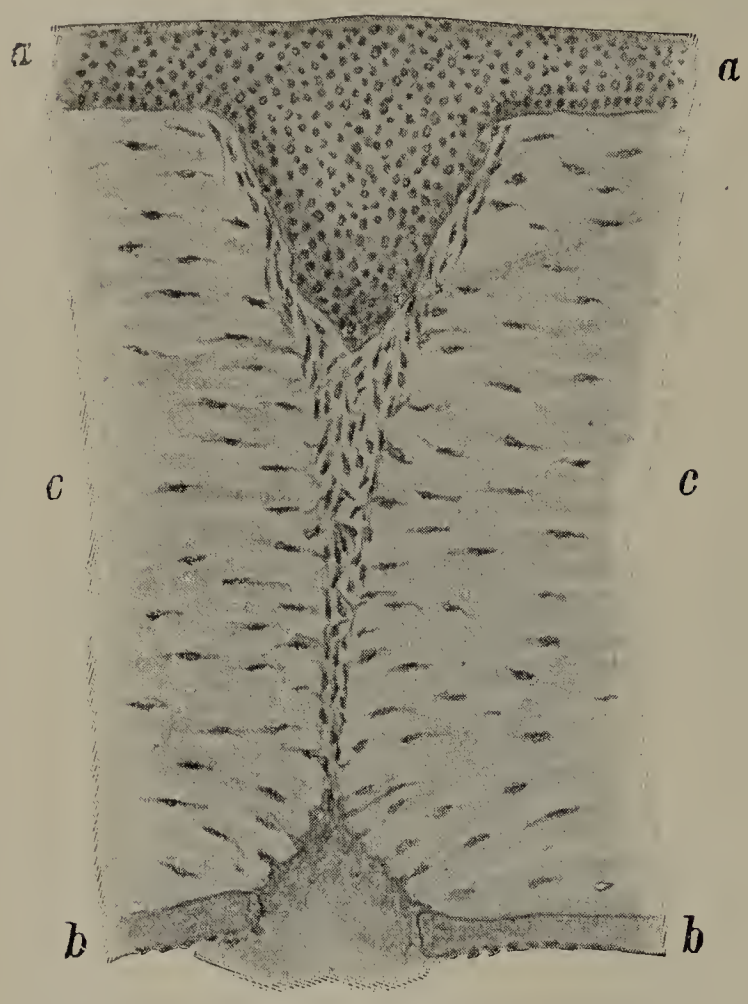

Fig. 131.

Heilung einer perforierenden Stichwunde der Kornea. *a a* Epithel mit einem in die Stichwunde reichenden Zapfen. *c c* Kornea mit dem von Zellen ausgefüllten Stichkanal. *b b* Membrana Descemetii.

1. Wir beginnen mit dem **Bindegewebe.** Sind in ihm einzelne Zellen fortgefallen, so schwellen die benachbarten an und teilen sich. Die so neugebildeten nehmen die freigewordene Stelle ein, gewinnen die Eigenschaften fixer normaler Zellen und bilden fibrilläre Zwischensubstanz.

Bei größeren Defekten, die zunächst durch *Blut- oder Lymphgerinnsel ausgefüllt* werden, findet eine Wanderung der im Rande vermehrten und vergrößerten Zellen in die Lücke statt. Sie haben dabei eine wechselnde, längliche, ovale oder spindelige Gestalt (Fig. 130), manche sind zwei- oder mehrkernig.

Die jungen Zellen füllen nun nach und nach den Defekt unter Beseitigung des Gerinnsels aus und bilden an dessen Stelle ein *Keimgewebe*, das (natürlich nicht in der gefäßlosen Kornea Fig. 131) schon frühzeitig mit jungen Gefäßen versehen wird. Es ist je nach der Größe der Lücke von wechselndem Umfang, nach linearen Hautschnitten, z. B. wenn die Wundränder enge aneinander liegen, nur in einem schmalen Zuge vorhanden (Fig. 131).

Fig. 132.

Bindegewebszellen aus regenerierendem Gewebe. In der Umgebung der großen Zellen, ihnen zum Teil dicht anliegend, junge Fibrillen.

Sehr bald beginnt nun die fibrillenbildende Tätigkeit der Zellen, der **Fibroblasten.**

Nach einer Ansicht sind die Fibrillen die Ausläufer bzw. die fibrillär umgewandelten Randabschnitte des Protoplasmas der Fibroblasten, nach der anderen werden sie unter dem Einfluß der Zellen in deren nächster Umgebung aus der flüssigen Zwischensubstanz abgeschieden (Fig. 132). Es muß dabei dahingestellt bleiben, ob die Zwischensubstanz nicht ein primäres Protoplasmaprodukt (ein »Metaplasma«) ist.

Je älter das neue Gewebe wird, um so reichlicher bildet sich die Zwischensubstanz, die Zellen werden wieder kleiner, ihre Kerne länglich und schmal wie unter normalen Verhältnissen (Fig. 130).

Nicht immer geht die Regeneration so glatt *»per primam intentionem«* vor sich. Größere Blutergüsse verzögern die Heilung, vor allem aber ist eine etwa hinzukommende Infektion nachteilig. Die dann eintretende lebhaftere Entzündung, die sich oft als Eiterung äußert, kompliziert und verzögert den Abschluß der Regeneration. Die Wunde heilt »per secundam intentionem«.

Regeneriertes Bindegewebe *bekommt niemals genau die frühere Struktur wieder.* Seine Fibrillen sind weniger regelmäßig und meist etwas dichter angeordnet, und das um so mehr, je größer der Defekt und je weniger glatt er geheilt war. Die Bindegewebsregeneration ist also niemals ganz ideal, wenn auch funktionell ausreichend. In der Kornea z. B. bleibt eine leichte oder eine deutlichere *Trübung* (Leukom), im Bindegewebe der Haut eine *Narbe* zurück, in der

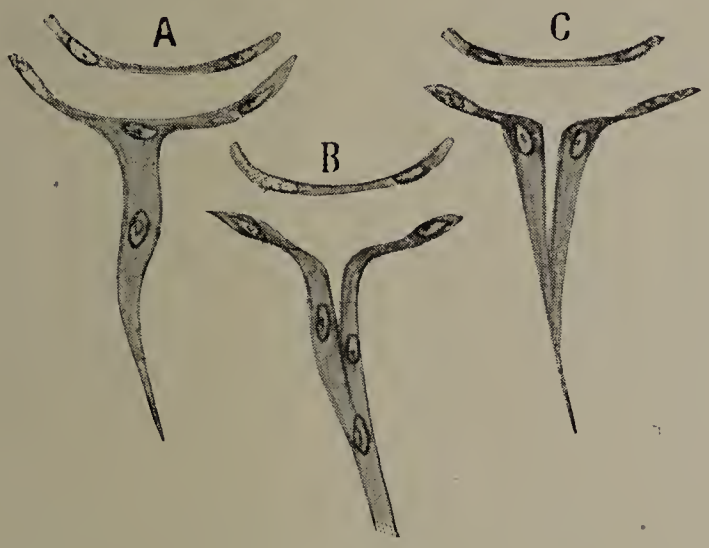

Fig. 133.

Neubildung von Kapillaren. Schematisch. *A* solides Aussprossen einer Endothelzelle. *B* Kanalisierung einer Sprosse. *C* Aussprossen zweier Endothelien mit Spaltraum zwischen ihnen.

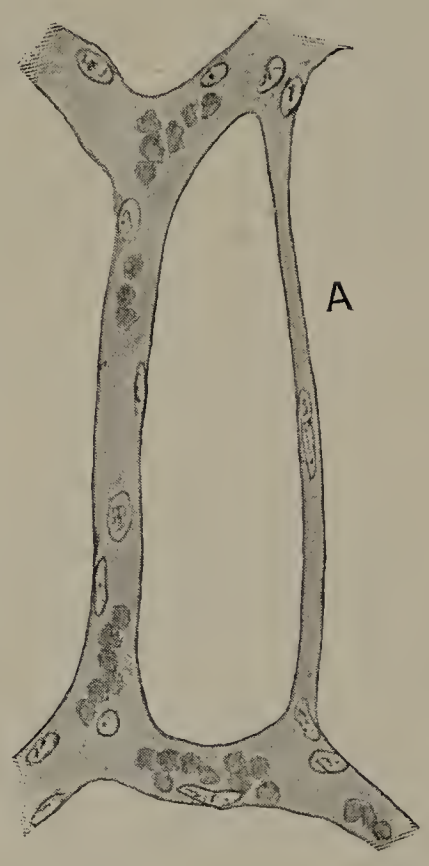

Fig. 134.

Junge, noch nicht kanalisierte, ein Protoplasmaband darstellende Kapillare *A* zwischen zwei deutlich bluthaltigen Gefäßen.

die Blutgefäße eng und nicht typisch angeordnet sind und Lymphgefäße fehlen.

2. *Neue* **Gefäße** entstehen durch Sprossenbildung aus den alten, aber nur aus Kapillaren. Arterien und Venen bilden keine neuen Seitenzweige. Wohl aber verwandeln sich die neu gebildeten Kapillaren zum Teil in Gefäße arterieller und venöser Natur um, indem in ihrer Wand elastische und muskuläre Elemente sich bilden bzw. aus den Arterien und Venen hineinwachsen.

Die Entstehung neuer *Kapillaren* erfolgt durch eine Wucherung der alten Endothelien (Fig. 133). Diese bilden seitliche, sich bandförmig verlängernde Sprossen, die entweder (Fig. 133 *C*) von Anfang an hohl sind oder sich durch Auseinanderweichen der sich teilenden Zellen bald aushöhlen. Die jungen endothelialen Fäden bzw. Röhren vereinigen sich bald wieder mit älteren Gefäßen (Fig. 134) oder mit ebenfalls neu gebildeten Kapillaren. So entsteht wieder ein zusammenhängendes Gefäß-

netz. Interessant ist dabei, daß die Gefäße sich gegenseitig auffinden. Sie vermögen es, weil sie sich durch Stoffwechselprodukte gegenseitig beeinflussen. Wir nennen das *Chemotaxis*.



Fig. 135.

Callusgewebe. *K K* Knochensubstanz aus dem zelligen Zwischengewebe hervorgehend, *G G* Gefäße mit zelliger Umgebung.

3. Die Regeneration von **Fettgewebe** geschieht so, daß sich zunächst ein zelliges, fettfreies Keimgewebe bildet, das dann Fett aufnimmt.

4. Der relativ häufig, zumal nach Frakturen notwendige *Wiederersatz von* **Knochen** erfolgt nicht durch Wucherung der eigentlichen Knochenzellen, sondern nur durch *Vermittlung des Periostes und des Endostes*.

Die innersten Schichten des Periostes produzieren zwischen diesem und dem Knochen in der Umgebung der Fraktur ein zelliges Keimgewebe (Fig. 135) von beträchtlicher Dicke. Darin dringen Gefäße (*G*) ein, in deren nächster Umgebung das Keimgewebe bestehen bleibt, während die Zellen im übrigen eine zunächst meist faserige Zwischensubstanz abscheiden. Bei dieser periostalen Knochenneubildung werden die Keimzellen selbst zu Knochenkörperchen in dem neugebildeten *geflechtartigen Knochen*, der reich ist an Sharpeyschen Fasern (Fig. 135). Meist finden sich in dem Periostcallus chondrogener Knochen auch kleinere und größere Knorpelinseln, besonders, aber nicht nur, bei Verschiebungen der Bruchenden gegeneinander. Neue Knochenbälkchen entwickeln sich aber ebenso auch im Markraume des Knochens, aus den wuchernden Endostzellen, ferner auch zwischen den Bruchenden, wohin Periost- und Endostzellen eindringen. Bei der endostalen Knochenneubildung reihen sich die Endostzellen als Osteoblasten an die präformierten Knochenteile oder an den neugebildeten Knorpel und werden unter Produktion zunächst kalkloser, sogenannter *osteoider Substanz* selbst zu Knochenkörperchen. So entsteht in der Umgebung der Fraktur ein jugendliches Knochengewebe (Fig. 136), das wir **Callus**,

Fig. 136.

Heilung eines Knochenbruches. In der Höhe von *A* die Bruchstelle, kenntlich an der Unterbrechung der Kompakta. Rings herum eine spindelförmige Schicht jungen Knochens. Bei *Kn* Knorpel.

und zwar, seiner Lokalisation nach, *inneren, äußeren und intermediären Callus* nennen. Er *verschwindet* später größtenteils wieder und dient nur so lange zur Stütze, bis die Bruchenden durch den intermediären Callus wieder fest vereinigt sind.

5. Der Knorpel (Fig. 137) regeneriert sich vom *Perichondrium* aus. Es liefert ebenfalls ein Keimgewebe, das die Lücke ausfüllt und sich in Knorpel umwandelt. Die Regeneration bleibt aber manchmal ganz aus. Dann pflegt die Heilung durch Bildung eines Binde-

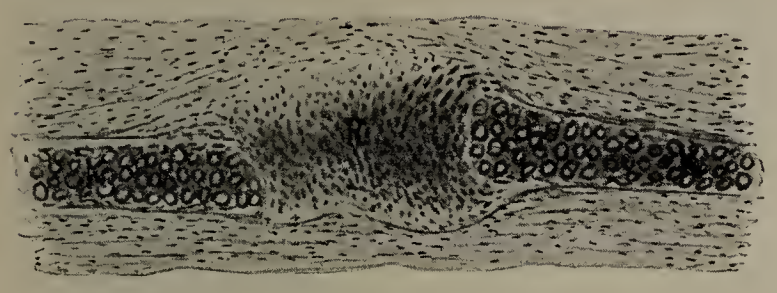

Fig. 137.

Regeneration des Knorpels des Kaninchenohres. *K* alter Knorpel, *R* neugebildeter Knorpel, der gegen den alten scharf abgesetzt ist und offenbar aus dem in den Defekt hineingewachsenen Perichondrium des alten Knorpels entstand.

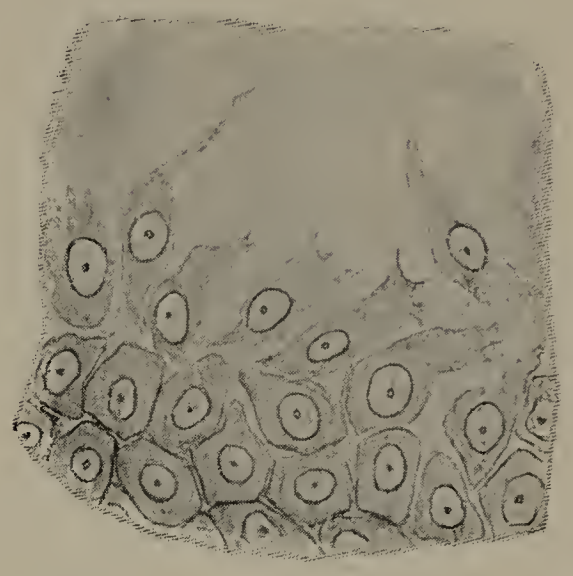

Fig. 138.

Regeneration des Epithels der Froschkornea. Flächenansicht. Oben der Defekt. Unten normales Epithel, nach oben erstrecken sich verlängerte Zellen auf den Defekt.

gewebes zu erfolgen, das die Enden zusammenhält. Das Keimgewebe kann auch Knochen bilden.

6. Sehr wichtig sind die regenerativen Vorgänge am **Epithel.**

a) Recht übersichtlich ist der Vorgang an der **Kornea,** an der reine Epitheldefekte vorkommen, weil das Bindegewebe so fest ist, daß es bei Ablösung des Epithels nicht immer mit verletzt wird. Schon wenige

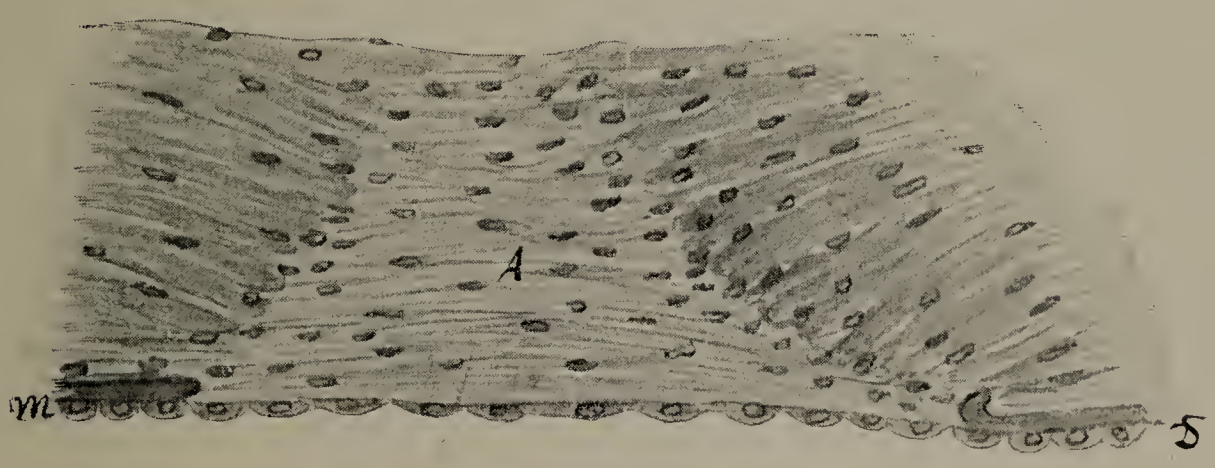

Fig. 139.

Geheilte Stichwunde der Kornea an der Hinterfläche der Membran. *A* neugebildetes Bindegewebe, seitlich von normaler Kornea begrenzt. *M. D.* Membrana Descemetii mit kontinuierlichem Epithel.

Stunden nachher sehen wir die an die Wunde angrenzenden Epithelzellen sich aktiv über den Grund der Lücke in Gestalt platter, amöboid sich bewegender Zellen herüberschieben (Thigmotaxis, Fig. 138). So wird das freiliegende Bindegewebe bald wieder von einer einfachen Schicht von Epithelien bedeckt. Kleine Lücken können schon nach 24 Stunden wieder geschlossen sein, größere brauchen längere Zeit. Mit dieser Wanderung geht eine Zellvermehrung sowohl in dem Epithel am Wundrande wie in dem regenerierenden einher. Durch sie wird die anfangs

einschichtige Lage bald wieder mehrschichtig. Das neue Epithel stimmt schließlich mit dem alten vollkommen überein. Wenn zugleich auch im Bindegewebe, z. B. durch einen Stich, ein Defekt gesetzt war (Fig. 131), so dringen die Epithelien auch in ihn vor. Doch bilden sie sich später unter Nachwachsen des Bindegewebes wieder zurück.

An der Hinterfläche der Kornea, an der Membrana Descemetii, verlaufen bei perforierenden Verletzungen analoge Regenerationsvorgänge (Fig. 139). Die einschichtig liegenden platten Zellen vermehren sich in kubischer Form, wachsen über das Bindegewebe, das die perforierende Wunde der Kornea ausfüllt, hinüber und bilden auf ihm wieder eine einfache Lage.

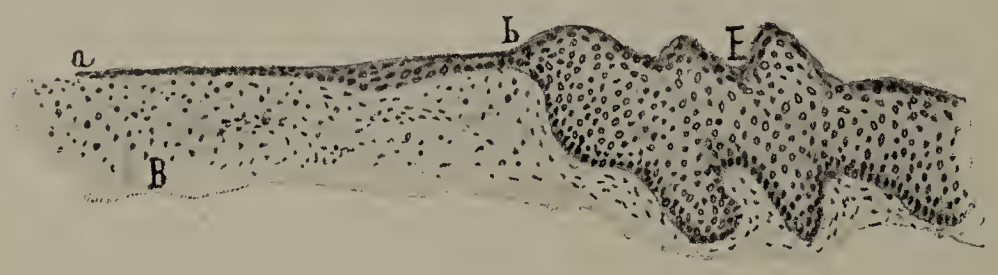

Fig. 140.
Regeneration der Epidermis an der Unterfläche des Daumenballens des Frosches. *E* alte Epidermis, *B* in Neubildung begriffenes Bindegewebe. *a*, *b* neugebildetes, von *E* auf *B* hinübergewachsenes Epithel.

Ebenso regenerieren sich die Deckzellen der serösen Häute (Pleura, Epikard usw.).

b) Ähnlich sind die Prozesse auf der **äußeren Haut.** Nur vollzieht sich das Vordringen des Epithels über das freiliegende, meist unebene, weil auch verletzte Bindegewebe langsamer. Nach etwa 8—10 Stunden beginnt eine Verdickung der Epidermis am Wundrande durch Größenzunahme der Zellen. Die am Rande gelegenen schieben sich über das freiliegende, ebenfalls regenerierende (Fig. 132) Bindegewebe (Fig. 140), auf dem sich ein aus geronnener Blut- und Lymphflüssigkeit bestehender Schorf bildet (Fig. 141 *S*), unter den das Epithel, *E*, zungenförmig wächst. Nach 24 Stunden ist dieser Ausläufer noch kurz. Wenn dann das vordringende Epithel sich auch mitotisch vermehrt, geht die weitere Regeneration rascher vor sich. Nach 48 Stunden sind nicht zu große Defekte bereits mit mehrschichtigem Epithel bedeckt.

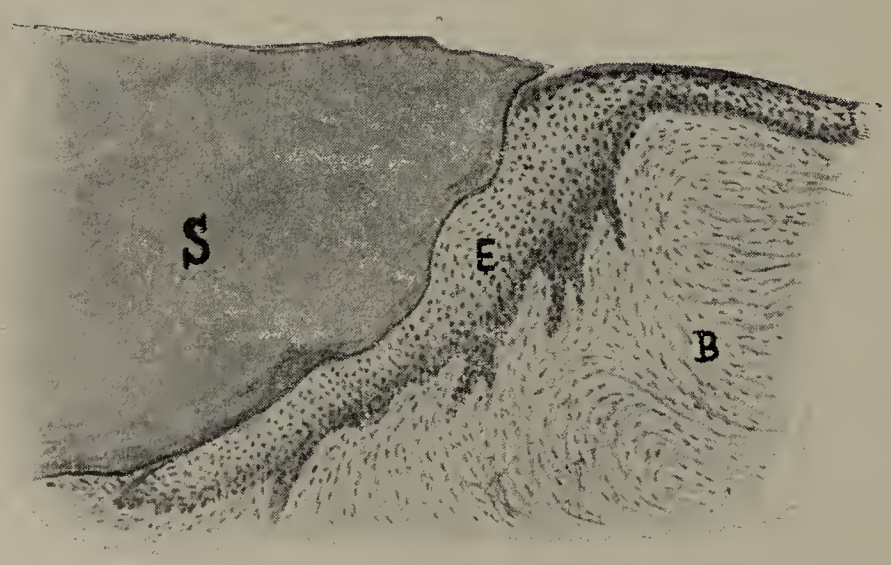

Fig. 141.
Regeneration der Epidermis in einem Hautdefekt. *S* Schorf, *E* darunter wachsende regenerierende Epidermis, *B* Bindegewebe.

War der Defekt so flach, daß in seinem Grunde noch Haarbalg- und Talgdrüsenreste stehen geblieben waren, so kann auch von ihnen ein Beitrag zur neuen Epidermis geliefert werden, während bei tieferen Defekten sich Haare, Talg- und Schweißdrüsen nicht zu regenerieren pflegen, so daß Narben der äußeren Haut frei von Anhangsgebilden sind.

c) Bei der Neubildung verlorengegangener **Schleimhautabschnitte** müssen sich nicht nur Oberflächenepithelien, sondern auch Drüsen regenerieren. Die am Defektrande befindlichen Epithelien wachsen über den Boden

der Lücke als zunächst platte, dann kubische und zylindrische Zellen. Sie bilden in das gleichzeitig im Wundboden wachsende junge Bindegewebe Sprossen, die unter Verlängerung zu neuen, meist *nicht ganz wie vorher* ausgebildeten und nicht völlig funktionsfähigen Drüsen werden. Auch kann die Drüsenbildung über dichtem narbigen Bindegewebe ganz *ausbleiben*.

d) Unter den *drüsigen Organen* betrachten wir zunächst die **Leber** (Ribbert, Roux Arch. XVIII). Ein künstlich gesetzter Defekt wird hauptsächlich durch Bindegewebe ausgefüllt. Allerdings zeigen die

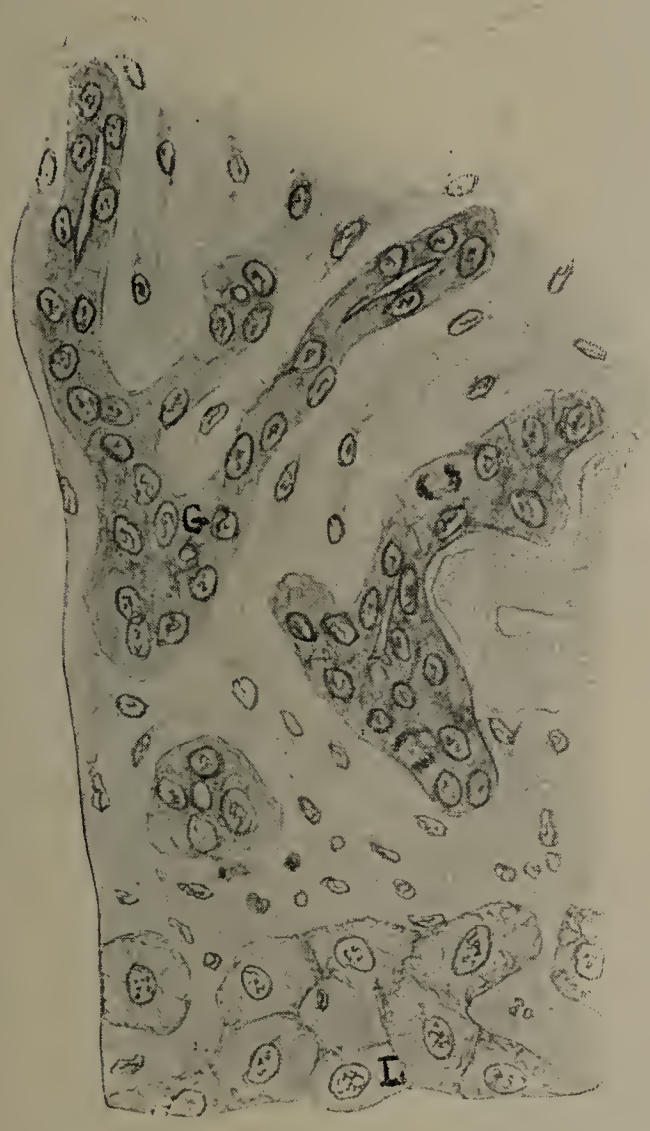

Fig. 142.

Regeneration der Leber. Unten (*L*) normale Leberzellenreihen. Oben regenerierte Gallengänge. In dem rechtsliegenden gebogenen 2 Mitosen.

Fig. 143.

Regeneration der Niere nach Erfrieren der äußeren Rindenschichten. *H*, *H* alte Harnkanälchen, *r*, *r* neugebildete Kanäle in einem ebenfalls neuen Bindegewebe *B*. *K* Kapsel.

Leberzellen in der Umgebung Mitosen, aber sie dringen nur wenig in die Lücke vor. Viel lebhafter (Fig. 142) regenerieren die verletzten *Gallengänge*, deren Zellen oft sehr reichliche in und mit dem jungen Bindegewebe wachsende lange und vielgestaltige Sprossen bilden. So ist es auch, wenn beim Menschen (bei Lebercirrhose, bei akuter gelber Atrophie) Lebergewebe zugrunde ging; ihre Epithelien werden nicht zu Leberzellen. Die *Leberregeneration* ist also im ganzen sehr mangelhaft. Aber das ist praktisch glücklicherweise bedeutungslos; denn wir werden sehen, daß dafür die kompensatorische Hypertrophie eintritt.

e) Mangelhaft ist auch die Regeneration in der **Niere** (Ribbert, Roux Arch. XVIII). Nur wenn innerhalb der im übrigen erhaltenen Harn-

kanälchen einzelne Epithelien untergingen, treten lebhafte Zellneubildungen ein. Nach Verletzungen oder experimentellen Erfrierungen, durch die das Epithel der Harnkanälchen abstirbt, sprossen die anstoßenden erhaltenen Harnkanälchen (Fig. 143) in das ebenfalls regenerierende Bindegewebe hinein und bilden hier reichliche Kanäle, die aber immer ein indifferentes Epithel behalten, also *nicht funktionsfähig* werden. Neue Glomeruli bilden sich nicht. Noch geringer ist die Regeneration beim Menschen z. B. bei Infarkten. Doch ist dieser Mangel aus dem gleichen Grunde wie bei der Leber praktisch ohne Bedeutung.

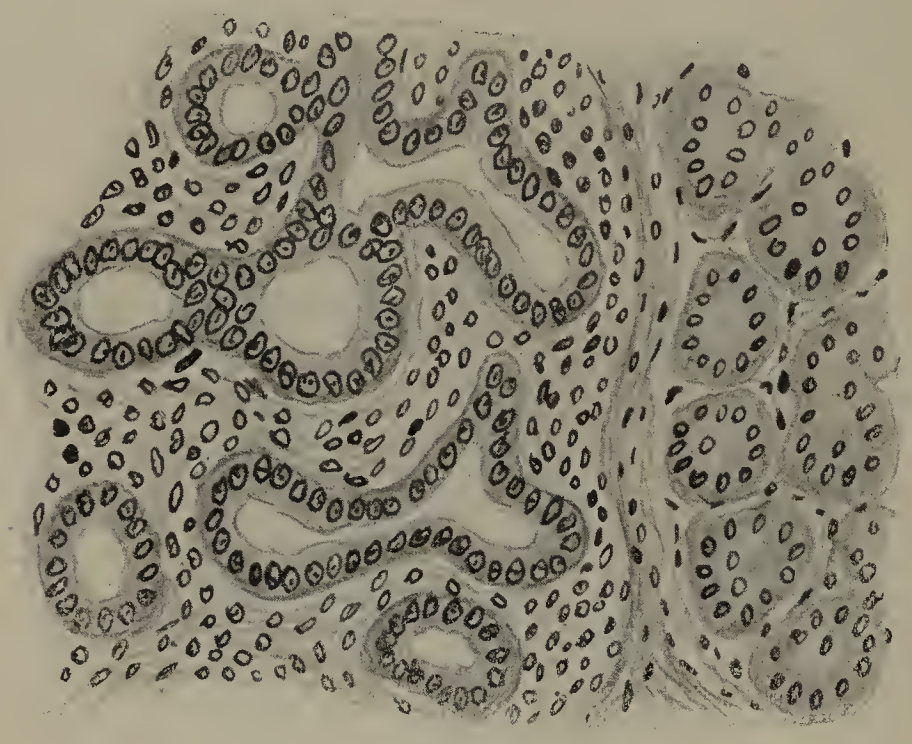

Fig. 144.

Regeneration einer Speicheldrüse. Links neugebildete Drüsenkanäle, rechts altes Drüsengewebe.

f) Die *Mammae*, die *Tränendrüsen* und die *Speicheldrüsen* haben manches Gemeinsame. Die funktionellen Epithelien kommen bei der Regeneration über einige Mitosen und Zellteilungen nicht hinaus. Die Regeneration geht von den Ausführungsgängen, besonders von deren feineren Zweigen aus. Ihre Epithelien bilden neue Kanäle (Fig. 144) mit alveolenähnlichen Endanschwellungen. Der Prozeß kann umfangreiche Teile, z. B. der Speicheldrüse, ersetzen,

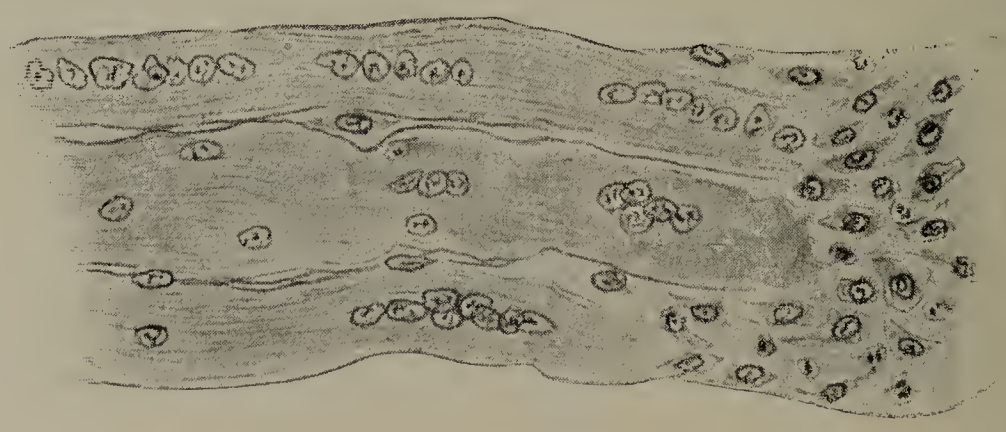

Fig. 145.

Regeneration des quergestreiften Muskels. Frühes Stadium. In den durchschnittenen Muskeln Kernvermehrung, rechts jugendliches Bindegewebe.

doch wird das neue Epithelgewebe auf dem gleichfalls unvollkommen bleibenden Bindegewebe *nicht wieder funktionsfähig*.

g) Die *Schilddrüse* regeneriert *gut*. Aus den an einen Defekt anstoßenden Alveolen sprossen Epithelkolben und Epithelstränge hervor, die sich nach Art des embryonalen Vorganges später in einzelne Follikel zerlegen und Kolloid bilden (Ribbert, Virch. Arch. 117).

h) Sehr *wenig regenerationsfähig* sind *Hoden* und *Ovarium*. Eine Lücke wird in der Hauptsache durch Bindegewebe ausgefüllt.

7. Die Regeneration der **quergestreiften Muskulatur** wechselt unter verschiedenen Bedingungen. An ihr ist aber nie die quergestreifte Substanz, sondern nur das *Sarkoplasma* der Muskelzellen beteiligt. Es sproßt nach Verletzungen des Muskels unter Kernvermehrung (Fig. 145), bildet kolbige Anschwellungen und längere schmale Fasern in dem zugleich auch regenerierenden Bindegewebe. Die jungen Fasern bleiben aber rudimentär, vereinigen die Muskelenden nicht miteinander und gewinnen nur undeutliche Querstreifung. Das überwiegende neue Bindegewebe schließt die Lücke und ermöglicht der erhaltenen Muskulatur die Kontraktion. So ist es insbesondere auch in der *Herzwand* nach dem vor allem in Infarkten erfolgenden Muskeluntergang. Wesentlich besser ist die Regeneration bei der wachsartigen Degeneration der Skelettmuskulatur und nach Erfrierungen, weil hier das Sarkolemma erhalten bleibt, in dem das Sarkoplasma sich ausbreitet. Es bilden sich in dem Sarkolemma zunächst junge hohle Fasern, die auch rudimentär bleiben oder zu gut ausgebildeten Elementen werden können (Fig. 146).

Fig. 146.

Regeneration quergestreifter Muskulatur nach Gefrieren. *a* alte Muskelfaser. *b*, *b* neue röhrenförmig gebaute schmale Fasern.

8. Die Regeneration der *glatten Muskulatur* (z. B. nach Operationen am Darm) ist unvollkommen. Es finden sich zwar Mitosen, aber Hineinwachsen in die sich bindegewebig schließende Lücke findet nicht statt.

9. Das **Nervensystem** verhält sich in seinen einzelnen Teilen verschieden.

a) Ausgezeichnet kommt, aber nur *unter günstigen Bedingungen*, der Wiederersatz an den *peripheren Nerven* zustande. Nach Durchschneidung stellt sich, wenn die beiden Stümpfe nicht zu weit voneinander entfernt sind oder operativ genähert werden, eine funktionelle Kontinuität wieder her. Zunächst degenerieren *Achsenzylinder* und *Mark* im ganzen peripheren Abschnitt. Dann bilden sich erstere neu bis zu den Endorganen. Das geschieht so, daß die im zentralen Stumpf gelegenen Achsenzylinder sich verlängern und an Stelle der degenerierten Achsenzylinder des peripheren Abschnittes in dessen Schwannschen Scheiden vordringen, während die erhaltenen Zellen der Scheide das Nervenmark liefern. Auch motorische und sensible Nerven lassen sich wechselseitig vereinigen. Liegen die Stumpfenden aber zu weit auseinander, dann kommt es nicht zum Hineinwachsen in den peripheren Abschnitt. Die Achsenzylinder verlängern sich zwar auch, aber es bildet sich in der Hauptsache Bindegewebe zwischen den Enden. Fehlt nach Amputationen der peripherische Abschnitt des Nerven, dann bilden die aussprossenden Achsenzylinder mit gleichzeitig wachsendem Bindegewebe eine Anschwellung an dem zentralen Ende, ein »Amputationsneurom« (s. Fig. 230), in dem sie sich vielfach durcheinanderwinden.

Die Regeneration kann auch bei größerer Entfernung der Stümpfe dadurch angestrebt werden, daß man zwischen sie das Stück eines anderen Nerven einpflanzt, durch den die Achsenzylinder hindurchwachsen sollen. Doch ist das

Verfahren unsicher, ebenso wie bei Einschaltung eines mit Agar gefüllten Arterienrohres nach EDINGER. Dagegen kann man bei jugendlichen Individuen eine sogenannte autochthone Regeneration im peripheren Stumpfe durch Wucherung der Zellen der SCHWANNschen Scheide beobachten, die zu leitungsfähigen, aber bald wieder degenerierenden Achsenzylindern führt (BETHE).

b) Im *Gehirn* und *Rückenmark* ist die Heilung recht mangelhaft. Defekte (nach Verletzungen aller Art, nach Erweichungen, nach Zertrümmerungen durch Blutung, nach Untergang durch infektiöse Prozesse usw.) schließen sich durch Wucherung des Bindegewebes, soweit es an den betroffenen Stellen vorhanden ist, und der *Glia*, die im Innern des Gehirns und Rückenmarkes allein die Lücke ausfüllt und so Narben bildet. Neue Ganglienzellen entstehen nicht. Die Achsenzylinder sprossen wenig. BORST sah Neubildung von Nervenfasern, als er poröse Körper in das Gehirn einbrachte. In sie drangen Gliazellen und Nervenfasern vor. Auch am Rückenmark wurde Ähnliches gesehen (STRÖBE). Doch kommt es hier niemals zu einer funktionellen Wiedervereinigung nach querer Durchtrennung.

10. Der Wiederersatz des **Blutes** geht nicht innerhalb der Blutbahn vor sich.

Die *Blutflüssigkeit* ersetzt sich durch Übertritt von Gewebsflüssigkeit in die Gefäße.

Die *weißen Blutzellen* teilen sich intravaskulär nicht, neue Elemente stammen aus Lymphdrüsen, Milz und Knochenmark. Aus den Lymphdrüsen werden die einkernigen Lymphozyten dem Blute zugeführt. Aus dem Knochenmark sind die mehrkernigen mit neutrophilen Granula versehenen Leukozyten abzuleiten. Sie sind Abkömmlinge der mit den gleichen Granulationen versehenen einkernigen Markzellen, die bei dem Übertritt ins Blut polynukleär werden.

Die *roten Blutkörperchen* werden hauptsächlich im Knochenmark neugebildet. Die kernlosen Gebilde entstehen aus kernhaltigen Vorstufen, in denen der Kern durch *Auflösung verschwindet.* Diese kernhaltigen Elemente sind seit der Embryonalzeit im Knochenmark immer vorhanden und vermehren sich bei der Regeneration (NEUMANN).

11. Die bisherigen Erörterungen betrafen den *Wiederersatz ganzer Zellen und Gewebe.* Aber auch *innerhalb einzelner veränderter Zellen* kann eine *intrazellulare Regeneration eintreten*, wenn Protoplasma- oder Kernteile zugrunde gingen. Bei Infusorien gewinnt so das Individuum seine volle Eigenart wieder. Die *Gegenwart des Kernes* ist dabei auf die Dauer unerläßlich. Kernfreie Teile vermögen zwar regenerativ tätig zu sein, aber nach einiger Zeit gehen sie zugrunde.

Über die **Bedingungen der Regeneration** schließlich noch einige allgemeine Bemerkungen:

1. *Die menschliche Regeneration ist viel unvollkommener als die von niederen Tieren.* Wir brauchen nur an den Wiederersatz der Extremitäten bei Tritonen, des Schwanzes bei der Eidechse zu denken. Die beiden Hälften eines durchschnittenen Regenwurmes regenerieren sich zu vollkommenen Tieren.

2. *Die Regeneration ist im allgemeinen um so lebhafter, je jünger das Individuum* ist. Der Embryo übertrifft darin den Erwachsenen. So sah BARFURTH bei Hühnerembryonen eine Regeneration der Linse, die bei erwachsenen Tieren

versagt. Die embryonalen Zellen sind noch weniger differenziert als die erwachsenen. Das begünstigt die Regeneration.

3. *Die voll differenzierten Zellen des erwachsenen Organismus zeigen geringere Neigung zur Teilung als die weniger hoch ausgebildeten,* die eigentlichen Drüsenepithelien z. B. weniger als die der Ausführungsgänge, die Leberzellen weniger als die Gallengangsepithelien. Voll ausgebildete Elemente nehmen zunächst durch Verlust oder Verminderung ihrer Differenzierung eine einfachere Gestalt an. So wird die platte Bindegewebszelle protoplasmareich wie beim Embryo, und erst dann teilt sie sich. Die Regeneration erfolgt ferner stets in analoger Weise wie die embryonale Entwicklung des Gewebes oder des Organs vor sich geht; zunächst bildet sich ein indifferentes Keimgewebe, und zwar aus denjenigen Zellen, die als entwicklungsfähige Keimzentren zu bezeichnen sind. Da ontogenetisch z. B. die Leber aus drüsigen Wucherungen des Darmepithels, die zunächst zu Gallengängen werden, um schließlich Leberzellen zu produzieren, hervorgeht, wird man bei der Regeneration der Leber Wucherungserscheinungen an den Gallengängen erwarten müssen.

4. Die Bedingungen für einen Wiederersatz sind oft deshalb recht ungünstig, weil das verlorengegangene Gewebe *zu kompliziert gebaut war,* um wiederhergestellt werden zu können. So z. B. in der *Leber.* Der vorher vorhandene Bau kam embryogenetisch dadurch zustande, daß die Verzweigungen des Gallenganges zusammen mit den Gefäßen in typischer Weise wuchsen. So etwas ist regenerativ nicht mehr möglich.

5. Das Nervensystem ist nicht ganz ohne Einfluß. Bei niederen Tieren hat sich gezeigt, daß die ersten Wucherungsvorgänge zwar ohne Nerven vor sich gehen können, daß aber später die funktionelle Ausbildung der neugebildeten Gewebe ohne Nervensystem unvollkommen bleibt.

B. Die Hypertrophie.

Die Regeneration ist, wie wir sahen, bei den meisten Geweben in wechselndem Grade unvollkommen. Bei weniger lebenswichtigen Organen ist das ohne größere Bedeutung, bei anderen, zumal beim Nervensystem, schwerwiegend. Nun kann aber in vielen Fällen der Verlust dadurch ausgeglichen werden, daß noch vorhandenes gleichartiges (oder auch funktionell nahe verwandtes) Gewebe *an Masse zunimmt,* eine **Hypertrophie** erfährt, und durch entsprechend *vermehrte Leistung* den Verlust deckt.

Hypertrophie stellt sich nicht nur nach dem direkt sichtbaren Ausfall von Gewebe ein, sie kommt auch, zumal bei der Muskulatur, nach *stärkerer Inanspruchnahme* zustande. Doch führt eine lediglich *länger* währende (bis zur Ermüdung fortgesetzte) und nur insofern vermehrte Arbeit nicht zur Hypertrophie, sondern nur eine dauernd **stärkere** Tätigkeit. In allen Fällen also ist eine *gesteigerte Funktion* die Voraussetzung der Gewebszunahme, da ja, wie wir sahen, die Funktion als katabiotischer Vorgang mit Verbrauch lebender Substanz einhergeht und dadurch bioplastische Vorgänge auslöst. Daher bezeichnen wir die Hypertrophie auch als **Arbeitshypertrophie,** naturgemäß mit besonderer Rücksicht auf die Muskulatur. Insofern aber jede Hypertrophie einen *Ausgleich* für ausgefallenes Gewebe schafft, sprechen wir gern von **kompensatorischer,** d. h. **ausgleichender Hypertrophie.**

Hypertrophie heißt wörtlich *Überernährung*. Aber vermehrte Nahrungszufuhr allein ohne Funktionssteigerung ruft sie nicht hervor.

Wir wenden die Bezeichnung auch (etwas irreführend!) bei Vergrößerungen von Körperteilen an, bei denen ein Ausgleich oder eine Arbeitssteigerung keine Rolle spielt. So einmal bei *kongenitalem* übermäßigen Volumen von Extremitäten, Fingern u. a. So ferner bei Gewebszunahme auf *entzündlicher* Basis. So endlich bei Vergrößerungen von Organen durch *Vermehrung der nicht funktionellen Teile* (z. B. des Fettgewebes in der Muskulatur). Im letzteren Falle sprechen wir von **Pseudohypertrophie,** während die Zunahme der funktionierenden Elemente als **wahre** oder **echte** Hypertrophie bezeichnet wird.

Bei der Organvergrößerung können sich die Zellen und Zwischensubstanzen vergrößern, dann gebrauchen wir die Bezeichnung **Hypertrophie** im engeren Sinne, oder sie können sich vermehren, dann reden wir von **Hyperplasie.** Beide Prozesse können sich kombinieren. Für die *makroskopische Betrachtung* gilt nur der Name Hypertrophie.

Zu den kompensatorischen Hypertrophien, die sich an voraufgegangene Gewebsverluste anschließen, gehören die Vergrößerungen von *Drüsen*. Bei der **Niere** z. B. tritt die Hypertrophie am deutlichsten ein, wenn das eine Organ ganz fehlt. Es kann von vornherein nicht angelegt oder intrauterin zugrunde gegangen sein. Dann ist das andere bereits bei der Geburt viel größer, als es sonst gewesen sein würde. Im postembryonalen Leben kommt ein einseitiger Ausfall durch Operation, bei Tieren im Experiment vor. Die Vergrößerung des anderen Organes springt dann nach wenigen Wochen in die Augen. Auch Zerstörungen der einen Niere durch krankhafte Prozesse (Geschwulst, Tuberkulose) führen zu analogen Folgen für die zweite.

Die Hypertrophie führt höchstens zu einer Vergrößerung um zwei Drittel der früheren Größe, weil fast nur die gewundenen Harnkanälchen und die Glomeruli, also die funktionellen Gebilde, an der Hypertrophie teilnehmen. Die Epithelien vergrößern und vermehren sich, die Kapillarknäuel werden umfangreicher. Gerade Harnkanälchen und Bindegewebe haben an der Hypertrophie keinen aktiven Anteil.

Eine Hypertrophie kommt auch dann zustande, wenn in einer oder beiden Nieren kleinere oder größere Teile (z. B. durch Infarkte) untergingen. Dann nehmen die restierenden an Volumen zu. Der Verlust an Parenchym kann über die Hälfte der normalen Gesamtmasse hinausgehen. Wenn man eine Niere ganz, die andere später zur Hälfte exstirpiert, so wird das übrigbleibende Viertel fast so groß, wie das eine Organ nach Entfernung des anderen (Ribbert).

Sehr ausgesprochene kompensatorische Hypertrophie zeigt auch die **Leber.** Wir wissen durch Ponfick, Meister u. a., daß drei Viertel abgetragen werden und daß die übriggebliebenen Teile die ursprüngliche Größe wieder erreichen können. Das geschieht durch Vermehrung der Zellen, infolge deren die Leberläppchen an Umfang bedeutend gewinnen. Beim Menschen kommen ähnliche Folgezustände nach partiellen Zerstörungen von Lebergewebe durch entzündliche Prozesse, Tumoren und Parasiten zur Beobachtung. Die Vergrößerung der Acini kann dann sehr auffallend sein.

Von paarigen Organen kommen weiter die **Geschlechtsdrüsen** in Betracht (Ribbert, Virch. Arch. 120). Eine kompensatorische Hypertrophie

der *Hoden* ergibt sich aus Versuchen und Beobachtungen am Menschen. Exstirpiert man bei wachsenden Tieren das eine Organ, so erreicht das andere eine beträchtlichere Größe als die Hoden des Kontrolltieres. Das sehen wir zuweilen auch beim Menschen nach Entfernung eines veränderten Hodens. Die *Ovarien* gehen unter analogen Bedingungen eine Hypertrophie nicht ein. Dagegen stellt sie sich bei den *Mammae*, wenigstens wachsender Tiere, ein. Die Mammille nimmt dabei an Höhe zu. Beim Menschen liegen ausreichende anatomische Untersuchungen nicht vor.

Es gibt ferner eine kompensatorische Hypertrophie der **Schilddrüse** nach experimenteller oder operativer Entfernung einer Hälfte, ferner der **Nebenniere** des Menschen, wenn die eine untergegangen war (SIMMONDS).

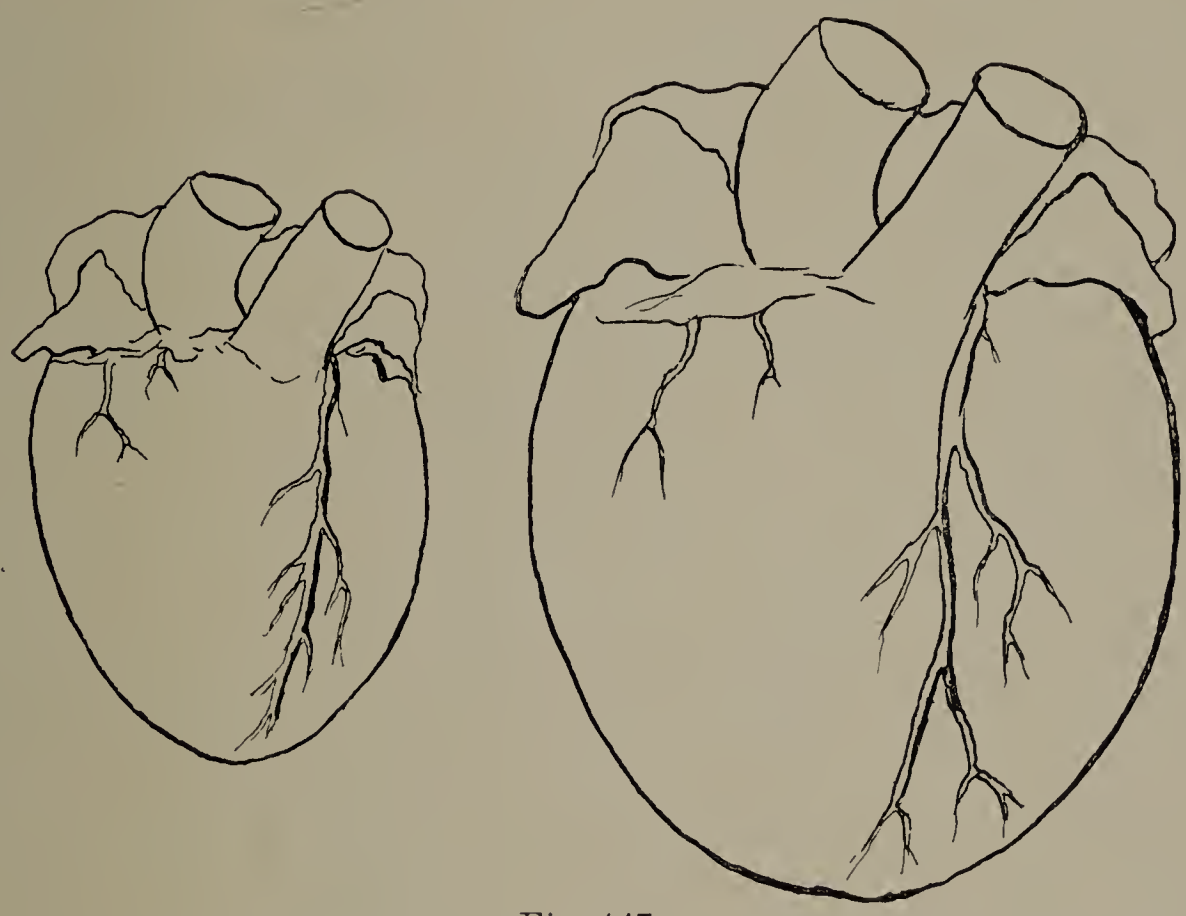

Fig. 147.
Normales und hypertrophisches Herz zum Vergleich der Größenverhältnisse.

Auch die **Lunge** hypertrophiert. Wenn die eine embryonal nicht angelegt wurde, so ist die andere schon kongenital abnorm groß. Ebenso nimmt die eine an Umfang zu, wenn die andere im frühen extrauterinen Leben zugrunde ging. Die Wandflächen aller Lufträume werden größer, die Lumina weiter, die Kapillaren länger.

Endlich ist eine Hypertrophie auch da zu verzeichnen, wo nicht ein dem fortgefallenen völlig gleichartiges Organ in Frage kommt. Wenn die *Milz* exstirpiert wird, so übernehmen Lymphdrüsen und Knochenmark einen Teil der Funktion (z. B. der Verarbeitung der Zerfallsprodukte der roten Blutkörperchen), schwellen dabei an und sehen milzähnlich aus. Bei Fortfall der Schilddrüse sah man Hypertrophie der Hypophysis. Es findet also ein vikariierendes Eintreten von Organen für einander mit Hypertrophie nach Ausfall eines Organs innerhalb eines Organsystems (hämatopoetisches System, endokrines System usw.) statt.

Eine Hypertrophie *ohne direkt sichtbaren voraufgegangenen Gewebsausfall* kennen wir in großer Ausdehnung bei der **Muskulatur,** und zwar *physiologisch* bei stark arbeitenden Menschen (bei Turnern, Schmieden usw.), pathologisch vor allem am **Herzen** (Fig. 147). Zu seiner Über-

lastung führen viele primäre Organveränderungen. Hierher gehören vor allem die Herzfehler, d. h. die Verengerungen (Stenosen) oder Erweiterungen (Insuffizienzen) der Ostien. Sie haben eine verstärkte Tätigkeit des Herzmuskels und damit Hypertrophie (auf das Doppelte der normalen Dicke) zur Folge. Der hypertrophische Muskel vermag den gesteigerten Ansprüchen zu genügen, der Herzfehler ist »kompensiert«. Über andere Veranlassungen zur Herzhypertrophie s. Fig. 416 bis 421. Diese Volumvergrößerung der Muskulatur beruht bei Erwachsenen auf einer *Dicken-* und *Längen*zunahme der einzelnen Zellen, bzw. Bänder, also auf Hypertrophie, innerhalb der Bänder aber sollen die Fibrillen an Zahl zunehmen, so daß also auch Hyperplasie mitspielt.

Außer der quergestreiften Muskulatur wird auch die *glatte* hypertrophisch, so die des Ösophagus bei in ihm und an der Cardia vorkommenden Verengerungen, die des Darmes bei Darmstriktur, die der Harnblase (Balkenblase) bei Striktur der Urethra. Die Wand kann um das Mehrfache verdickt sein. Es handelt sich dabei um *Vergrößerung* der Muskelzellen, also um reine Hypertrophie.

Für die Hypertrophie ist wie bei der Regeneration das *Alter des Individuums* wichtig. Jüngere Gewebe zeigen lebhafteres Wachstum. So hypertrophiert die Niere ausgezeichnet beim Embryo und bei jungen, weniger gut bei alten Individuen. Das ist für den Chirurgen von Wichtigkeit. Wird bei alten Leuten eine Niere entfernt, so kann die andere wegen mangelnder Hypertrophie versagen. Doch ist zu beachten, daß die exstirpierte Niere meist schon lange funktionsunfähig war und daß deshalb die andere *schon vor der Operation* hypertrophisch zu sein pflegt.

Von Interesse ist das *Verhältnis der Regeneration zur Hypertrophie.*

Die Leber regeneriert schlecht, während sie vorzüglich hypertrophiert, die Speicheldrüse dagegen regeneriert gut, vergrößert sich aber kompensatorisch sehr wenig. Man kann fast sagen, daß die beiden Vorgänge in den verschiedenen Organen im umgekehrten Verhältnis zueinander stehen.

Die kompensatorische Hypertrophie ist ein das Leben (z. B. bei Herzfehlern) oft um Jahrzehnte verlängernder Vorgang. Aber der hypertrophische Muskel ist gesteigerten Ansprüchen gegenüber empfindlicher als ein normaler. Er versagt gern, oft unter degenerativen Veränderungen.

C. Die funktionelle Anpassung, die Metaplasie und die Rückbildung.

Von funktioneller Anpassung der Gewebe sprechen wir, wenn es sich um eine (freilich nur einen unvollkommenen Ersatz für einen Gewebsverlust darstellende) *mit Strukturveränderung verbundene Anpassung an neue* **mechanische** *Bedingungen* handelt. Das gilt in erster Linie für das Knochensystem. Wenn untergegangene Teile des Skelettes durch neuen Knochen ersetzt werden, so nimmt dieser eine *innere Struktur*, eine Anordnung seiner Bälkchen an, die für seine *funktionelle Beanspruchung am besten geeignet erscheint.* Das geschieht vor allem nach Zerstörungen von Gelenken, bei deren Ausheilung die Knochenenden durch neue Substanz fest miteinander verwachsen (Ankylose), ferner bei schief geheilten Frakturen, bei denen der Callus bestehen bleibt und ebenfalls jene bestgeeignete Struktur annimmt, weiterhin bei Verbiegungen von Knochen, bei denen neue Substanz entsteht, die dem gekrümmten Teil den nötigen Halt

gibt. Alle diese Vorgänge bezeichnen wir nach W. Roux als **funktionelle Anpassung.** Sie sind besonders auch für den Orthopäden wichtig und finden sich außer am Knochen auch am Knorpel, an Sehnen, Faszien usw.

Das typischste Beispiel für eine funktionelle Anpassung der Struktur finden wir am Knochen. Seine normale Gestalt und sein Bau sind in der Norm derart, daß er allen denkbaren Anforderungen, Druck, Zug und Biegung in möglichst vollkommener Weise entsprechen kann. Am besten erkennt man das an dem oberen Ende des Femur samt Schenkelhals und Schenkelkopf. Wenn man sich vorstellt, daß diese Teile mechanisch in ähnlicher Weise wie ein Krahn in Anspruch genommen

Fig. 148.
Normales oberes Femurende, zum Vergleich mit Fig. 149 und 54.

werden, so ist die Anordnung der in ihnen in bestimmten Bogen verlaufenden und sich rechtwinkelig kreuzenden Knochenbälkchen nach den zuerst von dem Mathematiker Culmann angestellten Berechnungen den Anforderungen angepaßt (Fig. 148).

Wenn nun das Hüftgelenk zerstört wurde, der Schenkelkopf zugrunde ging und der Schenkelhals mit dem Becken durch neuen Knochen fest vereinigt wird (Fig. 149), dann sehen wir in der verlötenden Knochenmasse sich ähnliche Strukturen wieder herstellen, wie sie in dem normalen Femur vorhanden waren.

An einem rechtwinkelig ankylosierten Ellenbogen sah Ribbert die in Fig. 151 wiedergegebene Struktur. Die Knochenbälkchen verlaufen aus dem Humerus bogenförmig, der Konvexität parallel, in die Unterarmknochen.

Sehr viele charakteristische Beispiele hat Jul. Wolf mitgeteilt, der alle diese Verhältnisse eingehend studierte und unter der Bezeichnung »*Transformation* der Knochen« zusammenfaßte.

Sehr gut läßt sich manchmal auch die funktionelle Anpassung an den durch Rhachitis verkrümmten Knochen (Fig. 150 und 801 des spez. Teiles) studieren. Fig. 150 zeigt, wie die Kompakta sich an der Konkavität und weniger auch an der Konvexität verdickt und wie zwischen beiden durch die Markhöhle sich ein radiär verlaufendes Pfeilersystem entwickelt hat.

Fig. 149.

Ankylose des Hüftgelenkes. Die Struktur des Femurs setzt sich teilweise, zumal oben, kontinuierlich in die des Beckens fort.

Auch im Experiment sieht man die funktionelle Anpassung. Als Ribbert den Schwanz des Kaninchens stark krümmte und in dieser Form fixierte, trat an der Konkavität der Biegung, an den Enden der einzelnen Knochen, eine

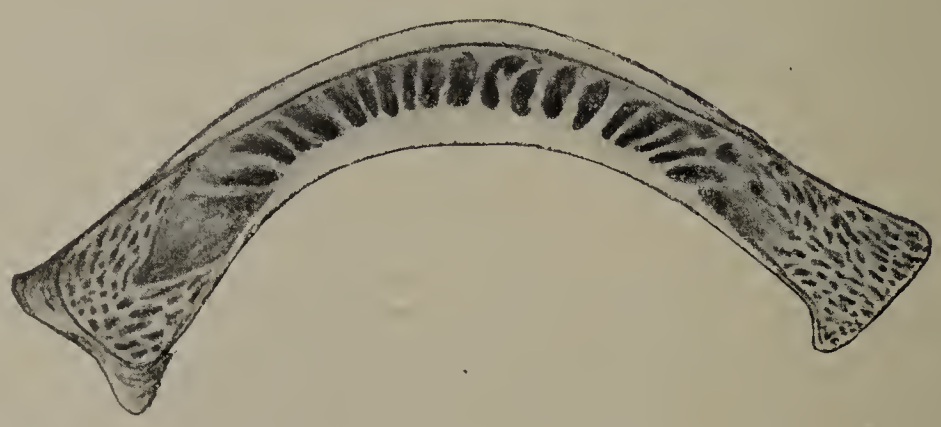

Fig. 150.

Rhachitisch gekrümmte Tibia. Längsschnitt. Man erkennt, daß die Kompakta an der Konkavität und Konvexität der Biegung verdickt ist und daß sich von der einen zur anderen durch den Markraum radiär angeordnete Pfeiler ausspannen.

Neubildung ein. Die entstehenden Knochenvorsprünge stützten die beiden benachbarten Knochen gegeneinander (Roux' Archiv, Bd. VI).

Wie nun die stärker in Anspruch genommenen Teile kräftiger werden, so gehen die weniger belasteten eine Atrophie ein. Wenn Gelenkflächen lange Zeit hindurch außer Berührung bleiben, wie z. B. die vorderen Flächen des Kniegelenkes bei spitzwinkeliger Beugung (Kontraktur), so werden die hier befindlichen Knorpel atrophisch und gleichzeitig wird die

Substanz des darunter liegenden Knochens wesentlich vermindert. Dagegen bleibt der Knorpel hinten, wo die Gelenkflächen sich berühren, und ebenso der zugehörige Knochen erhalten (Fig. 152).

Außer am Knochensystem ist die funktionelle Anpassung auch am Bindegewebe nachweisbar. Sehnen, die durch verstärkten Muskelzug mehr als sonst beansprucht werden, werden dicker, und junges Bindegewebe, wie es sich z. B. in der Lücke der durchschnittenen Achillessehne regeneriert, wird durch den Zug des Muskels beeinflußt. Seine Zellen und Fasern ordnen sich wieder so an, wie in der normalen Sehne.

Einzelne Zellarten können unter besonderen Bedingungen bei der funktionellen Anpassung die Beschaffenheit anderer Zellen zeigen oder,



Fig. 151.

Ankylose des Ellbogens. Die Struktur des Humerus geht kontinuierlich bogenförmig in die der Ulna über. Das Gelenk ist ganz verschwunden.

Fig. 152.

Unteres Femurende nach lange dauernder Feststellung des Kniegelenkes. Bei *A* lag der Kondylus auf der Tibia. Hier ist der Knorpel dick, die Knochensubstanz dicht. Im übrigen ist der Knorpel reduziert, der Knochen rarefiziert, bei *B* eine große Lücke.

objektiver ausgedrückt, an Stelle bestimmter Zellen finden wir andere Zellarten, die dort nicht hingehören, die dort durch einen bioplastischen Prozeß hingelangt sind. In der Voraussetzung, daß hier eine Umwandlung der einen in die andere Zellart vorliege, sprechen wir von **Metaplasie** (*Abartung*) oder von **Rückbildung.** Es handelt sich bei den an falschem Orte befindlichen Zellen entweder um solche von *anderer* (z. B. Plattenepithel statt Zylinderepithel) oder um solche von *geringerer* Differenzierung (z. B. Epithel vom Charakter der Ausführungsgänge statt funktionierendem Drüsenepithel).

a) Jene Abartung kann abgeleitet werden aus einer *Umwandlung* der sonst dort vorhandenen oder vorausgesetzten Zellen. Das widerspricht freilich auf den ersten Blick unseren Vorstellungen von der *Spezifität* der Zellen, derzufolge sie die ihnen entwicklungsgeschichtlich überlieferte Differenzierung festhalten und keine andere mehr annehmen. Und in der Tat *gibt es eine direkte Umbildung einer Zelle in eine andere nicht*, sondern nur eine allmähliche Umwandlung im Verlaufe von auf-

einander folgenden Zellgenerationen. Aber auch sie kommt nur unter besonderen Bedingungen zwischen nahe verwandten Elementen zustande. Wir nennen den Vorgang nach Virchow **Metaplasie.** Virchow selbst nahm einen direkten Übergang der Zellen ineinander an und hielt ihn auch zwischen entfernter stehenden Zellen für möglich. Davon sind wir heute zurückgekommen.

b) Jene *geringere* Differenzierung aber ist zurückzuführen auf einen Verlust oder eine Verringerung der den einzelnen Zellarten zukommenden besonderen Eigenschaften. Wir bezeichnen diesen Vorgang als **Rückbildung** (*Rückschlag*).

a) Metaplasie.

Die wichtigsten Tatsachen, die zur Annahme einer Metaplasie geführt haben, sollen zunächst angeführt werden.

Sie betreffen weitaus am häufigsten die Bildung *von verhornendem Plattenepithel* auf Schleimhäuten. Man beobachtet den Ersatz des Riechepithels der Nase, des Zylinderepithels des Kehlkopfes, der Bronchen (Fig. 153), des Uterus, des geschichteten Epithels der Harnwege, des einschichtigen Epithels der Paukenhöhle durch ein verhornendes Plattenepithel, das in kleineren und größeren Inseln auftritt oder weite Flächen bekleidet. Es gibt auch Karzinome des Magens, der Gallenblase, des Pankreas, der Bronchen, die von den Epithelien dieser Organe abgeleitet werden, aber Plattenepithel enthalten.

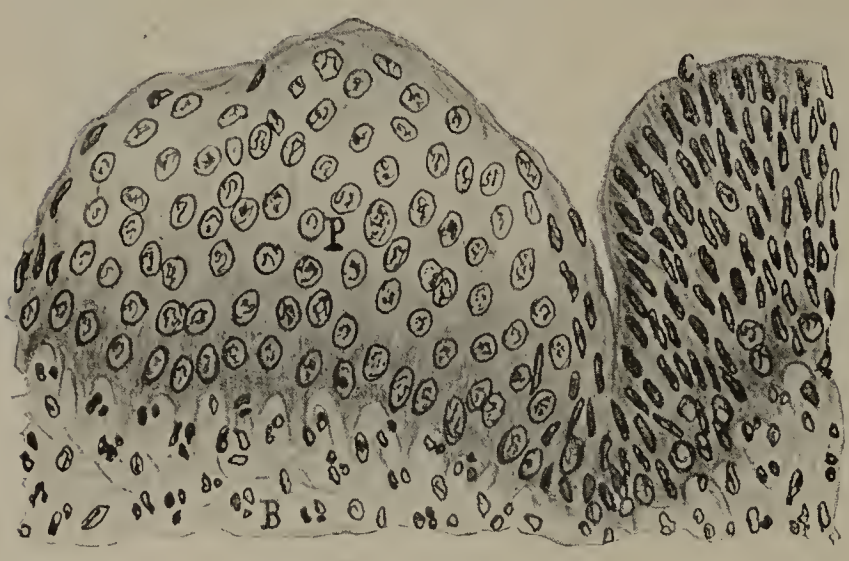

Fig. 153.

Bronchialepithel bei chronischer Peribronchitis. Das vielschichtige Zylinderepithel *Z* hat bei *P* die Beschaffenheit eines geschichteten Plattenepithels angenommen.

Jene Tatsachen betreffen ferner das *Bindegewebe.* Man findet es durch Fettgewebe oder Schleimgewebe ersetzt, man nimmt an, daß es in direkter Umwandlung zu Knorpel und Knochen werden könne. So kennt man Knochen in dem Bindegewebe der Skelettmuskulatur, in der Wand der Arterien, den Herzklappen, im Rande verkalkter nekrotischer Gewebe, z. B. der Lymphdrüsen und der Lunge bei Tuberkulose, ferner in den Tonsillen, in denen noch häufiger Knorpel gefunden wird. Auch experimentell hat man im Anschluß an Nierennekrosen Knochen auftreten sehen.

Wenn wir nun in allen diesen Fällen eine Metaplasie im engsten Sinne, eine direkte Umwandlung der einen Zellart in eine andere ausschließen, woher kommen dann die neuen Zellen? Es gibt mehrere Erklärungen. Zunächst einmal denkt man daran, daß aus den alten Zellen solche hervorgehen, die durch einen Verlust an Differenzierung auf eine frühere Entwicklungsstufe zurückkehren, um dann von da aus wieder sich zu den aus Metaplasie abgeleiteten Zellen zu differenzieren. So würden die Bronchialepithelien wieder zu Zellen werden, wie sie bei der Bildung der Trachea aus dem Ösophagus vorhanden waren, und diese würden sich dann in Plattenepithelien umwandeln. Man nennt das *indirekte Metaplasie.* Sie wird sich da vollziehen, wo der Boden,

auf dem die Zylinderzellen sitzen, durch Entzündungen (oder auf andere Weise) so verändert wird, daß er den in bestimmter Richtung differenzierten Epithelien nicht mehr genügt, dagegen ausreichende Bedingungen für Plattenepithel bietet, so daß in dem Auftreten des Plattenepithels eine Anpassung an die veränderten Verhältnisse zu erblicken ist. Aber diese Deutung paßt für viele Fälle nicht. In ihnen muß man voraussetzen, daß die neu auftretenden Plattenepithelien aus Oberflächenzellen der Schleimhaut deshalb hervorgingen, weil diese dazu (durch Entwicklungsanomalien) irgendwie vorbereitet waren. Das ist auf mehrfache Weise möglich. Einmal so, daß die Metaplasie dadurch *vorgetäuscht* wird, daß die neuen Zellen schon durch einen embryonalen *Versprengungsvorgang* unter die normalen verlagert waren, hier aber erst später in Wucherung gerieten. Diese Ansicht ist anwendbar auf Plattenepithel in der Nasenschleimhaut, im Kehlkopf, wo man schon in der Norm Inseln von Plattenepithel zwischen den Zylinderzellen finden kann, usw. Wo sie nicht zutrifft, kann man die *Heteroplasie* (SCHRIDDE) zur Erklärung heranziehen nach folgender Überlegung. Das Plattenepithel des Ösophagus geht aus dem Entoderm hervor. Wenn nun diese Umwandlung bei dem Embryo nicht genau am Magen abschneidet, sondern hier und da über die Cardia hinaus auch einzelne Magenepithelien ergreift, so finden sich dann später im Magen Zellen, die durch Wucherung verhornendes Plattenspithel bilden können. Diese Überlegung ist auch auf Gallenblase, Pankreas und andere Orte anwendbar. Bei dem Plattenepithel im Nierenbecken kann man ferner mit SCHRIDDE an *Prosoplasie*, d. h. daran denken, daß die Umwandlung des Entoderms in das geschichtete Epithel der Harnwege, die eine Annäherung an Plattenepithel herbeiführt, stellenweise über diesen Grad der Metamorphose hinausgeht und wirklich bis zum Plattenepithel fortschreitet.

Bei der Bildung von *Knochen im Bindegewebe* liegen verschiedene Möglichkeiten vor. In den Tonsillen handelt es sich um eine *embryonale Absprengung* von *Knorpel* der Kiemenbögen, der später Knochen bildet. Periostales Bindegewebe und Sehnengewebe ist genetisch mit dem Periost identisch und kann so auch Knochen bilden. Aber wir müssen angesichts der häufigen Entstehung intramuskulären Knochens (»Myositis ossificans traumatica« nach Quetschung usw.) auch annehmen, daß das dort vorhandene Bindegewebe durch echte *indirekte Metaplasie*, d. h. durch Übergang in den embryonalen Zustand und daraus hervorgehende Umwandlung in der Richtung zum Bindegewebe des Skelettes Knochen zu bilden vermag. Dafür spricht, daß *niemals der Knochen direkt aus dem Bindegewebe hervorgeht*, sondern stets von einem zellreichen Gewebe erzeugt wird, dessen Zellen als Osteoblasten wirken. Das kann man besonders deutlich an solchen Stellen beobachten, wo der metaplastische Knochen an vorher abgelagerte Kalkmassen angelagert wird, z. B. an den Arterien bei schwerer Atherosklerose oder bei Mediaverkalkung. Hier sieht man, daß in der unmittelbaren Umgebung der Kalkmassen sich zunächst ein zell- und gefäßreiches Granulationsgewebe entwickelt, daß dann Zellen dieses Gewebes sich wie Osteoblasten dem Kalk anlagern und unter Bildung einer zunächst osteoiden Grundsubstanz zu Knochenkörperchen werden, während gleichzeitig oder nachher das übrige Gewebe sich in Knochenmark, oft mit reichlichen Fettzellen, umwandelt. Diese Knochenneubildung aus Bindegewebe unter Benutzung der abgelagerten Kalksalze kann man insofern ebenfalls zur funktionellen Anpassung rechnen, als der Ersatz der starr verkalkten Wandpartien durch graziöse Knochenbälkchen die verloren gegangene Elastizität der Wandung einigermaßen wieder herstellt.

Auch bei der Bildung von Knochen um verkalkte Herde entsteht er also

nicht durch direkte Metamorphose des Bindegewebes. Er wird vielmehr nach Art der normalen Osteogenese von einem zellreichen Gewebe abgeschieden, das sich zunächst entwickelt. Es handelt sich also auch dabei um *indirekte* Metaplasie. *Eine Metaplasie im engsten Sinne, in dem einer direkten Umwandlung,* **gibt es überhaupt nicht.**

Die *Bedeutung der Metaplasie* liegt erstens darin, daß sie zu *funktionellen Störungen* führen kann [Heiserkeit bei Plattenepithel im Larynx (s. d.), Ansammlung abgestoßener Plattenepithelien in der Paukenhöhle usw. (s. Cholesteatom), Knochenbildung im Muskel (s. Myositis ossificans) usw.], zweitens darin, daß sie bei der *Geschwulstbildung* hier und da eine Rolle spielt und drittens, wie das Beispiel der Knochenbildung in der verkalkten Arterienwand zeigt, auch Funktionsstörungen in beschränktem Maße wieder ausgleichen kann.

b) Die Rückbildung.

Bei der Rückbildung büßen Zellen mit charakteristischer Differenzierung die Eigenschaften ein, die sie zu den eigenartigen Elementen gemacht hatten, sie kehren also auf eine Stufe *zurück, die jener besonderen Qualitäten noch entbehrte,* und tauschen dafür keine neuen ein (im Gegensatz zur indirekten Metaplasie). Auf dieser indifferenten Stufe können sie dann dauernd bestehen bleiben oder durch Atrophie zugrunde gehen.

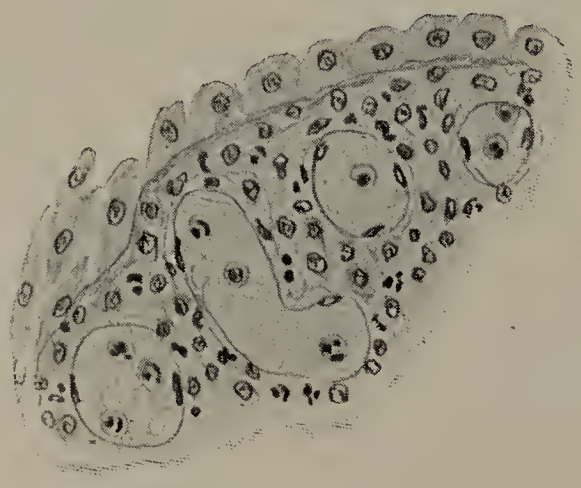

Fig. 154.
Epithel auf der Innenfläche eines erweiterten Bronchus (Bronchiektase).

Fig. 155.
Epithel auf der Innenfläche von Lungenalveolen bei chronischer Entzündung.

Eine Rückbildung sehen wir besonders an Epithelien. Die Zylinderzellen des Magens werden zu kubischen Elementen ohne Differenzierung, desgleichen die der Bronchen (Fig. 154) bei Erweiterung des Lumens (in Bronchiektasen). Die Epithelien der gewundenen Harnkanälchen werden zu kleinen kubischen ohne normale Struktur, die Hodenepithelien und die der Speicheldrüsenalveolen zu indifferenten Gebilden, während die der Speicheldrüsenausführungsgänge mehrschichtig werden, ähnlich dem Epithel der Mundhöhle, von dem die Drüse abstammt. Die platten endothelähnlichen Zellen der Lungenalveolen (Fig. 155) bilden sich wieder zu kubischen Elementen um, desgleichen die der Glomeruli, und die platten Endothelien der Lymphgefäße und Saftspalten schwellen zu protoplasmareicheren Formen an. Das alles geschieht besonders bei *chronischen Ent-*

zündungen, bei denen der Boden, auf dem das Epithel sitzt, *sich ändert*, dichter, minderwertiger wird, so daß die normale Funktion der Epithelien nachläßt (Fig. 156, 157, 159). Dabei handelt es sich also wiederum vielfach um Anpassungserscheinungen an neue Verhältnisse. Es geschieht aber auch manchmal bei der *Transplantation* (Fig. 158), wenn die Epithelien nicht die normalen funktionellen Bedingungen wiederfinden, und vorübergehend bei der *Regeneration*, bei der zwar die zunächst einfacher gebauten Zellen unter günstigen Umständen wieder zu funktionellen Elementen werden, auf narbigem Boden aber entdifferenziert bleiben, so bei der unvollkommenen Regeneration der Niere, der Speicheldrüsen, der Magenschleimhaut, des Hodens usw. Eine Rückbildung zeigen zuweilen auch die quergestreiften Muskelfasern. Die des Skeletts bilden schmale, aber manchmal sehr kernreiche Bänder (Fig. 160),

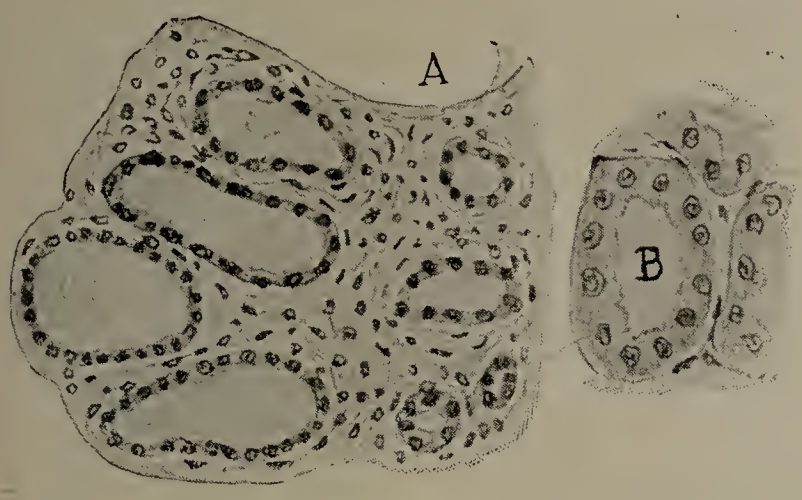

Fig. 156.
A Epithel gewundener Harnkanälchen bei chronischer Entzündung, *B* normales Epithel.

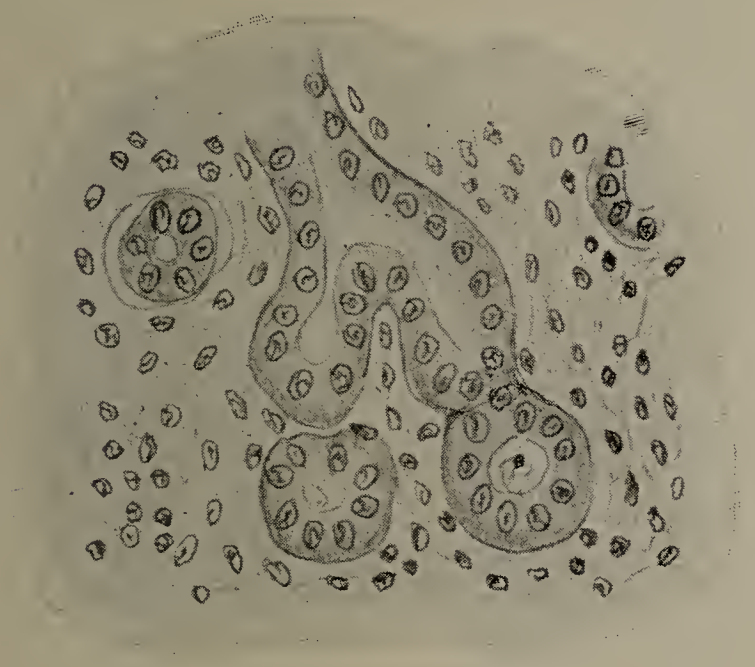

Fig. 157.
Rückbildung in einer entzündeten Speicheldrüse.

Fig. 158.
Rückbildung transplantierter Hodenkanälchen.

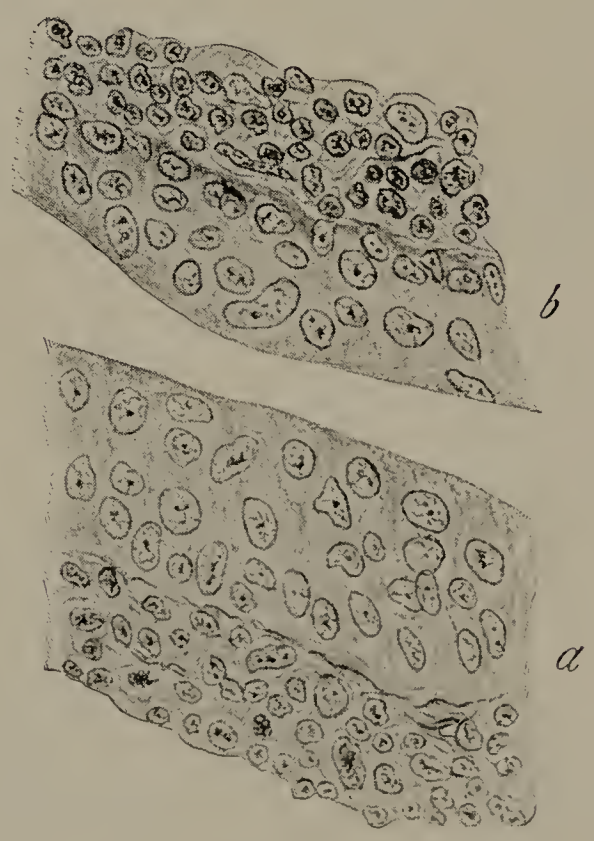

Fig. 159.
Epithel im Ausführungsgang einer chronisch entzündeten Parotis.

die den embryonalen Fasern ähnlich sehen, und die des Herzens gewinnen noch deutlichere fetale Formen, indem sie manchmal röhrenförmige Beschaffenheit annehmen (Fig. 161).

Wenn die äußeren Bedingungen, unter denen der Rückschlag entstand, mit der Zeit immer ungünstiger werden, so können die entdifferenzierten Zellen untergehen. Darin ist die Beziehung des Rückschlages zur Atrophie gegeben.

Eine besondere Form der Entdifferenzierung hat v. HANSEMANN als *Anaplasie* bezeichnet. Davon wird bei den Geschwülsten die Rede sein.

Die *Bedeutung der Rückbildung* liegt darin, daß die veränderten Zellen nicht mehr spezifisch funktionieren, also unter Umständen zu Störungen und Krankheitserscheinungen führen können.

Fig. 160.

Rückbildung quergestreifter Muskulatur. *a* und *b* Fasern mit sehr vermehrten Kernen, *c* noch quergestreifte Faser mit vermehrten Kernen.

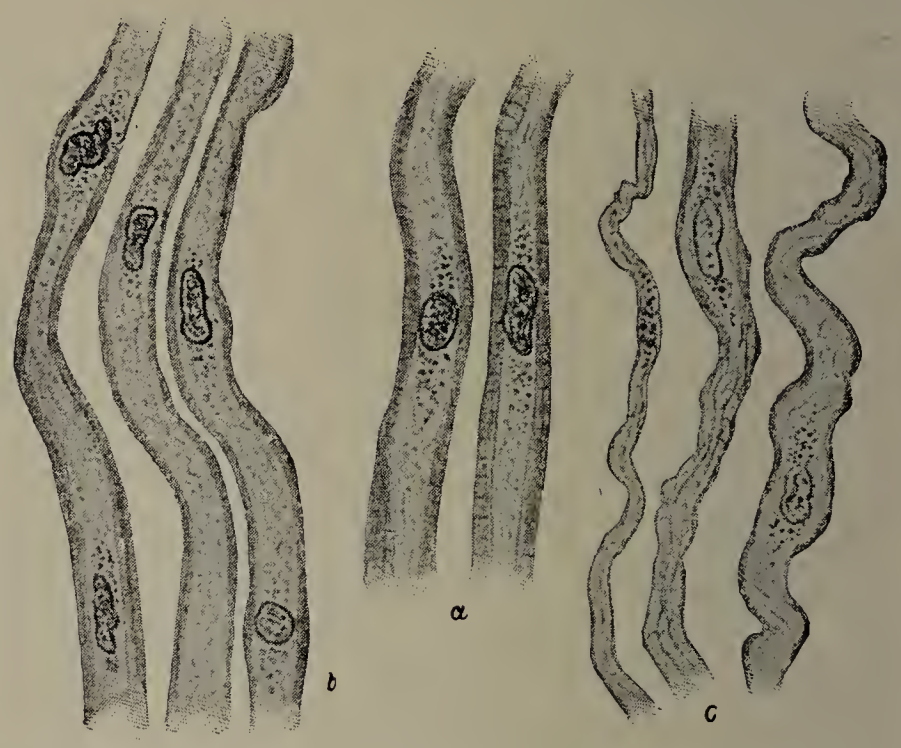

Fig. 161.

Rückbildung von Herzmuskulatur. *a* Röhrenförmige Fasern mit Querstreifung. *b* Röhrenförmige Fasern ohne Querstreifung. *c* Noch weiter rückgebildete Fasern.

D. Die Transplantation.

Wenn nach Verlust eines Gewebes die Regeneration unvollkommen bleibt, kann der Chirurg in manchen Fällen dadurch Ersatz schaffen, daß er gleichartiges, von demselben oder einem anderen Individuum genommenes Gewebe in die Lücke oder auch an andere Stellen des Körpers einpflanzt, **transplantiert.**

Das Gelingen der Transplantation hängt von mancherlei Bedingungen ab, unter denen die *theoretisch* wichtigen hier kurz angeführt werden sollen, während die Besprechung der vom Chirurgen zu beachtenden Bedingungen diesem überlassen bleiben muß.

1. Die Transplantation muß im allgemeinen schnell geschehen, damit das abgetrennte und verpflanzte Gewebe nicht inzwischen leidet oder gar abstirbt. Doch halten einfach gebaute Teile eine längere Aufbewahrung aus. So ist es WENTSCHER gelungen, Hautlappen aseptisch in trockenem und feuchtem Zustande bis zu drei Wochen aufzuheben und dann, wie das Auftreten zahlreicher Mitosen in dem transplantierten Epithel bewies, erfolgreich zum An-

heilen zu bringen. Andere Beobachter fanden eine kürzere Dauer des Überlebens. Mit Periost machte Busse analoge Erfahrungen. Saltykow sah mehrere Gewebe in vierzehn Tage lang aufbewahrten Rattenschwänzen nach der Transplantation in lebhafte Neubildung geraten. Eine schnelle Transplantation wird aber natürlich eine größere Sicherheit bieten.

2. Die Transplantation versagt dann am wenigsten, wenn sie innerhalb **desselben Individuums** (Autotransplantation) oder doch innerhalb derselben Spezies vorgenommen wird (Homoiotransplantation). Sie gelingt kaum noch zwischen Individuen verschiedener Spezies (Heterotransplantation). Sie gibt sicher negative Resultate, wenn die Organismen im phylogenetischen System noch weiter voneinander entfernt sind.

3. Die Verpflanzung **junger,** event. *embryonaler* Gewebe ist oft von besserem Erfolg begleitet, als die der erwachsenen.

4. Der leichteren Übertragbarkeit ontogenetisch jüngerer Abschnitte entspricht **phylogenetisch** der Umstand, daß die Transplantation bei niederen Tieren in größerer Ausdehnung ausgeführt werden kann, als bei höheren.

5. Die großartigsten **Experimente** wurden an *niederen Tieren* vorgenommen. Born hat Amphibienlarven in mannigfacher Weise durchschnitten und die Teilstücke verschiedenartig aneinandergeheilt, so das Kopfende der einen Larve an das Schwanzende der anderen. Diese Versuche gelangen auch bei Anwendung verschiedener Spezies. Born hat aber auch, den uns hier interessierenden Transplantationen mehr entsprechend, kleinere, an sich nicht lebensfähige Teile auf ganzen Individuen anwachsen lassen und sie mit ihnen sich weiter entwickeln sehen. Analoge Versuche führten Braus bei verschiedenen Tieren, Jost und Rabes an Regenwürmern mit ausgezeichnetem Resultate aus.

Bei *Säugetieren* hat man alle Gewebe in kleineren oder größeren Stücken und an den verschiedensten Körperstellen auf ihre Transplantationsfähigkeit geprüft. Die Transplantation geschah entweder an die Stelle, an der die Teile abgetrennt wurden, oder an eine andere, oder in das Innere des Blutgefäßsystems oder in Lymphdrüsen, in die Bauchhöhle, unter die Haut, in andere Organe. Es gelingt ohne Schwierigkeit, kleinere Stücke der meisten Gewebe zum Anheilen zu bringen. In ihnen tritt dann meist eine lebhafte Neubildung von Zellen ein, die ganz ähnlich abläuft wie bei der Regeneration der entsprechenden Gewebe, aber meist nach kürzerer Zeit aufhört.

Sehr lebhafte derartige Proliferationen beobachteten Leopold und Zahn, die embryonalen *Knorpel* in die vordere Augenkammer brachten und eine sehr beträchtliche Vergrößerung der Stückchen eintreten sahen. Cohnheim konstatierte ein Wachstum von Perioststückchen, die er in die Blutbahn einführte. Ribbert (Roux' Arch. Bd. VI) verpflanzte kleine Stückchen von *Haut*, *Speicheldrüsen*, *Leber*, *Niere* usw. in Einstichöffnungen von Lymphdrüsen, unter die Haut, in die vordere Augenkammer, in die Bauchhöhle, und sah sie fast immer unter Wachstumserscheinungen teilweise oder ganz anheilen. So zeigten die Leberstückchen eine lebhafte Neubildung von Gallengängen (Fig. 162). Lengemann und Lubarsch sahen analoge Proliferationen vor allem an transplantierten Stückchen von Speicheldrüsen.

Schmieden verpflanzte Nebenniere mit Erfolg in Niere, Bauchhöhle und Muskulatur. Er meint, daß sie längstens ein Jahr bestehen bliebe. Stilling, der sie in den Hoden übertrug, fand sie nach 22 Monaten wohlerhalten wieder. Neuhäuser sah sie lebhaft wachsen. Stilling transplantierte ferner Stückchen des *Uterus* in die Milz und beobachtete dort erhebliches Wachstum. Bei diesen experimentellen Transplantationen zeigte sich, daß die in ihnen

enthaltenen hochdifferenzierten Zellen nicht mit Erfolg anheilen. Sie gehen zugrunde oder nehmen einfachere Formen an (Rückbildung). Quergestreifte Muskelsubstanz, Leber-, Nieren- und andere Drüsenzellen, Ganglienzellen lassen sich also nicht funktionell brauchbar verpflanzen. Bindegewebe, Ausführungsgänge der Drüsen und andere einfacher gebaute Zellen bleiben erhalten. Nur ganze, in den Kreislauf regelrecht wieder eingeschaltete Organe funktionieren eine Zeitlang.

6. Das völlige Gelingen der Transplantation hängt davon ab, daß die verpflanzten Stücke möglichst bald ausreichend ernährt werden. Das ist in den Randteilen durch Diffusion so lange einigermaßen möglich, bis die aus den angrenzenden Geweben aussprossenden Gefäße das Transplantat ernähren. Die mittleren Teile werden aber im allgemeinen zu spät versorgt und sterben ab. Die verpflanzten Stücke heilen daher (oft auch in den Randteilen) niemals ganz an.

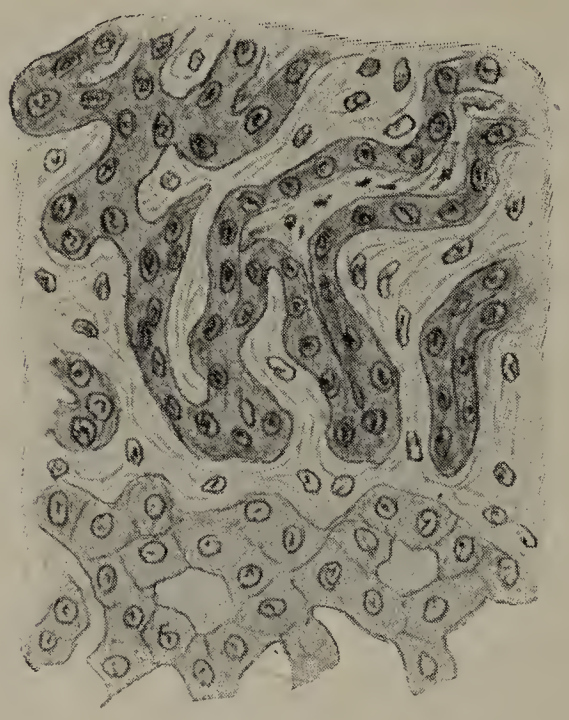

Fig. 162.
Aus einem transplantierten Leberstückchen. Unten normale Leberzellenreihen, oben gewucherte Gallengänge.

Zu *praktischen Zwecken* wurde die Transplantation ausgeführt mit *Epidermis*, *Knochen*, *Knorpel*, *Gelenken*, *Sehnengewebe*, *Fettgewebe*, *Schilddrüse*, *Epithelkörperchen*, *Kornea*, *Eierstock*, *Gefäßen* und einzelnen *ganzen Organen*.

a) Die **Epidermis** wurde zuerst von Reverdin transplantiert zur Deckung von Wunden, die auf andere Weise nicht zum Schluß zu bringen waren. Thiersch hat gelehrt, dünne, nur aus Epidermis und geringen, den Papillarkörper fast allein umfassenden Cutislagen bestehende Läppchen auf angefrischte Wunden zu übertragen. Krause empfahl für manche Zwecke die Benutzung größerer vollständiger Hautlappen.

Der Anheilungsvorgang wurde von vielen Seiten (Garrè, Goldmann, Enderlen u. a.) genau verfolgt. Die verpflanzten Teile werden zunächst durch eine Schicht geronnener Blut- und Lymphflüssigkeit an der Unterlage fixiert, aus der Gefäße und Zellen in das transplantierte Stück eindringen und dessen untergehende Cutis ersetzen. Das Epithel wächst nur zum Teile an. Die obersten Lagen stoßen sich ab, die unteren bleiben in wechselndem, oft geringem Umfange erhalten. Sie wachsen und ergänzen das untergegangene Epithel. Doch sind daran auch die Zellen der an den Defekt angrenzenden normalen Haut beteiligt. Am ausgedehntesten bleiben die Teile bei Autotransplantation erhalten, bei Homoiotransplantation gehen sie größtenteils oder ganz zugrunde (Fig. 163).

Wird Epidermis mit Cutis in kleinen Stücken in das Unterhautzellgewebe eingebracht, so heilt sie oft *ganz* an. Das Epithel (Fig. 164) schilfert sich in seinen obersten Lagen ab und wird dabei dünner (*b*), dann erfolgt die Wiederherstellung der alten Dicke durch Vermehrung der untersten Lage (*c*). Mittlerweile wächst das Epithel auch seitlich über die Innenfläche der Wundhöhle (Fig. 165), in der es sich befindet, und kleidet sie aus. So entstehen *Zysten*, von denen bei den Geschwülsten noch weiter die Rede sein wird.

b) Die Transplantation von **Knochen** wird u. a. vorgenommen, wo es sich um den Schluß einer Knochenlücke, z. B. einer Öffnung in den platten Schädelknochen (um eine Trepanationswunde) handelt. Man benutzt entweder das vorher operativ entfernte Stück selbst wieder oder Knochen von einer anderen

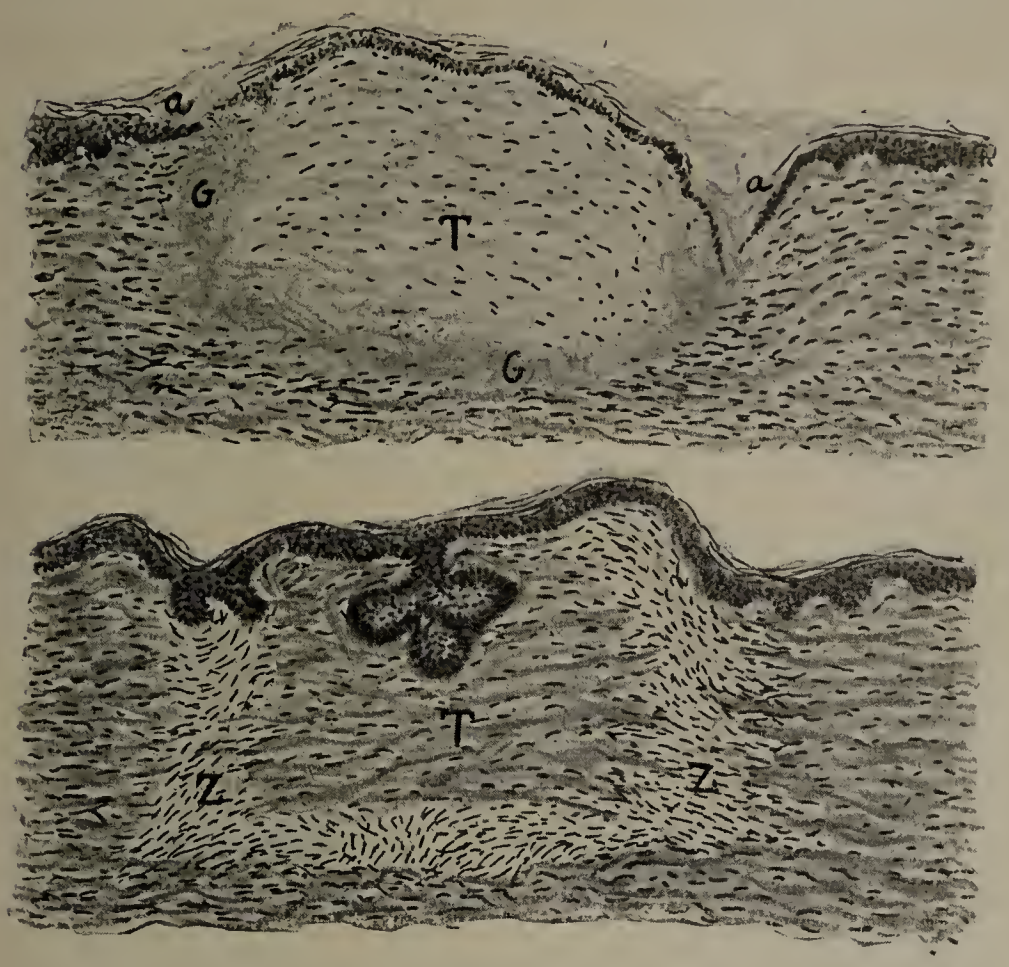

Fig. 163.

Transplantation von Epidermis mit Cutis. Oben nach 48 Stunden. Das transplantierte Stück *T* ist kernärmer mit der Subcutis durch geronnene Massen *G* verklebt. Die Epidermis von *T* ist dünn, größtenteils abgestoßen, bei *a a* die Grenzen der transplantierten und der alten Epidermis. Unten nach 6 Tagen. Das transplantierte Stück *T* ist mit der Subcutis durch zelliges Bindegewebe verwachsen, die Epidermis über *T* ist regeneriert.

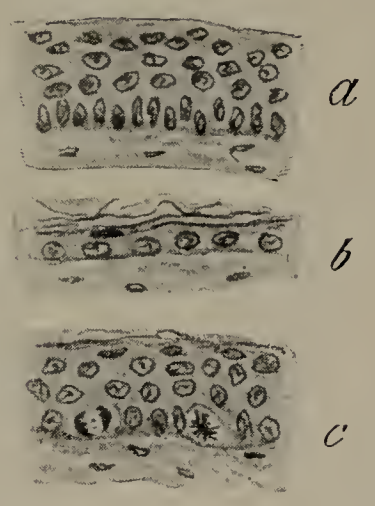

Fig. 164.

Transplantation von Kaninchenhaut (entsprechend Fig. 163). *a* normale Epidermis, *b* Epidermis kurz nach der Transplantation, *c* Epidermis einige Zeit nachher.

Körperstelle oder von einem anderen Individuum. Auch ganze Diaphysen eines großen Röhrenknochens werden durch Einpflanzung eines entsprechenden Knochenstückes ersetzt.

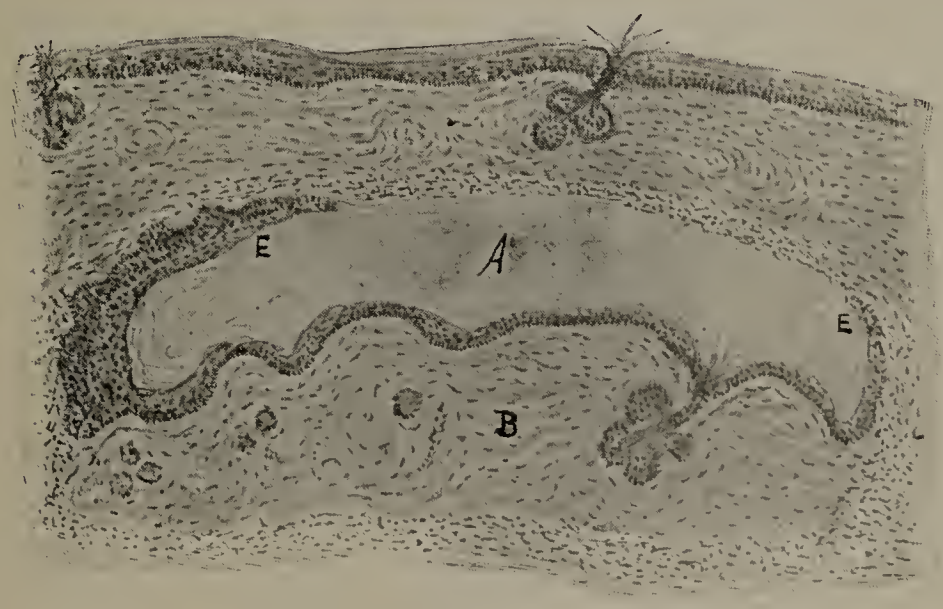

Fig. 165.

Transplantation von Kaninchenhaut unter die Haut des Ohres. Oben die normale Epidermis. *B* das verpflanzte Bindegewebe, auf ihm das Epithel, welches bei *E E* auf das gegenüberliegende Bindegewebe wächst und so den Hohlraum *A* auskleidet.

Theoretisch hätte von vornherein nur die Übertragung eines Knochens von demselben Körper oder einem anderen derselben Spezies Aussicht

auf Erfolg. Aber selbst dann, wenn das eben erst entfernte Stück wieder eingesetzt wird, geht es (nach Untersuchungen von Arth. Barth u. a.) zugrunde (Fig. 166). Von dem (Mark und) *Periost* des alten Knochens dringen Osteoblasten mit Gefäßen in die Lücken des verpflanzten ein und bilden auf ihm, und während er zugleich einer Resorption anheimfällt, an seiner Stelle neues Knochengewebe, das noch lange Zeit abgestorbene Reste des transplantierten Stückes einschließt (Fig. 166).



Fig. 166.
Nekrotisches transplantiertes Knoehenstück *K*, beiderseits von junger Knoehensubstanz (*O*, *O*) begrenzt, die oben ein Bälkehen bildet.

Der Untergang des verpflanzten Stückes hebt aber die Bedeutung der Transplantation nicht auf. Denn sie wirkt erstens günstig, weil auch der abgestorbene, aber am Rande durch die hier neugebildeten Teile festgehaltene Knochen die Lücke funktionell brauchbar schließt, und zweitens weil seine Gegenwart den Regenerationsvorgang befördert. Fig. 167 zeigt den Randabschnitt eines nach Trepanation (beim Kaninchen) wieder eingesetzten Knochenstückes und seine Einheilung in die Lücke durch Neubildung von Knochensubstanz, die das abgestorbene Knochenstück umfaßt und fixiert.

Der Erfolg der Transplantation wird wesentlich gefördert, wenn an dem verpflanzten Stück dessen *Periost* haftet. Dieses erzeugt lebhaft neue Knochensubstanz, die mit der von dem Periost des alten Knochens erzeugten zu gemeinsamer Masse verschmilzt. So können auch große transplantierte Knochen (Diaphysen) fixiert werden.

Fig. 167.
Reimplantation eines dureh Trepanation entfernten Knochenstüekes des Kaninchensehädels. Reehts der dunkle Teil *A A* entspricht der Hälfte des transplantierten Knochens, links der hell gehaltene normale angrenzende Knoehen *K K*, der sieh oben und unten auf den transplantierten Knoehen als eine dünne Lage herüberstreckt und den transplantierten Knoehen umfaßt. *P P* Periost.

c) **Knorpel** läßt sich mit Perichondrium erfolgreich autoplastisch übertragen. Doch kommt das für sich allein kaum in Betracht. Dagegen ist er im Zusammenhang mit Gelenkenden der Knochen zum Ersatz von Gelenkteilen und ganzen Gelenken (zuerst von Lexer) übertragen worden.

d) *Sehnen-* wie anderes *Bindegewebe* kann transplantiert werden und funktionell brauchbar einheilen.

e) *Fettgewebe* läßt sich autoplastisch gut übertragen, geht aber in analoger Weise wie der transplantierte Knochen zugrunde. Es dient dabei zum Schluß von Lücken (in Knochenhöhlen, bei Duradefekten usw.) sowie bei kosmetischen Operationen zur Hebung eingesunkener Hautteile.

f) Wichtig sind ferner die **Hornhauttransplantationen.** Eine abgetragene und wieder implantierte Schicht der Kornea heilt wieder an (Marchand, Wundheilung). Bedeutsam schienen die von v. Hippel ausgeführten Übertragungen von Tierhornhaut an Stelle exstirpierter trüber menschlicher Kornea. Ein Anheilen mit zunächst erhaltener Durchsichtigkeit findet zwar statt, die Resultate sind aber nicht von Dauer. Auch bei Transplantation von Mensch auf Mensch sind die Ergebnisse auf die Dauer unbefriedigend.

Im Experiment heilte auch heterotransplantiertes Korneabindegewebe ein, aber nur die Zwischensubstanz, nicht die Zellen, die zugrunde gingen und durch einwandernde ersetzt wurden (Ribbert, D. path. Ges. VIII).

g) Von großer praktischer und theoretischer Bedeutung sind die neuerdings vielfach erfolgreich ausgeführten **Gefäßtransplantationen.** *Arterienabschnitte* können autoplastisch durch Arterien, aber auch durch *Venen* (ohne aneurysmatische Erweiterung) ersetzt werden, deren Wand

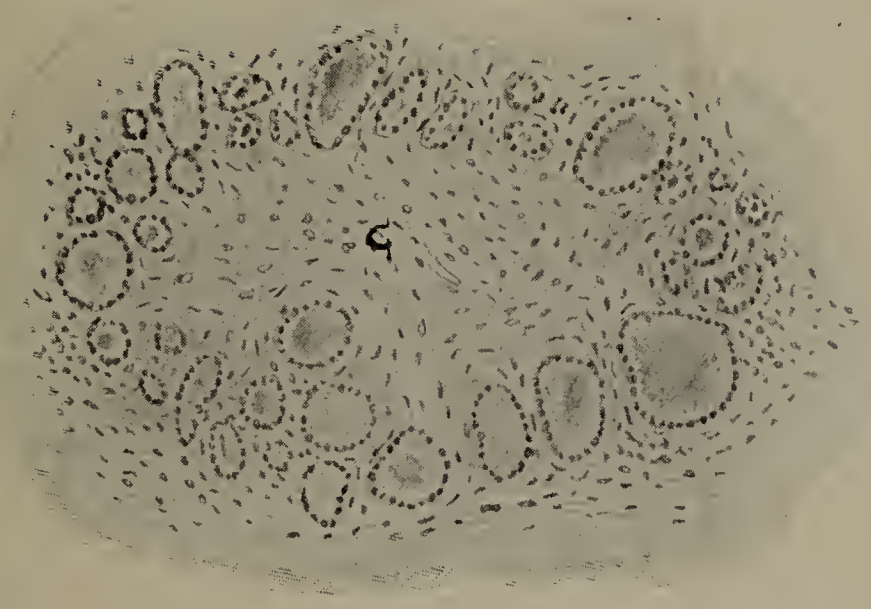

Fig. 168.

Transplantiertes Stückchen der Schilddrüse. *C* Bindegewebe, an Stelle der untergegangenen zentralen Drüsenteile. Rings herum erhaltene bzw. neugebildete Follikel.

sich durch Zunahme des Bindegewebes und der Muskulatur verdickt. Die Vereinigung geschieht durch Wucherungsvorgänge in der Intima unter Neubildung elastischer Elemente (Stich, B. Fischer u. Schmieden, Enderlen).

h) Die Möglichkeit einer Überpflanzung von **Schilddrüsengewebe** wurde von Bedeutung, als man die aus dem Fehlen des Organes sich ergebenden Krankheiten durch Transplantation zu heilen versuchte. Experimente (von Enderlen u. a.) ergaben, daß die Schilddrüse in der Bauchhöhle oder an anderen Stellen desselben Tieres, allerdings mit zentraler Nekrose (Fig. 168), anheilt. Die nicht absterbenden Follikel zeigen Zellsprossen, aus denen wieder neue Follikel werden. Die so angewachsenen Gebilde bleiben dauernd bestehen. Nach Vanzetti läßt sich Schilddrüse gut in Knochenmark übertragen, nach Payr besonders gut in die *Milz*. C. Pfeiffer gab an, daß er menschliche Schilddrüse in der Milz des Hundes anwachsen sah, und Carraro konnte das in mäßigem Umfange bestätigen

Schilddrüesntransplantation von Mensch auf Mensch kommt praktisch nicht in Betracht. Von Tier auf Mensch hat sie, da ein Anheilen des Epithels

nicht eintritt, nur die Bedeutung einer Übertragung des Kolloids. Mit Schilddrüsentabletten kommt man einfacher zum Ziel.

i) Auch die **Epithelkörperchen** können auto- und homoioplastisch zur Einheilung gebracht werden. Beim Menschen geschieht die Homoiotransplantation, wenn die Organe zugrunde gegangen sind und Tetanie veranlaßt haben.

k) Praktischen Wert haben auch die anfänglich nur zu theoretischen Zwecken ausgeführten **Transplantationen der Keimdrüsen** gewonnen. Nachdem es Knauer und Grigorieff gelungen war, das abgetrennte *Ovarium* durch Anheftung auf das Peritoneum zu verpflanzen, stellte Ribbert (Roux' Arch. VII) fest, daß dabei nur die peripheren, die Eier enthaltenden Teile erhalten bleiben, während die zentralen absterben und durch neues Bindegewebe ersetzt werden. Die transplantierten Ovarien haben bei *Hühnern* befruchtungsfähige Eier geliefert. Schultz konnte die Ovarien auch auf Männchen übertragen. Da beim Menschen die Ovarien oft entfernt werden müssen, hat man an ihre Stelle die gesunden Eierstöcke anderer Frauen gebracht, denen sie wegen Osteomalazie exstirpiert worden waren. Man hat dann das Ausbleiben der sonst nach Ovarienentfernung eintretenden Allgemeinstörungen beobachtet. Ebenso kann Transplantation der *Hoden* die Ausfallerscheinungen nach Verlust beider Organe beseitigen. Die Hodenkanälchen gehen allerdings rasch zugrunde, die Zwischenzellen aber bleiben und liefern wahrscheinlich das mangelnde innere Sekret.

l) Endlich ist von theoretischem Interesse die **Transplantation ganzer Organe** an Stelle der zunächst entfernten gleichartigen Organe. Es kommen in Betracht Schilddrüse, Milz und Niere. Die entsprechenden Arterien und Venen werden miteinander vereinigt. Die transplantierten Organe funktionieren einige Zeit weiter. Praktisch brauchbare Ergebnisse hat dies Verfahren bisher nicht zu verzeichnen.

E. Allgemeines über pathologische Bioplastik.

Das Studium der altruistischen bioplastischen Wachstumsvorgänge bestätigt demnach die oben skizzierte Lehre von den bioplastischen Lebensäußerungen überhaupt: wir sehen nur da die bioplastische Energie kinetisch werden, wo Katabiosen vorausgegangen sind; es zeigt uns aber ferner, daß die Auslösung des Wachstums keineswegs so grob mechanisch vor sich geht, wie die Anhänger der Virchowschen Reizlehre (S. 68) es der Weigertschen Theorie zum Vorwurf machen.

Weigert hat gezeigt, daß Wachstum da eintritt, wo vorher ein Teil eines Gewebes, einzelne oder mehrere Zellen oder Zwischensubstanzen fortgefallen, untergegangen sind, wo also eine Lücke entstand, die durch das Wachstum wieder ausgefüllt wird. Die Zellen unseres Körpers, auch die der Erwachsenen sind zu allen Zeiten fähig, sich zu teilen. Sie tun es für gewöhnlich nicht, weil sie in dem normalen Verbande des Organismus sich gegenseitig daran hindern, weil eine innere wachstumhemmende Spannung, eben das mehrfach erwähnte Gleichgewicht besteht. Fällt dieses fort, wie es bei Lückenbildung geschieht, tritt eine Entspannung ein, so ist damit auch ohne weiteres das Wachstum *ausgelöst.*

Für diese Auffassung der Wachstumsvorgänge spricht die Erfahrung über das Wachstum von Zellen außerhalb des Organismus. Wie zuerst

Harrison, dann besonders eingehend Carrel gezeigt haben, kann man Zellen (vor allem solche des Embryo und des Bindegewebes) *züchten*, wenn man sie in das von demselben Körper stammende, steril bei Körpertemperatur aufbewahrte Plasma bringt. Hier *vermehren* sie sich und lassen sich mit demselben Erfolg beliebig oft in neues Plasma übertragen. Da unter diesen Umständen überhaupt *kein Reiz* auf die Zellen wirkt (denn sie wachsen nur, wenn alle Lebensbedingungen möglichst genau denen des Organismus nachgeahmt sind), so ist das Wachstum nur auf die Entspannung zurückzuführen, d. h. darauf, daß die Zellen ihrer Wachstumsfähigkeit ungehindert folgen können. Diese Erfahrung ist von großer Wichtigkeit für die Auffassung der Geschwülste.

Man kann freilich sagen, der Fortfall von Hindernissen und alles, was die Zelle nötig hat, um zu wachsen (Sauerstoff, Nahrung), sei ein »Reiz« für sie. Aber das versteht man gewöhnlich nicht unter »Reiz«. Man meint, wenn alle Wachstumsbedingungen gegeben seien, dann könne oder müsse noch ein besonderer Antrieb das vorhandene Wachstum beschleunigen oder es überhaupt in Gang bringen. Solche besonderen Reize gibt es nicht. Sind die Voraussetzungen des Wachstums gegeben, dann wächst die Zelle. Sind sie alle gut erfüllt, dann wächst die Zelle schnell, sind sie weniger gut, dann wächst sie langsam.

Weigert verstand nun unter den Bestandteilen des Körpers, die sich gegenseitig in Spannung halten, keineswegs nur ganze Zellen und deren Derivate. Ebenso wie bei der Funktion nur Zellbestandteile verbraucht und durch die bioplastische physiologische Regeneration ersetzt werden, ebenso kann innerhalb der einzelnen Zelle durch pathologische Vorgänge der eine Bestandteil geschädigt sein, der andere aber zu reparativen Wucherungen geeignet bleiben. Die Entspannung der Gewebe, die Störung des Gleichgewichtszustandes braucht also nicht in einer grob mechanischen Lückenbildung zu bestehen, kann sich vielmehr, für unser Auge unsichtbar, in den einzelnen Zellen abspielen. Außerdem hat Weigert darauf hingewiesen, daß Wachstumswiderstände sich auch auf größere Entfernungen geltend machen, daß die einzelnen Teile einander in durchaus gesetzmäßiger Weise korrelativ beeinflussen. Die dabei in Betracht kommenden Korrelationen gehören dabei alle in die Kategorie der hemmenden, d. h. zu denjenigen, bei welchen die Anwesenheit des einen Teils das Wachstum eines andern hindert. Nach Biedl übt jedes Organ, jedes Gewebe und in letzter Reihe jede Zelle des Organismus durch den eigenen Chemismus, durch spezifische Sekretionsprodukte unter Vermittlung des zirkulierenden Blutes auf die übrigen Teile einen bestimmten Einfluß aus. Wir werden daher nicht fehlgehen, wenn wir für manche pathologischen Wachstumserscheinungen den Wegfall eines »hemmenden Hormons« als Aufhebung des Wachstumswiderstandes im Weigertschen Sinne annehmen. Das gilt namentlich für diejenigen bioplastischen Bildungen, wo weit mehr lebende Substanz neu gebildet wird, als dem nachweisbaren Verbrauch entspricht. Wir können uns in solchen Fällen vorstellen, daß eine Schädigung, die nur einen geringen grob mechanischen Insult setzt, das Gewebe außerdem in der Weise beeinflußt, daß es nunmehr für das hemmende Hormon sozusagen nicht mehr angreifbar ist, daß also neben den rein mechanischen Hemmungen noch weitere, morphologisch allerdings nicht nachweisbare innere Hemmungen in Fortfall kommen.

Ribbert hat ferner betont, daß neben den direkten Defekten auch Hyperämie und stärkere Transsudation die Gewebe entspannen, die einzelnen Teile

voneinander entfernen, sie isolieren und so Wachstumshindernisse beseitigen und das Wachstum auslösen. Das kommt besonders bei der Hypertrophie in Betracht. Dabei kann auch hier die Auslösung intrazellulär erfolgen, indem die verstärkte Funktion eine gesteigerte Ausscheidung verbrauchten Materials bedingt und für die ausgeschiedenen Produkte zunächst durch Osmose mehr Wasser in das Protoplasma hinein gelangt. In diesem Sinne sind Mitteilungen von J. Loeb bemerkenswert, der hervorhob, daß Eier wirbelloser Tiere, wenn sie infolge einer Konzentrationsverminderung des Seewassers mehr Wasser in sich aufnehmen, lebhafter wachsen. Er bezieht das darauf, daß die aufgenommene Flüssigkeit Lücken im Protoplasma schafft, welche durch Anlagerung neuer Moleküle ausgefüllt werden.

Wir müssen nun aus theoretischen Gründen annehmen, daß auch die andere Form der pathologischen Bioplastik, bei der das Wachstum im Gegensatz zu den bisher erörterten altruistischen Vorgängen sozusagen Selbstzweck ist, auf dieselben Regeln zurückzuführen ist, wenn wir auch bei dem blastomatösen Wachstum die auslösenden Entspannungen zum allergrößten Teile nicht kennen.

2. Das blastomatöse Wachstum: Die Geschwülste.

A. Einleitung.

In den bisherigen Erörterungen war schon mehrfach von Gewebsneubildungen die Rede, bei denen die Wucherung das Maß des zu deckenden Defektes weit überschreitet und es so zur Entstehung oft umfangreicher Knoten kommen kann. Außer ihnen gibt es nun aber andere Neubildungen, die wir **Geschwülste, Tumoren, Blastome** nennen und die sich von jenen in mehrfacher Hinsicht unterscheiden. Besonders kennzeichnend ist zunächst die Art ihres Wachstums. Während die altruistischen Neubildungen dadurch größer werden, daß immer neues angrenzendes Gewebe in Wucherung gerät und so ihren Umfang vergrößert, wächst die *Geschwulst* nur dadurch, daß **ihre eigenen Zellen sich dauernd vermehren,** nicht dadurch, daß angrenzende Elemente auch in Wucherung geraten und sich mit dem Tumor vereinigen. Die Geschwulst nimmt also, etwa wie eine Echinokokkenblase, nur durch ihr **eigenes Wachstum,** *nur aus sich heraus*, an Umfang zu. **Sie ist also ein in sich abgeschlossenes, selbständiges Gebilde, das bis auf die Ernährung von dem Körper, in dem sie sitzt, unabhängig, nicht in die Organisation des Körpers eingefügt ist.** Eine Geschwulst ist demnach dem Körper gegenüber etwas *Fremdes*, sie lebt in ihm ähnlich wie ein *Parasit* auf Kosten des Organismus, dem sie das notwendige Nährmaterial entzieht. Dabei wächst sie im allgemeinen dauernd, sie wird immer größer, und nur in einzelnen Fällen stellt sie früher oder später ihr Wachstum ein.

Geschwülste sind also selbständige (d. h. in sich abgeschlossene, nicht organisch eingefügte), vom Körper ernährte Neubildungen von dauerndem Wachstum. Das Wesentliche dieser Definition liegt in der **Selbständigkeit** *des Tumors*. **Geschwülste sind selbständig wachsende Neubildungen.**

Zu diesem Wachstum sind alle Zellen unseres Körpers, freilich in sehr wechselndem Maße, befähigt. Manche, z. B. das Bindegewebe, das Epithel, kommen häufig, andere, z. B. Ganglienzellen, selten in Betracht.

Viele Geschwülste bestehen nur aus einer Gewebsart, z. B. aus Bindegewebe, Knorpel, Muskulatur, andere aus zwei Arten, so aus Epithel und Bindegewebe, wieder andere aus mehreren Geweben, und einzelne können

zahlreiche verschiedene Arten aufweisen, theoretisch betrachtet so viele, wie im normalen Körper vorhanden sind.

Jede dieser Zellarten kann nun bei ihrer geschwulsterzeugenden selbständigen Wucherung Gewebe bilden, wie sie es unter gewöhnlichen Verhältnissen ähnlich auch getan haben würde. Die Übereinstimmung ist freilich niemals vollkommen, aber man kann doch den meisten Neubildungen ohne weiteres ansehen, welcher Abkunft sie sind.

Oder aber die einzelnen Zellarten wachsen in wesentlich anderer Weise. Die Zellen z. B., die sonst Zwischensubstanzen bilden, können in Tumoren wuchern, ohne ihre normalen Produkte zu liefern. Dann bestehen die Geschwülste nur aus Zellen (etwa so wie die entsprechenden Gewebe beim Embryo, beim Beginn des altruistischen Wachstums). Unter diesen Umständen kann man ihren Ursprung nicht immer ohne weiteres erkennen. Man kann ihn auch nicht etwa aus den umgebenden, mit der Geschwulst räumlich zusammenhängenden Zellen erschließen. Denn diese sind ja, wie wir sahen, *nicht an dem Tumorwachstum beteiligt.* Sie *können* zwar gleicher Art sein, *müssen* es aber nicht. Im letzteren Falle kann die Geschwulst aus Zellen entstanden sein, die sich sonst hier nicht finden und die dahin nur durch eine Entwicklungsstörung gelangt sein können.

Aus den räumlichen Beziehungen zur Nachbarschaft kann also *nicht auf den Charakter einer unklaren Zellart geschlossen werden.* In solchen Fällen bleibt nichts anderes übrig, als zu versuchen, den *Beginn* der Geschwulst und die Ausgangselemente festzustellen. Und das wiederum ist schwierig, weil wir die ersten Anfänge meist nicht auffinden können.

Doch sind die Geschwülste, deren Zellen wir nicht sicher erkennen können, nicht sehr zahlreich. Weitaus die meisten Tumoren können wir nach ihrer Gewebsart sehr leicht beurteilen.

Wenn nun die Geschwülste sich bald aus diesen, bald aus jenen, bald aus einem, bald aus mehreren Geweben aufbauen, dann ist dabei ein Gewebe als selbstverständlich beteiligt ohne weiteres vorausgesetzt: *das Gefäßgewebe.* Ohne Blutgefäße kann keine Geschwulst existieren. Die Gefäße zeigen aber mancherlei Abweichungen von denen der normalen Gewebe. Arterien und Venen sind nicht so charakteristisch wie dort gebaut, oft, besonders in den rasch wachsenden Tumoren, kann man nur von weiteren und engeren, dick- oder dünnwandigen Gefäßen sprechen. Auch ist ihre Anordnung nicht so wie in einem Organ, in das Arterien an einer Seite ein- und Venen wieder austreten. Meist gehen ringsum kleinere Gefäße zahlreich in die Geschwulst hinein und bilden in ihr ein beliebiges Netz. Die Zirkulation ist also in den Tumoren nicht so vollkommen wie in einem Organ, sie ist oft so wenig lebhaft, daß sie für normale Teile nicht ausreichen würde.

Wie entstehen nun die Geschwülste? Für die Beantwortung dieser Frage ist es von besonderer Bedeutung, daß viele Geschwülste an Stellen sitzen, an denen das Gewebe, aus dem sie sich aufbauen, unter normalen Verhältnissen *nicht vorkommt.* Es gibt Chondrome im Hoden, Lipome in der Schädelhöhle, Tumoren aus Plattenepithel an der Gehirnbasis, Geschwülste aus quergestreifter Muskulatur in der Niere, im Hoden usw. Da diese Neubildungen nicht aus den an Ort und Stelle vorhandenen Geweben hervorgegangen sein können, so bleibt nur die Möglichkeit, daß die geschwulstbildenden Zellen durch einen abnormen Vorgang, meist

durch eine *Entwicklungsstörung in das Organ hereinkamen* und hier zur Geschwulst heranwuchsen. Eine derartige *Trennung von Zellen und Gewebskeimen* aus ihrem ursprünglichen Zusammenhang und ihre *Verlagerung* an andere Stellen ist ein nicht seltener und für die Geschwulstbildung wichtiger Vorgang. Er berechtigt aber zu der Frage, ob eine *Verlagerung* solcher abgesprengter Teile für die Entstehung eines Tumors nötig ist und ob nicht auch irgendwie *isolierte, ausgeschaltete, aber an Ort und Stelle liegen bleibende Keime* die Geschwulst erzeugen können. Wird diese Frage bejaht, dann kann man annehmen, daß die Geschwülste aus Keimen hervorgehen, die entweder ausgeschaltet, selbständig oder von vornherein nicht regelrecht in die Organisation eingefügt wurden. Da es sich dabei meist um eine Gewebsmißbildung handelt, die erblich sein kann, so gewinnen wir damit zugleich auch ein Verständnis für die *Erblichkeit* mancher Tumoren.

Daß eine solche Keimisolierung eine große Rolle in der Geschwulstgenese spielt, ist allgemein *anerkannt*. Die Meinungen gehen aber auseinander, wenn es sich um die Frage handelt, ob *alle* Tumoren auf dieser Grundlage entstehen, und ob die Keimanomalie *allein* zur Erklärung des Wachstums, besonders der malignen Geschwülste, ausreicht. Man kann daran deshalb zweifeln, weil manche Keime, z. B. Knorpelkeime im Skelett, das ganze Leben über ruhig liegen bleiben.

Ribbert hat die Ansicht vertreten, daß eine *Isolierung von Zellen an sich* nach den auf Seite 188ff. besprochenen Gesichtspunkten die *Zellvermehrung auslöst*. Die Trennung aus dem Verbande bringt *Entspannung* und dadurch *Wachstum* mit sich. Wir sehen es vor allem außerhalb des Körpers auf künstlichem Nährboden. Wie hier das Wachstum stattfindet, so werden die Zellen nach Ribbert auch im Körper proliferieren und zu Geschwülsten heranwachsen können, wenn sie aus dem Verbande gelöst sind und in den Körpersäften die nötigen Existenzbedingungen finden. Dafür lassen sich auch experimentelle Erfahrungen anführen. Aber die Wucherung bleibt aus, wenn die umgebenden Gewebe zu großen Widerstand leisten. Dann kann eine länger dauernde *Hyperämie*, die *das angrenzende Gewebe* lockert und den Keim zugleich besser ernährt, dessen Wachstum herbeiführen. Ebenso kann ein die Nachbarschaft zerreißendes *Trauma* wirken.

Dieses Wachstum durch selbständige Keime kann nach Ribbert dadurch befördert werden, daß deren Zellen nicht *voll differenziert* und deshalb wachstumsfähiger sind als die entsprechenden normalen Zellen.

Die Anschauungen anderer Autoren gehen dahin, daß die Isolierung eines Keimes auch unter den eben genannten Bedingungen zur Erklärung des Tumorwachstums nicht genüge, sondern daß die geschwulstbildenden Zellen sich *von Grund aus geändert haben müssen* und *deshalb* fähig geworden sind, dauernd und zerstörend zu wachsen. Es müssen *neue Zellarten* entstanden sein. v. Hansemann meint, die Zellen büßten einen großen Teil ihrer Differenzierung ein, und zwar so weitgehend, daß dadurch Zellen entstünden, wie sie sonst im Körper nicht vorkommen. Er nannte den Vorgang *Anaplasie* und die nach seiner Ansicht durch ihn einer Geschwulstbildung fähig gewordenen Zellen *anaplastisch*. Demgegenüber betonte Ribbert, daß die Tumorzellen meist noch in den wesentlichsten Merkmalen mit den entsprechenden normalen Zellen übereinstimmen und nichts von grundsätzlicher Änderung zeigen. Man hat ferner jene Auffassung mit der embryonalen Genese kombiniert und sich vorgestellt, daß die Zellen im embryonalen Leben eine Art *Mißbildung* erfahren hätten,

durch die sie wucherungsfähiger geworden wären. Aber mißbildete Zellen würden sicherlich, wie ein mißbildeter ganzer Organismus, weniger lebensfähig sein als normale Zellen.

Im Sinne der Mißbildung und jener grundsätzlichen Änderung spricht man sehr gern auch von einer »malignen Degeneration« der Tumorzellen gegenüber den normalen. Aber Entartung kann natürlich nur mit einer Verminderung des Wachstums, nicht aber mit einer Steigerung verbunden sein. Der Ausdruck ist also nicht zutreffend, man muß vielmehr von »Ausartung« sprechen (Rössle).

Was nun die Veranlassung zu der angenommenen Umwandlung der normalen Zellen in Tumorelemente angeht, so hat man eine Zeitlang (und hier und da auch heute noch) an eine Wirkung von *Parasiten* gedacht, die in den Zellen leben und sie (event. auch ohne deren wesentliche Änderung und auch ohne Keimabsprengung) zur Geschwulstwucherung bringen sollten. Aber von allen anderen Einwänden abgesehen, ist es bisher nicht gelungen, Parasiten nachzuweisen. Und wenn man neuerdings tierische Parasiten bei Ratten in Beziehung zum Karzinom (des Magens) hat setzen können, so ist hier der Zusammenhang ein indirekter. Die Parasiten verursachen eine Entzündung, auf deren Basis der Krebs entsteht.

Entzündungen spielen auch sonst eine Rolle bei der Entstehung der Geschwülste, vor allem des Karzinoms. Daran schließen sich die oft angenommenen Verletzungen aller Art. Es wird heute im Unfallversicherungswesen sehr viel von **traumatischer** Entstehung der Geschwülste gesprochen. An sie kann aber nur gedacht werden, wenn erstens das Trauma heftig war, wenn es zweitens die Stelle wirklich traf, an der die Geschwulst sitzt und wenn drittens die Zeit bis zum Auftreten des Tumors nicht zu kurz und nicht zu lang war. Diesen Bedingungen *genügen nur sehr wenige Fälle.* In ihnen *kann* man annehmen, daß das Trauma einen Gewebskeim abgesprengt hat und daß er dann zum Tumor herangewachsen ist. Man kann sich aber mit größerem Recht vorstellen, daß ein Tumorkeim oder ein kleiner Tumor *schon vorher vorhanden war* und durch das Trauma nur zum schnelleren Wachstum gebracht wurde.

Die vorstehende kurze Erörterung zeigt, daß alle bisherigen Erklärungen der Geschwulstgenese versagen. Ribbert hat an seinem Lebensabend die Meinung ausgesprochen, daß die Geschwülste zwar aus Entwicklungsstörungen hervorgehen, daß diese aber nicht durch äußere Einflüsse entstehen, sondern aus erblichen Anomalien der Keimzellen abzuleiten sind, die der Menschheit als solcher anhaften. Diese Anomalien und die durch sie bedingten Entwicklungsstörungen sind nicht weiter zu erklären, sondern als gegeben hinzunehmen. Und das geschwulstbildende Wachstum der an der Entwicklungsstörung beteiligten Zellen muß ebenso als gegeben betrachtet werden, wie jeder andere normale Wachstumsvorgang. Äußere Einflüsse mögen dabei manchmal auslösend wirken. Unter dieser Voraussetzung wird die für manche Geschwülste schon jetzt festgestellte, bei genauer Nachforschung wahrscheinlich für alle nachweisbare Erblichkeit verständlich. Wie und wann jene Keimanomalien ursprünglich einmal zustande kamen, läßt sich heute nicht mehr aufklären.

Von großer Wichtigkeit für die Aufklärung der Tumorgenese, namentlich der Entstehung der Karzinome, sind die Ergebnisse lang fortgesetzter Bepinselungen der Haut von Versuchstieren mit Teerprodukten, wie sie von Yamagiwa, Fibiger u. a. neuerdings vorgenommen worden sind. Es gelang, durch immer wiederholte Applikation auf dieselbe Haut-

stelle nach Monaten Tiefenwachstum des Epithels und Metastasenbildung künstlich herbeizuführen. Man hat in diesen Resultaten eine Bestätigung der Virchowschen Theorie, durch äußere Reize Wachstum auszulösen, erblicken wollen. Die Befunde, die man in den ersten Wochen und Monaten derartiger Versuchsreihen an dem Orte der »Reizung« erheben kann, bekunden aber aufs deutlichste, daß nicht die sog. »Reize« das Wachstum auslösen, daß vielmehr durch die immer wiederholte Bepinselung mit Teerprodukten das ursprüngliche und später auch das sich regenerierende Epithel immer wieder tiefgreifend geschädigt wird, und daß durch die Schädigung, die Katabiose, erst das regenerative Wachstum ermöglicht wird. Daß dieses schließlich »ausartet«, darf man damit in Zusammenhang bringen, daß die Regeneration nie zum Abschluß kommt, das gestörte Gleichgewicht nie wieder hergestellt werden kann, weil immer wieder erneute Schädigungen das junge Regenerat treffen. Es kommt so schließlich zu der Ausartung des Wachstums in ähnlicher Weise, wie wir bei entzündlichen Proliferationen luxuriierende Regenerationen antreffen, wenn das proliferierende Gewebe von der entzündungserregenden Noxe weiter angegriffen wird. So liefern die außerordentlich interessanten Versuchsergebnisse nicht nur nicht Anhaltspunkte für die Richtigkeit der Virchowschen Reiztheorie, sie bestätigen vielmehr die Weigertschen Anschauungen auch für das Geschwulstwachstum und schlagen damit zugleich eine Brücke zwischen den altruistischen und den blastomatösen Wachstumsvorgängen.

Die **Bedeutung** der Geschwülste für **den Organismus** beruht darauf, daß sie durch mancherlei schädliche Einwirkungen auf die Gewebe deren *Degeneration, Atrophie oder Nekrose* und dadurch *Funktionsstörungen* mit sich bringen, die sich in ihrer Gesamtheit als *Krankheit* äußern. *Das allein ist der Weg, auf dem sie krankmachend wirken.* Denn sie selbst sind ja völlig neue Gebilde, sie sind nicht in den Körper organisch eingefügt und können daher für sich selbst auch nicht durch Verminderung oder Ausfall einer Funktion nachteilig werden.

Durch die andauernde **Größenzunahme** der Tumoren und die damit verbundene **Verdrängung oder Vernichtung der angrenzenden Gewebe** kann bald geringer, bald großer Schaden, bald eine direkte Lebensgefahr entstehen. Ein Tumor z. B., der nur Haut beiseite schiebt, wird ohne ernsten Nachteil bleiben können, während einer, der das Gehirn komprimiert, schließlich tödlich wirkt.

Das Wachstum der Neubildung erfolgt dabei entweder so, *daß sie* **geschlossen** *an Volumen zunimmt*, wie eine Kartoffel im Erdboden, oder so, daß die einzelnen *histologischen Elemente des Tumors in die Nachbarschaft* **hineinwuchern,** etwa so, wie eine Pflanze mit zahllosen Wurzeln in den Boden eindringt. Die erste Art der Ausbreitung nennen wir **expansives,** die zweite **infiltrierendes** *Wachstum* (Fig. 169). Beide Arten des Wachstums finden sich sehr oft insofern vereinigt, als ein Tumor in sich an Masse, also expansiv, zunimmt, während er am Rande infiltrierend vordringt. Das infiltrierende Wachstum betrifft in erster Linie die zelligen Tumoren. Es ist, da es rascher erfolgt als das expansive und da die wuchernden Zellen alles zwischen ihnen befindliche Gewebe erdrücken, nachteiliger als jenes, und zwar besonders dann, wenn die infiltrierenden Zellen durch Produktion eines Fermentes die benachbarten Gewebsteile vernichten, auflösen und dann in die so gebildeten Räume hineinwachsen (**destruierendes** *Wachstum*).

Außer diesen durch das Wachstum bedingten Nachteilen ergeben sich weitere daraus, daß giftige Stoffe aus entarteten und absterbenden Tumoren in den Organismus aufgenommen werden und ihm dann schaden. Noch mehr wird das geschehen, wenn in den absterbenden Teilen sich Bakterien ansiedeln und nun auch deren Gifte resorbiert werden. Auch die *Stoffwechselprodukte* einer rasch wachsenden Neubildung dürften nach Art und Menge schädlich sein. Alle diese Stoffe vergiften den Körper in mehr oder weniger augenfälliger Weise. Daraus entsteht eine Ernährungstörung, eine **Kachexie.** Sie ist dann besonders groß, wenn der Tumor (z. B. ein Krebs) im Verdauungstraktus sitzt und dadurch zugleich die Ernährung beeinträchtigt, aber auch dann, wenn durch ihn die Zirkulation, die Respiration u. a. leidet.

Alle diese Gefahren der Geschwülste werden nun durch zwei Umstände noch wesentlich vermehrt: Erstens nämlich dadurch, daß es sehr oft nicht gelingt, die Neubildung durch die heute noch fast allein Erfolg versprechende operative Entfernung oder auf andere Weise (durch Bestrahlung u. a.) dauernd zu beseitigen. Nach kürzerer oder längerer Zeit

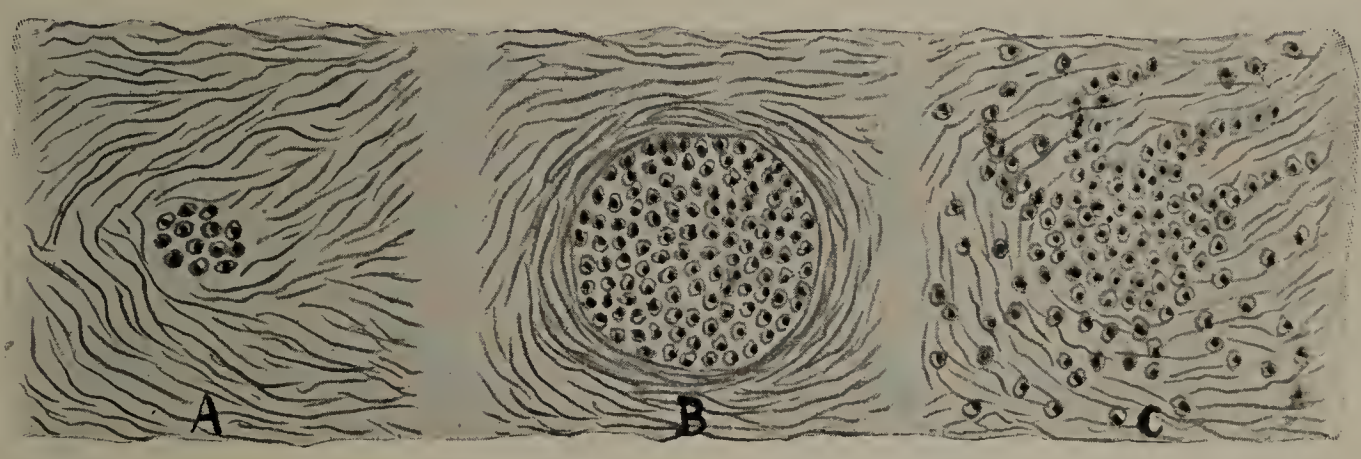

Fig. 169.

A Lockeres Bindegewebe mit einer kleinen Gruppe von Tumorzellen, die sich in *B* vermehrt haben. Der expansiv wachsende Zellhaufen hat das Bindegewebe verdrängt und komprimiert. *C* zeigt das infiltrierende Vordringen der Tumorzellen in die Spalten des Bindegewebes.

(zuweilen erst nach Jahren) kehrt die Geschwulst an derselben Stelle wieder, es stellt sich ein **Rezidiv** ein. Das beruht darauf, **daß Teile des Tumors zurückblieben,** weil man die Grenze nicht deutlich erkennen konnte. Denn mit bloßem Auge kann man nicht sehen, wie weit bei dem infiltrierenden Wachstum (vergl. Fig. 169 *C*) die Zellen vorgedrungen sind. Man kommt also oft in Gefahr, die am weitesten vorgeschobenen zurückzulassen. Dann kann aus ihnen ein *Rezidiv* hervorgehen. Bei dem expansiven Wachstum ist diese Gefahr gering, doch kann zuweilen bei ungünstigem Sitz des zu entfernenden Tumors die radikale Exstirpation unmöglich sein.

Zweitens aber erlangen manche Tumoren eine verderbliche Bedeutung dadurch, daß sie zur Entstehung räumlich von ihnen getrennter gleichartiger Neubildungen im übrigen Körper führen, daß sie **Metastasen** machen, die eventuell wieder zu neuen Metastasen Veranlassung geben.

a) Diese Verbreitung kann *kontinuierlich so zustande kommen*, daß die Tumorzellen meist in Lymphgefäßen, seltener in Blutgefäßen strangförmig wachsen und erst später, meist in einer Lymphdrüse, wieder umfangreichere Geschwülste bilden (*kontinuierliche Ausbreitung.*)

b) Die eigentlichen Metastasen kommen *diskontinuierlich* zustande dadurch, *daß sich von der primären Neubildung Zellen oder größere Gewebsteile ablösen* und

nun nach den früher aufgestellten Regeln mit dem Blut- oder Lymphstrome an andere Stellen, in Lymphdrüsen, vor allem aber in innere Organe gelangen und sich hier vermehren.

c) Eine weitere Metastasierung ist in den serösen Höhlen möglich. Wenn in sie Geschwulstzellen gelangen, so können sie durch die Bewegungen der Eingeweide *über die freien Flächen ausgebreitet werden* und hier oder dort sich festsetzen und wuchern (*Implantationsmetastase*).

d) Weiterhin hat man angenommen, daß Tumorzellen, die auf freie Flächen der Haut und Schleimhäute, z. B. Krebszellen der Lippe, die auf die Haut der gegenüberliegenden Lippe oder durch Herunterschlucken auf die Mageninnenfläche gelangen, dort anwachsen könnten. Das ist aber, von anderen Gründen abgesehen, schon allein deshalb abzulehnen, weil sich von der Oberfläche von Tumoren niemals *lebende* Zellen ablösen.

e) Dagegen kommt es vor, daß Tumorzellen, die bei Operationen abgelöst werden und z. B. bei Ovariengeschwülsten in die Bauchhöhle gelangen oder in Stichkanäle eingebracht werden oder bei Punktion eines krebsigen Aszites in den Punktionskanälen haften bleiben, hier anwachsen und sekundäre Geschwülste erzeugen: *Implantations-* oder *Impfmetastasen*. Schließlich kommen, wie schon erwähnt, an gegenüberliegenden Teilen von Hohlräumen sog. *Abklatschmetastasen* gelegentlich zustande.

Die Nachteile der Tumoren sind nun nicht für alle Arten gleich. Man pflegt zwischen **gutartigen** und **bösartigen Geschwülsten** zu unterscheiden. Die ersteren bauen sich nach Art normaler erwachsener Gewebe auf, wachsen expansiv, rezidivieren und metastasieren selten. Die anderen setzen sich vorwiegend oder ganz aus Zellen zusammen, wachsen destruierend und bieten die große Gefahr der Rezidive und Metastasen. Aber der *Unterschied ist nicht durchgreifend*. Auch gutartige Tumoren rezidivieren nach unvollständiger Entfernung und machen Metastasen, wenn ausnahmsweise einmal ein Einbruch in Gefäße und eine Ablösung von Zellen stattgefunden hat. Daß es nicht häufiger geschieht, liegt an dem geschlossenen expansiven Wachstum. Die Unterscheidung gutartiger und bösartiger Tumoren ist also in erster Linie abhängig von der Art des Wachstums. Diese wiederum hängt ab von der Zusammensetzung der Geschwülste. Solche vom Bau der definitiven Gewebe wachsen expansiv, während die zelligen infiltrierend und destruierend vordringen. Die Zusammensetzung aber ist bedingt durch den Bau der ersten Geschwulstanlage. Keime aus einem fertigen oder einem ihm schon nahen Gewebe liefern expansiv wachsende, wenig differenzierte zellige Keime infiltrierende Tumoren.

B. Die Einteilung der Geschwülste.

Die Einteilung der Geschwülste wird nach den Geweben vorgenommen, aus denen sie sich zusammensetzen. So ergeben sich zunächst sechs Hauptgruppen, die der *Stützsubstanz-*, der *Muskel-*, der *Nerven-*, der *epithelialen*, der *endothelialen* und der *zusammengesetzten Geschwülste*. Bei den Stützsubstanz- und den epithelialen Geschwülsten gibt es dann wieder mehrere Unterabteilungen. Im allgemeinen wird man die Reihenfolge so wählen, daß man von den einfacheren zu den zusammengesetzten Formen fortschreitet.

A. Die Tumoren der Stützsubstanzen.

Den Beginn macht das *Fibrom*, das aus Bindegewebe besteht. Dann folgen das *Lipom*, das von Fettgewebe, das *Chondrom*, das von Knorpelgewebe, das *Chordom*, das von Chordagewebe, das *Osteom*, das von Knochengewebe, das *Angiom*, das von Gefäßgewebe gebildet wird. Bei allen diesen Geschwülsten müssen wir gutartige und bösartige Formen unterscheiden.

Daran schließt sich das *Sarkom*, das vom Bindegewebe abstammt, aber allein aus Zellen aufgebaut ist. Es zerfällt, je nach den verschiedenen Zellarten, in Unterabteilungen. An das Sarkom reiht sich das *Myxom*, das aus Schleimgewebe besteht, und das *Melanom*, *Chromatophorom*, das sich aus Pigmentzellen (Chromatophoren) aufbaut.

B. Die Tumoren aus *Rundzellen* (Myelozyten, Myeloblasten, Lymphozyten, Lymphoblasten, Plasmazellen): Lymphome, Lymphoblastome, Myelome.

C. Die Muskelgeschwülste, die Myome.

D. Die Neubildungen aus Bestandteilen des Nervensystems, die Neurome und die Gliome.

E. Die Tumoren aus Epithel und Bindegewebe. Diese beiden Bestandteile können in doppelter Beziehung zueinander stehen. Es gibt erstens Tumoren, die *fibroepithelialen*, in denen Epithel und Bindegewebe in demselben Zusammenhange wie unter normalen Verhältnissen gleichberechtigt nebeneinander vorkommen. Hierher rechnen Neubildungen, die der äußeren Haut und den von ihr abstammenden Flächen, solche, die der Blasenschleimhaut, solche, die den Schleimhäuten des Respirations- und Verdauungstraktus, solche, die drüsigen Organen entsprechen, und solche, die Hohlräume bilden, die entweder mit Plattenepithel oder mit Schleimhautepithel oder mit Drüsenepithel ausgekleidet sind. Die zweite, hierher gehörige Gruppe wird von dem *Karzinom* gebildet, einem Tumor, in dem das Epithel dem Bindegewebe gegenüber eine selbständige Stellung einnimmt und allein die Neubildung kennzeichnet.

Eine besondere epitheliale Geschwulst ist das Chorionepitheliom.

F. Das Endotheliom.

G. Die zusammengesetzten Neubildungen, Mischgeschwülste, Embryome, Teratome.

C. Die einzelnen Arten der Geschwülste.

I. Die Geschwülste aus Bindegewebe und verwandten Geweben.

a) Das Fibrom.

Das *Fibrom* ist eine in Gestalt rundlicher, oft sehr umfangreicher Knoten auftretende, aus **Bindegewebe,** d. h. aus Zellen, Fibrillen (auch elastischen Fasern) und Gefäßen bestehende Geschwulst.

Von dem Bau der **Zwischensubstanz,** deren Fasern zart oder grob, einzeln oder zu Bündeln vereinigt, locker oder enger geflochten sind, hängt die makroskopische Beschaffenheit ab. Dicht gefügte Fibrome sind hart, locker angeordnete weicher. Jene können an Härte das festeste normale Bindegewebe übertreffen, diese, zumal bei Ansammlung von Gewebsflüssigkeit, weich sein. Die festen Fibrome haben eine sehnig glänzende Schnittfläche, auf der die Faserzüge sich durchflechten.

Die Fibrillen ordnen sich den Gefäßen im allgemeinen parallel an. So muß die Durchflechtung der Bündel zustande kommen (Fig. 171).

Die Zellen wechseln an Menge (Fig. 170 u. 171). Sie sind wie normale Bindegewebszellen protoplasmaarm mit einem dunkel sich färbenden, gewöhnlich länglichen schmalen Kern. Manchmal sind sie protoplasmareicher, größer. Nur in dieser Form sind sie vermehrungsfähig. Durch ihre Neubildung und Erzeugung von Zwischensubstanz wächst das Fibrom. Auch der Reichtum und die Weite der Gefäße wechselt.

Das **Wachstum** ist wenig lebhaft. Aber die Vergrößerung des Tumors geschieht trotzdem mit nicht geringer Energie. Er drängt alle Gewebe beiseite, vernichtet auch den Knochen.

Das Fibrom kann durch seine *Größe* und durch seinen *Sitz* in oder neben einem lebenswichtigen Organ Gefahren bringen. Im übrigen ist seine **klinische Bedeutung** gering. Es läßt sich mit Erfolg entfernen und macht keine Metastasen.



Fig. 170.
Weiches, ödematöses Fibrom der Haut. Zwischen den locker geflochtenen Fibrillen einzelne spindelige Zellen zum Teil mit langen Ausläufern.

Die *Fibrome* sind nur in bestimmten Gebieten häufig, so in der *Haut*, in der sie sich in Gestalt kleiner bis kopfgroßer Geschwülste entwickeln, die, von Epidermis bedeckt, oft als Cutis pendula mehr oder weniger gestielt herunterhängen (Fig. 173). Sie sind manchmal grob und fein gelappt, zuweilen stark gerunzelt, sehr weich (Fibroma molluscum Fig. 172) und oft multipel.

Die Fibrome der Haut unterscheiden sich dadurch von entzündlichen Wucherungen und kongenitalen Hypertrophien der Extremitäten, daß sie ein in sich abgeschlossenes Gebilde darstellen, während jene sich ohne scharfe Grenze in die Umgebung ausbreiten.

Eine besondere Form des Fibroms der Haut ist das **Keloid** (Fig. 174), eine außerordentlich derbe Geschwulst, die ähnlich wie Narbengewebe aus dicken glänzenden, sich eng durchflechtenden Fibrillenbündeln besteht. Es liegt meist unter der Epidermis und wird von ihr glatt überdeckt. Hypertrophische Narben können ähnlich aussehen. Das *spontane Keloid* bildet rundliche oder mit Ausläufern versehene Knoten, die gelegentlich eine krebsscherenähnliche Form haben. Daher der Name (*χηλή*, die Krebsschere). Das spontane Keloid findet sich gelegentlich z. B. auf Brust und Rücken multipel, ist nicht scharf begrenzt und kann deshalb rezidivieren, aber nicht metastasieren.

Auch auf *Schleimhäuten* kommen Fibrome vor. So sehen wir sie als sehr weiche, ödematös-gallertige, herabhängende Gebilde, einzeln und multipel, von der Nasenschleimhaut ausgehen (Nasenpolypen, *Schleimhautpolypen*).

Fibrome bilden sich ferner an *Faszien* und am *Periost*, so der *Nasenrachenpolyp*, der am Periost der Schädelbasis festsitzt und nach abwärts

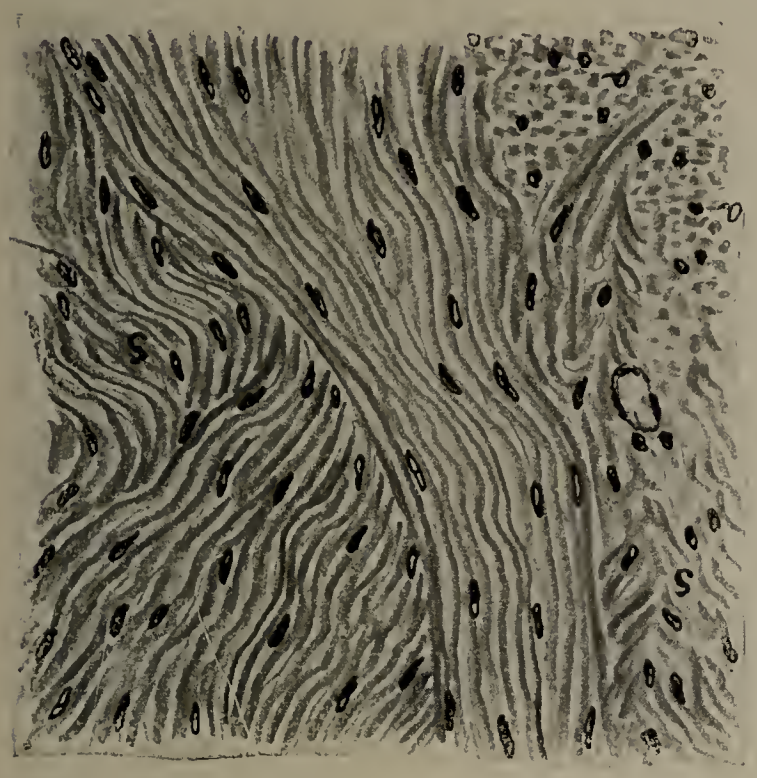

Fig. 171.

Derbes Fibrom. Median längsgetroffene, links (*S*) schräg und rechts (*o*) quer durchschnittene dichtgedrängte Faserzüge. Zwischen ihnen Kerne, deren Protoplasma nicht wahrgenommen werden kann.

Fig. 172.

Multiple weiche Fibrome der Haut.

Fig. 173.

Hängendes Fibrom der Haut, mit runzeliger Oberfläche.



Fig. 174.

Keloid, schwache Vergr. Man sieht helle in wechselnder Richtung verlaufende Balken und zwischen ihnen fibrilläre Züge.

seitlich und in die Nase hinein sein durch Druck zertörendes Wachstum fortsetzt. Er ist meist lappig gebaut. Sehr derbfaserig hat er viele weite Gefäße, die bei der Exstirpation zu schweren *Blutungen* führen.

Auch sind die Zellen manchmal zahlreich und verraten dadurch die verhältnismäßige Schnelligkeit ihrer Vermehrung.

Kleinere periosteale Fibrome findet man an *Kiefern* älterer Leute nicht selten. Sie zeigen Neigung zu *Verknöcherung*. Manchmal besteht der Tumor mehr aus Knochen als aus Bindegewebe (Osteofibrome).

Einen weiteren Lieblingssitz der Fibrome bilden die **Nerven** (Fig. 175, 176, 177). Die Tumoren heißen nach v. Recklinghausen **Neurofibrome.** Sie kommen *einzeln* und in oft außerordentlich *großer Zahl* zugleich vorwiegend an den markhaltigen Nerven vor. Sie stellen rundliche, spindelige oder zylindrische Auftreibungen dar, die hintereinander aufgereiht sein können. Dabei sind zuweilen zahlreiche nebeneinander befindliche, mit verschieden großen Tumoren versehene Nerven durch Bindegewebe zu einem Konvolut vereinigt: *plexiformes Neurofibrom* (Fig. 176).



Fig. 175.

Multiple Neurofibrome mehrerer Hautnerven. Die Nerven sind in unregelmäßiger Weise knollig aufgetrieben. Präparat der Marburger Sammlung.

Der Nerv zieht durch den Tumor bald axial geschlossen hindurch, bald ist das Bindegewebe auch zwischen den einzelnen Nervenfibrillen (Fig. 177) oder wenigstens zwischen ihren Bündeln gewuchert.

Die *multiplen Neurofibrome* sitzen vor allem an der Haut, aus ihr knotig, eventuell gestielt, unter Umständen in Kopfgröße hervorragend. Andere liegen tiefer, von außen nicht sichtbar, wieder andere sitzen an den größeren Nervenstämmen und am Brust- und Bauchsympathicus.

Die Neurofibrome müssen auf eine **Entwicklungsstörung** der Nerven zurückgeführt werden. Dafür sprechen das multiple Auftreten *an einem einzigen System*, das zuweilen nachgewiesene Vorhandensein *bei der Geburt*, die mehrfach beobachtete *Erblichkeit*, und *kongenitale* Elephantiasis neben multiplen Neurofibromen und das Vorkommen bei *körperlich* und *geistig* zurückgebliebenen Individuen.

In manchen Fällen liefern auch die dem Zentralnervensystem entstammenden Zellen der Schwannschen Scheiden das Tumorgewebe. Solche Geschwülste heißen *Neurinome*

Von Interesse ist schließlich noch das gelegentliche *maligne Wachstum* einzelner Knoten. Sie sind dann histologisch wie Sarkome gebaut.

Eine Abart des gutartigen, nicht metastasierenden Fibroms ist das oft auch als Fibrosarkom bezeichnete *maligne Fibrom*. Es zeichnet sich

durch das Überwiegen seiner Zellen über die kollagene Zwischensubstanz aus, wodurch die sonst makroskopisch die gleichen Formen darbietenden und auch ebenso lokalisierten Tumoren wesentlich weicher als die gut-

Fig. 176.
Teil eines plexiformen Neurofibroms. Natürliche Größe.

Fig. 177.
Neurofibrom, Längsschnitt. Schwache Vergr. Man sieht die oben noch vereinigten Nervenfasern in der Anschwellung des Tumors auseinandertreten. Die Nerven sind durch Osmiumsäure geschwärzt.

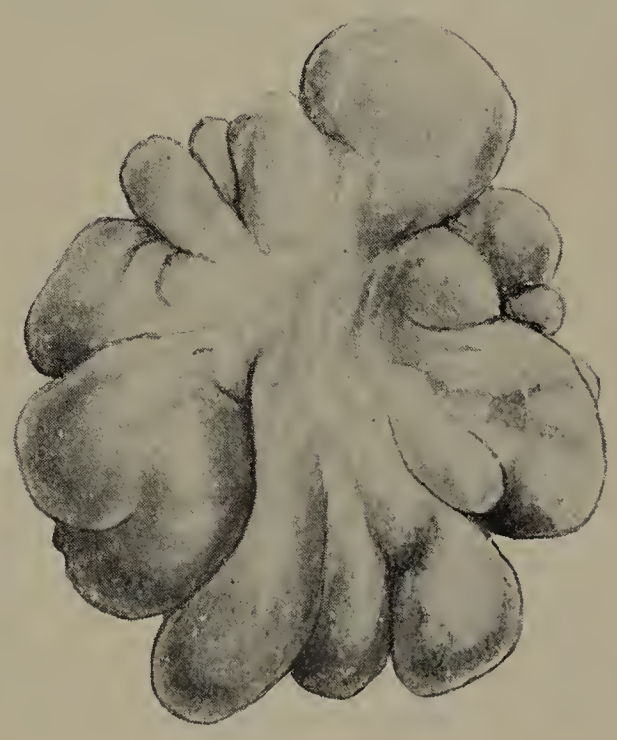

Fig. 178.
Lipom der Haut. Der Tumor setzt sich aus vielen einzelnen in der Mitte vereinigten Lappen zusammen.

artigen Fibrome erscheinen, und bildet oft (auf dem Blutwege) Metastasen.

b) Das Lipom.

Unter *Lipom* verstehen wir eine **hauptsächlich aus Fettzellen und Gefäßen zusammengesetzte Geschwulst.** Sie zeigt meist einen *lappigen*, oft tief eingeschnittenen (Fig. 178), *zuweilen traubenförmigen Bau.*

Andere Lipome bilden runde oder abgeplattete, kaum abgeteilte Knollen.

Die Lipome haben das *Aussehen normalen Fettgewebes*. Doch sind sie oft weniger gelb. Durch kompaktere Beschaffenheit und scharfe Begrenzung heben sie sich auch ab, wenn sie ringsum im Fettgewebe eingebettet sind. Sie lassen sich meist leicht ausschälen.

Unter dem Mikroskop zerfallen sie in Felder, die durch Bindegewebe mit Gefäßen getrennt werden Die einzelnen Fettzellen sind meist größer als normale.

Je weniger fibrilläre Bindesubstanz vorhanden ist, um so weicher (weiche Lipome), je mehr Zwischengewebe, um so härter ist die Neubildung (harte Lipome). Letztere bilden Übergänge zu den Fibromen.

Die Geschwulst kann 30 Kilo schwer werden. Ihr Lieblingssitz ist die Subcutis, wo sie die Haut vorwölbt oder gestielt als *Lipoma pendulum* herunterhängt. Am Halse erzeugt sie eine ringsherum gehende Auftreibung: *Fetthals* (Madelung). Zuweilen tritt sie *multipel* auf. Sie findet sich ferner in der Wand des *Darmkanales* (Fig. 179), meist submukös, manchmal gestielt, meist klein, aber auch das Darmlumen verengernd, subserös am Mesenterialansatz und als eine Art Hypertrophie einer *Appendix epiploica*, die sich teilweise fibrös umwandeln und am Stiele abreißend zu einem *freien Körper* der Bauchhöhle werden kann. Im *Mesenterium* und *Netz* treffen wir besonders umfangreiche Lipome, kleinere in den weichen *Schädeldecken*, an der Basis des Gehirns und auf dem Balken, in der Rinde der *Niere*, in den *Gelenkhöhlen* in Form baumförmiger, aus Fettgewebe bestehender Zotten (*Lipoma arborescens*), in der Fovea canina, der Orbita und selten im Uterus.

Fig. 179.

Kleines Lipom der Magenwand. Schwache Vergr. Der helle, ovale Tumor liegt unterhalb der Schleimhaut in der Submucosa.

Die **klinische Bedeutung** des Lipoms hängt von seinem Sitz ab und ist im allgemeinen nicht groß. Die Exstirpation gelingt meist leicht.

Die **Entstehung** muß aus einem von vornherein selbständigen, oft schon *embryonal verlagerten* Keim abgeleitet werden. Ein multiples symmetrisches Vorkommen deutet auf Beziehung zum *Nervensystem* hin. Ätiologisch wird *Trauma* angegeben, ferner auf *Erblichkeit* hingewiesen, die nur männliche Individuen betraf. *Kongenital* ist das Lipom selten.

Bostroem hat die *intrakraniellen Lipome* aus Abschnürung von Fettgewebe von der äußeren Haut, Lubarsch das Lipom der *Niere* von der Nierenkapsel, Merkel das des Uterus von einem abgesprengten Keim abgeleitet.

c) Das Chondrom.

Das *Chondrom* besteht aus **Knorpel.**

Histologisch handelt es sich meist um *hyalinen Knorpel*. Die Zellen sind bald regelmäßig, bald unregelmäßig verteilt, entweder ohne Kapsel oder mit deutlicher und dann meist sehr großer, viele Zellen enthaltender Kapsel.

Das Chondrom ist meist *knollig* oder *lappig* gestaltet (Fig. 180) und dementsprechend auf der Schnittfläche meist felderförmig zusammengesetzt.

Die Chondrome unterliegen verschiedenen progressiven und regressiven **Metamorphosen.**

Progressiv ist die häufige *Verknöcherung*. Sie geht, wenn auch unregelmäßiger, so vor sich, wie die *normale Ossifikation*.

Regressive Metamorphosen sind eine *Verkalkung* der Grundsubstanz, ferner eine *Erweichung* bis zur schleimigen Konsistenz oder völligen Verflüssigung. Die Zellen werden dabei größer und bekommen als Ausdruck amöboider, im frischen Zustand beobachteter Beweglichkeit lange, die weiche Grundsubstanz durchsetzende Ausläufer. Bei starker Erweichung entstehen mit Flüssigkeit gefüllte *Zysten*, um die zuweilen nur noch eine relativ schmale Randschicht von Knorpel übrig bleibt.

Die Chondrome **kommen** dort **vor,** wo in der Norm sich Knorpel findet, oder weit häufiger dort, wo er **fehlt.** Da der Tumor im ersten Fall aus dem vorhandenen Knorpel herauszuwachsen scheint, redet man von einem *Ekchondrom*. Im zweiten Falle spricht man kurzweg von *Chondrom* oder von *Enchondrom*.

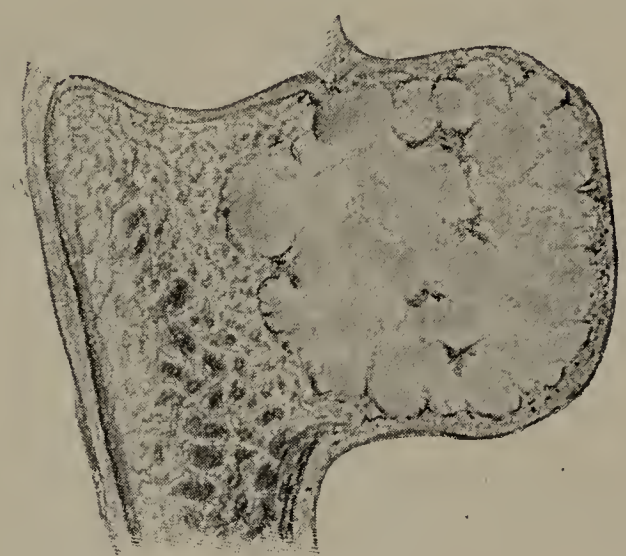

Fig. 180.

Chondrom des Metacarpus des Daumens. Makroskopisch. Links der Knochen, aus dem sich nach rechts das knollige, homogen aussehende Chondrom entwickelt.

Die **Ekchondrome** sind nicht häufig, so z. B. auf der Innenfläche des Larynx und der Trachea selten als lumenverengende, zuweilen als multiple kleine Knoten (s. Osteom). Dem Ekchondrom liegt eine Entwicklungsstörung des Perichondriums zugrunde, das über die normale Grenze hinauswuchs und sich event. abschnürte.

Das **Enchondrom** sitzt am häufigsten am *Knochensystem*, und zwar vor allem in der Diaphyse der Röhrenknochen, meist in der Nähe der Epiphysenlinie. Es bildet knollige Tumoren (Fig. 180), die bald mehr im Knochen sitzen (innere E.), bald mehr, zuweilen ganz nach außen vorspringen (äußere E.). Klein, faustgroß und größer, sind sie oft *multipel* (Fig. 181) an allen Röhrenknochen und hier und da auch am Rumpfskelett (Rippen, Becken) vorhanden. Dabei nimmt ihre Zahl von den Händen und Füßen, die an allen Phalangen durch Geschwülste unförmlich knollig aufgetrieben sein können (Fig. 181), gegen den Rumpf hin ab.

Einzelne Enchondrome finden sich hier oder dort am Skelettsystem, so an den Rippen, den Wirbeln, der Skapula, am Siebbein, am Becken, wo sie zuweilen die Größe eines Kopfes erlangen können.

Außer am Skelettsystem kommen Enchondrome am häufigsten in der Lunge, auch hier oft multipel, vor.

Die Enchondrome des Skeletts können weitgehend bis auf eine periphere Knorpelzone in markhaltiges Knochengewebe umgewandelt werden (s. Fig. 189).

Für die *Genese* der Enchondrome des Knochensystems sind verwertbar:

1. die *Multiplizität*, die sich am besten aus einer das ganze Skelett treffenden Entwicklungsstörung ableiten läßt;
2. das Auftreten der Enchondrome *im frühen Lebensalter*, in der Wachstumsperiode des Skeletts und das *kongenitale* Vorkommen;

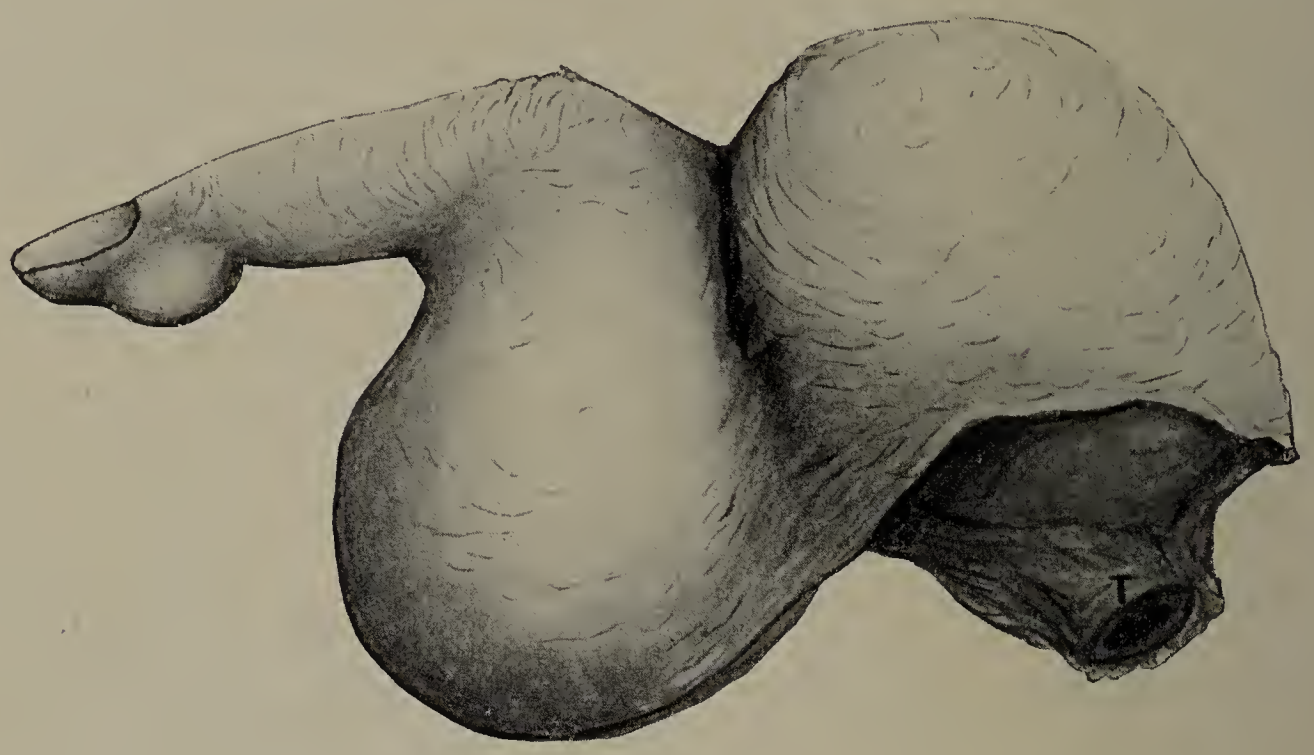

Fig. 181.
3 Enchondrome des Zeigefingers: eines am Metacarpus *T*, eines an der ersten und eines an der dritten Phalanx.

3. der Sitz an den *Enden der Röhrenknochen*, in Abhängigkeit von den Epiphysenknorpeln;
4. die *Erblichkeit* und das *familiäre Auftreten*.

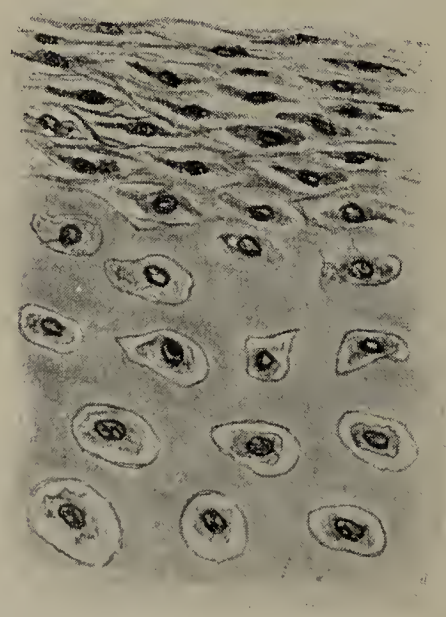

Fig. 182.
Rand eines Chondroms. Der Knorpel wird oben durch eine Art Perichondrium begrenzt. Starke Vergr.

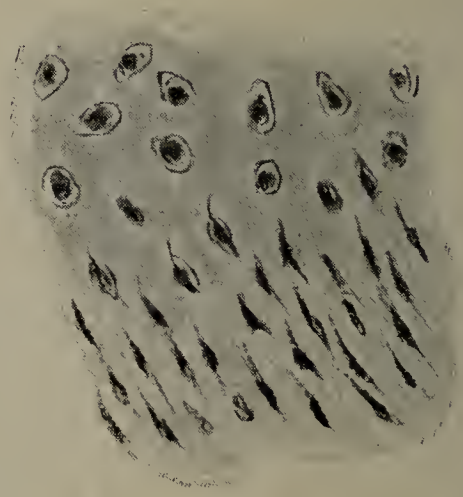

Fig. 183.
Chondrosarkom. Übergang des Knorpels in Sarkom.

Alle diese Umstände lassen annehmen, daß die Enchondrome **auf Grund von Störungen der intrauterinen oder extrauterinen Knochenbildung,** und zwar aus abgesprengten Knorpelinseln entstehen.

Man findet solche Inseln gelegentlich mitten im Knochen normaler Skelette, auch neben Enchondromen. Sie entstehen bei Störungen der Ossifikation,

wenn Markräume in den Knorpel unregelmäßig vordringen und Knorpelteile umwachsen. Virchow machte dafür die Rhachitis verantwortlich. Das trifft aber für die intrauterine Entstehung nicht zu, da die Rhachitis erst nach der Geburt auftritt. Chondrome entstehen auch am *Halse* als kleinere subkutan gelegene Knötchen aus Resten der Kiemenknorpel.

Die Vergrößerung eines Chondroms erfolgt durch Wucherung einer einem Perichondrium entsprechenden Randschicht (Fig. 182), nur in weichen Tumoren zeigen auch die Knorpelzellen im Innern lebhafteres Wachstum und selbständiges Vordringen in die Umgebung.

Das Chondrom ist im allgemeinen *gutartig*. Es wirkt meist nur durch *Verdrängung* nachteilig, doch kann es auch in seinen weichen Formen infiltrierend in Nachbargewebe und in *Venen* vordringen, in denen es auf lange Strecken weiterwachsen kann (Ernst). Abgelöste Teile solcher Tumoren werden in die Lunge verschleppt und erzeugen *Metastasen*.

Nachteilig wirken die Chondrome des Skeletts auch dadurch, daß sie *Bewegungsbeschränkungen* und wegen der Beziehung zur Epiphysenlinie *Wachstumsstörungen* mit sich bringen.

Die metastasierenden gutartigen Chondrome leiten über zu der auch Chondrosarkom genannten malignen Abart. Bei dieser handelt es sich um vorwiegend zellig gebaute Tumoren, in die nur hier und da in wechselnder Menge Knorpelinseln eingesprengt sind. Die Zellen gehen dabei allmählich in den Knorpel über (Fig. 183). Makroskopisch ist das *maligne Chondrom* durch seine größere Weichheit von dem gutartigen zu unterscheiden.

d) Das Chordom.

Das *Chordom* besteht *aus* **Chordagewebe,** demnach aus großen hellen, in homogener Zwischensubstanz liegenden Zellen (Fig. 184), die im Protoplasma mit durchsichtigem Inhalt gefüllte Vakuolen besitzen. Daher ist es eine gallertige, durchscheinende, sehr weiche Neubildung. Sie kommt fast nur auf der Mitte des Clivus Blumenbachii vor, wo sie über der Dura gegen die Pia prominiert, an der sie oft so festhängt, daß sie bei Herausnahme des Gehirns von der Dura abreißt. Daher und weil sie durchsichtig ist, wird sie leicht übersehen. Sie wird meist nicht größer als etwa eine Erbse.

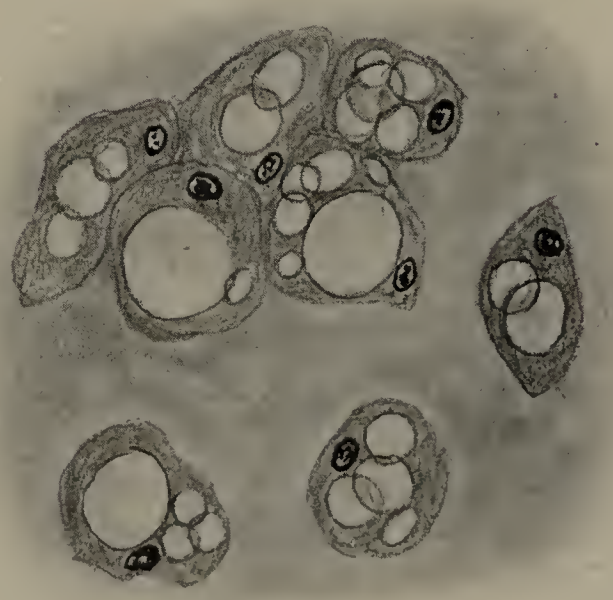

Fig. 184.
Chordoma. Isolierte Zellen. Die Zellen enthalten einzelne oder mehrere blasige Vakuolen.

Die Beziehung zu der Sphenookzipitalfuge veranlaßte Virchow, die Neubildung aus dem Knorpel abzuleiten. Er nannte sie *Ekchondrosis*, und weil die Zellen jene Blasen besitzen, also »*Physaliforen*« sind, *E. physalifora*. W. Müller erkannte, daß es sich um Chorda handelte, was Ribbert durch experimentelle Untersuchungen sicherstellte. Die Neubildung, die meist mit ihren basalen Teilen in den Markräumen eines knöchernen Vor-

sprunges sitzt (Fig. 185), ist also von Resten der *Chorda* abzuleiten, die im Embryo bis an die Sphenookzipitalfuge reicht. Sie ist fast immer *gutartig*,

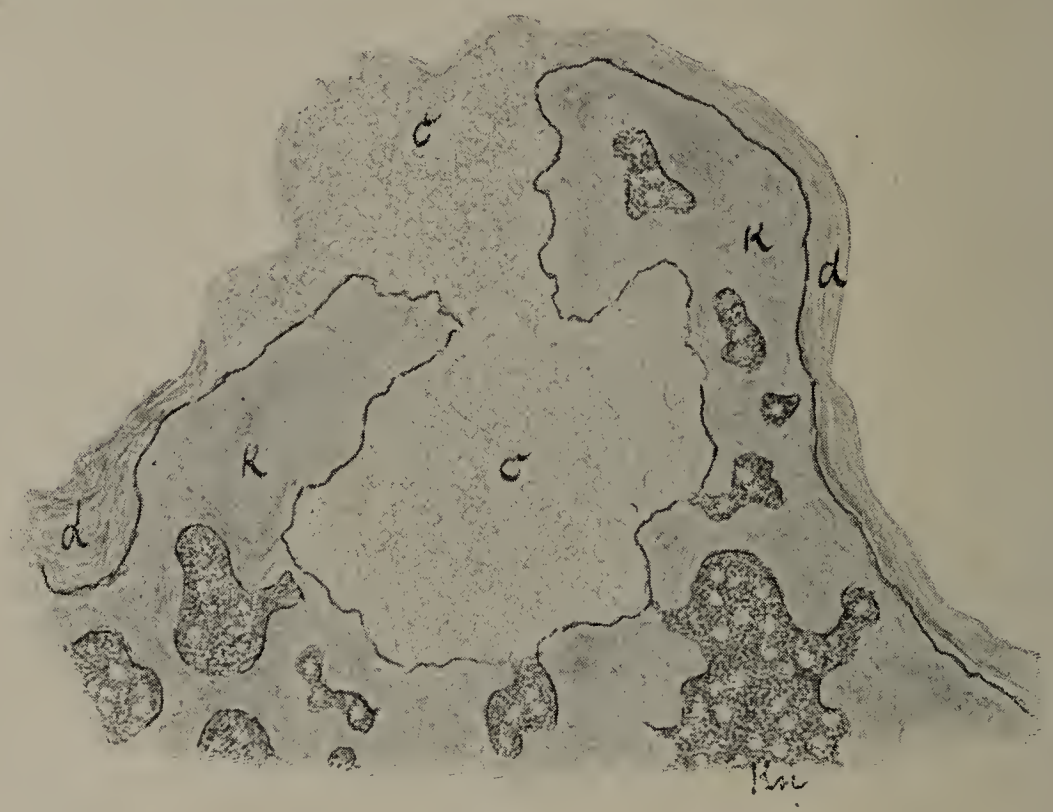

Fig. 185.
Chordom im Knochen des Clivus Blumenbachii. Schwache Vergr. *c*, *c* Chordom, *k*, *k* Knochen, *Kn* Knochenmark, *d*, *d* Dura.

wird sehr selten durch rasches Wachstum und großen Umfang maligne und ist in dieser Form auch an der Wirbelsäule, am Os sacrum beobachtet worden.

e) Das Osteom.

Das *Osteom* ist eine aus **Knochen** mit **Markgewebe** bestehende Geschwulst. Überwiegt ein harter, elfenbeinähnlicher Knochen, so liegt ein *Osteoma eburneum* vor. Entspricht der Bau einem spongiösen Knochen, so nennen wir das *Osteom* ein *spongiöses*, und herrscht das Mark vor, so ist es ein *O. medullare*.



Fig. 186.
Teil der Schädeloberfläche, mit Stirnbein und den beiden Seitenwandbeinen. Auf letzteren, zumal auf dem rechten, 6 linsenförmige Exostosen verschiedener Größe.

Es ist nicht leicht, das Osteom von entzündlichen und traumatischen Knochenwucherungen (Osteophyten, Hyperostosen, Knochen in der Dura, in Faszien und Muskeln) abzugrenzen. Maßgebend ist der möglichst *selbständige* Charakter der Neubildung. Man nennt mit dem Periost zusammenhängende *parostale*, entfernter liegende *diskontinuierliche Osteome*.

Der Knochen entwickelt sich entweder unter Ver-

mittlung von Osteoblasten (Fig. 135) oder aus einem zunächst gewucherten *Knorpel* wie bei der chondrogenen Ossifikation (Fig. 189).

Fig. 187.
Osteom (*O*) auf dem Keilbein gewachsen, die Sella turcica verdeckend. *F*, *F* Felsenbein, *G* Crista galli *C* Clivus.

Die meisten Osteome kommen am Skelett vor. Auf der Außenfläche des Schädels von Erwachsenen sind flache, häufig multiple *linsenförmige Exostosen* (Fig. 186) bis zum Durchmesser von einem Zentimeter (meist kleiner) und darüber nicht selten. Sie bestehen aus lamellärem Gewebe, das den platten Schädelknochen gegenüber eine deutliche Abgrenzung zeigt.

Am Schädel (Fig. 187) sieht man ferner walnuß- bis apfelgroße, außerordentlich harte *Osteome* der platten Knochen nach außen oder nach innen vorspringen, aber auch an der Schädelbasis und am Felsenbein sitzen. In Orbita und Stirnhöhlen werden sie als *Enostosen* bezeichnet. Sie lösen sich zuweilen von der Wand ab und werden nekrotisch (tote Osteome).

Besonders typisch sind die *multiplen Exostosen*. Sie sind den multiplen Enchondromen nahe verwandt. Sie gehen *erstens* wie diese aus einer Anlage von *Knorpel* hervor, der als Belag den aus ihm hervorgehenden Knochen bedeckt

Fig. 188.
Multiple Exostosen der Tibia.

(Fig. 189). Die Tumoren heißen deshalb auch Exostoses cartilagineae (Fig. 188). Sie zeigen *zweitens* eine ähnliche *Lokalisation in der Epiphysennähe* der Röhrenknochen, und sie entstehen *drittens* vorwiegend im *jugendlichen Alter* oder schon *intrauterin*. Neben ihnen kommen *viertens* typische Chondrome vor. Und endlich *fünftens* sind die multiplen Exostosen zuweilen erblich. Man führte sie daher auch auf **Entwicklungsstörungen des Skeletts** zurück.

Unterschiede sind gegenüber den Enchondromen darin gegeben, daß die Exostosen in weit *größerer Zahl* auftreten können, daß sie *zackiger* sind und daß sie *nicht* eine *Abnahme an Häufigkeit* von der Peripherie gegen den Rumpf hin erfahren, sondern vorwiegend an den langen Röhrenknochen auftreten.

Hierher gehört auch die *Myositis ossificans progressiva*: In den Sehnen und Muskeln der *Schulter* und des *Kiefers jugendlicher* Individuen, meist

Fig. 189.
Knorpelige Exostose der großen Zehe. Schwache Vergr. *e*, *e* Epidermis, *b* Bindegewebe, *Kn* Knorpel, *K* Exostose.

vor dem 20. Jahre beginnend, in Verbindung mit dem Skelett oder diskontinuierlich setzt eine die Muskelfasern verdrängende, an Faszien, Periost zuerst eintretende Knochenentwicklung ein, die sich allmählich auf die gesamte Muskulatur ausdehnt und den Kranken nicht selten völlig immobilisiert. Die verknöcherten Muskeln behalten ungefähr ihre äußere Form.

Die Bezeichnung Myositis stammt daher, daß die Neubildungsvorgänge, die in Intervallen auftreten, mit Schmerzen und Fieber einhergehen. Der Prozeß beruht wahrscheinlich auf einer **Entwicklungsanomalie,** bei der das intermuskuläre Bindegewebe periostalen Charakter hat. Denn neben der Neubildung werden *Mißbildungen am Skelett* und *Exostosen* gefunden.

Ähnliche Knochengebilde entstehen zuweilen im Deltoides unter der Einwirkung des beim Exerzieren anschlagenden Gewehres (Exerzierknochen) und in den Adduktoren des Oberschenkels beim Reiten (Reitknochen), ferner infolge anderer Traumen und in der Umgebung luxierter Gelenke (s. Metaplasie). Doch handelt es sich hier *nicht* um Geschwülste.

Osteome *außerhalb des Bewegungsapparates* sind sehr selten im *Gehirn* in Gestalt höchstens walnußgroßer Knoten, ferner in der Lunge. Auf der

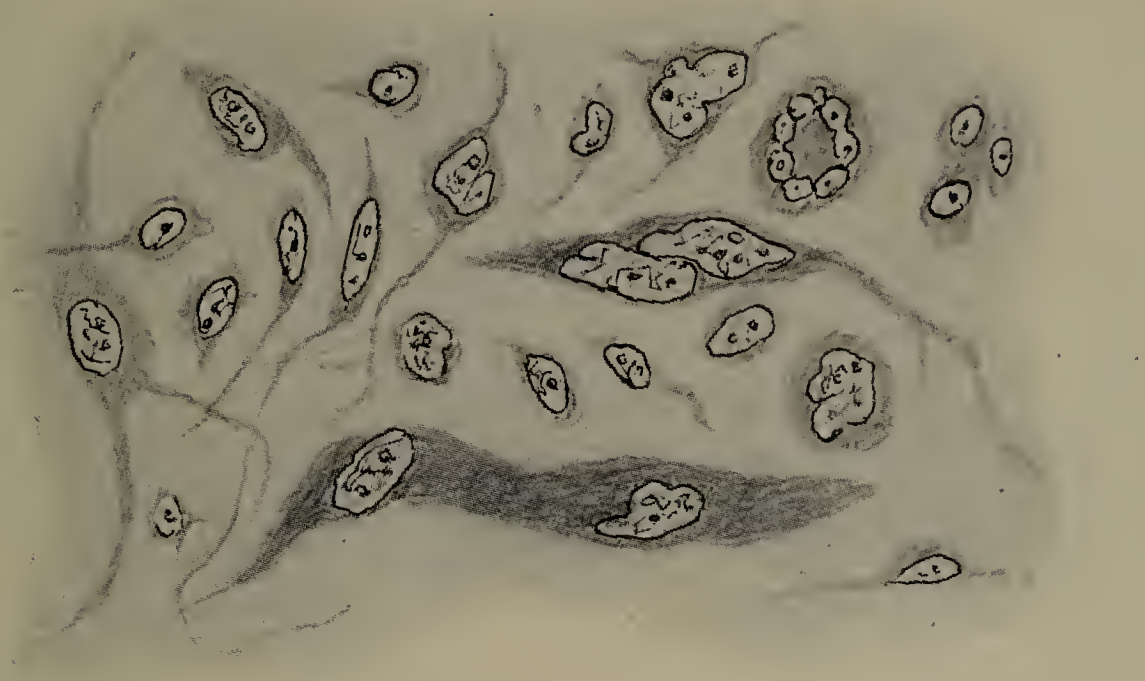

Fig. 190.
Zellen aus einem zentralen malignen Osteom. Die Zellen sind spindelig, mit langen Ausläufern, rundlich mit kurzen Ausläufern und ganz abgerundet, ein- und mehrkernig.

Innenfläche der *Trachea* beobachtet man selten multiple, submuköse, etwa halbstecknadelkopfgroße, aber flächenhaft konfluierende Osteome, neben ebenso großen *Chondromen*. Die Geschwülstchen werden am besten aus **einer**

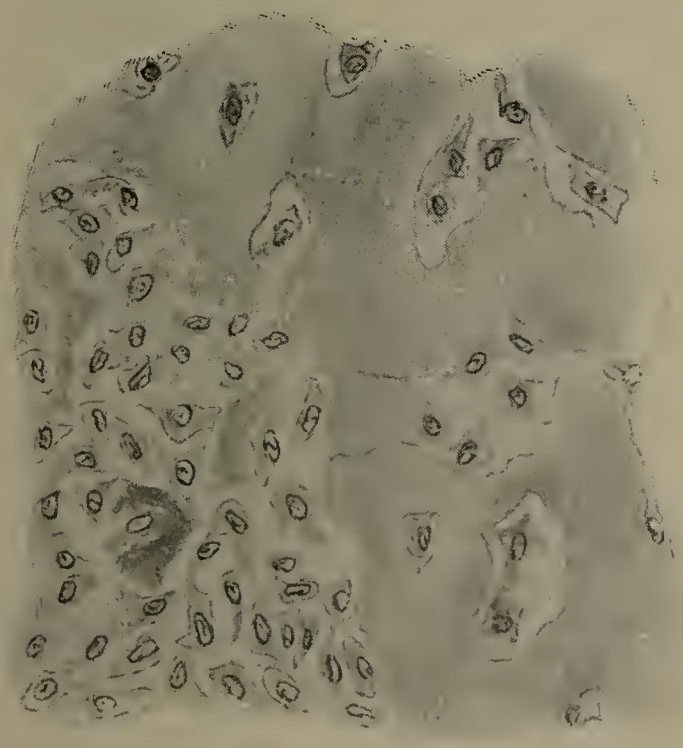

Fig. 191.
Aus einem malignen Osteom. Die links fast allein vorhandenen polymorphen Zellen haben rechts dicke Balken osteoider Substanz gebildet.



Fig. 192.
Malignes Osteom mit neugebildeter Knochensubstanz in bälkchenförmiger Anordnung.

abnorm ausgedehnten Entwicklung der Knorpelanlagen mit sekundärer Knochenbildung abgeleitet werden.

Auch das Osteom hat eine maligne Abart, das *maligne Osteom*, vielvielfach auch Osteosarkom genannt.

Seine Zellen sind teils spindelig, teils polymorph und dann gern mit mehrkernigen größeren Zellen untermischt (Fig. 190). Häufig kommt es zur Bildung einer homogenen Knochengrundsubstanz. So entsteht ein *osteoides Gewebe*, das manchmal den Tumor gleichmäßig aufbaut: *Osteoidtumor*.

Meist ist das osteoide Gewebe nicht gleichmäßig entwickelt, sondern unregelmäßig verteilt, oder es sind perivaskulär angeordnet ausschließlich Zellen vorhanden, während das Osteoid den übrigen Raum einnimmt und sich aus den zelligen Partien allmählich entwickelt (Fig. 191). Die osteoiden Abschnitte können auch schärfer begrenzt und den Knochenbälkchen normaler Spongiosa ähnlich sein (Fig. 192). Dann bilden sie sich unter Tätigkeit der als Osteoblasten wirkenden Tumorzellen, die in die Bälkchen als

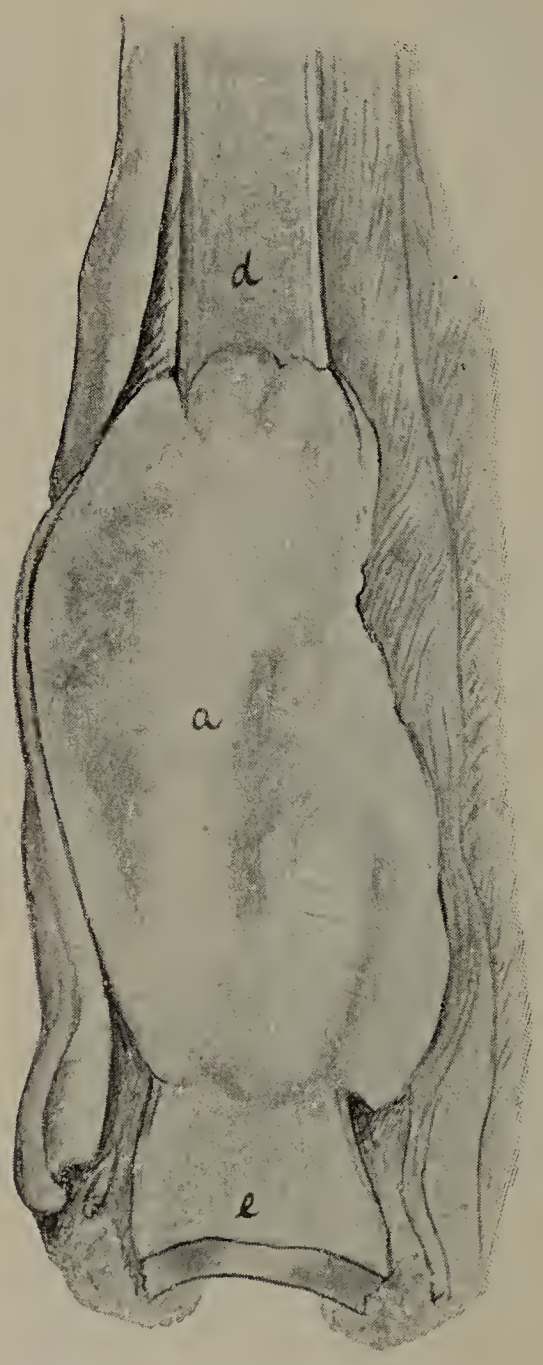

Fig. 193.
Zentrales malignes Osteom im unteren Ende der Tibia. *a* Tumor, *d* Diaphyse, *e* untere Epiphyse der Tibia.

Fig. 194.
Peripheres Sarkom *T* des Femur, unteres Ende. *C* Condylus, *D* Diaphyse. Der Tumor ist um den Knochen herumgewachsen, aber auf der einen Seite *T* groß, auf der anderen *b* wenig umfangreich. Bei *a* ist er in die Spongiosa der Epiphyse hineingewachsen.

knochenkörperchenähnliche Gebilde übergehen. Das osteoide Gewebe nimmt in den älteren Teilen der malignen Osteome meist *Kalk* auf. Es kann so ganz oder auch zug- und bälkchenförmig knochenhart werden. Die peripheren jüngeren Abschnitte sind noch kalkfrei.

Kombinationen maligner Osteome mit malignen Chondromen kommen vor.

Die malignen Osteome entwickeln sich entweder im Innern der Knochen oder weit häufiger unter dem Periost. Im ersteren Falle redet man von *zentralen*, im zweiten von *peripheren* Osteomen.

Nicht exakt sind die Ausdrücke myelogen bzw. periostal. Denn die zentralen Osteome entstehen nicht aus dem Knochenmark, sondern aus Elementen des Skeletts, und ob die peripheren aus dem Periost hervorgehen, ist fraglich.

Fig. 195.
Knöchernes zackiges Gerüst eines peripheren Osteoms vom unteren Ende des Humerus.

Die zentralen *Tumoren* haben eine weiche Konsistenz, sie zerstören den Knochen von innen heraus, kommen unter dem Periost zum Vorschein, verdrängen und durchwachsen es und wuchern nun gegen und in die Weichteile (Fig. 193). Die *peripheren* Sarkome (Fig. 194, 196) breiten sich meist rings um den Knochen herum aus, verdicken ihn spindelig, keulenförmig,

Fig. 196.
Osteom der Tibia. Die Richtung des Tumorgewebes steht senkrecht zur Oberfläche des Knochens. Die Markhöhle ist mit Tumorgewebe ausgefüllt.



Fig. 197.
Teleangiektasie. Zahlreiche weite blutgefüllte Gefäße. Zwischen ihnen faseriges Gewebe.

knollig. Sie lassen auf der Schnittfläche gern eine senkrecht oder schräg zum Knochen gestellte, den osteoiden Zügen und den Gefäßen entsprechende Faserung erkennen (Fig. 196) und zeigen besonders ausgedehnt die erwähnte Neigung zur Bildung osteoider Substanz und zur

Verkalkung. Nach Mazeration bleibt ein zackiges Gerüst zurück (Fig. 195).

f) Das Angiom.

Das *Angiom* besteht aus neugebildeten *Gefäßen* oder gefäßähnlichen Räumen. Bindegewebe hält sie zusammen.

Die Gefäße der Angiome führen entweder Blut oder Lymphe. Danach unterscheiden wir **Hämangiome** und **Lymphangiome.**

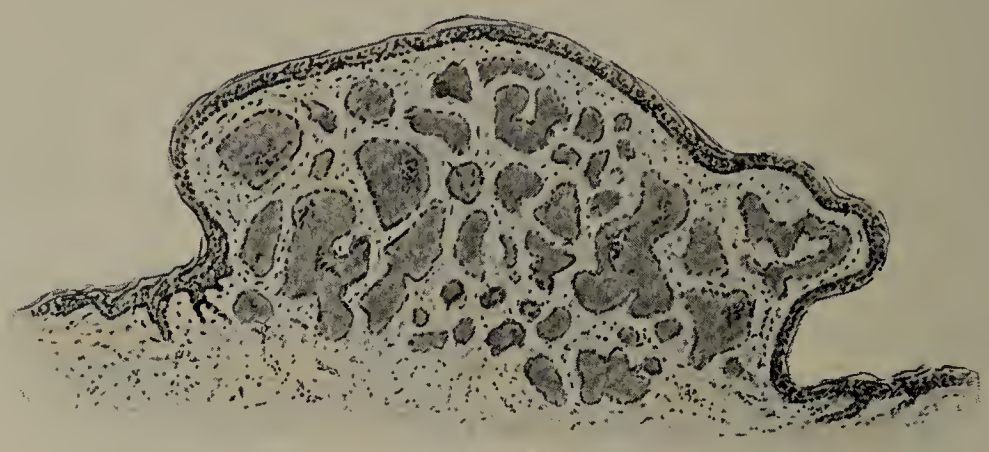

Fig. 198.

Kavernom der Haut. Der warzenförmig vorspringende Tumor enthält viele dunkle Gefäßdurchschnitte von verschiedener Größe.

α) *Hämangiom.*

Das Hämangiom setzt sich entweder, aber selten, aus Arterien: *Angioma arteriale racemosum*, oder aus Kapillaren und kleinen Venen: *Angioma simplex*, *Teleangiektasie*, oder aus unregelmäßigen engeren und weiteren Bluträumen: *Angioma cavernosum*, zusammen.

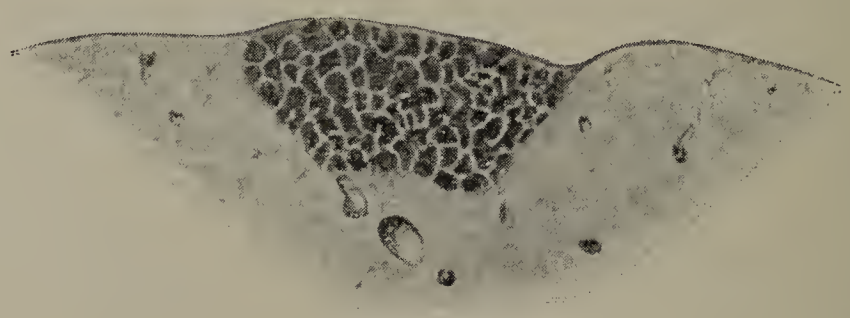

Fig. 199.

Kavernom der Leber. Makroskopisch. Der dunkle Bezirk ist das Kavernom. Die dunklen Fleckchen entsprechen den Bluträumen, das helle Netzwerk den bindegewebigen Septen.

1. **Teleangiektasie** heißt wörtlich Erweiterung der Endgefäße. Aber es handelt sich nicht nur darum, sondern um *neugebildete*, weite kapillarähnliche Gefäße, die eine geschlossene Masse bilden. Der Tumor tritt überwiegend in der Haut und den angrenzenden Schleimhäuten auf. Er bildet rote oder blaurote, kaum oder beetartig prominierende Bezirke.

Die *Gefäße* sind im gefüllten Zustande weit und dünnwandig. Zu innerst liegt ein gut hervortretendes Endothel (Fig. 197), das die noch im Wachstum begriffenen Kapillaren allein bildet. Darauf folgt nach außen eine gestreifte, mehr homogene kernhaltige Schicht.

Die Neubildung der Haut ist von der Epidermis meist nur durch eine dünne Lage von Cutis getrennt. Hautdrüsen und Haarbälge sind in sie eingeschlossen. Sie ist ein **in sich abgeschlossenes Gebiet,** dessen Gefäße mit denen der Umgebung nicht funktionell kommunizieren. Sie erhält

ihr Blut durch eigene Arterien. Das **Wachstum** geschieht durch Verlängerung der alten und durch Aussprossen neuer Gefäße, vor allem in das angrenzende Fettgewebe.

Die Teleangiektasien sind *angeborene*, meist kleine Neubildungen, die

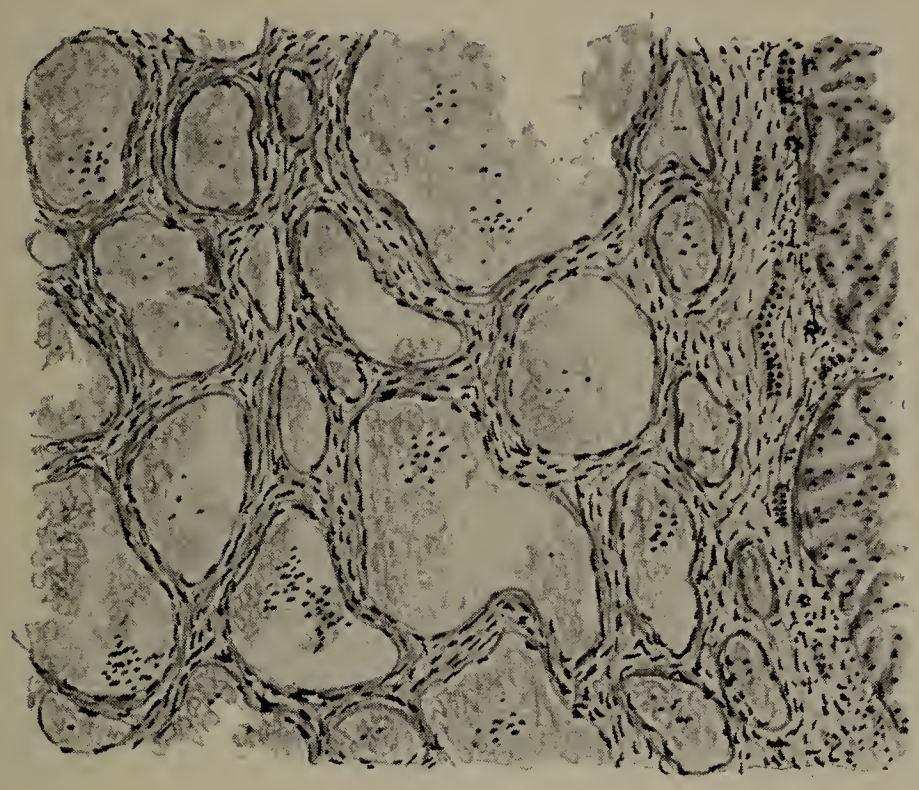

Fig. 200.

Kavernom der Leber. Schwache Vergr. Man sieht, rechts von Lebergewebe begrenzt, einen Tumorbezirk aus netzförmigem Bindegewebe, welches zahlreiche weite Bluträume einschließt.

sich allmählich vergrößern. Sie entstehen aus **Entwicklungsstörung der Haut,** besonders gern dort, wo fetale Spalten oder Gruben sich schließen. Man redet deshalb von *fissuralen Angiomen.*

2. Das **kavernöse Angiom** besteht aus sehr stark und ungleichmäßig erweiterten Gefäßen, die zusammen eine schwammige mit venösem Blut gefüllte Masse bilden. Die Bluträume besitzen außer dem Endothelbelag keine eigene Wand.

Der Tumor kommt einmal in *Lippen, Wangen, Zunge* und *Muskulatur* vor. Er treibt die erstgenannten Gebilde oft beträchtlich auf und schimmert blau durch. Die Bluträume sind häufig läppchenweise angeordnet. In der Muskulatur kann der Tumor eine sehr große Ausdehnung gewinnen und weit zerstörend vordringen. Er wächst durch Aussprossen kapillarähnlicher Gefäße, die sich nachher erweitern.

Kavernome sind ferner häufig in der *Leber.* Sie sind blaurote, stecknadelkopf- bis walnuß-, selten faustgroße, scharf umgrenzte Tumoren, meist an die Serosa anstoßend, aber auch im Innern des Organes. Auf der Schnittfläche zeigen sie ein maschiges, blutgefülltes, bindegewebiges Netzwerk (Fig. 199), das am Rande in eine den Tumor gegen das Lebergewebe begrenzende bindegewebige Hülle (Fig. 200) übergeht.

Fig. 201.

Kavernom am Leberrande. Das Kavernom liegt in einem mit der Leber nur durch Bindegewebe zusammenhängenden Läppchen. Schwache Vergr. Präparat von BORRMANN.

Das Kavernom der Leber ist scharf umgrenzt, steht nur ausnahmsweise mit anstoßenden Kapillaren in Verbindung. Äste der Pfortader führen hinein und Venen heraus. Der Tumor entsteht aus einem ausgeschalteten Lebergewebebezirk. Das geht in seltenen Fällen daraus hervor, daß die Kavernome mit einem bindegewebigen Stiel an der Leber hängen (Fig. 201). Bei Neugeborenen sieht man die frühen Stadien und in den Septen der Kavernome von Erwachsenen gelegentlich noch Leberzellen.

Den Leberkavernomen ähnliche Tumoren finden sich selten auch in der Milz.

In der Haut älterer Leute kommen oft multiple blau durchschimmernde Warzen vor, in denen kavernös erweiterte Kapillaren (Fig. 198) den wesentlichen Bestandteil bilden.

3. Das **Angioma arteriale racemosum,** auch als *Aneurysma cirsoideum* bezeichnet, bildet ein Konvolut vermehrter, stark geschlängelter, weiter

Fig. 202.
Lymphangiom. Man sieht viele Lymphräume von wechselnder Größe durch bindegewebige Septa getrennt, in denen sich Fettzellen und Lymphozytenhaufen finden.

Arterien, deren Gesamtheit einen umgrenzten Bezirk darstellt, der zuweilen nachweisbar aus einer kongenitalen Teleangiektasie hervorgeht. Es findet sich meist in den Weichteilen des Kopfes, wurde aber auch im Gehirn gefunden, wo es umfangreiche Abschnitte (z. B. Stirnlappen) verdrängte und ersetzte.

β) Lymphangiom.

Das *Lymphangiom* (Fig. 202) besteht aus sehr verschieden weiten, einesteils mikroskopisch kleinen, andererseits bis zu apfelgroßen, mit Lymphe gefüllten **Räumen,** die untereinander kommunizieren oder abgeschlossen und mit Endothel ausgekleidet sind. Sie werden durch breitere und schmalere Septa von Bindegewebe getrennt, das hier und da durch Fettgewebe ersetzt ist, häufig kleinere Lymphknötchen enthält und oft um die Gesamtheit der Räume eine Art Kapsel bildet, so daß die Tumoren meist gut abgegrenzt sind.

Die Lymphangiome kommen einmal in *Lippe* und *Zunge* vor, nicht selten angeboren. Sie sind hier meist nicht scharf umschrieben, sondern dringen mit Vorsprüngen in die Umgebung vor und bedingen oft erhebliche Auftreibungen (Makrocheilie und Makroglossie). Am Halse, in der Axilla, in der Darmwand treten sie als meist leicht auszuschälende, mit der Umgebung durch lockeres Bindegewebe verbundene Tumoren auf. Umfangreich wird die Neubildung besonders am Halse des Neugeborenen, wo sie auf die Brust übergreifend, als »*Lymphangioma cysticum colli congenitum*« bezeichnet wird.

Die Räume der Geschwulst stehen mit den Lymphgefäßen der Umgebung **nicht in Verbindung.** Die scharfe Abgrenzung und das kongenitale Vorkommen zeigen, daß auch die Lymphangiome auf einer **Entwicklungsstörung** beruhen, bei der ein Bezirk des werdenden Lymphgefäßsystems selbständig wurde und wuchs.

Fig. 203.
Zum Teil isolierte Zellen aus einem Spindelzellensarkom. Links eine Kapillare, der die Zellen parallel liegen.

Fig. 204.
Spindelzellensarkom. Man sieht lange, spindelige ein- bis dreikernige und eine große polygonale Zelle. In der oben gelegenen kurzen Spindel eine Mitose. Zwischen den Zellen feine Fibrillen.

g) Das Sarkom.

Wenn Zellen der Stützsubstanzreihe in eine selbständige Wucherung geraten und ohne Zwischensubstanz zu bilden, dauernd lebhaft proliferieren, so entsteht eine zellige Neubildung, die wir *Sarkom* nennen. Sie baut sich außer aus Gefäßen **fast allein aus vollentwickelten Zellen auf.** In den älteren Teilen, zumal der vom Knochen abstammenden Formen, ist die Interzellularsubstanz aber manchmal reichlich.

Das Sarkom ist demnach **eine bindegewebige Geschwulst mit vorwiegender Entwicklung der protoplasmareichen Zellen.**

Sarkome können durch Wucherung von Zellen des gewöhnlichen Bindegewebes, der Sehnen, Faszien, des Periostes, des Perichondriums

und des Endostes entstehen. Sie können histologisch übereinstimmend gebaut sein, doch zeigen sie sehr oft durch den Charakter der Ausgangselemente bedingte Unterschiede.

1. Häufig ist das Sarkom des **gewöhnlichen Bindegewebes.** Es tritt meist als reines **Spindelzellensarkom** (Fig. 203) auf, d. h. es besteht aus spindeligen Zellen mit oft sehr langen Ausläufern. Der Zelleib enthält meist einen, aber auch zwei und mehr ovale, relativ große Kerne (Fig. 204).

Die Spindeln liegen der Länge nach aneinander, der dickere Zellabschnitt der einen neben dem Ausläufer der anderen Zelle. Ihre Richtung wechselt. Denn dem Aufbau *dienen die vielfach umbiegenden Blutgefäße als Grundlage.* Es sind meist dünnwandige, aus einer Endothelröhre gebildete Kanäle, die nur in älteren Teilen eine etwas dickere Wand be-

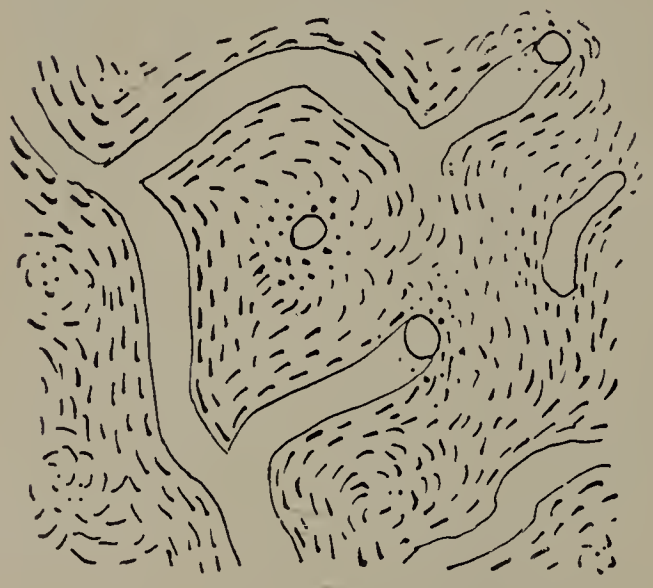

Fig. 205.

Schema über die Anordnung der Spindelzellen eines Sarkoms um die Blutgefäße. Diese sind teils längs-getroffen und dann als helle Röhren, teils quergetroffen und dann als Kreise sichtbar. Die Spindelzellen sind als kleine Striche dargestellt, die im Querschnitt punktförmig erscheinen.

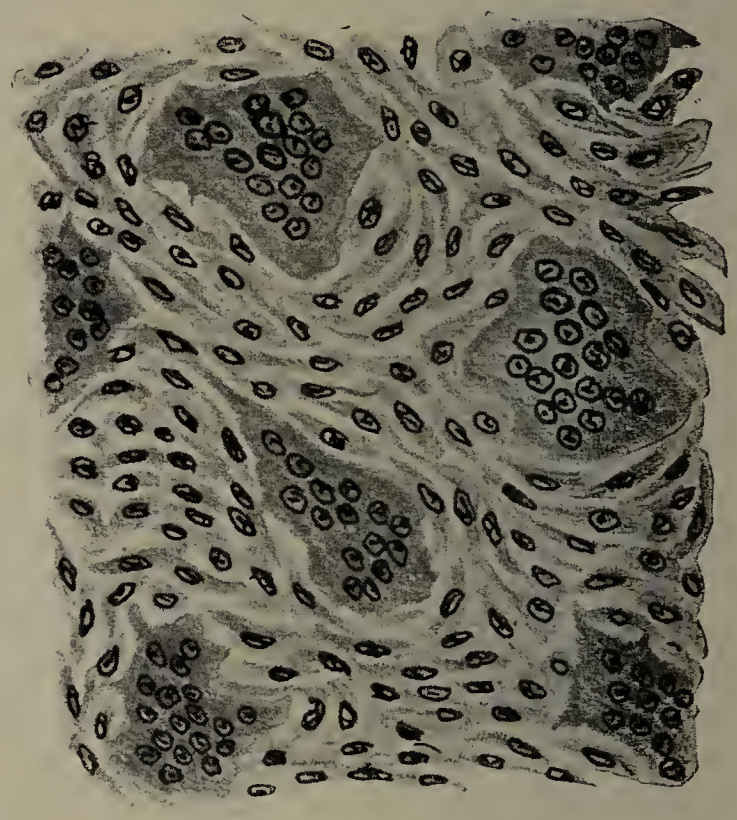

Fig. 206.

Riesenzellensarkom. Schwache Vergr. Man sieht eine Anzahl Riesenzellen in ein sarkomatöses Grundgewebe eingebettet.

kommen. *Um diese Gefäße ordnen sich die Zellen in der Längsrichtung an* (Fig. 205) und bilden mit ihnen Bündel, die sich auch baumförmig verzweigen bzw. Netze bilden, soweit die Gefäße dies im Schnitte auch tun.

Nicht immer sind alle Zellen spindelig. Es finden sich auch ovale, rundliche und vielgestaltige und abnorm große, die durch einen gelappten oder durch mehrere Kerne ausgezeichnet sind (Fig. 204).

2. Es gibt auch Neubildungen, in denen die Zellen teils spindelig, teils rundlich oder polymorph sind. Überwiegen die runden Formen, so reden wir von (seltenem) **Rundzellensarkom,** sind sie überwiegend vielgestaltig, so liegt ein **polymorphzelliges Sarkom** vor.

Auch osteogene Sarkome sind häufig aus Spindelzellen oder aus Rund- oder polymorphen Zellen aufgebaut. Die Benennung nach der Zellform ist also nur eine morphologische, keine genetische Bezeichnung.

Makroskopisch stellen die Spindel- oder Rundzellensarkome rundliche, knollige Tumoren dar (Fig. 212), die mit der Umgebung fester oder

trennbar zusammenhängen und je nach Dichtigkeit und Menge der Zellen weich, markig oder fester sind. Sie sind auf der Schnittfläche gleichmäßig grauweiß oder lassen die sich durchflechtenden Zellzüge erkennen.

3. Es gibt ferner Sarkome des Knochensystems, gelegentlich auch anderer Organe, die durch ihren auffallenden Gehalt an vielkernigen *Riesenzellen* ausgezeichnet sind (Fig. 206), die zwischen spindeligen, das sarkomatöse Grundgewebe bildenden Elementen gleichmäßig zerstreut liegen, keine Übergänge zu ihnen zeigen und wahrscheinlich von Endothelien der Blutkapillaren herstammen, zu welch letzteren sie stets innige Beziehungen zeigen. Sie sind vielgestaltig, rundlich, zackig, gestreckt, keulenförmig.

Derartige Tumoren nennen wir **Riesenzellensarkome.** Man kann sie schon makroskopisch erkennen (Fig. 207, 208). Sie sind gut umgrenzt und auf der Schnittfläche von ungleichmäßig braunroter Farbe, die von Hyperämie, Blutungen (hämorrhagisches Sarkom) und davon abhängigen Hämosiderineinlagerungen herrührt. Ihr Sitz im Skelettsystem sind einmal die Kiefer (Fig. 207), an denen sie als rundliche Knollen, *Epuliden* (Epulis), in die Mundhöhle vorspringen.

Fig. 207.

Riesenzellensarkom des Unterkiefers. Der runde Tumor hat den Unterkiefer (*u, u*) zum Teil zerstört. Die Schnittfläche ist teils hell, teils (am Rande) dunkel (dunkel braunrot).

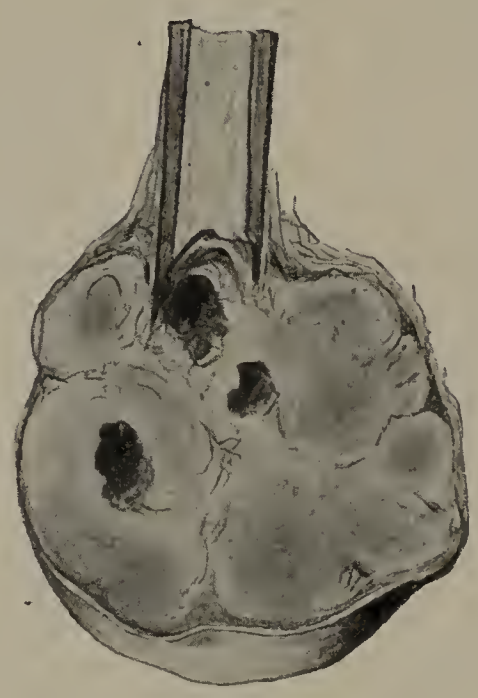

Fig. 208.

Riesenzellensarkom im unteren Femurende. Der Tumor hat den Knochen völlig zerstört, der Gelenkknorpel ist noch sichtbar. Im Tumor 3 Höhlen.

Die meist in der Epiphysengegend (Fig. 208) sitzenden Riesenzellensarkome der großen Röhrenknochen (besonders des unteren Endes des Femur) entstehen im *Innern* des Knochens, zerstören ihn bis unter das Periost, drängen es vor sich her und veranlassen es zur Bildung von innen her immer wieder eingeschmolzener dünner Knochenschalen. Sie werden gern zystisch, indem durch Blutungen erweichte Teile resorbiert und durch Flüssigkeit ersetzt werden. Die Zysten, die zuweilen nur eine schmale Randzone übrig lassen, können sich innen abglätten. *Spontanfrakturen* kommen gern vor, ferner *Pulsation* wegen des großen Gefäßreichtums. (Ribbert, Frankf. Zeitschrift 20.)

Von anderen Organen, in denen Riesenzellensarkome beobachtet werden, ist in erster Linie die *Mamma* zu nennen.

Das **Wachstum der Sarkome** erfolgt stets durch Vermehrung der bereits vorhandenen Tumorzellen, **niemals dadurch, daß angrenzende Zellen gleichfalls in Wucherung geraten** und sich der Geschwulst anschließen. Es geht anfänglich vorwiegend *expansiv* vor sich, später wird es mehr

und mehr *infiltrierend* (Fig. 210). Die Spindel- und sonstigen Zellen dringen dabei, von Gefäßen begleitet, zunächst einzeln, dann zugweise in die umgebenden Gewebe vor.

Große Abnormitäten werden dabei an den sich *mitotisch teilenden Kernen* beobachtet (Fig. 209). Die Chromatinfäden können sich ungleich verteilen, so daß ein größerer und ein kleinerer Tochterkern entsteht (v. HANSEMANN), von denen der letztere manchmal nur spärliche Chromatinrudimente aufweist (Fig. 209). Es

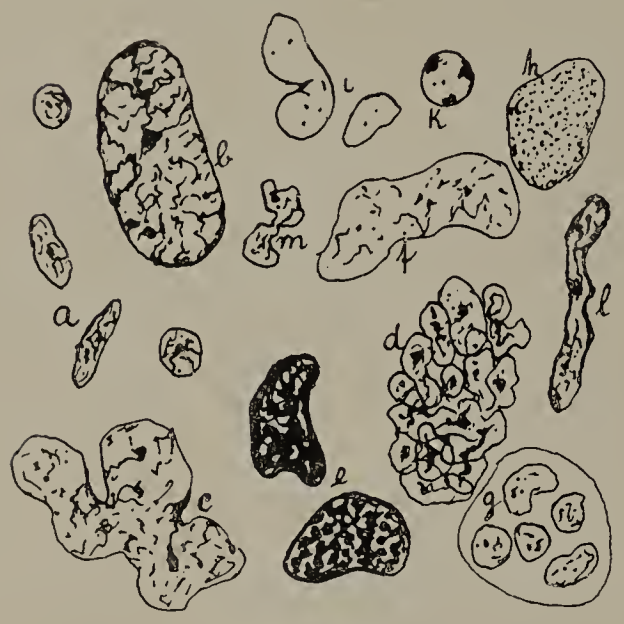

Fig. 209.

Kerne aus einem schnell wachsenden Sarkom. *a* normal große Kerne, *b* Riesenkern, *c* gelappter Riesenkern, *d* maulbeerförmiger Kern, *e* chromatinreiche Kerne, *f* chromatinarmer Kern, *g* mehrere Kerne in einer Zelle, *h* fein punktierter Kern, *i* äußerst chromatinarme Kerne, *k* Kern mit wandständigem Chromatin, *l* langgestreckter Kern, *m* eingeschnürter Kern.

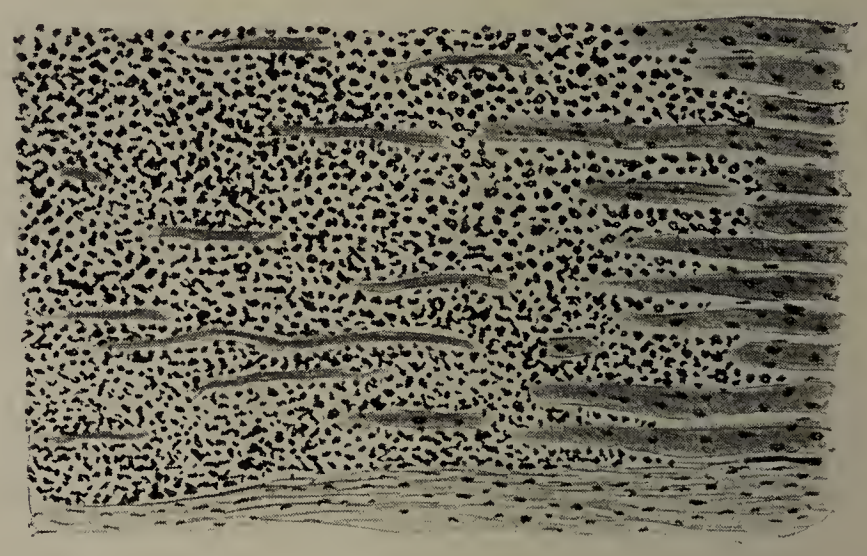

Fig. 210.

Eindringen eines Sarkoms in quergestreifte Muskulatur, deren Fasern in dem Sarkom teils schon vernichtet, teils verschmälert sind.

kommt auch eine Teilung in mehrere gleiche oder ungleiche Abschnitte vor. Ferner nehmen die Fäden selbst oft eine außerordentlich unregelmäßige Beschaffenheit an. Sie werden zu dick oder sie sind miteinander zu klumpigen Massen vereinigt. Dann werden die Mitosen sehr undeutlich.

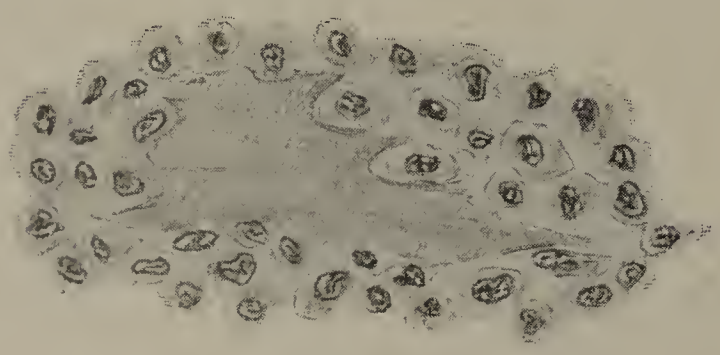

Fig. 211.

Zerstörung eines Muskelstückes durch Sarkomzellen. Das homogene zackige Gebilde ist ein Muskelrest, den die Zellen lakunär resorbieren.

Die *äußere Form der Zellen* ändert sich gleichfalls oft. Ferner kann der Bau der Zelle auch insofern verändert werden, als bei der *Teilung* keine vollkommene Trennung des Protoplasmas eintritt. Dann entstehen, wenn die Kerne sich verdoppeln und darüber hinaus vermehren, zwei- und vielkernige Zellen, die man *Riesenzellen* nennt.

Die einwuchernden Zellen äußern manchmal eine direkt zerstörende Wirkung, ähnlich der der Osteoklasten, sie fressen sich z. B. sozusagen in die Muskelfasern grubenförmig hinein (Fig. 211). Die Infiltration bedingt einen innigen Zusammenhang mit der Nachbarschaft. Man kann daher das Sarkom nur so lange ausschälen, als es noch rein expansiv wächst.

Auf die Dauer *vermag kein Gewebe dem andringenden Sarkom zu widerstehen*. Die Knoten der Haut wölben die Epidermis vor, zerstören

sie und treten frei zutage (Fig. 212). Die zentralen Sarkome des Knochens schmelzen ihn von innen heraus ein, die peripheren durchwachsen ihn in allen seinen Markräumen, ohne ihn völlig aufzulösen. Der Gelenkknorpel leistet am längsten Widerstand.



Fig. 212.
Hälfte eines Sarkoms der Haut. Das helle Feld ist die Schnittfläche des Tumors, der nach außen (oben) durch die Haut (*h*, *h*) in Knollenform (bei *a*) durchgebrochen ist.

Häufiger ist die **metastatische Verbreitung.** Das Sarkom wuchert sehr gern in Venen hinein, und in ihnen weiter (selten bis ins Herz). Sind die eingewanderten Massen weich, so nimmt der Blutstrom Zellen oder auch größere Stücke mit, die nun in den Lungen und darüber hinaus in anderen Organen die **Metastasen** erzeugen können, die selbstverständlich wie die primären Tumoren **nur durch Wachstum der eigenen Zellen** größer werden. Sehr gut sieht man das in der Leber, wo die Proliferation in den Kapillaren stattfindet (Fig. 213).

Fig. 213.
Metastase eines Spindelzellensarkoms in der Leber. Die Leberzellenreihen sind zusammengedrückt, verschmälert, die Kapillaren durch die reichlichen Spindelzellen erweitert.

Über die *erste* **Entstehung der Sarkome** wissen wir nichts, ihre Anfänge sind noch nicht beobachtet worden. Sarkome sollen durch *Trauma* entstehen können, aber der Zusammenhang ist fraglich. Viel wahrscheinlicher ist es, daß sie aus *entwicklungsgeschichtlich isolierten Keimen* hervorgehen. Dafür spricht u. a. das nicht ganz seltene *kongenitale* Vorkommen. Für die *Knochensarkome* gelten ähnliche Gesichtspunkte wie für die Chondrome und Osteome, so erstens die Lokalisation in der Nähe der Epiphysenlinien, zweitens das meist jugendliche Alter der Patienten, drittens die *Kombination mit Chondrom* und seltener mit Exostosen.

h) Das Myxom.

Unter *Myxom* verstehen wir einen Tumor, der einen dem **embryonalen Schleimgewebe** ähnlichen Bau zeigt, sich durch gut entwickelte, meist sternförmige Zellen und durch eine muzinreiche Interzellularsubstanz

auszeichnet. Die Geschwulst hat eine schleimigtransparente, meist gelblich erscheinende Schnittfläche, die bei sehr reichem Muzingehalt eine gallertartige, fadenziehende Beschaffenheit besitzt.

Die *Zellen* in einem typisch entwickelten Myxom sind mit langen, nach einzelnen, mehreren oder vielen Seiten ausstrahlenden, vielfach sich kreuzenden Ausläufern versehen (Fig. 214). Zwischen den häufig *fetttropfenhaltigen* und *fettzellenähnlichen* Zellen liegt die durchscheinende *Zwischensubstanz*, durch die zartwandige Gefäße hindurchziehen.

Nicht immer ist der ganze Tumor myxomatös. Oft sieht man in Übergängen zu den rein myxomatösen Teilen dichtgedrängte, voll ausgeprägte, spindelige Zellen, wie in einem Sarkom: *Myxosarkom.*

Das Myxom entspricht auch in seinem biologischen Verhalten nicht selten dem Sarkom. Als reines Myxom neigt der Tumor wenig zu Rezidiven und Metastasen, zeigt aber auch in dieser Hinsicht bei entsprechendem Bau Übergänge zum Sarkom.

Fig. 214.

Myxom. Vielgestaltige, mit langen Ausläufern versehene Zellen in heller (nicht sichtbarer) von einigen Fibrillen durchzogener Grundsubstanz. Die Zellen enthalten wechselnde Mengen von Fetttröpfchen.

Das Myxom **sitzt** mit Vorliebe in den *Weichteilen der Extremitäten.* Es bildet rundliche, knollige, oft sehr umfangreiche Tumoren, die vorwiegend expansiv wachsen.



Fig. 215.

Myxom einer Pulmonalklappe. Das Myxom besteht aus verzweigten Zotten. Lupenvergrößerung.

Es gibt aber auch ein infiltrierendes Vordringen, durch das z. B. Muskulatur und Fettgewebe durchsetzt und verdrängt wird, ohne daß histologisch ein sarkomatöser Bau nachzuweisen ist.

Die Myxome entwickeln sich ferner aus dem Endokard, vor allem dem der linken Fläche der Vorhofscheidewand, daneben auch aus dem der Herzklappen. Dort wächst die Geschwulst gern in lappiger, traubiger Form, sie kann das venöse Ostium verlegen und es können sich Teile von ihr ablösen und embolisch verschleppt werden (MARCHAND). Auf den Klappen, meist rechts, hat sie die Gestalt stecknadelkopf- bis kirschkerngroßer zottiger, durchscheinender Auswüchse (Fig. 215), die völlig gefäßlos sein können (MÖNCKEBERG).

Über die *Entstehung der Myxome* fehlt die direkte Beobachtung. Wir leiten sie aus Keimen embryonalen Schleimgewebes ab. Die Myxome des Herzens entstammen wahrscheinlich dem Schleimgewebe des embryonalen Endokard.

i) Das Chromatophorom, Melanom.

Das **Melanom** verdankt den Namen seiner **Farbe.** Es ist nämlich (Fig. 216) entweder in ganzem Umfange tief schwarzbraun gefärbt, oder

es hat einen braunen oder nur leicht bräunlichen Ton, oder es ist häufig ungleichmäßig pigmentiert, in einzelnen Abschnitten braun, in anderen heller, in wieder anderen farblos. Manchmal ist es nur an kleinen Stellen gefärbt, so daß man die pigmentierten Teile *übersehen* kann.



Fig. 216.

Der noch von Epidermis überzogene Tumor (Melanom) ist teils intensiv schwarz (schwarzbraun) gefärbt, teils heller, teils farblos.

Der Tumor entwickelt sich primär nur in der **Haut** oder den aus ihr hervorgegangenen Schleimhäuten, im **Auge** *und in den Häuten des* **Zentralnervensystems.**

Er baut sich aus protoplasmareichen Zellen auf, die alle oder nur zum kleineren oder größeren Teile Pigment in Gestalt brauner eckiger Körnchen

Fig. 217.

Chromatophorom. Die Zellen sind durch Gefäße in Gruppen getrennt. Sie sind neben den Gefäßen sehr stark, im übrigen nur zum Teil und meist schwächer pigmentiert.

enthalten. Dieser Farbstoff ist ein *wesentliches Produkt der Zellen.* Denn diese sind die Abkömmlinge der normal in der Haut und in der Chorioidea vorhandenen verzweigten **Pigmentzellen, Chromatophoren.** Wegen dieser Abkunft nennt RIBBERT die Neubildung **Chromatophorom.** Weil aber die Zellen in letzter Linie bindegewebiger Abkunft sind, bezeichnet man die Geschwulst auch wohl als **Melanosarkom.**

Die Zellen ordnen sich im *Melanom der* **Haut** meist „alveolär", d. h. in Gruppen von wechselndem Umfange an, die voneinander durch schmale, aus Gefäßen bestehende Züge getrennt werden. Sie erscheinen in den Schnitten bald polygonal abgeflacht, bald von unregelmäßiger, eckiger, länglicher, spindeliger, manche auch nicht selten von deutlich verästigter Gestalt (Fig. 217).

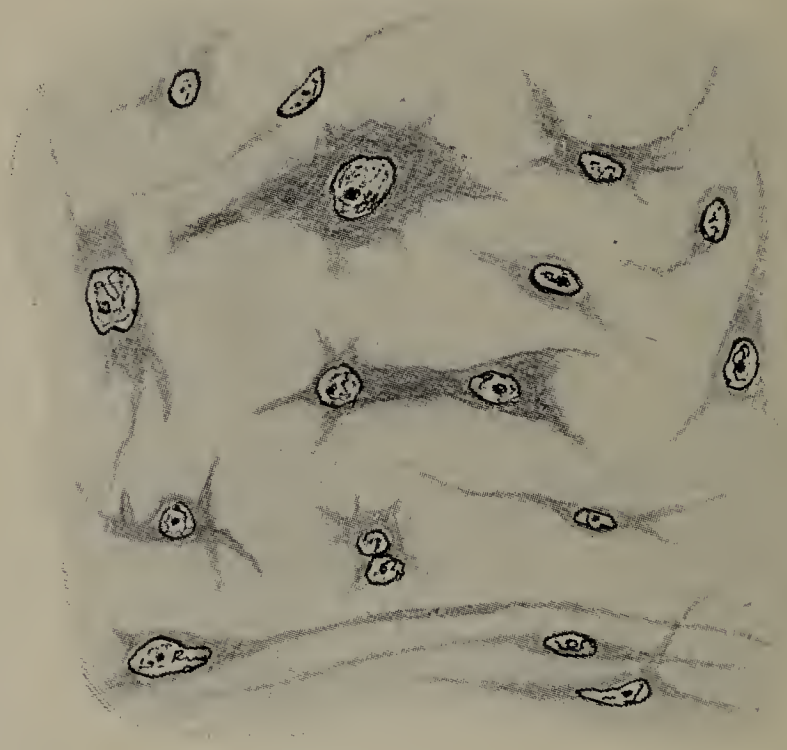

Fig. 218.

Zellen aus einem fast farblosen Melanom (Chromatophorom) der Haut. Die Zellen sind vielgestaltig, mit vielfachen Ausläufern.

Nur in den tiefbraunen Tumoren ist die Pigmentierung in allen, in den weniger stark gefärbten nur in einem Teil der Zellen und auch in ihnen in wechselndem Umfange vorhanden, in den weißen fehlt sie ganz. Hier sehen die Tumoren wie gewöhnliche polymorphzellige Sarkome aus.

Fig. 219.

Aus Melanomen des Auges. *a* Spindelige und mit mehreren Ausläufern versehene, schwach pigmentierte Zellen. *b* Stärker pigmentierte, spindelige und dicht pigmentierte runde Zellen. *c* Zellen aus einer Metastase der Leber.

Die *Gestalt* der einzelnen Elemente läßt sich am besten bei Zerzupfung frischer Objekte erkennen. Dann findet man neben unregelmäßigen und rundlichen Gebilden in geringer oder überwiegender Menge, selten ausschließlich auch solche mit kürzeren und längeren einfachen oder verzweigten Ausläufern. Sie entsprechen dann den *Chromatophoren* der Haut (Fig. 218).

Deutlich ist diese Form meist in den Tumoren des **Auges.** Sie bestehen manchmal nur aus *vielgestaltigen, mit langen Fortsätzen versehenen Zellen*, die von den typischen Pigmentzellen der Chorioidea sich nur durch eine weniger zarte Beschaffenheit der Ausläufer und durch einen umfangreicheren Zelleib unterscheiden.

Oft liegen die Zellen langgestreckt parallel aneinander (Fig. 219), ähnlich, von der Pigmentierung abgesehen, wie in einem Spindelzellensarkom. Zwischen ihnen liegen runde, stärker pigmentierte Zellen.

Bei der Ausbreitung des Melanoms der Chorioidea im Körper geht dieser Bau nicht selten verloren. Er nähert sich dann dem des Hautmelanoms. Oft aber findet man auch in Metastasen, zumal der Leber, noch die typische Zusammensetzung aus Chromatophoren (Fig. 219*c*).

Bei dem **Wachstum** des Chromatophoroms dringen die Zellen zerstreut oder zugweise infiltrierend in die Umgebung vor und folgen in der Haut den Lymphbahnen, während sie vom Bulbus aus in den Optikus und so nicht selten in die Schädelhöhle hineinwuchern.

Fig. 220.
Niere mit metastatischen Melanomen.

Das Melanom macht sehr gern *Rezidive* und *Metastasen* (Fig. 220), die früh, aber auch erst nach Jahren auftreten können. Die ersten Metastasen sitzen gern in den regionären Lymphdrüsen, später wird der übrige Körper mit ihnen geradezu überschwemmt. Sie entwickeln sich am reichlichsten gewöhnlich in der *Leber*, in Gestalt kleinster Knötchen und umfangreicher Tumoren, zuweilen auch ganz diffuser Infiltration. Die Farbe der Metastasen entspricht nicht immer dem Aussehen des primären Tumors. Lymphdrüsenmetastasen schwarzer Melanome können farblos sein, ebenso die der inneren Organe, in denen aber nicht selten braune und weiße Knoten zugleich sitzen.

Über die **Entstehung der Chromatophorome** des Auges wissen wir nur sehr wenig. Sie gehen zuweilen aus tiefbraunen kongenitalen Fleckchen der Iris hervor. Das läßt auf Entwicklungsstörungen schließen, von denen wir im Innern des Bulbus bisher keine ausreichende Kenntnis haben.

Viel besser sind wir darüber bei den Tumoren der Haut unterrichtet, die sich fast ausschließlich aus **weichen, mehr oder weniger stark pigmentierten kongenitalen Warzen** (Naevi) entwickeln.

Die Naevi enthalten (Fig. 221) zahlreiche Zellhaufen, die sich gegen die Epidermis in die einzelnen Elemente auflösen, manchmal aber auch direkt an sie anstoßen. Die Zellen in den Haufen sind rundlich-polymorph, zum Teil

leicht, die einzeln liegenden stärker pigmentiert. In der Nähe der Epidermis nehmen letztere gern die Gestalt und die dichte Pigmentierung von Chromatophoren an (Fig. 221). Die Herkunft der Naevuszellen ist nicht völlig geklärt.

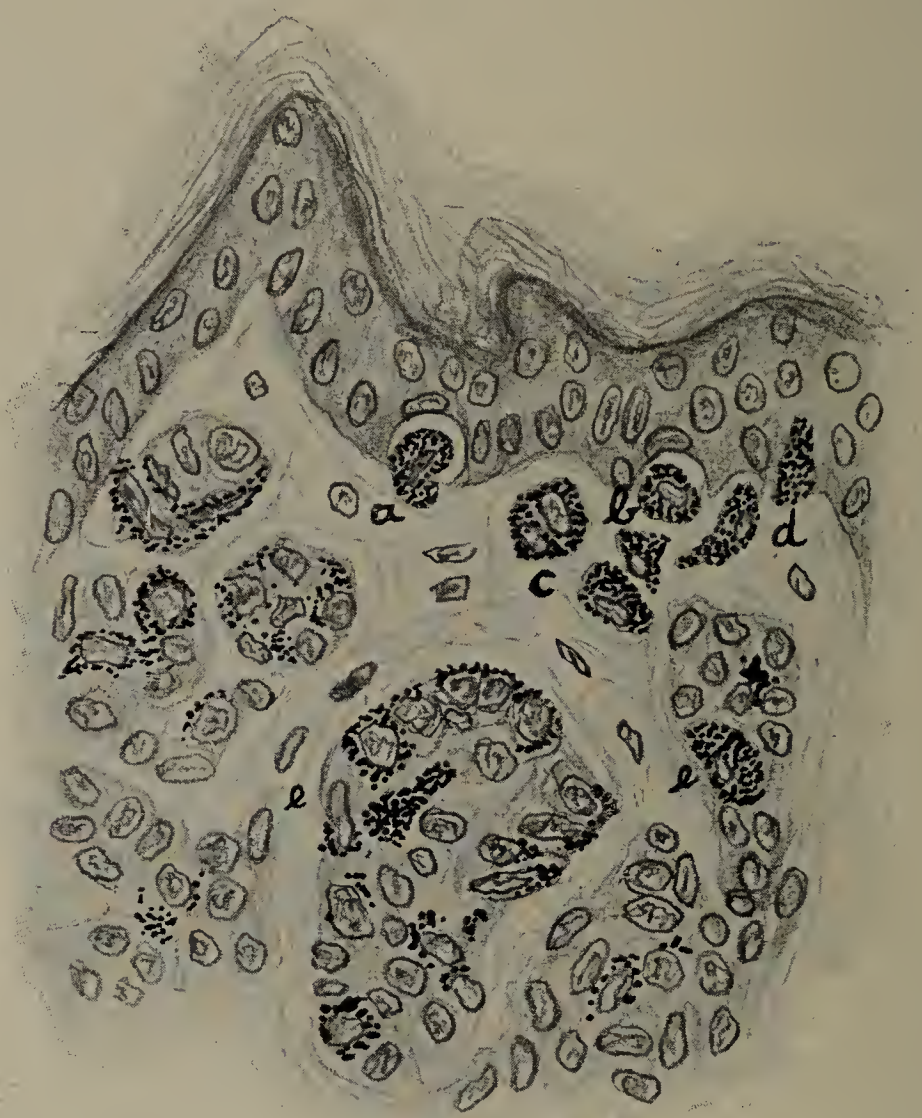

Fig. 221.

Aus einem weichen Naevus. Unten bei *e* die Naevuszellhaufen, in denen die Zellen zum Teil pigmentiert sind: bei *c* einzelne Pigmentzellen, von denen mehrere (*a*, *b*, *d*) in die Epidermis hineinragen.

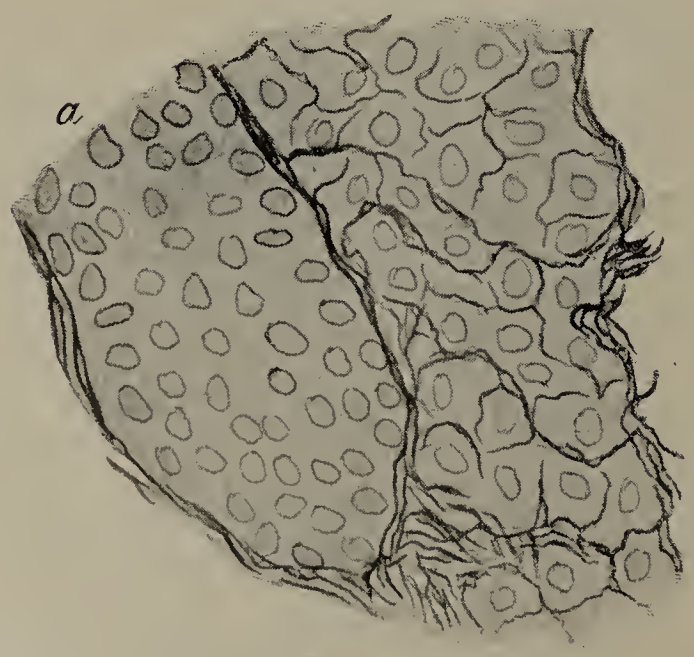

Fig. 222.

Aus einem weichen Naevus. Links (*a*) ein Epithelzapfen, daran rechts anstoßend Naevuszellen, zwischen denen Fibrillen hervortreten.

Von vielen Seiten werden sie (nach Unna) vom Epithel, von anderen aus dem Bindegewebe abgeleitet. Für letztere Auffassung spricht das Vorhandensein eines fibrillären Netzwerkes zwischen den Zellen (Fig. 222).

Die weichen Naevi sind kongenitale, auf Grund einer Entwicklungsanomalie entstandene Bildungen. Sie sind bei der Geburt klein, oft kaum wahrnehmbar und vergrößern sich nur langsam bis zur Größe eines Stecknadelkopfes oder einer kleinen Erbse. Sie bleiben meist harmlos. Aus ihnen aber, **also auf Grund einer kongenitalen Anlage,** können zumal nach **Trauma (Ätzung) die Chromatophorome hervorgehen**, und zwar aus der Wucherung der haufenförmigen Naevuszellen, die genetisch den verzweigten *Pigmentzellen*, der

Chromatophoren. Das lehren besonders die Chromatophorome des Auges, bei denen ja andere Zellen nicht in Betracht kommen.

Über die *Chemie und Herkunft des Pigmentes* s. S. 93. Es kann sich so anhäufen, daß die Zelle nur noch aus Pigmentkörnern zu bestehen scheint. Schließlich kann sie zerfallen. Das Pigment kann auch gelöst im Harn erscheinen (Melanurie).

II. Die Rundzellengeschwülste.

Auch die *Rundzellen der Lymphdrüsen* (die Lymphoblasten, Lymphozyten) und des *Knochenmarkes* (die Myeloblasten, Myelozyten) können durch *selbständige* Wucherung Tumoren bilden.

a) Die durch Neubildung der Lymphoblasten entstehenden Geschwülste heißen **Lymphoblastome, Lymphozytome,** auch Lymphome. Der Name »Sarkom« sollte nur für die zelligen Tumoren des Bindegewebes verwendet werden.

Die Tumoren bestehen aus Rundzellen, die meist den größeren Elementen der Keimzentren (Lymphoblastome), weniger den ausgereiften Formen (Lymphozytome) entsprechen. Man sieht überall nur runde gleichmäßig dichtgedrängte Zellen in einem feinen gefäßhaltigen Retikulum, sonst keinerlei besondere Struktur (Fig. 223).



Fig. 223.
Lymphoblastom. Der Tumor besteht aus gleichmäßigen runden, rundkernigen, in ein feines Retikulum eingelagerten Zellen.

Makroskopisch sind die Tumoren demgemäß grauweiß oder graurötlich, homogen, weich, oft markig. Sie bilden knollige oft sehr umfangreiche Massen, in denen die einzelnen Abteilungen miteinander zusammenfließen.

Über die Entstehung wissen wir nichts. Doch steht sie in enger Beziehung zu den lymphatischen Organen (Lymphdrüsen, Tonsillen, follikulären Apparaten des Darmes usw.), daher die Geschwülste makroskopisch wie vergrößerte Lymphdrüsen aussehen.

Das Wachstum der Lymphoblastome, anfangs lange expansiv, wird später infiltrierend. Die Rundzellen gelangen in das angrenzende Gewebe, in die Lymphbahnen, in andere lymphatische Apparate, weiterhin in das Blutgefäßsystem und so in den übrigen Körper, wo sie ausgedehnte Metastasen machen können. Es ist fraglich, ob nicht auch primär ein multiples Auftreten der Lymphoblastome vorkommt; gelegentlich wird eine blastomatöse Erkrankung des ganzen lymphatischen Apparates oder großer Teile von ihm beobachtet.

b) Durch selbständige Wucherung der *Myelozyten* und *Myeloblasten* entstehen die **Myelome.** Es sind seltene Geschwülste, die sich primär vorwiegend in den platten Schädelknochen, in den Wirbelkörpern und Rippen entwickeln. Sie treten früh multipel in verschiedener Größe auf und zerstören durch knotenförmiges Wachstum den Knochen, so daß der

Schädel durchlöchert wird und die Rippen in ihrem Bereich völlig eingeschmolzen werden. Metastasen außerhalb des Knochensystems kommen selten in Lymphdrüsen, Milz und Leber vor.

Von den Markzellen sind ferner auch die **Chlorome** abzuleiten. Es sind knotenförmige markige Neubildungen, die sich durch eine grasgrüne Farbe auszeichnen. Sie treten primär vorwiegend im Knochensystem, aber auch in Weichteilen (Lymphdrüsen, Tonsillen) auf und machen Metastasen in lymphatische Organe.

Die grüne Farbe ist eine sogenannte Parenchymfarbe, sie beruht nicht auf der Gegenwart eines Pigmentes.

Das Chlorom wird (ebenso wie das Myelom) von vielen Seiten nicht zu den Tumoren gerechnet. Man sieht in ihm gern eine Teilerscheinung der *Leukämie* und spricht von Chloroleukämie.

Dieser Einwand wird hinfällig, wenn man auch die *Leukämie*, bei der das Blut eine übergroße Menge von weißen Blutkörperchen enthält, *zu den Geschwülsten rechnet*. Das läßt sich folgendermaßen begründen: Bei der Leukämie handelt es sich, wie bei rundzelligen Geschwülsten, um die fortdauernde Wucherung bestimmter Zellen (Myeloblasten bzw. Lymphoblasten), die reichlich in das Blut übertreten, aus ihm in Lymphdrüsen und Milz gelangen, die sie durch Wucherung auf das Vielfache vergrößern. Sie infiltrieren ferner Leber, Niere und andere Organe und bilden auch knotige Massen in ihnen. Diese *selbständige* Wucherung ist, wie wir sahen, kennzeichnend für die Geschwulstbildung. Der Ausgangspunkt ist das Knochenmark oder irgendein lymphatisches Gewebe. Doch wissen wir über den Beginn dieser Rundzellenwucherung noch nichts. Genaueres über das Verhalten der Gewebe und Organe bei Leukämie findet sich unter Blut, Milz, Lymphdrüsen, Leber, Niere, Darm im speziellen Teil.

III. Die Geschwülste aus Muskelgewebe: Die Myome.

Unter *Myom* verstehen wir eine Geschwulst, deren wesentlicher Bestandteil *Muskulatur*, und zwar entweder quergestreifte oder glatte ist.

a) Das Rhabdomyom, Myoma striocellulare.

Das **Rhabdomyom** setzt sich aus Elementen der **quergestreiften Muskulatur** und aus Gefäßen zusammen. Die Muskelelemente zeigen in ihm stets einen mehr oder weniger unentwickelten, embryonalen Zustand (Fig. 224). Die am weitesten vorgeschrittenen sind lange schmale Bänder, die überall oder nur teilweise oder keine Querstreifung zeigen. Die breiteren haben Röhrenform, der Kanal wird von Sarkoplasma ausgefüllt. In ihm liegen die Kerne, denen oft eine spindelige Anschwellung der Faser entspricht. Manchmal sind viele Kerne dicht hintereinander aufgereiht. Daneben finden sich spindelige Zellen mit und ohne Querstreifung, sowie größere, ein- oder mehrkernige ovale oder rundliche, nicht selten mit bandförmigen Ausläufern versehene Zellen. Ihr Protoplasma ist oft von gewundenen, um den Kern herumziehenden äußerst feinen quergestreiften Fibrillen durchzogen, die sich in die Ausläufer fortsetzen. In allen Zellformen treten gern kleinere und größere, dem embryonalen Zustand entsprechende Glykogentropfen auf. Die Fasern bilden durch parallele Aneinanderlagerung Bündel, die sich mannigfaltig durchflechten.

Die Rhabdomyome kommen, im ganzen selten, im Bereich quergestreifter Muskulatur vor, in der *Augenhöhle*, der Körpermuskulatur, in der Wand des Ösophagus, kongenital am *Herzen* (Ribbert, Zbl. f. p. A. 26) in Gestalt vorspringender Knollen, oft neben tuberöser Sklerose des Gehirns und Nierengeschwülsten. Sie finden sich ferner in der Niere, dem Hoden, selten dem Uterus, der Harnblase, auch in der Prostata.

An diesen letzteren Orten handelt es sich nicht um reine Muskelgeschwülste, sondern von Hause aus um zusammengesetzte Tumoren (Teratome), in denen die Muskulatur vorwiegend oder allein zur Entwicklung gekommen ist.

Die Rhabdomyome bilden *abgegrenzte Geschwulstknollen*. Sie sind blasser als normale Muskulatur. Ihre **Genese** geht, wie der Bau zeigt, auf **embryonale Entwicklungsstörungen** zurück. Sie wachsen im allgemeinen langsam, gelegentlich aber auch nach Art von Sarkomen. Auch Metastasen kommen (selten) vor.

Fig. 224.

Isolierte Zellen und Fasern aus einem Rhabdomyom. *a* schmale, quergestreifte Faser, *b* zwei schlauchförmige Fasern mit Querstreifung, *c* feine Faser ohne Querstreifung, *d* Faser mit Anschwellung und Querstreifung, *e* Muskelzelle mit 3 Kernen und feinsten Fäden im Protoplasma, *f* eine ähnliche Zelle, in der die Fäserchen im optischen Querschnitt sichtbar sind.

Die Malignität hat zur Bezeichnung Rhabdomyosarkom geführt. Aber der Name Sarkom gilt nur für bindegewebige Tumoren. Die richtige Bezeichnung ist *malignes Rhabdomyom*.

b) Das Leiomyom, Myoma laevicellulare.

Das *Leiomyom* besteht aus **glatten Muskelfasern,** die sich wie in der Norm zu schmäleren und breiteren von Gefäßen begleiteten Bündeln vereinigen und so durchflechten. Eine wechselnde Menge von Bindegewebe kann die Lücken zwischen den Bündeln ausfüllen. Es kann so spärlich sein, daß ein *reines Myom* vorliegt. In anderen Fällen ist es reichlicher. Dann nennen wir den Tumor *Fibromyom* oder Myofibrom. Die Schnittfläche des Tumors sieht in allen Fällen einem Fibrom ähnlich.

Die Tumoren **kommen da vor,** wo auch in der Norm glatte Muskulatur vorhanden ist. Ihr Lieblingssitz ist der *weibliche Genitaltraktus*, vor allem der *Uterus*.

Das Myom des **Genitaltraktus** bildet gewöhnlich rundliche Knoten oder knollige Massen von wechselnder Größe. Am Uterus (Fig. 225), selten auch anderswo, können sie den Umfang eines Kindskopfes erreichen und darüber hinausgehen. Die Konsistenz ist meist härter als die des umgebenden Uterusgewebes.

Die Schnittfläche zeigt eine weißliche oder weißlich-graue Farbe und einen charakteristischen Aufbau aus längs-, schräg- und quergetroffenen Bündeln. Unter dem Mikroskop sind die Muskelelemente dichter gedrängt als in der normalen Uteruswand, der Schnitt erscheint daher meist kernreicher (Fig. 226, 227).

Die Leiomyome sind gegen die Umgebung *gut abgegrenzt* (Fig. 227), auch da, wo sie rings von glatter Muskulatur umgeben werden. Im Uterus lassen sie sich meist leicht ausschälen.

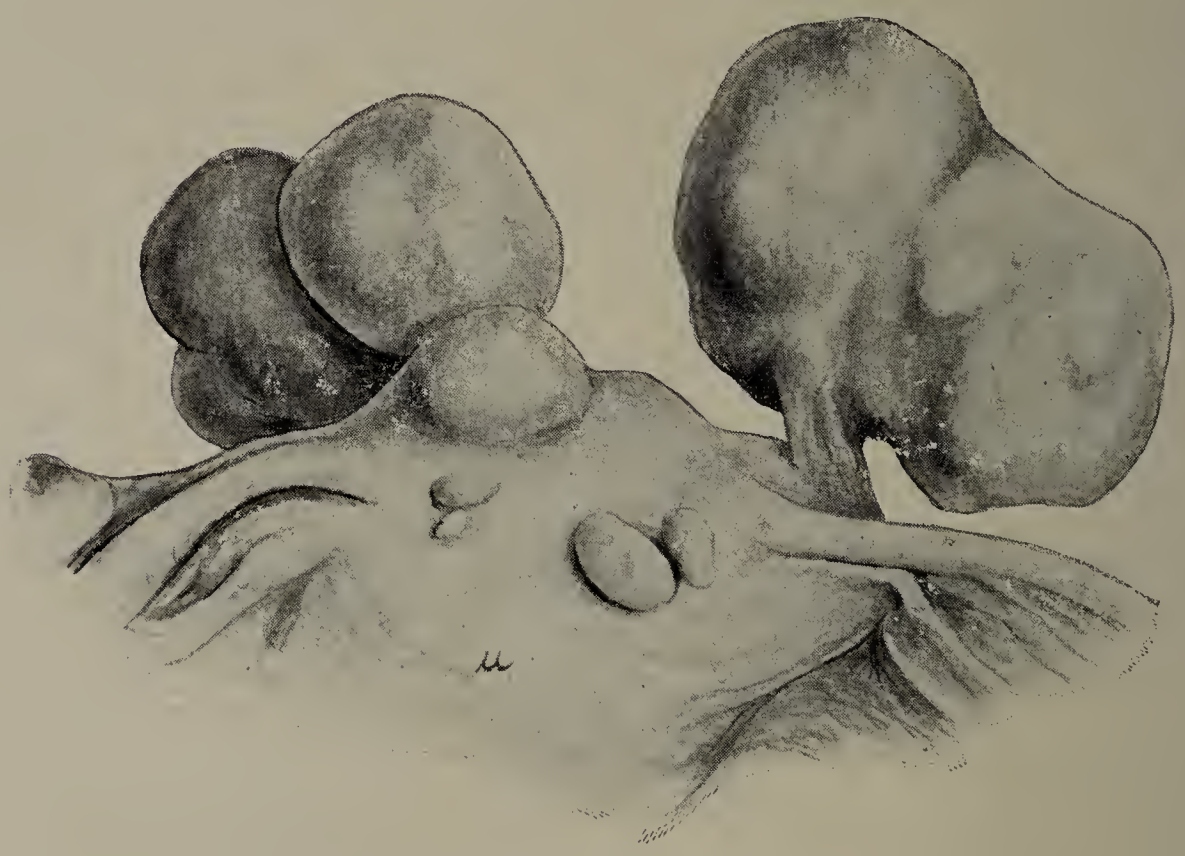

Fig. 225.
Myome des Uterus. Natürliche Größe. *U* Uterus mit Tuben. Auf dem Uterus sitzen mehrere kleine Myome, nach oben ragen drei größere heraus, von denen das größte gestielt ist.

In den Uterusmyomen kommt es zuweilen zu *ödematöser* Aufquellung, zu *Blutungen* als Ausdruck von Zirkulationsstörungen, ferner zu *Nekrosen* und zu *hyalinen Metamorphosen*. Die Muskelzellen werden dann durch eine hyaline Zwischensubstanz auseinandergedrängt, in die sich gern Kalksalze einlagern. Unter Umständen *verkalkt* die ganze, z. B. faustgroße Neubildung.

Im Uterus finden sich die Leiomyome oft multipel (Fig. 225), zugleich als *subseröse* (Fig. 711), *interstitielle* (intramurale) oder *submuköse* (Fig. 712) Tumoren, von denen die ersteren und letzteren häufig gestielt an der Ober- bzw. Innenfläche hervorragen. Die größeren, runden Myome, die »Kugelmyome«, werden überall am Uterus angetroffen. In der Nähe der Tubenmündungen, besonders auf dem Scheitel des Organes finden sich kleinere, stecknadelkopf- bis walnußgroße, manchmal mehr flache und weniger gut umgrenzte Neubildungen, und ferner auch weniger scharf abgesetzte rundliche bis faustgroße Knoten in den inneren Schichten der Uteruswand, oft breit an das Lumen anstoßend.

In diesen letzteren beiden Formen kommen gewöhnlich **epitheliale Elemente** (Fig. 228, 229) in drüsenähnlichen Bildungen vor. Wir reden dann von *Adenomyomen* (v. Recklinghausen). Aus der Gegenwart dieser epithelialen Gebilde muß man auf eine zugrunde liegende **Entwicklungsstörung** schließen. Die Herkunft des Epithels wird nicht ein-



Fig. 226.

Leiomyom des Uterus. Man erkennt die längsgetroffenen langen schmalen stäbchenförmigen Kerne, die oben rechts im Querschnitt erscheinen.



Fig. 227.

Kleines Myom des Uterus. Schwache Vergr. Der dichte rundliche Bezirk ist das Myom.

heitlich aufgefaßt. v. Recklinghausen dachte in erster Linie, zumal für Adenomyome der Tubenwinkel, an eine Absprengung von der Urniere. Aber diese Genese trifft nur in seltenen Fällen zu. Bewiesen ist nur die *Abstammung des Epithels von dem der* Müllerschen *Gänge.* Es hängt in den submukösen Myomen und in kleinen Adenomyomen der Tubenwand

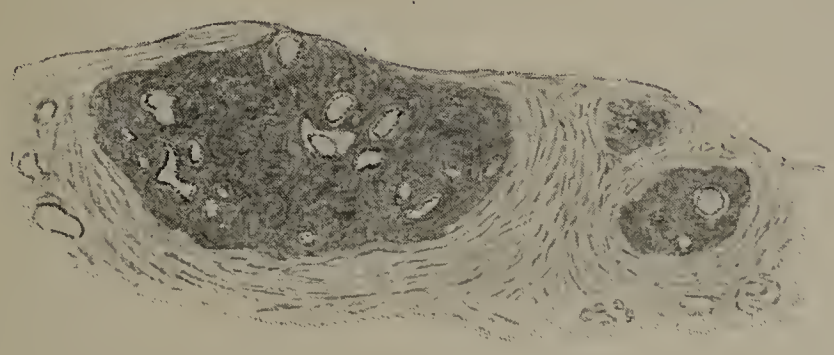

Fig. 228.

Drei kleine Myome in der Uteruswand. In ihnen viele epitheliale kleine Hohlräume. Schwache Vergr.

mit den Drüsen der Mukosa zusammen die demgemäß, begleitet von dem Schleimhautbindegewebe auf Grund von Entwicklungsstörungen (oder auch von Entzündungen? »Salpingitis isthmica nodosa«) tief in die Wand eingewachsen sein müssen (Fig. 229). Bei den epithelhaltigen subserösen Myomen sind die Drüsengebilde von der Schleimhaut ganz getrennt. Es hat also eine Absprengung und Verlagerung von Epithel stattgefunden. Die *epithelfreien* Myome entstehen bei den extrauterinen Wachstumsvorgängen wahrscheinlich aus mikroskopisch kleinen ausgeschalteten Keimen.

Außer am Uterus kommen Leiomyome auch in der Vaginalwand, an den Tuben, im Ligamentum latum und rotundum bis herunter zur Leistengegend vor. Auch in ihnen kann Epithel gefunden werden.

Andere Leiomyome entstehen in der Niere aus verlagerten Teilen der Kapsel, in der Harnblasenwand, in der Prostata, am Ösophagus, Magen und Darm, wo sie meist nach innen prominieren und Verengerungen machen können. Sie bilden sich zuweilen um versprengte Pankreasläppchen. Endlich sieht man sie in Gestalt kleiner, meist multipler Knötchen in der Haut.

Die **Bedeutung** der Leiomyome ist besonders am Uterus groß. In seltenen Fällen zeigen sie auch Malignität. Man hat Uterus-, Darm- und Magenmyome metastasieren sehen. Dann reden wir von malignen Myomen, nicht, wie es oft geschieht, von Myosarkomen.

Fig. 229.
Aus einem Adenomyom des Uterus. Drüsenartig angeordnetes Epithel in adenoidem Gewebe, von Muskulatur umgeben.

IV. Die Geschwülste aus Bestandteilen des Nervensystems.

Die Bildung von Tumoren aus Bestandteilen des Zentralnervensystems kann ausgehen von den funktionellen Elementen und von den Zellen des Stützgewebes, der *Glia* (*Gliome*). Tumoren aus voll entwickelten Ganglienzellen *allein* gibt es nicht, wohl aber solche, in denen zugleich als lange Ausläufer der Zellen Nervenfasern vorhanden sind und meist überwiegen. Die Tumoren heißen *Ganglioneurome*. Es gibt ferner Tumoren aus den embryonalen Bildungszellen des Nervensystems, die *Neuroblastome*, sodann sogenannte *Paragangliome* aus den chromaffinen Zellen des Sympathikus. Dagegen gibt es keine Geschwülste nur aus Nervenfasern, also keine reinen *Neurome*, denn die Nerven können nur in Verbindung mit Ganglienzellen wachsen. Über Neurofibrome s. S. 200.

»Amputationsneurome« (Fig. 230) sind die Produkte regenerativer Vorgänge an den zentralen Enden bei der Amputation durchschnittener Nerven.

a) Das Ganglioneurom.

Der nicht häufige Tumor findet sich im Bereich des Grenzstranges des Sympathikus und seiner Ganglien, zumal in der Bauchhöhle und in der Nebenniere. Er kann sehr umfangreich und dadurch, viel seltener durch Metastasenbildung, gefährlich werden. Er kommt hauptsächlich bei jüngeren Individuen vor und besteht aus Ganglienzellen, die gruppenweise liegen, und überwiegenden geflechtartig vereinigten Nervenfasern.

b) Das Neuroblastom.

Das *Neuroblastom* ist ein sehr seltener, aus Nervenbildungszellen (und rudimentären Fasern) aufgebauter, vorwiegend im Innern der Nebenniere bei Neugeborenen und Kindern vorkommender maligner, ausgedehnt, meist in die Leber, metastasierender Tumor.

Fig. 230.

Drei Amputationsneurome des Oberarmes. Das unten stumpf endende Gebilde ist der amputierte Humerus. Auf ihm liegen drei Nerven, die mit kolbenförmiger Anschwellung enden.

c) Das Paraganglion.

Noch seltener ist dieser aus den chromaffinen Zellen bestehende, in Nebenniere und im Sympathikus vorkommende Tumor. Ihm wird auch ein seltener an der Teilungsstelle der Karotis sitzender *Karotisdrüsentumor* zugerechnet.

d) Das Gliom.

Durch Wucherung von **Gliazellen** entstehen die **Gliome.**

Die unregelmäßig geformten oder sternförmigen und spindeligen Zellen sind bald protoplasmaarm (Fig. 231), bald protoplasmareicher (Fig. 232). Zu ihnen gehört ein Netzwerk feinster Fibrillen, das bald lockerer geflochten (weiches Gliom Fig. 231), bald dicht gebaut ist (hartes Gliom).

Das Gliom **findet sich** fast ausschließlich im *Zentralnervensystem*, daneben nur selten in benachbarten Abschnitten einiger Hirnnerven. Es sitzt meist in der Substanz des Gehirns oder Rückenmarks, seltener springt es in die Hirnhöhlen vor. Es grenzt sich meist nicht scharf von der Umgebung ab, unterscheidet sich aber von ihr durch den Reichtum an makroskopisch sichtbaren Gefäßchen, durch eine weiche, manchmal ödematöse Beschaffenheit und durch ein graues oder auch leicht bläuliches durchscheinendes Aussehen. Es bildet rundliche bis apfelgroße Knoten, aber auch unregelmäßige Massen. Es wächst bald mehr, bald weniger infiltrierend, schadet dadurch und durch Druck auf das Gehirn und durch Blutungen, die den Tumor zerreißen, eine Apoplexie vortäuschen können und besonders dann entstehen, wenn die Gefäße zahlreich und erweitert sind (*Glioma teleangiectaticum*).

Die **Entstehung** *dieser Gliome* geht auf *Entwicklungsstörungen* zurück. Es finden sich bei manchen *Mißbildungen* des Gehirns Wucherungen der Glia, die man den Geschwülsten vergleichen kann. Auch der häufige Befund der Gliome bei *Kindern* deutet auf die embryonale Genese. In

manchen Gliomen findet man ferner **epitheliale Bildungen,** teils (zuweilen zu Zysten erweiterte) Hohlräume und Kanäle, die mit einem Epithel wie die embryonalen Hirnhöhlen ausgekleidet sind, teils sogenannte Epithelrosetten (Fig. 233), bei denen Epithelien um ein zentrales Lumen radiär

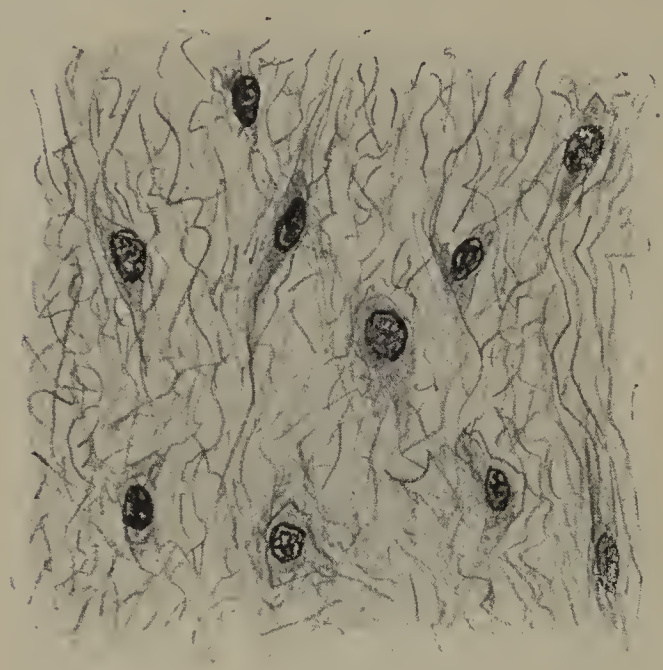

Fig. 231.
Aus einem Gliom des Gehirns. Spindelige und sternförmige Zellen in feinfibrillärer Glia.

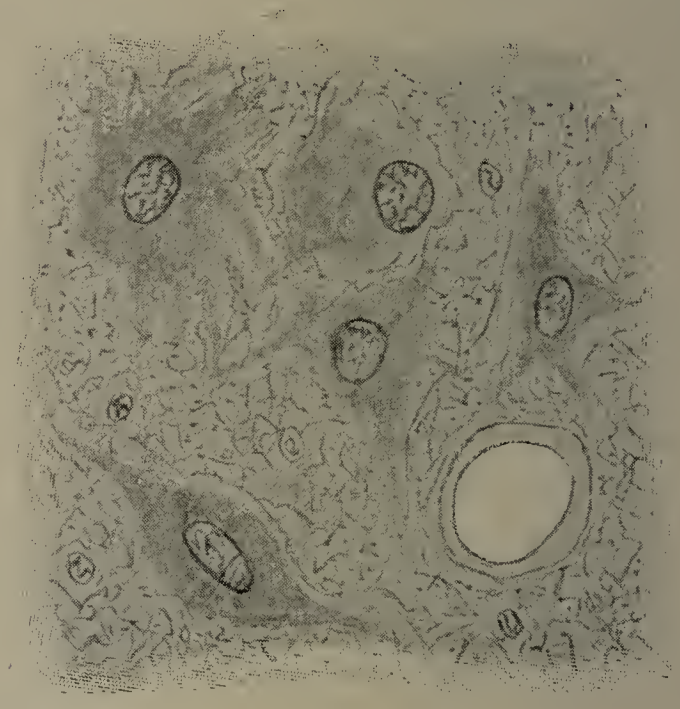

Fig. 232.
Aus einem harten Gliom. Man sieht fünf große zackige Gliazellen und zwischen ihnen Gliafasern, unten rechts ein Gefäß.

angeordnet sind und nach außen feinfaserig in die umgebende Glia ausstrahlen. Sie verhalten sich also wie die Spongioblasten bei der embryonalen Genese des Zentralnervensystems. Einzelne Tumoren bestehen fast nur aus solchen Bildungen. Man kann sie *Spongioblastome* nennen.



Fig. 233.
Aus einem Gliom des Kleinhirns. Epithelrosette.

Bei Neugeborenen und später werden im Bereich der Großhirnrinde und des angrenzenden Markes multiple kleinere und größere Bezirke (*tuberöse Hirnsklerose*) angetroffen, deren Windungen unregelmäßig geformt, knorpelähnlich hart sind und sich dadurch deutlich abheben. Die Glia ist lebhaft gewuchert und schließt auch im Mark Ganglienzellen ein, die demnach an abnormer Stelle liegen. Diese Knoten, die man wohl als ganglionäre Neurogliome bezeichnet, sind auf **Anomalien im embryonalen Wachstum** zurückzuführen. Dafür spricht auch, daß sie relativ oft neben multiplen Nieren- und Herzgeschwülsten (Rhabdomyomen) vorkommen.

Sind die Zellen des Glioms sehr reichlich und groß, so spricht man wohl unrichtig von Glio-»Sarkom«, besser von malignem Gliom.

e) Das Gliom oder Neuroepitheliom des Auges.

Zu den Gliomen gehört auch ein bei Neugeborenen und Kindern auftretender höchst maligner Tumor der **Retina,** der aber wegen seiner Abkunft von den Nervenendzellen der Retina meist als *Neuroepithelioma*

bezeichnet wird. Er (Fig. 234) wächst in den Glaskörper als weicher, grauweißer, feinknolliger Tumor, der sich zugleich in der Fläche ausbreitet. Bald dringt er durch die Sklera oder nach Ausfüllung des Bulbus durch die Kornea nach außen vor. Im ersteren Falle wächst er in die Augenhöhle und im Optikus bis in die Schädelhöhle. Er besteht aus relativ kleinen ausläuferfreien Zellen, die den Kapillaren direkt aufsitzen. In der Nähe der Blutgefäße sind sie gut erhalten, in der weiteren Umgebung gewöhnlich abgestorben.

Fig. 234.
Zwei Bulbi von demselben Kinde, durchschnitten, in natürlicher Größe mit je einem Gliom. Oben ein kleiner Tumor, unten ein größerer, beide in das Auge hineinwachsend. Der untere hat die Sklera durchbrochen und ist in die Augenhöhle weitergewachsen.

Nicht selten (Fig. 235) heben sich besondere Strukturen, *rosettenförmig, epithelähnlich* angeordnete, ein kleines Lumen umgebende Zellen ab, die zuerst WINTERSTEINER als *Neuroepithelien* beschrieb und die ähnlich wie in jenen Gliomen des Gehirns (Fig. 233) angeordnet sind. Sie beweisen die Abkunft des Tumors aus *Entwicklungsstörungen* der Retina.

Das Gliom des Auges ist *angeboren* und nicht selten bei *mehreren Geschwistern* vorhanden, in einzelnen Fällen *erblich* und gern gleichzeitig *auf beiden Augen*. Das alles spricht für die fetale Genese.

V. Die Tumoren, die aus Epithel und Bindegewebe bestehen.

In einer großen Reihe von Tumoren ist **Epithel** der charakteristische Bestandteil. Dieses kann für sich allein nicht bestehen, setzt also einen *bindegewebigen Boden* voraus.

Die Beziehungen zwischen Epithel und Bindegewebe stellen sich auf zweifache Weise dar. Einmal nämlich sind sie ähnlich wie unter normalen Verhältnissen. Dann sehen wir das neugebildete Epithel wie in der Epidermis, den Drüsen usw. auf einem ebenfalls neugebildeten bindegewebigen Boden. Es wiederholt sich also in den Grundzügen der Typus der äußeren Haut, der Schleimhaut, der Drüse; wir sprechen in solchen Fällen von *organoiden Geschwülsten*. Die gleichmäßige Teilnahme der Bindesubstanz und des Epithels an der Bildung der Geschwulst kommt im Namen **fibroepitheliale Tumoren** zum Ausdruck.



Fig. 235.
Aus einem Retinagliom. Man sieht mehrere mit Zellen radiär umstellte Öffnungen.

Ihnen gegenüber steht das *Karzinom*, von dem nach ihnen die Rede sein wird.

a) Die fibroepithelialen Tumoren.

In den fibroepithelialen Tumoren **wachsen Epithel und Bindegewebe gemeinsam** miteinander, die Epithelzellen vermehren sich entsprechend

einer Vergrößerung der Fläche des Bindegewebes und dieses wächst mit jenem parallel. Es ist dasselbe Verhältnis, wie wir es bei der Entwicklung der normalen Haut und der Drüsen antreffen.

α. Fibroepitheliale Tumoren (»Papillome«) der äußeren Haut und der mit mehrschichtigem Platten- und Übergangsepithel versehenen Schleimhäute.

Die einfachsten fibroepithelialen Tumoren finden sich auf der **äußeren Haut und den ihr analog gebauten Schleimhäuten** (des Mundes, des Rachens, des Kehlkopfes). Es handelt sich um rundliche oder vielge-

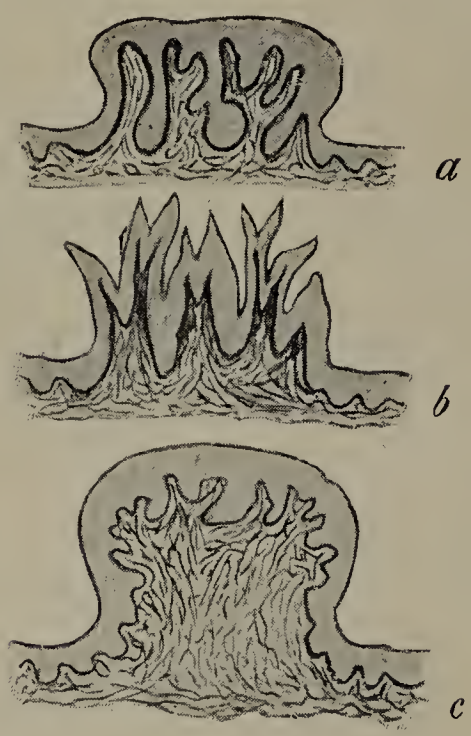

Fig. 236.

Schemata über den Bau papillärer Hauttumoren *a* Tumor mit glatter Oberfläche, langen Papillen und Epithelleisten; *b* Tumor mit zottiger Oberfläche; *c* Tumor mit glatter Oberfläche und stark entwickeltem Bindegewebe.

Fig. 237.

Papillärer Tumor der Uvula. Schwache Vergr.

staltige kleinere (»Warzen«) und größere Erhebungen, aus einem bindegewebigen meist papillär gebauten Grundstock und einem meist erheblich verdickten Epithelüberzuge aufgebaut. Wenn die Papillen in dem dicken Epithellager Platz haben, erscheint die Neubildung auf der Oberfläche glatt (Fig. 236 *a*, *c*). Meist aber drängen die einzelnen oder verzweigten Papillen das Epithel höckerig, zottig (Fig. 236 *b*), traubig vor sich her. Manchmal sind die Zotten kegelförmig (Fig. 237), zugespitzt und durch die Verhornung des Epithels hart (harte Warzen, spitze Kondylome). In anderen Fällen sind sie (Fig. 238) rundlich, beerenförmig, in wieder anderen lang und schmal.

Der häufig gebrauchte Name *Papillom* ist nicht exakt. Er würde einen nur aus bindegewebigen Papillen bestehenden Tumor bedeuten.

Manche von den zottigen Exkreszenzen sind keine Geschwülste, sondern entzündliche Produkte, so das spitze Kondylom. Die Grenze ist manchmal schwer zu ziehen. Als Geschwulst muß die Wucherung selbständig, in sich abgeschlossen sein.

Es gibt derartige Tumoren, von denen sich das verhornende Epithel nicht dauernd abstößt, sondern auf denen es zusammengebacken liegen bleibt. Durch immerwährenden Nachschub entstehen so harte kegelförmige, fingerförmige,

manchmal gewundene Auswüchse (am Kopf und anderswo), die man **Haut-hörner** (Cornu cutaneum) nennt.

Den Tumoren der äußeren Haut stehen die auf der Innenfläche des Nierenbeckens, der Ureteren und vor allem der Harnblase, selten an diesen Orten zugleich vorkommenden Neubildungen nahe. Es sind (Fig. 239) ausgesprochen *zottige Geschwülste*, **Zottenpolypen** (»Zottenkrebse«). Aus der Harnblasenschleimhaut erhebt sich ein aus sehr langen und vielverzweigten Papillen bestehender bindegewebiger Grundstock, der von einem dem Blasenepithel analogen vielgeschichteten Epithel bedeckt ist. Die Papillen sind aus dünnwandigen Gefäßen und sehr wenig feinretikulärem Bindegewebe aufgebaut, das Epithel stößt sich leicht ab, füllt aber gern die Zwischenräume zwischen den Zotten aus und verklebt sie miteinander zu einem rundlichen Polypen. So macht der Tumor oft zunächst den Eindruck eines soliden Körpers, aber schon ein leichter Wasserstrahl, der die Epithelmassen fortspült, legt den papillären Bau klar. Die zarten Zotten werden oft abgerissen. Dann kommt es zu Blutungen. Epithelien und ganze Zotten können mit dem blutigen Harn entleert werden.

Fig. 238.

Teil eines zottigen Tumors der Haut. Die hellen Teile sind der Länge nach durchschnitten. Man sieht hier den bindegewebigen Grundstock. Natürl. Größe.

Fig. 239.

Zottenpolyp. Harnblase. Längsschnitt durch 2 Zotten, in denen ein bindegewebiger Grundstock *S*, mit Gefäßen *b*, hervortritt. Der Epithelüberzug ist zum Teil bis auf die untersten Lagen abgestoßen, bei *v*, *a* noch erhalten.

Die oft gebrauchte Bezeichnung »Zottenkrebs« ist bei den einfachen Zottenpolypen falsch. Es kommt manchmal aber vor, daß von der Basis der Polypen ein krebsiges Einwachsen des Epithels in die Blasenwand stattfindet.

β. Fibroepitheliale Tumoren der mit ein- und mehrschichtigem Zylinderepithel versehenen Schleimhäute.

Auf Schleimhäuten kommen häufig Tumoren vor, die sich aus dem Bindegewebe der Schleimhaut und aus drüsigen Bildungen aufbauen. Man nennt sie *Schleimhautpolypen*, *Drüsenpolypen*, aber auch *Adenome* (s. unten).

Auf der **Nasenschleimhaut** sind es meist polypös vorspringende Tumoren (Polypen). Oft sind die Drüsengänge zu Zysten mit schleimig-wäßrigem Inhalte erweitert. Die Geschwulst kann traubig aussehen. Ähnliche Adenome bilden sich auch auf anderen Schleimhäuten (Kehlkopf).

Fig. 240.
Gelappter Magenpolyp mit verjüngter Basis aufsitzend.

Häufig kommen die Adenome im *Magen* und *Darm* vor (Fig. 240, 241, 242, 243, 244). Sie stellen sich dar als rundliche, in das Lumen hineinragende, gern mit schmaler Basis (Fig. 243) aufsitzende, oft gestielte (Fig. 242), manchmal gelappte (Fig. 241) Neubildungen von der Größe eines Stecknadelkopfes bis zu der eines Hühnereies und darüber. Nicht selten treten sie multipel, im Magen zu 10, 20 und mehr, im Darm, besonders im Kolon, zu Hunderten auf. Wir sprechen dann von **Polyposis intestinalis** (coli, ventriculi).

Die Magen- und Darmpolypen bestehen aus einem bindegewebigen Zentralkörper, der mit Schleimhaut überzogen ist. In ihr sind die Drüsen (Fig. 243, 244) viel länger als sonst, vielfach verzweigt, breiter, sehr häufig

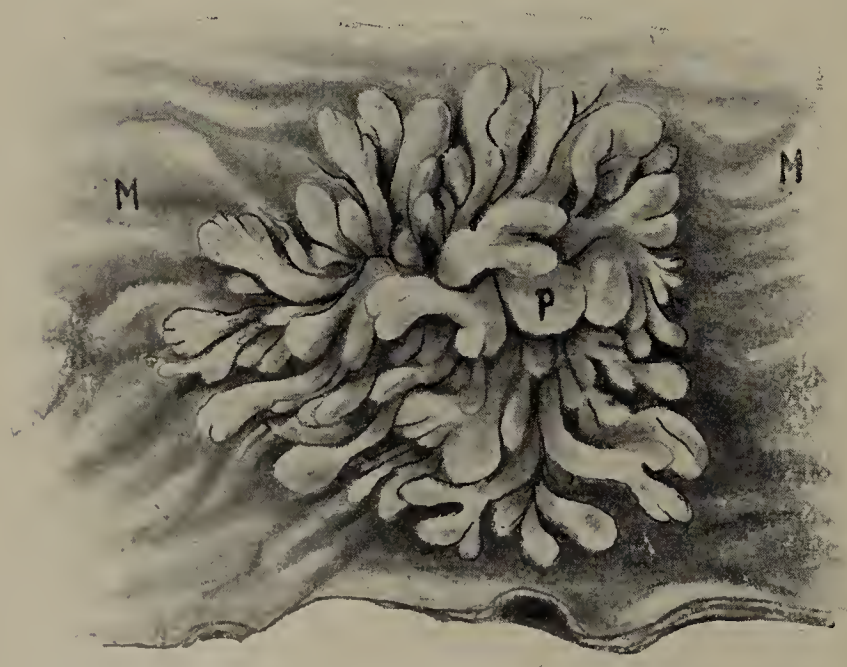

Fig. 241.
Zottenpolyp des Magens *P*. *M*, *M* Magenschleimhaut in Falten gelegt.

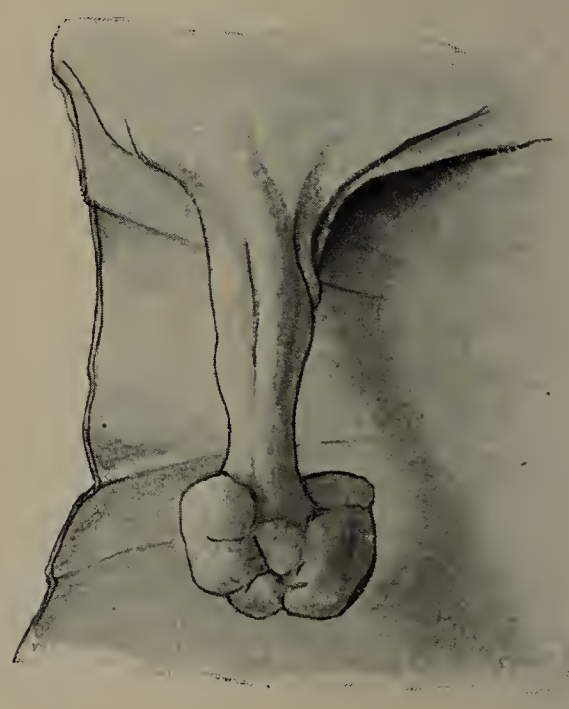

Fig. 242.
Langgestielter Polyp des Kolon.

durch Sekret erweitert, manchmal zystisch. Das Epithel hat in wechselnder, oft in ganzer Ausdehnung das Aussehen des *embryonalen*. Es ist *geschichtet* und nicht funktionell differenziert. Dementsprechend und weil die Polyposis schon bei Kindern und erblich vorkommt, sind die Polypen aus embryonalen Entwicklungsstörungen abzuleiten. Mit ihnen dürfen entzündliche polypöse Wucherungen (im Magen, Gastritis polyposa) nicht verwechselt werden.

Ähnliche Adenome finden sich im Uterus und in der Cervix. Auch sie zeigen zystische Erweiterungen. Es sind breit aufsitzende oder langgestielte, gelegentlich durch die Cervix bis in die Vagina reichende Tumoren.

Fig. 243.
Durchschnitt durch einen Magenpolypen. Rechts und links normale Schleimhaut. Der Polyp zeigt verlängerte vielgestaltige Drüsen, zum Teil mit zystöser Erweiterung (*z*, *z*).

γ. Fibroepitheliale Tumoren der Drüsen, Adenome.

Adenome kommen **in den meisten Drüsen** zur Beobachtung. Sie wiederholen den Bau des Organes in den Grundzügen, weichen aber bald mehr, bald weniger, teils durch die Menge des Stützgewebes, teils durch das Verhalten des Epithels von dem normalen Organe ab.

Fig. 244.
Polyp des Dickdarmes. Bindegewebiger Grundstock mit einem stark verdickten Schleimhautüberzug. Längsschnitt. Schwache Vergr.

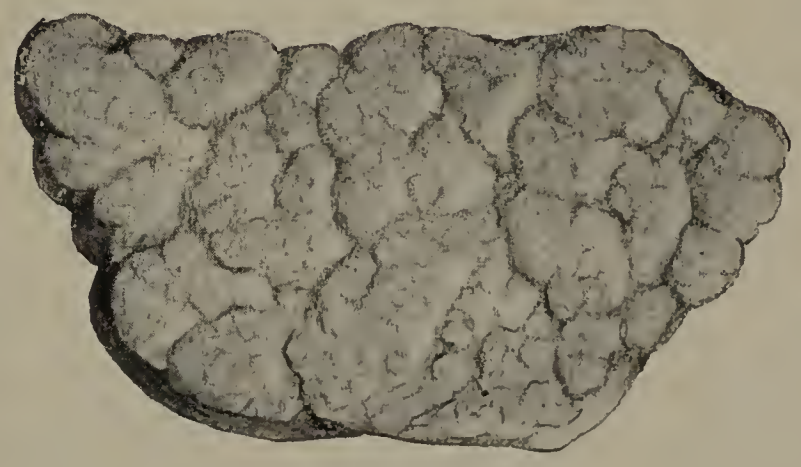

Fig. 245.
Operativ gewonnenes, ausgeschältes Adenoma mammae. Schnittfläche. Man sieht die allseitige, scharfe, leicht knollige Begrenzung des Tumors und auf dem Durchschnitt die lappenförmige Abteilung, in der wiederum stecknadelkopfgroße Läppchen hervortreten.

1. Es gibt erstens nicht häufige Adenome der Schweiß- (Hidradenome) und Talgdrüsen. Die Tumoren sind meist klein, erbsengroß, selten umfangreicher. Die Drüsen sind vielgestaltiger als sonst und meist dilatiert.

2. Häufig sind die **Adenome der Mamma** (Fig. 245). Sie treten (selten auch beim Manne, aber kleiner und bindegewebsreicher) auf in Gestalt

gut abgegrenzter, deshalb relativ leicht *ausschälbarer* rundlicher oder knolliger Knoten von fester Konsistenz, die auf der Schnittfläche eine den einzelnen Drüsenbezirken entsprechende Felderung bzw. Lappung zeigen (Fig. 245 und 248).

In den Adenomen überwiegt manchmal das Epithel, manchmal das Bindegewebe. Im letzteren Falle reden wir von *Fibroadenomen* oder gar von *Fibromen*.

Es gibt zwei Formen von Adenomen. In der *einen* bildet das Epithel lange, verästigte, stumpf endende Kanäle, die mit einem zweischichtigen Epithel nach Art der größeren Ausführungsgänge der normalen Milchdrüse ausgekleidet sind. Die Verzweigungen eines größeren Ganges sind in Gruppen vereinigt, die durch breitere, gröbergefaserte Bindegewebszüge getrennt werden (*Fibroadenoma pericanaliculare*). Das Stroma zwischen den Gängen ist weicher, zellreicher.

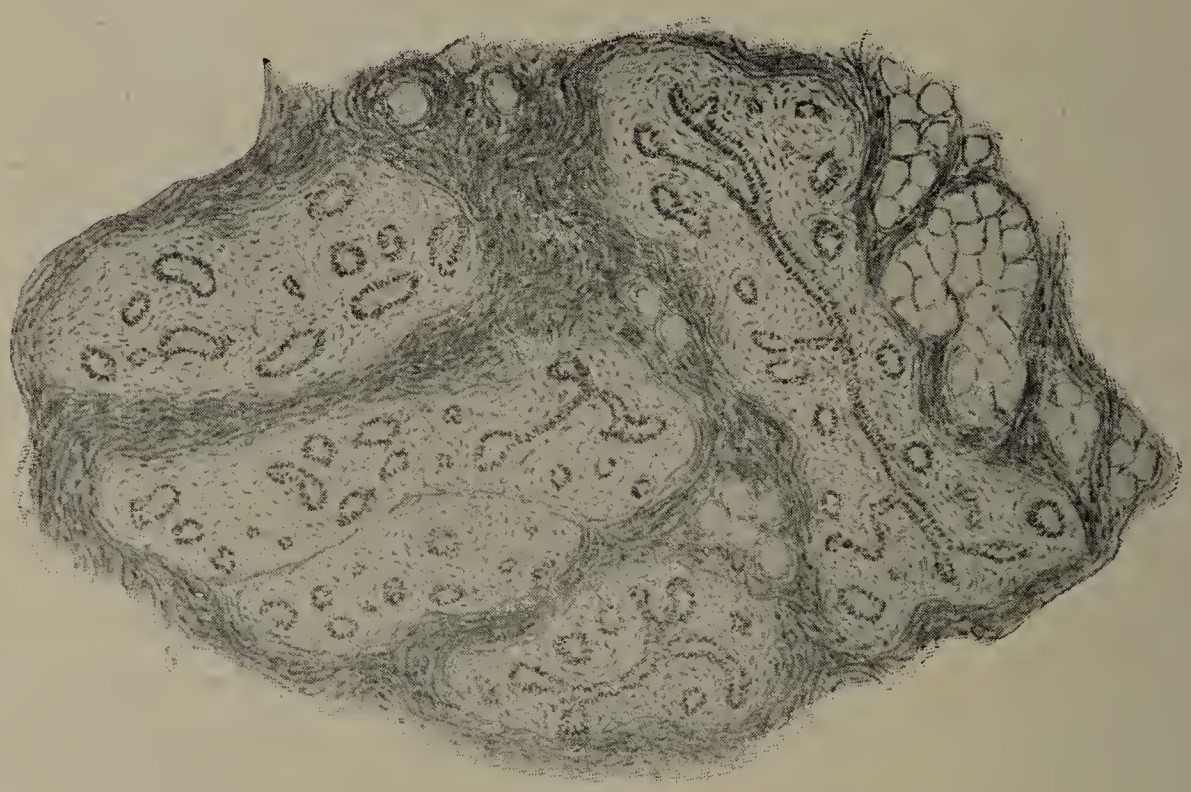

Fig. 246.

Adenoma mammae. Die drüsigen längs- und quergetroffenen Gebilde sind in hellen Feldern enthalten, welche durch dunklere, dichtfaserige Züge getrennt werden.

Diese Adenome werden als erbsen- bis apfelgroße (selten größere), meist etwa walnußgroße Tumoren exstirpiert. Zuweilen finden sich zwei (selten mehrere) Adenome in einer bzw. in beiden Mammae.

Eine *zweite* Form der Adenome zeichnet sich dadurch aus, daß die epithelialen Gebilde nicht in Röhren, sondern von vornherein in Gestalt von Spalten auftreten (Spaltenadenome). Die in der ersten Anlage röhrenförmigen Kanäle werden dadurch zu Spalten, daß das Bindegewebe von einer Seite her kolbig heranwächst und sie abplattet (Fig. 247, *A B*, *a b*). Indem dann der Bindegewebskolben größer wird und das eingedrückte Epithel sich über seine konvexe Fläche ausdehnt, wird der Spalt nach allen Seiten schalenförmig größer. Wenn derselbe Vorgang sich nun an zahlreichen Stellen der Kanäle wiederholt, werden die Spalten vielgestaltig und man gewinnt auf Durchschnitten den Eindruck, als ob das Bindegewebe innerhalb der Kanäle wuchere (*Fibroadenoma intracanaliculare*). Diese Spalten können sehr groß werden. Anfangs nur mikroskopisch sichtbar, sieht man sie später schon mit bloßem Auge. Sie können fingerlang und durch Flüssigkeit zystisch ausgedehnt werden. Da sie

fast immer zahlreich sind, so bekommt die Schnittfläche Ähnlichkeit mit dem Durchschnitt eines Kohlkopfes, auf dem man die Spalten zwischen den Blättern bemerkt. Solche Tumoren sind meist erheblich größer als die anderen Adenome, sie können kopfgroß und größer werden.

Die bindegewebige Neubildung erzeugt manchmal im Lumen der Spalträume nicht nur Kolben, sondern papilläre Erhebungen, die im ganzen einen traubigen Eindruck machen. Die einzelnen Beeren sind stecknadelkopf- bis kirschkerngroß. Diese Wucherungen quellen auf dem Durchschnitte des Tumors hervor (Fig. 248).

In den mit Spalträumen versehenen Adenomen ist das Bindegewebe meist zellreich, oft so, daß es an ein *Sarkom* erinnert, oder es ist schleimig *ödematös*,

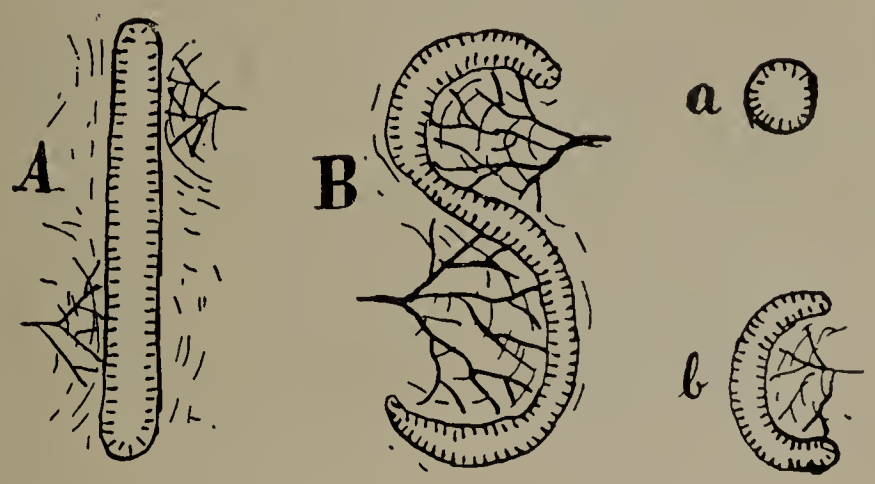

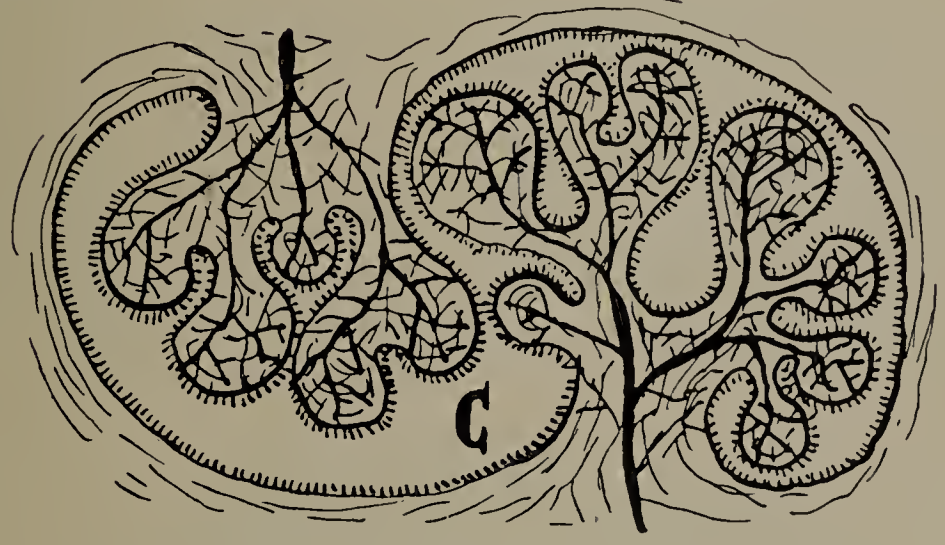

Fig. 247.

Schemata über die Umwandlung von Kanälen in Zystenräume. *A* Drüsenkanal. *B* S-förmig gebogener Drüsenraum. Die Biegung ist durch zwei mit verzweigten Gefäßen versehene Bindegewebekolben bedingt; *a* Querschnitt von *A*; *b* Querschnitt von *B*. *C* weitere Umgestaltung und Erweiterung von *B*. Zottiges Hineinwachsen des Bindegewebes in den Hohlraum.

so daß vor allem jene Beeren *gallertig* aussehen. Die Veränderung ist so zu deuten, daß das Bindegewebe vielfach den embryonalen Schleimgewebscharakter behalten hat.

Die Adenome mit erweiterten Spalten bezeichnet man auch als **Zystadenome.** Soweit papilläre Wucherungen vorkommen, spricht man von **Cystadenoma papillare,** soweit das Bindegewebe lebhafter wächst, von **Cystadenoma proliferum.** Das sarkomähnliche Stroma und die rasche Vergrößerung gab zum Namen **Cystosarkoma** Veranlassung. Wenn zahlreiche Spalten den Tumor blättrig erscheinen lassen, spricht man von **Cystosarkoma phyllodes.** Die schleimige Beschaffenheit der papillären Wucherungen führte zu der Bezeichnung **intrakanalikuläres Myxom,** während bei fibrösem Bau ein **intrakanalikuläres Fibrom** vorliegt.

Der Name Zysto-*Sarkom* ist nur sehr selten berechtigt. Der Tumor wächst zwar relativ schnell, aber nur ausnahmsweise infiltrierend und metastasierend.

Die Adenome der Mamma haben **keine Funktion,** auch nicht während der Laktation. Eine Entleerung des Produktes wäre auch unmöglich. Denn die Adenome der Mamma sind **völlig in sich abgeschlossene Neu-**

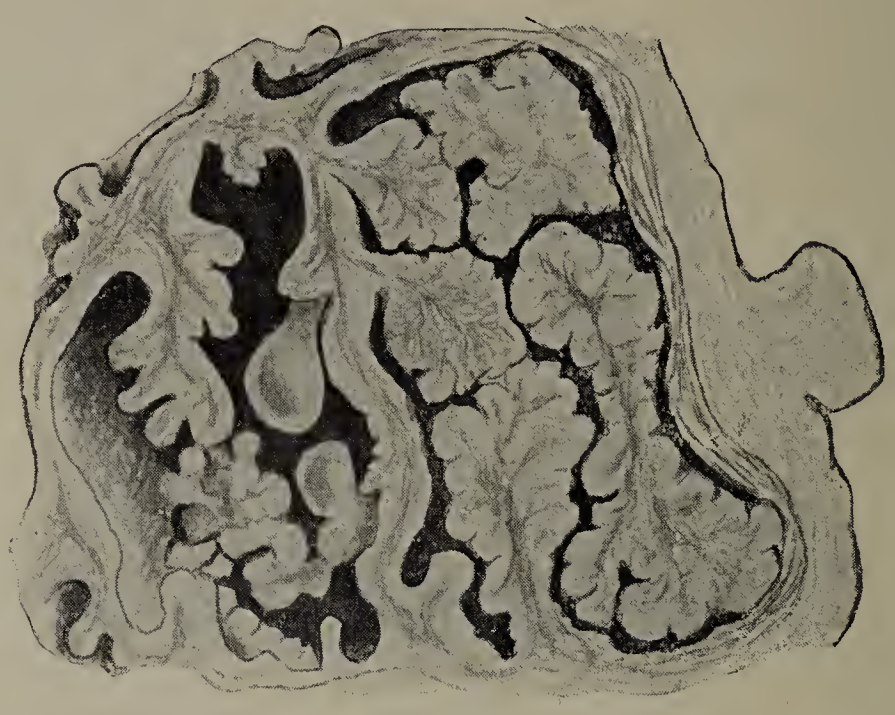

Fig. 248.

Intrakanalikuläres Fibrom. Makroskopisch. In die dunkel gehaltenen Räume sind, entsprechend dem Schema *C* der Fig. 249, Zotten hineingewachsen.

bildungen, die keinen Zusammenhang mit Milchgängen haben. Da schon die kleinsten diese allseitige Abgrenzung besitzen (Fig. 249), muß man annehmen, daß die Mammaadenome aus **Drüsenkeimen hervorgehen, die auf irgendeine Weise bei der Entwicklung der Drüse aus der Verbindung mit dem übrigen Organ abgelöst wurden.**

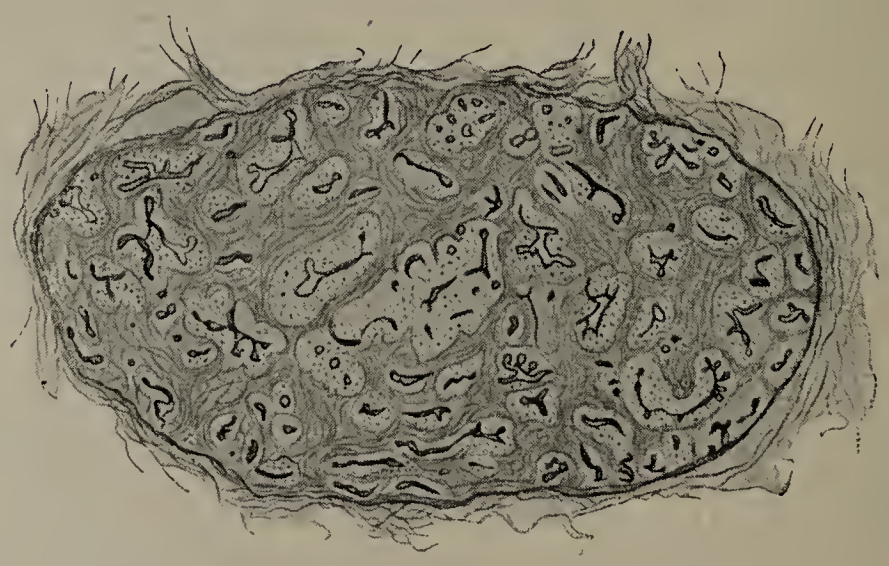

Fig. 249.

Ringsum abgegrenztes Adenoma mammae. Lupenvergrößerung.

3. Auch die **Schilddrüse** bildet Adenome als rundliche, bis apfelgroße Knoten. Das Epithel hat dann die Struktur der embryonalen Schilddrüse, d. h. es bildet Stränge und verzweigte Schläuche mit geringen Kolloidmengen. In den älteren Adenomen finden sich teilweise auch geschlossene Follikel mit reichlicherem Kolloid (über die Entstehung aus embryonalen

Keimen s. Ribbert, Frankf. Z. Bd. XVIII). In selteneren Fällen erweitern sich die Drüsenräume und in sie hinein wachsen papilläre Erhebungen (Cystadenoma papillare).

Die Schilddrüsenadenome schaden meist nur durch ihre Größe. Sehr selten aber machen sie Metastasen (*maligne Adenome*) und zwar auch, wenn sie sehr klein sind und am Lebenden gar nicht bemerkt wurden. Man kann dann manchmal ein Einwachsen des Adenoms in Venen beobachten. Die Metastasen treten meist im Knochensystem auf und bilden hier oft multiple, große, zerstörende Knoten, die bei der Exstirpation stark bluten. Sie zeigen denselben Bau wie die primären Adenome und bilden auch Kolloid.

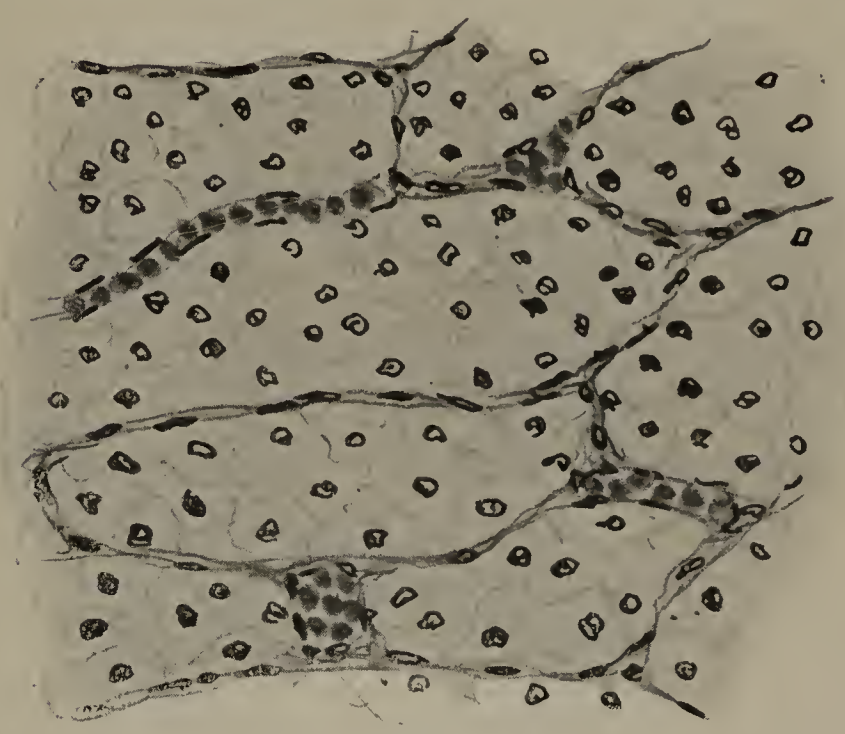

Fig. 250.
Aus einem Hypernephrom. Man sieht helle Zellstränge durch schmale kapillarhaltige Züge getrennt.

4. Auch in der **Nebenniere** treten Adenome oft als gut umschriebene rundliche Knoten auf, die aus isolierten Teilen der Rinde entstehen und deren Bau wiedergeben. Sie sind meist nur erbsen- bis nußgroß und dann ohne Bedeutung. Selten wachsen sie zu sehr großen Tumoren heran. Dann sind es weiche, weißgelbe, lipoidreiche, gewöhnlich teilweise nekrotische und partiell verkalkte Tumoren, die in Gefäße einbrechen und ausgedehnte Metastasen, zunächst in die Lungen machen können. Wir nennen sie maligne Adenome der Nebenniere oder Hypernephrome.



Fig. 251.
Hypernephrom der Niere. Natürl. Größe. Durchschnitt. Der Tumor bildet einen scharf abgegrenzten, aus mehreren Knollen bestehenden, hell aussehenden Körper, der sich von dem umgebenden Nierengewebe deutlich abhebt.

Nach Untersuchungen von Grawitz gibt es auch in der **Niere** nicht selten Tumoren, **Hypernephrome,** die aus *versprengten Nebennierenkeimen* entstehen. Die Tumorzellen bilden ähnlich wie in der Nebennierenrinde Stränge (Fig. 250), die zwischen Kapillaren aufgebaut sind, und enthalten zugleich wie in dem normalen Organe dicht gedrängte, aus

Lipoiden bestehende Tröpfchen, die dem Tumor makroskopisch eine auffallende, die Diagnose ermöglichende hellgelbe Farbe verleihen. Dieses Aussehen hatte früher annehmen lassen, die Tumoren seien Lipome. Die Zellen enthalten außerdem meist reichlich Glykogen.

Diese Tumoren bilden rundliche, scharf abgesetzte Knoten (Fig. 251), die, solange sie klein sind, in der Rinde sitzen, und außen prominieren. Später wachsen sie in die Niere tiefer hinein und *verdrängen* deren Gewebe, können aber auch außen stark vorspringen. Auf der Schnittfläche sind sie meist lappig abgeteilt und zeigen neben den vorwiegend gelben Abschnitten Nekrosen und Hämorrhagien, die sich aus dem Gehalte an dünnwandigen Gefäßen leicht erklären.

Die klinische Bedeutung liegt neben der *Zerstörung der Niere* vor allem darin, daß sie (Fig. 252) in das Nierenbecken, besonders aber in die *Venen*

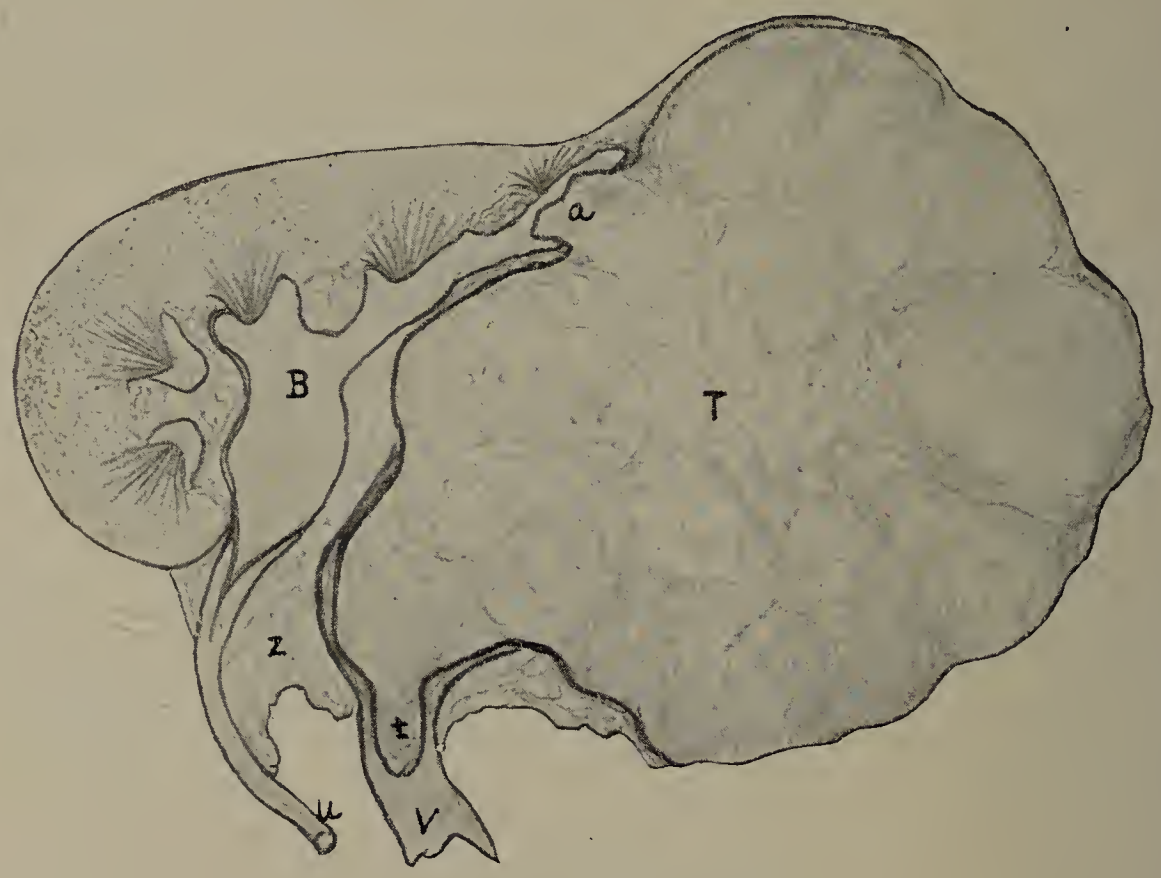

Fig. 252.

Halbschematische Darstellung eines Hypernephroms der Niere. *T* Tumor, der bei *a* in das Nierenbecken *B*, bei *t* in die Nierenvene *V* einwuchert. *U* Ureter, *Z* Zellgewebe im Hilus.

hineinwachsen. In letzteren können sie durch die Vena renalis bis in die Cava inferior und bis in das Herz vordringen. Gelegentlich sieht man den Tumor bis in den rechten Ventrikel hühnereigroß hineinhängen. Abgelöste Zellen werden mit dem Blutstrome verschleppt und machen Metastasen, die sehr ausgedehnt sein können.

Die Entstehung der Neubildung fällt meist in das mittlere und höhere Alter.

Ihre Ableitung von versprengten Nebennierenkeimen ist bezweifelt worden, weil die Zellstränge Lumina bilden können, die in der normalen Rinde fehlen. Man meint deshalb (Störk), daß die Tumoren von den Nierenepithelien abstammen. Es gibt zweifellos auch vom Harnkanälchenepithel abstammende *tubulär und papillär gebaute Karzinome* mit hohem Epithel. Sie werden groß, bekommen durch fettige Degeneration eine *gelbe* Farbe und werden gern *hämorrhagisch*. Dann lassen sie sich makroskopisch von den Hypernephromen nicht sicher trennen. In gutartiger Form kommen papilläre Neubildungen

mit der in Fig. 253 wiedergegebenen Struktur nicht selten als kleine höchstens kirschgroße meist subkapsulär gelegene Knoten vor.

5. Ein weiteres Organ, aus dem Adenome hervorgehen, ist die **Leber.**

Man kann hier zwei Formen der Adenome unterscheiden, je nachdem ob sich die meist kleinen rundlichen braunrötlichen oder gelblichen, zuweilen multipel auftretenden Knoten, die sich oft nicht scharf von der Umgebung abheben, aus Leberzellen oder aus Gallengängen aufgebaut erweisen.

Fig. 253.

Adenom der Niere unter der Kapsel. Das Adenom bildet weite Räume mit zottigen Innenwucherungen. Ringsum Nierengewebe.

Die *Leberzelladenome* setzen sich aus Leberzellbalken zusammen, die aber keine Anordnung um die Zentralvenen, also keine azinöse Struktur, zwischen sich aber die Blutkapillaren erkennen lassen. Ihre Zellen sind noch befähigt, *Galle zu bilden*, und zwar sowohl in ihrem Protoplasma, wie in Kanälen und rundlichen Räumen, die sie zwischen sich frei lassen. Diese *Galleproduktion* kann ihnen eine gelbe, gelbbraune oder grüne Farbe verleihen.

Fig. 254.

Malignes Adenom der Leber, nach einem Präparat schematisiert. Aufgeklappter Längsschnitt durch die Leber. Es fehlt eine Scheibe, so daß die beiden Hälften sich nicht decken. *P* Pfortader, die durch Tumormasse vollgepfropft ist. In der übrigen Leber sieht man scheinbar multiple Knoten, die aber die Querschnitte tumorerfüllter Pfortaderäste darstellen. Die Sonden deuten den Zusammenhang mit dem Hauptstamm an.

Die *Gallengangsadenome* setzen sich aus gewucherten, oft verzweigten Schläuchen zusammen, die von mehr oder weniger reichlichem Bindegewebe umgeben sind.

Die Leberadenome wachsen expansiv. Sie gehen wohl zweifellos aus Anlagen hervor, die aus dem organischen Zusammenhange der Leber abgetrennt wurden.

In seltenen Fällen werden auch *maligne Adenome* der Leberzellen beobachtet, bei denen ein Einbruch in Äste der Pfortader stattfinden kann. Meist sind diese Fälle mit Leberzirrhose kombiniert (Fig. 254, 255, 256).

Fig. 255.
Malignes Leberadenom. Unten Lebergewebe, von oben her durch den aus vielreihigen Zellbalken bestehenden Tumor komprimiert.

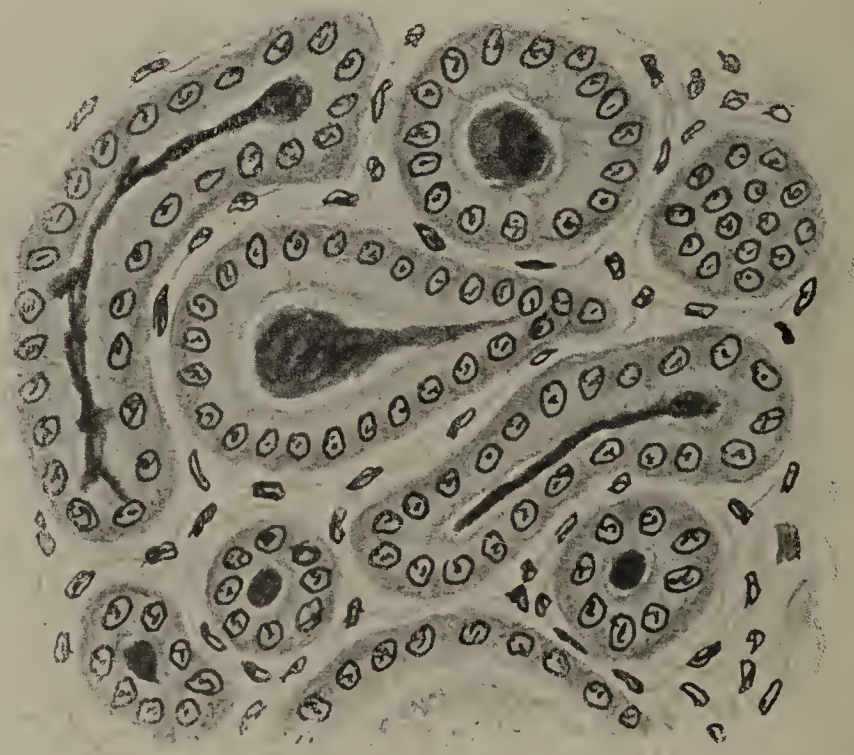

Fig. 256.
Malignes Leberadenom. In den Zellsträngen gallegefüllte Lumina.

Außer dem malignen Adenom bei Leberzirrhose gibt es selten auch umfangreiche (kongenitale) Tumoren von gleichem oder ähnlichem Bau in sonst normalen Lebern.

6. Wichtig sind weiterhin die Adenome der **Hypophysis,** die im Vorderlappen entstehen und in geringem Umfange, makroskopisch kaum oder nicht sichtbar, häufig sind, als große Tumoren dagegen zu den ziemlich

seltenen Neubildungen gehören. Diese sind rundliche, die Sella turcica ausweitende, in das Schädellumen emporragende, aber auch den Knochen (das Keilbein) nach abwärts und seitlich durch Druck zerstörende, meist

Fig. 257.
Zylindrom. Starke Vergr. *a* und *b* helle homogene Substanz in den Lücken des netzförmig angeordneten Epithelkörpers.

etwa walnußgroße Tumoren. Die Tumoren, die fast immer aus eosinophilen Epithelien bestehen und ähnlich wie die normale Hypophysis gebaut sind, stehen in enger Beziehung zur Akromegalie.

7. Häufig sind auch die Adenome der **Prostata.** Sie gehen hervor aus akzessorischen Drüsenläppchen, sind meist multipel und erzeugen durch ihr Wachstum, an dem auch glatte Muskulatur beteiligt ist (Adenomyom) das Bild der sogenannten Prostatahypertrophie.

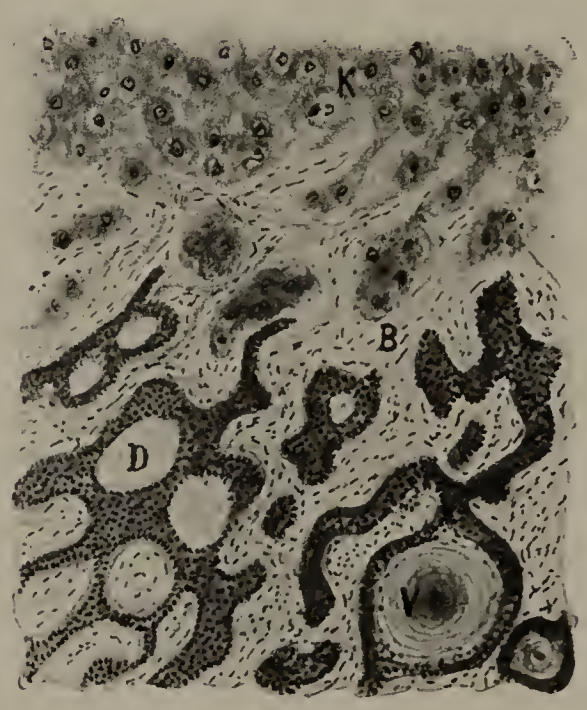

Fig. 258.
Parotistumor. Oben Knorpel *K*, unten Epithelstränge im Bindegewebe (*B*). *D* drüsenähnliche Hohlräume, *V* Verhornung.

8. *Fibroepitheliale Tumoren der Schleim- und Speicheldrüsen.*

a) Von den Schleimdrüsen, zumal denen der Mundhöhle, sind die **Zylindrome** abzuleiten (Fig. 257). Sie bestehen aus vielgestaltigen, strangförmigen, an- und abschwellenden Epithelgebilden, die kanalförmige und umschriebene mit Schleim gefüllte, die größeren Zellhaufen siebförmig durchbrechende Lumina enthalten, und aus einem bindegewebigen Stroma. Es sind rundliche, meist nicht sehr große, gut begrenzte Knollen. Sie sitzen besonders gern am Gaumen. Infiltrierendes Wachstum und Metastasenbildung ist selten, kommt aber vor und gibt den Zylindromen Beziehungen zum Karzinom.

Die von der frischen Schnittfläche leicht zu gewinnenden zylindrischen Schleimmassen jener Lumina haben dem Tumor den Namen »Zylindrom« eingetragen.

b) *Die Tumoren der* **Speicheldrüsen,** weit überwiegend der *Parotis*, besitzen in anastomosierenden Strängen angeordnetes Epithel, das teils wie das der Drüse kanalförmige Lumina zeigt, teils, wenigstens in manchen Fällen, Plattenepithel mit konzentrischer Verhornung darstellt und dadurch seine Abkunft vom Mundepithel zu erkennen gibt. Die Stützsubstanz besteht nur zum Teil aus gewöhnlichem Bindegewebe, sie ist entweder zellreicher, oder sie ist in wechselndem, zuweilen dem weitaus größten Umfange *schleimig* oder knorpelig (Fig. 258). Man spricht dann wohl von »Myxom« oder »Chondrom«. Am besten ist der Name *Mischgeschwulst* der Parotis.

Fig. 259.

Aus einem Speicheldrüsentumor. Die epithelialen mit platten Zellen versehenen Kanäle liegen in myxomatösem Grundgewebe. Unten ist Epithel nur noch in einem einreihigen Zuge vorhanden, so daß es fast aussieht, als gehöre es zum Myxomgewebe.

In dem schleimigen Grundgewebe löst sich der Zusammenhang der Epithelien manchmal so auf, daß sie einzeln hineingeraten. Dann sieht es so aus, als würden die Epithelien Elemente des Schleimgewebes (Fig. 259).

Diese Speicheldrüsengeschwülste sind scharf umgrenzte, ausschälbare knollige Neubildungen. Sie können sehr groß werden, sind aber bei der frühzeitigen Exstirpation meist walnuß- bis apfelgroß. Bei langem Wachstum überschreitet das Epithel in einzelnen Fällen die Grenzen des Knotens und zeigt ein dem Karzinom analoges Vordringen.

Die Tumoren gehen aus **Entwicklungsstörungen** hervor, die in der Parotis und den angrenzenden knorpelhaltigen Kiemenbögen ablaufen.

Anhang: Das Adamantinom.

Adamantinom ist ein in den *Kiefern* vorkommender, manchmal umfangreicher und dadurch klinisch bedeutsamer Tumor, der epitheliale Züge, Balken, Kolben und Netze bildet. Die Epithelhaufen zeigen gern die Umwandlungen,

die wir an den zahnbildenden Epithelien bei ihrer Umgestaltung zum Schmelzorgan beobachten. Daher der Name *Adamantinom*. Das Bindegewebe, das der Kieferanlage entstammt, bildet in wechselnder Ausdehnung Knochenbalken. Die Epithelien des Tumors sind die gewucherten Reste der Zahnkeime, die man nach den Untersuchungen von Malassez, der sie »débris paradentaires« nannte, häufig in den normalen Kiefern antrifft.

δ. Zystische Neubildungen aus Bestandteilen der Haut, der Schleimhäute und der Drüsen.

Unter den fibroepithelialen Tumoren gibt es solche von **zystischer Beschaffenheit.** Ihre Hohlräume haben eine bindegewebige Außenwand und sind mit Epithel ausgekleidet. Sie können von der Haut, von Schleimhäuten und Drüsen abgeleitet werden und entstehen auf Grund einer meist intrauterin eintretenden **Absprengung von Teilen dieser Gewebe.**

Ihr Verständnis wird erleichtert durch experimentell erzeugte Gebilde. Wenn man ein Stückchen Epidermis in die Bauchhöhle, unter die Haut oder anderswohin bringt, so wächst es meist an und erzeugt dadurch einen Hohlraum (Fig. 260), daß die Epithelzellen über die dem ausgebreiteten Stücke gegenüberliegende Fläche hinüberwachsen und sie bedecken (s. Fig. 165). Ähnliche Dinge kommen gelegentlich auch bei dem Menschen nach *Operationen* und *Traumen* vor. Wir pflegen solche Gebilde **traumatische Epithelzysten** zu nennen (Garrè).

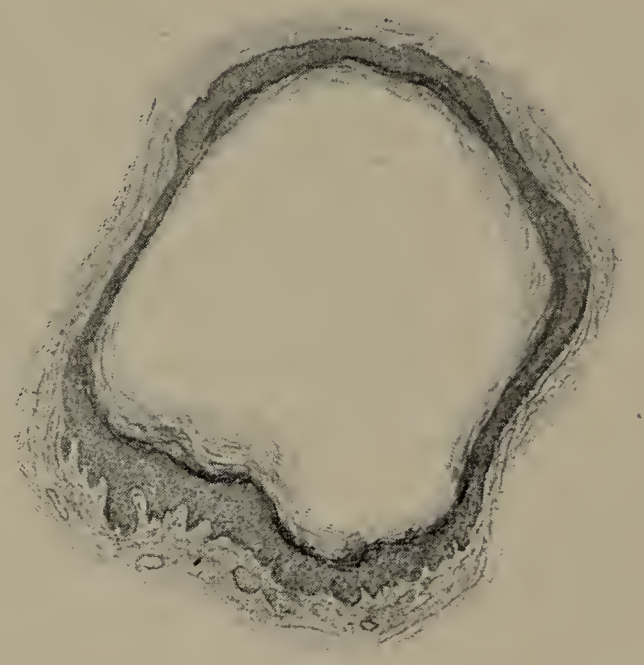

Fig. 260.
Experimentelles Dermoid. (Einbringung von Epidermis in die Bauchhöhle.) Unten neben dem Epithel einige kleine Talgdrüsen.

1. Die von der Epidermis abzuleitenden zystischen Tumoren.

a) Dermoidzysten und Epidermoidzysten.

Abgesprengte Teile der äußeren Haut liefern die sogenannten **Dermoidzysten,** wenn das ganze Derma (Epidermis und Anhangsgebilde), die *Epidermoidzysten*, wenn nur Epidermis abgesprengt wurde.

Die Dermoidzysten (Fig. 261) sitzen am häufigsten irgendwo *in der Nähe der Haut*, relativ häufig am *Halse* in oder nahe der Mittellinie, in der *Augenhöhle*, am Boden der *Mundhöhle*, im *Beckenzellgewebe* und im *vorderen Mediastinum*, selten auch in der *Schädelhöhle* (s. Cholesteatom). Die Zysten sind mit Epidermis ausgekleidet, zu der Haarbälge und Talgdrüsen gehören. Demgemäß enthalten sie schmierigen Fettbrei und abgestoßene Haare.

Die Epidermoidzysten sind dagegen nur von Epidermis ausgekleidet und enthalten dementsprechend nur zerfallene abgestoßene Hornzellen. Sie sitzen als *Atherome* (Balggeschwülste) namentlich unter der behaarten Kopfhaut.

b) Das Cholesteatom, die Perlgeschwulst.

Das dem Epidermoid nahestehende und durch Übergänge mit ihm verbundene **Cholesteatom** (Fig. 262) sitzt in typischer Form vor allem in der

Schädelhöhle an der *Gehirnbasis* und in den Räumen des *Ohres*. Der Hohlraum ist mit verhornten abgestoßenen Plattenepithelien gefüllt, die

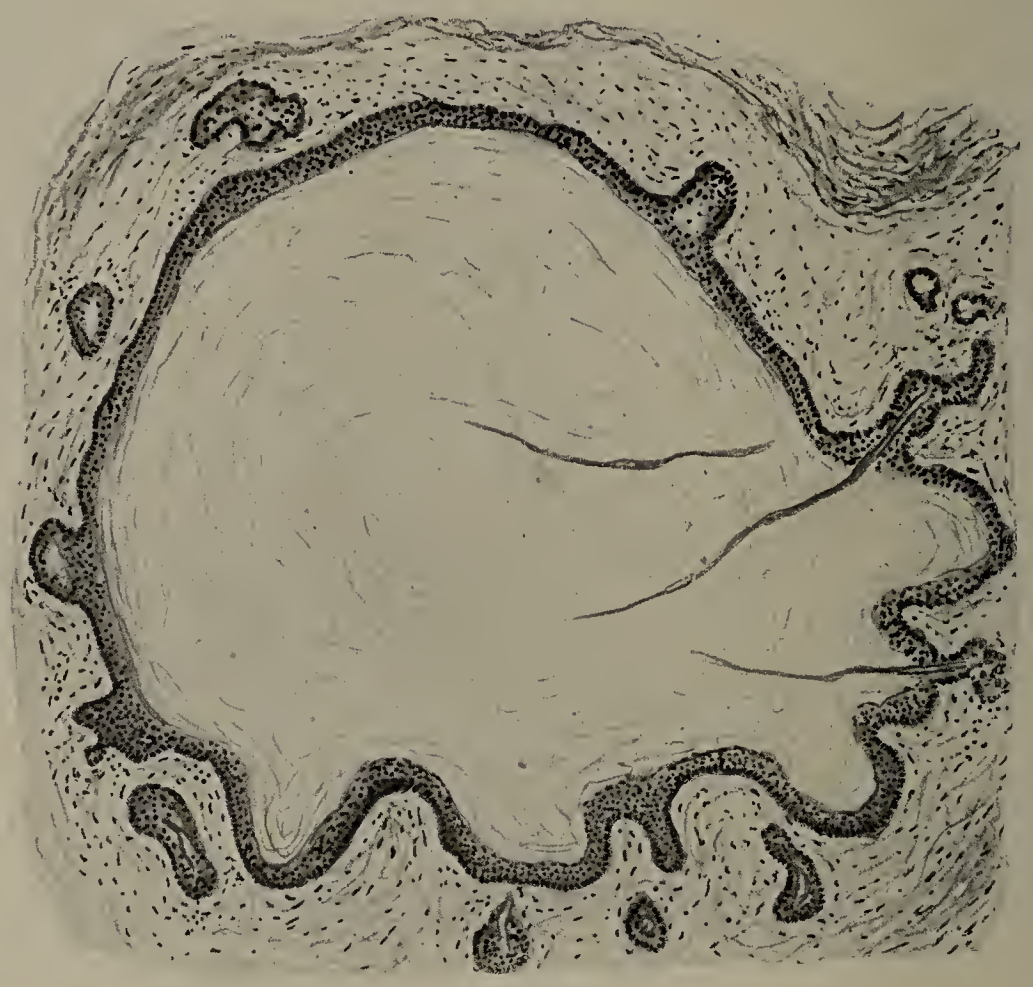

Fig. 261.
Durchschnitt durch eine Dermoidzyste der Schläfengegend. Der dunkle Saum ist das mit Drüsen und Haarbälgen versehene Plattenepithel. Außen Bindegewebe. Im Lumen abgestoßenes, verhorntes Epithel und 3 Haare.

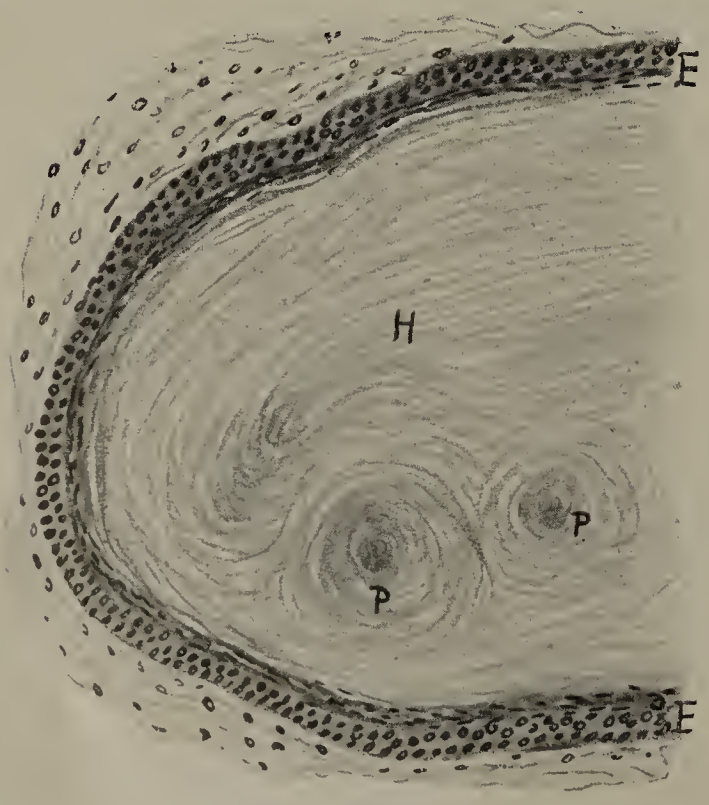

Fig. 262.
Teil eines Cholesteatoms der Gehirnbasis. *E E* Epithel, *H* geschichtete verhornte, bei *P P* kugelförmig angeordnete Zellmassen.

wegen der Anwesenheit von Cholesterin atlasartig glänzen und manchmal zu perlenähnlichen Körpern geschichtet sind (»*Perlgeschwulst*«). Die Zyste der Gehirnbasis-Cholesteatome ist ausgekleidet mit einer drei- bis vierschichtigen Lage von Plattenepithel, das der Pia aufsitzt. Sie kann hühnereigroß werden, ist aber meist kleiner. Sie findet sich an der Basis des Gehirns nahe der Mittellinie, dringt selten in den dritten Ventrikel vor, wächst sehr langsam und wird nur selten durch Druck gefährlich.

Das Cholesteatom der Schädelhöhle geht unzweifelhaft aus **abgesprengten Keimen der Epidermis** hervor, die während der Entwicklung des Gehirns in die Pia verlagert wurden (Bostroem).

Das *Cholesteatom* in den Höhlen des *inneren Ohres* entsteht bei einer abnormen Auskleidung mit Epidermis, die im extrauterinen Leben durch

Lücken des Trommelfelles dorthin kommt und das vorhandene Epithel verdrängt. Die abgestoßenen verhornten Zellenmassen füllen die Hohlräume aus. Der Knochen wird unter dem Druck des sich vergrößernden Tumors durch Osteoklasten zum Schwunde gebracht, und so kann das Felsenbein auf seiner Ober- und Hinterfläche perforiert werden.

Eine Ansammlung von cholesteatomähnlichen Zellmassen sieht man ferner gelegentlich in den Harnwegen, besonders im Nierenbecken, das ganz damit ausgefüllt sein kann. Hier handelt es sich um einen abnormen Ersatz des Epithels der Harnwege durch Plattenepithel, das verhornt, sich abstößt und im Nierenbecken anhäuft.

Ferner gibt es auch Cholesteatome der Nase und des Uterus, ebenfalls bei Auskleidung dieser Hohlräume mit Plattenepithel.

2. Vom Verdauungstraktus abzuleitende zystische Tumoren.

Auch Abschnitte der Darmwand können sich abschnüren, so vom *Ductus omphalomesentericus*. Wenn der Gang teilweise bestehen bleibt und den Zusammenhang mit dem Darm verliert, so können sich aus ihm zystische Tumoren (Enterozysten, Enterokystom) entwickeln, die in der Nähe des Nabels liegen und mit einer der Darmschleimhaut ähnlichen Auskleidung versehen sind. Gelegentlich kommt es auch an anderen Teilen des Darmes zu analoger Zystenbildung.

Auch die Kiemengangzysten gehören hierher, die aus Resten der Kiemenfurchen entstehen. Von dem embryonalen Ösophagus und den Luftwegen können sich ebenfalls Epithelien abschnüren, die dann neben ihnen liegende Zysten bilden. Doch ist das selten.

3. Die von drüsigen Organen ausgehenden Kystome.

In den Ovarien kommen sehr häufig zystische Bildungen, **Kystome,** vor, die einen außerordentlichen Umfang erreichen, oft kopfgroß und

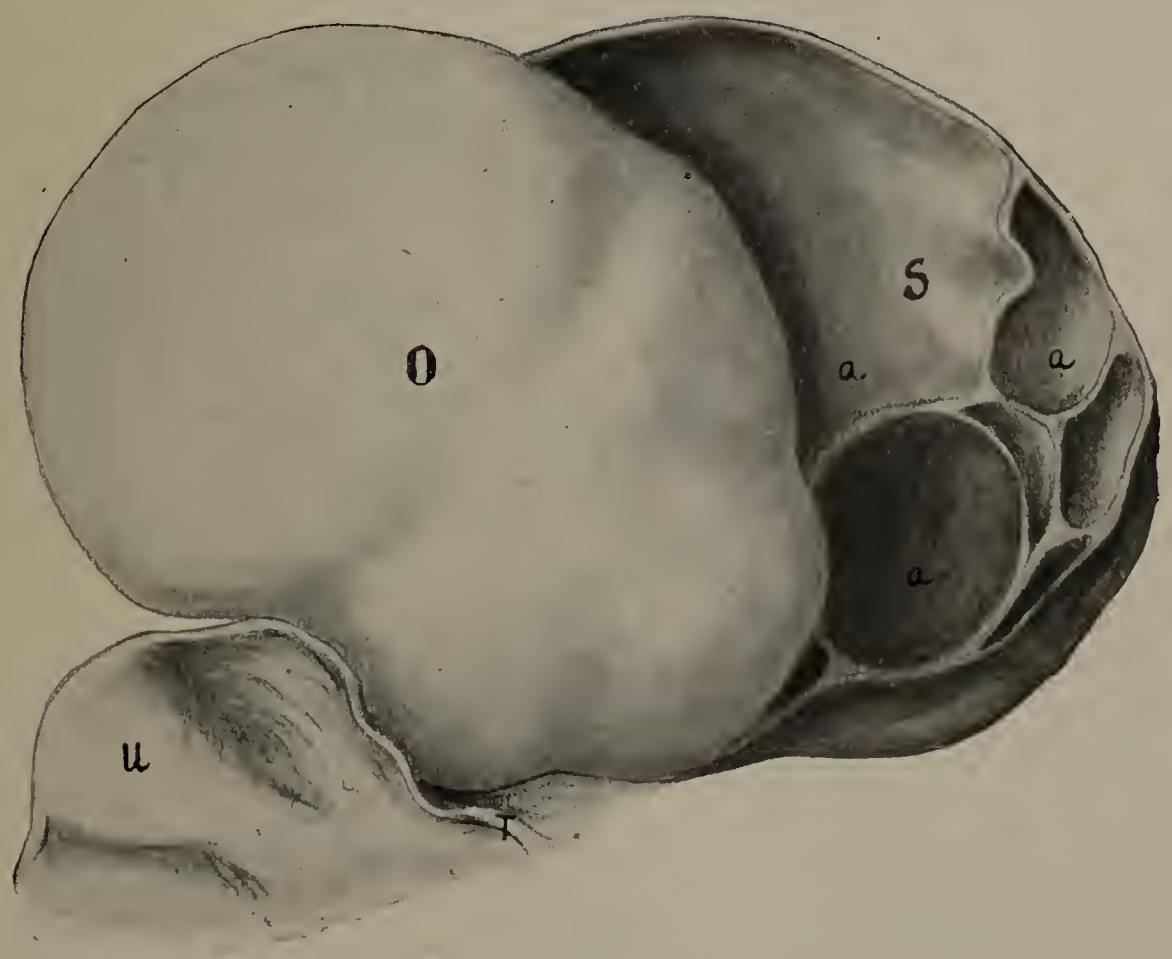

Fig. 263.
Vielkammerige Ovarienzyste *O*. Die Zyste ist bei *O* von der Außenfläche, bei *S* zum Teil auf der Schnittfläche sichtbar. Auf letzterer sieht man mehrere zystische Abteilungen *a a*. *U* Uterus. 1/3 nat. Größe.

Fig. 264.

Ovarienzyste mit papillären Wucherungen. Bei *a* im Innern einer aufgeschnittenen Zyste, bei *b* auf der Außenfläche.

Fig. 265.

Zotten aus einem papillären Ovarialkystom, entsprechend der Fig. 264. Starke Vergr. Das Bindegewebe der Zotten ist größtenteils schleimig-ödematös (*b*, *b*), nur median bei *a*, *a* findet sich noch faserigzelliges Gewebe.

größer werden können. Sie bestehen entweder aus einem dickwandigen Zystenraume oder meist aus vielen bis zahllosen kleineren Zysten, die in gemeinsamem Peritoncalüberzuge liegen (Fig. 263). Ihre Innenfläche ist entweder glatt oder (Fig. 264) mit papillären Wucherungen versehen, die auch nach außen durchbrechen und hier weiter wachsen können. Die glatten Zysten sind mit einer an schleimbildenden Drüsen reichen Gewebslage ausgekleidet, die papillären haben eine Auskleidung aus kubischen oder kurz zylindrischen einschichtigen Epithelien (Fig. 265, 266). Jene nennen wir glanduläre, diese papilläre Kystome. Die ersteren haben einen schleimigen pseudomuzinösen, die anderen einen mehr serösen Inhalt. Die glandulären Kystome sind gutartig und schaden nur durch ihre Größe, die papillären machen zuweilen Metastasen.

Diese Kystome sind von epithelialen Keimen, die während der Entwicklung in das Ovarium vom Keimepithel aus versprengt sind oder

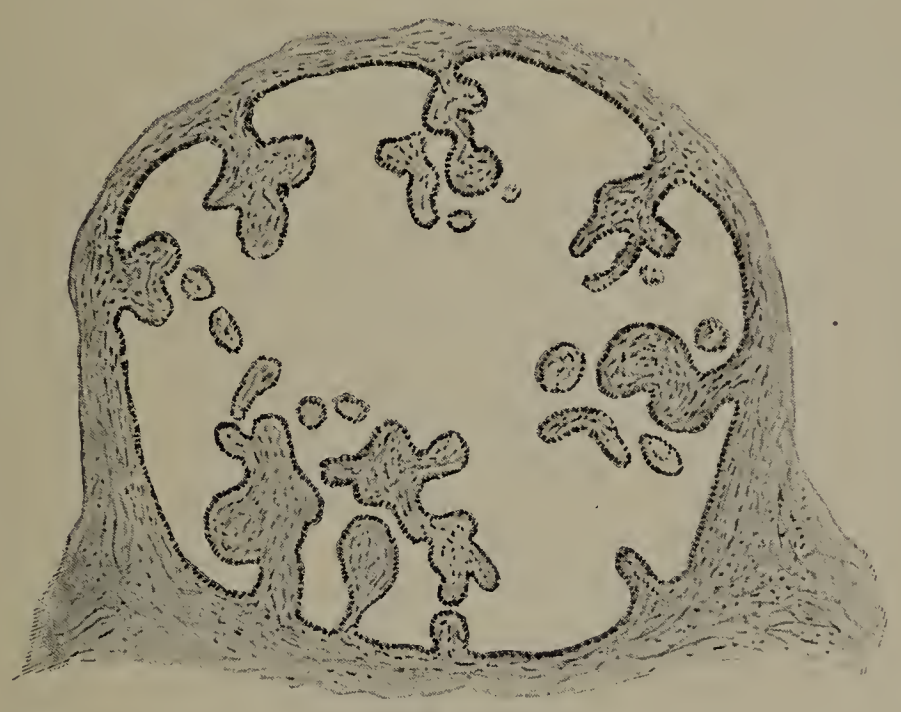

Fig. 266.

Metastase eines papillären Ovarialkystoms auf das Peritoneum. Die Metastase hat wieder die Form einer mit papillären Erhebungen versehenen Zyste. Schwache Vergr.

später von der Oberfläche aus in das Ovarialgewebe hinein verschoben wurden, abzuleiten und von den Follikelzysten, die als Retentionszysten aufzufassen sind, abzutrennen.

Weitere mehrkammerige Kystome werden in der Leber (Gallengangskystadenome), im Pankreas, in der Mamma, in den Nieren, in der Lunge, in der Schilddrüse usw. beobachtet, zum Teil sind sie nichts anderes als Adenome mit Erweiterung der Drüsengänge.

Anm. zu den zystischen Neubildungen.

Außer den hier genannten zystischen Tumoren gibt es viele andere *Zysten*, die nicht hierher gehören, sondern nichts anderes darstellen als *Dilatationen präformierter Hohlräume*, so die Erweiterungen von Glomeruluskapseln und Harnkanälchen der Niere, von Gängen des Pankreas, der Speicheldrüsen, der Mamma, der Schleim-, Schweiß-, Talgdrüsen, von Alveolen der Schilddrüse, des Ductus hepaticus. Bei multiplem Auftreten solcher Zysten in Niere und Leber hat man irrtümlich an Geschwulstbildungen gedacht. In allen diesen Fällen handelt es sich um *Ansammlung des Drüsensekretes*, das wegen Verengerung oder Verlegung der Gänge nicht abfließen kann (Retentionszysten).

Eine Geschwulst ist nur bei denjenigen Zysten gegeben, deren Wand eine selbständige, in sich abgeschlossene Stellung einnimmt und deshalb wächst, also bei allen hier genannten aus abgesprengten Keimen hervorgegangenen Zysten.

b) Das Karzinom, der Krebs.

a. Der histologische Bau des Karzinoms.

Von den soeben besprochenen, nach Analogie normaler Gewebe gebauten fibroepithelialen Geschwülsten unterscheidet sich das zwar aus denselben Bestandteilen zusammengesetzte, aber wesentlich anders gebaute **Karzinom** oder der **Krebs** (s. RIBBERT, Das Karzinom des Menschen).

Fig. 267.

Karzinom der Haut. Man sieht vielgestaltige netzförmig angeordnete dunkle Epithelstränge, die vielfach anschwellen und geschichtete Anordnung zeigen. Das Bindegewebe ist hell.

In ihm **hat das Epithel dem Stroma gegenüber eine selbständige Stellung.** Es wächst also nicht mehr gemeinsam mit ihm, sondern dringt **für sich allein** vor. Der den Krebs kennzeichnende Bestandteil ist also **ausschließlich das Epithel,** das Bindegewebe hat nur die Bedeutung eines das Epithel ernährenden und stützenden Gerüstes. Das selbständig wachsende Epithel bleibt nicht innerhalb der normalen Grenzen. Es dringt über sie hinaus schrankenlos in die anderen Gewebe vor. **Der Krebs ist also selbständig wachsendes, schrankenlos vordringendes Epithel.**

Ein krebsiges Wachstum kann jedes Epithel eingehen, das der Haut, der Schleimhäute, der Drüsen, anderer epithelialer Tumoren, sowie das Epithel, das als Resultat embryonaler Entwicklungsstörungen irgendwo an abnormer Stelle liegen geblieben ist (das Epithel der Kiemenfurchen [»branchiogene« Karzinome], des WOLFFschen Ganges, der Dermoide und Cholesteatome).

Das Epithel wächst meist in Form von *soliden* **Strängen** (Fig. 267, 269) oder *drüsenkanalähnlichen* **Zügen** (Fig. 271), die aber beide an Volumen in der mannigfaltigsten Weise wechseln und die verschiedenartigsten

Anschwellungen zeigen können. Da das Wachstum von umschriebener Stelle ausgeht, so muß diese strangförmige Ausbreitung nach Art der *Wurzeln* eines Baumes in *stets neuen* **Verzweigungen** vor sich gehen. Die einzelnen Äste sind demnach nach ihrem Abgang vom Stamme nicht voneinander getrennt, sie hängen vielmehr in wechselndem Umfange durch Seitenzweige zusammen und bilden demgemäß ein *Netz* von wechselnder Dichtigkeit (Fig. 267).

An einzelnen Schnitten gewinnt man kein ausreichendes Bild von dem räumlichen Verhalten des Epithels. Denn man schneidet die Stränge quer und schräg und nur zum Teil auf größere Strecken der Länge nach durch. Deshalb ist auch der netzförmige Bau meist nicht deutlich. Oft sieht man



Fig. 268.

Plattenepithelkrebs der Haut. Median eine Alveole mit zentraler, konzentrisch angeordneter Verhornung. Unten Teil einer stärker verhornten Alveole. Nur die äußerste Epithelreihe ist noch erhalten. Oben rechts eine Alveole ohne Verhornung. Oben links eine solche mit drei zentral liegenden verhornten Epithelien und einer in einem Hohlraum gelegenen hyalinen Zelle.

fast nur Quer- und Schrägschnitte durch die Züge. Dann ähnelt das Bild einer Drüse, die verschieden gestalteten Epithelgebilde lassen sich den Alveolen vergleichen. Deshalb spricht man gern von einem **alveolären Bau** des *Karzinoms*.

Die netzförmige Anordnung erklärt sich aus dem Wachstum des Epithels in den *Gewebsspalten* und *Lymphgefäßen*. Da diese *Netze* bilden, so muß das sie ausfüllende Epithel dieselbe Anordnung zeigen.

Die *Bindesubstanz* wird zellreicher, sehr gern kleinzellig infiltriert und zeigt oft dieselben narbigen Umwandlungen, die auch bei der Entzündung vorkommen.

Alle diese Eigentümlichkeiten gelten in der Hauptsache für sämtliche Karzinome. Im übrigen aber halten sie bald mehr, bald weniger deutlich

die *Beschaffenheit der verschiedenartigen Epithelien fest, von denen sie ausgehen.* Die Krebse zeigen daher *Variationen*, je nachdem sie von einem *Plattenepithel*, einem *Zylinderepithel* oder dem *kubischen Epithel von Drüsen* ausgehen.

In den von **Plattenepithel** (Fig. 267, 268) ausgehenden Krebsen zeigt das Epithel sehr häufig die bekannten *Interzellularbrücken.* Ferner ist die *Anordnung der Epithelzellen* so wie in der normalen Epidermis. Auf dem Bindegewebe (Fig. 268) sitzen die jungen, mehr oder weniger zylindrisch geformten, darauf folgen kubische und weiter nach innen die ältesten abgeplatteten Zellen, die den obersten Lagen der Epidermis entsprechen. Diese zentral gelegenen Zellen **verhornen** (Fig. 267) nun wie in der Epidermis. Das führt zur Bildung konzentrisch geschichteter Körper (Fig. 268) von runder, länglicher, knolliger Gestalt. Sie sehen im frischen Zustande leicht gelblich aus und werden in großen Krebskolben manchmal so groß, daß sie schon makroskopisch wahrgenommen und aus dem Gewebe als derbe, perlenähnliche Körperchen herausgehoben werden können. Das kommt in der Bezeichnung **Krebsperle** (Karzinomperle, Hornperle) zum Ausdruck.

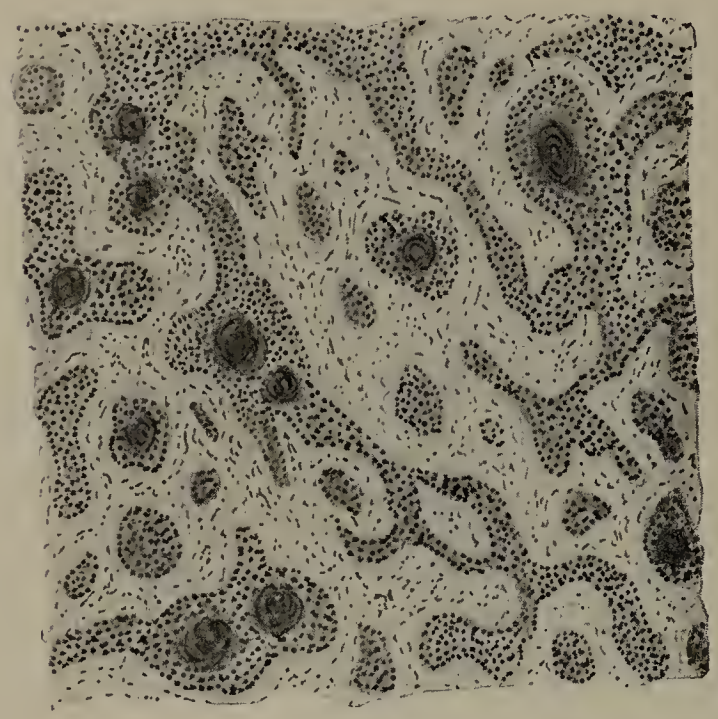

Fig. 269.

Verhornender Plattenepithelkrebs der Haut. Die in den Zellsträngen gelegenen dunklen runden Gebilde sind Hornperlen. Schwache Vergr.

Die Krebsperle findet sich nicht nur im *Karzinom.* Sie kommt auch in verdickter, sonst normaler Epidermis vor und auch in den Epithelkolben der Papillome. Daher hat sie *keine ausschlaggebende diagnostische Bedeutung.*



Fig. 270.

Nicht verhornender Krebs der Haut. Vielgestaltige Epithelkomplexe in der Kutis, zum Teil unter der Epidermis, die über dem Krebs in größerer Ausdehnung fehlt.

In der *Haut* finden sich aber auch, besonders häufig im Gesicht, **Karzinome ohne Verhornung.** Sie bestehen aus netzförmig verbundenen, oft sehr zierlich angeordneten, läppchenförmig abgeteilten Epithelsträngen (Fig. 270). Die Tumoren beginnen an der Unterfläche der Epidermis, gehen also von den Zellen der Basalschicht aus und werden daher auch *Basalzellenkrebse* genannt (Krompecher).

Man hielt sie früher für »Endotheliome«. Borrmann nannte sie wegen des Ortes ihrer Genese Koriumkrebse.

Aus **kubischem Epithel** bestehen die den ebenso geformten Epithelien der drüsigen Organe (der Mamma, des Pankreas, der Magendrüsen usw.) entsprechenden Krebse. Ihre Epithelien haben keine Interzellularbrücken, schichten sich nicht und zeigen keine Verhornung. Sie liegen dichtgedrängt, beeinflussen sich gegenseitig in ihrer Form und sind deshalb nicht nur kubisch, sondern vielgestaltig, gestreckt, zackig mit konkaven Eindrücken und oft mit längeren, manchmal schwanzförmigen Ausläufern versehen (»geschwänzte Krebszellen«). Man bezeichnet diese Geschwülste gewöhnlich als *Carcinoma solidum* und setzt, je nach ihrem stärkeren oder geringeren Gehalt an Stroma die Epitheta »scirrhosum«, »simplex« oder »medullare« hinzu.

Fig. 271.

Zylinderzellenkrebs des Darmes. Vielgestaltige zum Teil hohle Zellstränge aus Zylinderepithel.

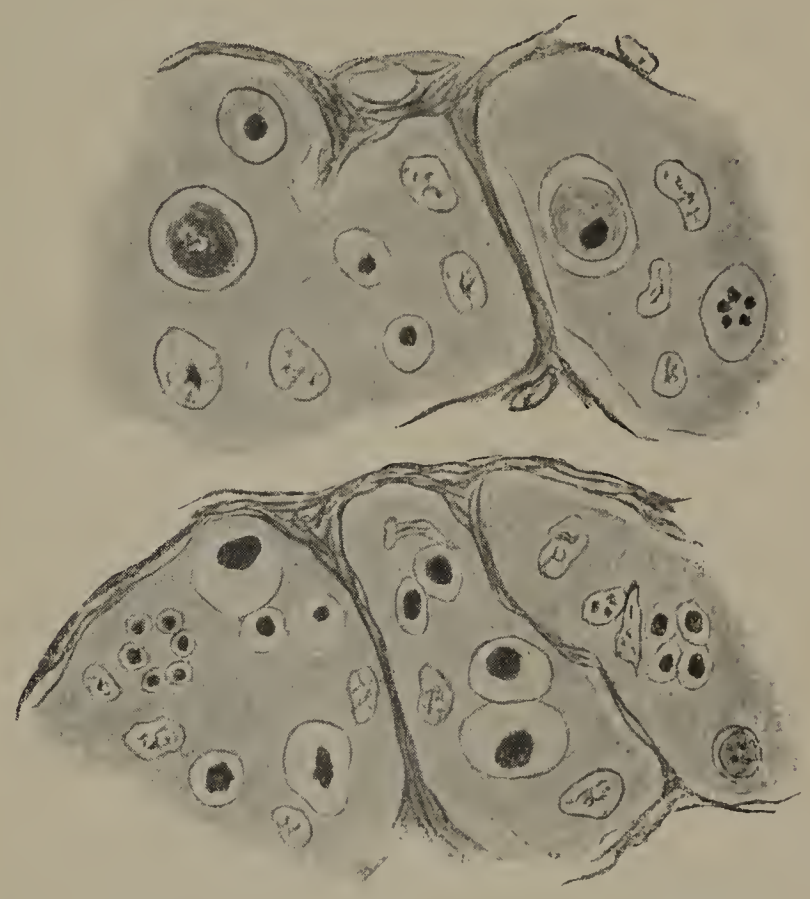

Fig. 272.

Aus einem Krebs der Harnblase. Vergr. 600. In dem durch Bindegewebe alveolenartig abgetrennten Epithel sieht man viele verschiedene Einschlüsse: meist dunkle homogene Körper von wechselnder Größe in Vakuolen liegend. Diese sind mehrfach gruppenweise angeordnet.

Der **Zylinderzellenkrebs,** der von den Zylinderepithelien der Schleimhäute, der Schleimdrüsen und der Ausführungsgänge drüsiger Organe abstammt (Fig. 271), ist, abgesehen von der Form der Epithelien, durch das meist *drüsenschlauchähnliche Wachstum* charakterisiert (*Adenokarzinom*).

Es handelt sich um *vielfach verästigte* und netzförmig zusammenhängende, mehr oder weniger hohle Stränge, die eine sehr unregelmäßige Konfiguration haben. Sie sind bald dicker, bald dünner, bald beträchtlich angeschwollen und zystenähnlich erweitert oder durch Wucherungen des ohnehin *mehr- oder vielschichtigen* Zylinderepithels, das von der Wand aus in mannigfachen Gestalten nach innen vordringt, teilweise oder ganz ausgefüllt.

Drüsenepithel kann aber im Karzinom auch einschichtig wachsen und dann besonders drüsenähnliche Formationen erzeugen. Man spricht dann von einem *Adenoma malignum*, dessen klinische Bedeutung aber durchaus die eines Karzinoms ist.

Außer den Formverhältnissen können die Karzinome aber auch **funktionelle Eigentümlichkeiten** festhalten. So bildet das Schilddrüsenkarzinom zuweilen Kolloid und der Zylinderzellenkrebs sehr gern (auch in den

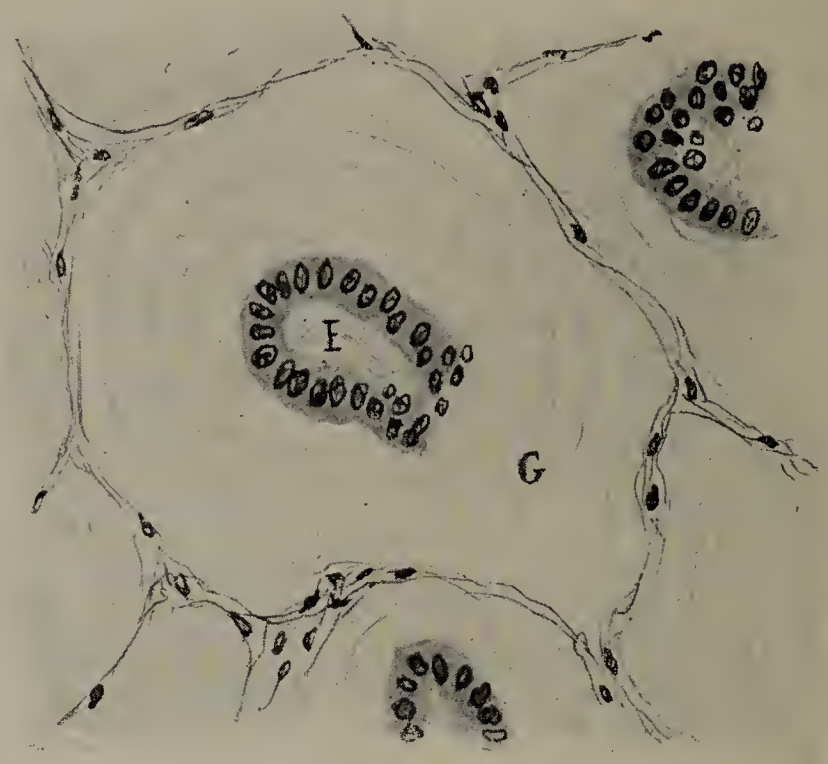

Fig. 273.

Gallertkrebs. Das bindegewebige Stützwerk ist wenig entwickelt. Die Alveolen enthalten vorwiegend Gallerte (*G*). In dieser das Epithel (*E*).

Metastasen) wechselnde Mengen von Schleim (Fig. 273). Dieser sammelt sich in den Hohlräumen, später, da das Epithel bald defekt wird, auch zwischen ihm und dem Bindegewebe und in dessen Spalten an. Die Epithelien können zusammenhängend bleiben oder im Schleim einzeln zerstreut sein. Schließlich gehen sie zugrunde. Die gallertigen Massen verleihen dem Tumor für das bloße Auge eine transparente Beschaffenheit und haben ihm den Namen **Gallertkrebs,** Kolloidkrebs, eingetragen. Sie können so reichlich werden, daß auch sehr **große** Tumoren schließlich fast nur aus Gallerte bestehen. Das geschieht neben Sekretion vor allem durch eine Aufquellung des Muzins in der Gewebsflüssigkeit. Die Gallertkrebse kommen vor allem am Magen und Darm zur Beobachtung.

Fig. 274.

Scirrhus der Mamma Das Bindegewebe ist reichlich entwickelt und dickbalkig. In ihm teils größere, teils sehr schmale, vielfach einreihige epitheliale Züge.

Eine fernere Umwandlung in Karzinomen ist durch eine Eigentümlichkeit des **Bindegewebes** gegeben. Häufig nimmt es in den älteren Teilen eine außergewöhnlich *derbe, dickfaserige, narbige* Beschaffenheit an (Fig. 274), während gleichzeitig die Alveolen durch fortschreitende Atrophie der Epithelien immer kleiner werden und schließlich ganz verschwinden.

Solche Krebse lassen dann zuweilen nur noch in den jüngsten Abschnitten Epithel erkennen. Sie kommen hauptsächlich in der *Mamma* (Fig. 275), im *Magen* und *Darm*, seltener an anderen Orten vor und sind dadurch von besonderem Nachteil, daß die narbige Schrumpfung des Bindegewebes zu Verengerungen der Kanäle führt, in deren Wand sie sitzen. Ein solcher Tumor heißt *Scirrhus* (σκίρρος, hart).



Fig. 275.

Scirrhus mammae, Schnittfläche. *F F* Fettgewebe, *S* Scirrhus, der in das Fettgewebe ausstrahlt und mit dem normalen Drüsenabschnitt *D* ohne scharfe Grenze zusammenhängt. In dem Scirrhus sieht man weiße Züge (verdickte Gefäße) und blutgefüllte kleine Gefäßbäumchen.

Es gibt ferner mancherlei *degenerative Veränderungen* an den Zellen der Karzinome. Besonders erwähnenswert ist neben Fettentartung, hydropischer Quellung und Nekrose in den älteren Tumorteilen, daß einzelne Epithelzellen (aber auch Leukozyten, Erythrozyten) von anderen umschlossen, invaginiert werden können und in ihnen zu kleinen homo-

Fig. 276.

Durchschnitt eines Karzinoms der behaarten Kopfhaut. Natürl. Größe. Die Epidermis zieht über den Tumor kontinuierlich hinweg. Unten die Kopfschwarte. Die Schnittfläche des Karzinoms ist felderförmig abgeteilt.

genen runden, in Vakuolen gelegenen Körperchen werden, die früher für Parasiten (Blastomyzeten usw.) gehalten wurden (Fig. 272, 268).

β. Das makroskopische Verhalten des Karzinoms.

Die Karzinome zeigen bei bloßem Auge ein verschiedenes Aussehen, je nachdem sie frei zutage liegen oder in Organen eingeschlossen sind. In letzterem Falle bilden sie Knoten (Fig. 275), die aber niemals so scharf

wie die gutartigen Tumoren begrenzt sind, sich wegen des infiltrierenden Wachstums nur unter Mitnahme normalen Gewebes herausnehmen lassen, meist mit der Nachbarschaft sehr fest zusammenhängen und gern mit Ausläufern in sie hineinragen (Fig. 275). Sitzen sie unter Oberflächen, so wölben sie die Haut (Fig. 276) oder die Schleimhaut vor. Liegt aber das Krebsgewebe bei der häufigen Entwicklung des Tumors an Oberflächen frei zutage, so prominiert es bald mehr, bald weniger (Fig. 277) und bietet dem Beschauer entweder eine trockene, schmutzig schwarzbraun verfärbte, wundschorfähnliche, einer Borke vergleichbare, manchmal knollighöckerige (Fig. 277) Fläche, die dadurch entsteht, daß die freiliegenden Krebsmassen eintrocknen, nekrotisch und abgestoßen werden, so daß ein Geschwür entsteht, dessen unebener (Fig. 278), mehr oder weniger höckeriger Grund aus dem zerfallenden Tumorgewebe besteht und dessen Rand prominiert (Fig. 278—280).

Fig. 277.

Karzinom der Haut. Man sieht einen unregelmäßig begrenzten, prominierenden, oberflächlich zerfallenden und eingerissenen Tumor mit überhängenden Rändern.

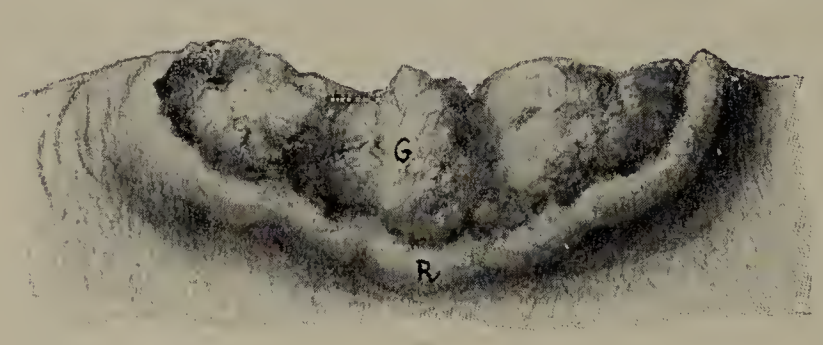

Fig. 278.

Lippenkrebs. *G* das geschwürig zerfallene Karzinom, *R* der Randwulst, der durch das Unterwachsen des Karzinoms unter die angrenzende Haut entsteht, also von dieser noch bedeckt ist.

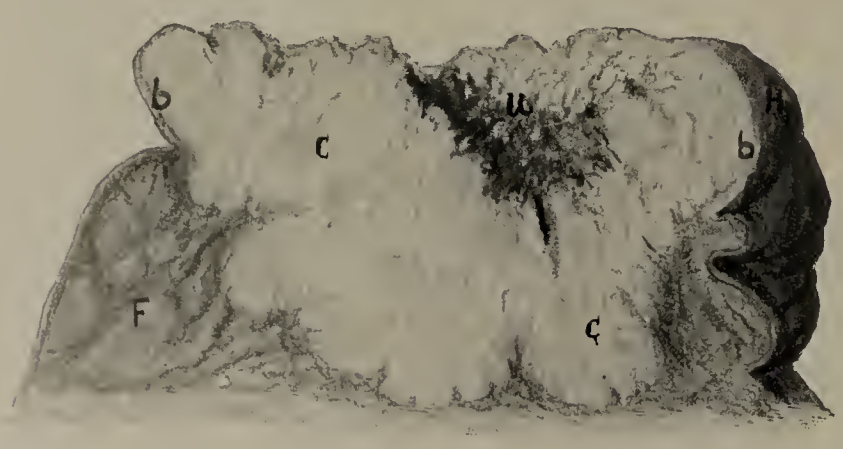

Fig. 279.

Karzinom der Haut. Längsschnitt. Man sieht auf die Schnittfläche. *F* Fettgewebe, *H* Haut, *U* ulzeröser Defekt in dem Karzinom *C C*, welches sich durch helle Farbe in unregelmäßiger Grenze vom Unterhautgewebe abhebt. Es hat die Epidermis unterwachsen und nach allen Seiten verdrängt. Bei *b b* zieht die Epidermis noch deutlich getrennt über das Karzinom hinweg.

Geht die Neubildung langsam, der Zerfall schneller vor sich, so wird der Grund des Geschwürs nur von wenig Tumorgewebe gebildet. Man gewinnt dann oft nur wenig den Eindruck einer Geschwulst, viel eher den eines gewöhnlichen Geschwüres. So ist es vor allem bei flachen Hautkrebsen des Gesichtes. Man hat hier früher gezweifelt, ob es sich wirklich um Karzinome handele. Daher sprach man von einem fressenden Geschwür, **Ulcus rodens,** soweit aber doch eine Ähnlichkeit mit einem Krebs bestand, redete man von **Cancroid.** Im Magen und auf anderen Schleimhäuten haben die Karzinome fast immer geschwürigen Charakter.

Der Tumorcharakter ist aber am *Rande des Geschwüres* meist dadurch ausgeprägt, daß ringsherum eine mehr oder weniger ausgesprochene *Prominenz*, ein *Wulst* (Fig. 278—280) besteht, der in das Geschwür bald steil,

bald allmählich abfällt, bald auch überhängt und nach außen in die Umgebung sich abflacht und verliert. *Auf diesen Wulst* (Fig. 278—281) *geht die angrenzende normale Epidermis oder Schleimhaut unverändert oder*

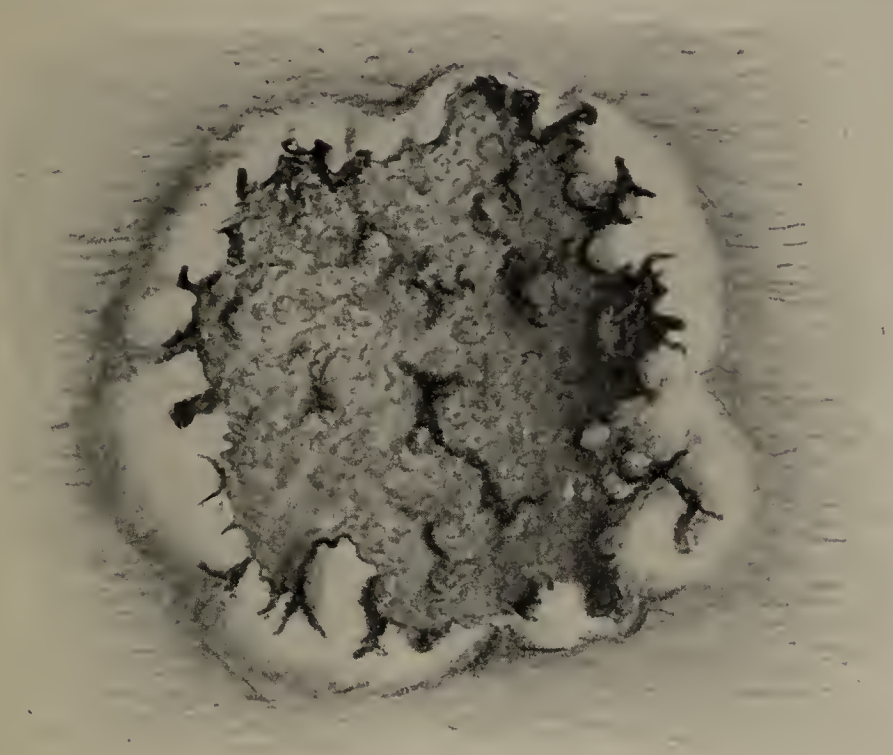

Fig. 280.
Karzinom der Haut, geschwürig zerfallen mit prominentem, gegen das Ulcus fetzig zerfallenden unterminierten Rande.

stärker gespannt über, um gegen den geschwürigen Defekt in meist unregelmäßiger, aber scharfer Linie abzuschneiden (Fig. 278, 280).

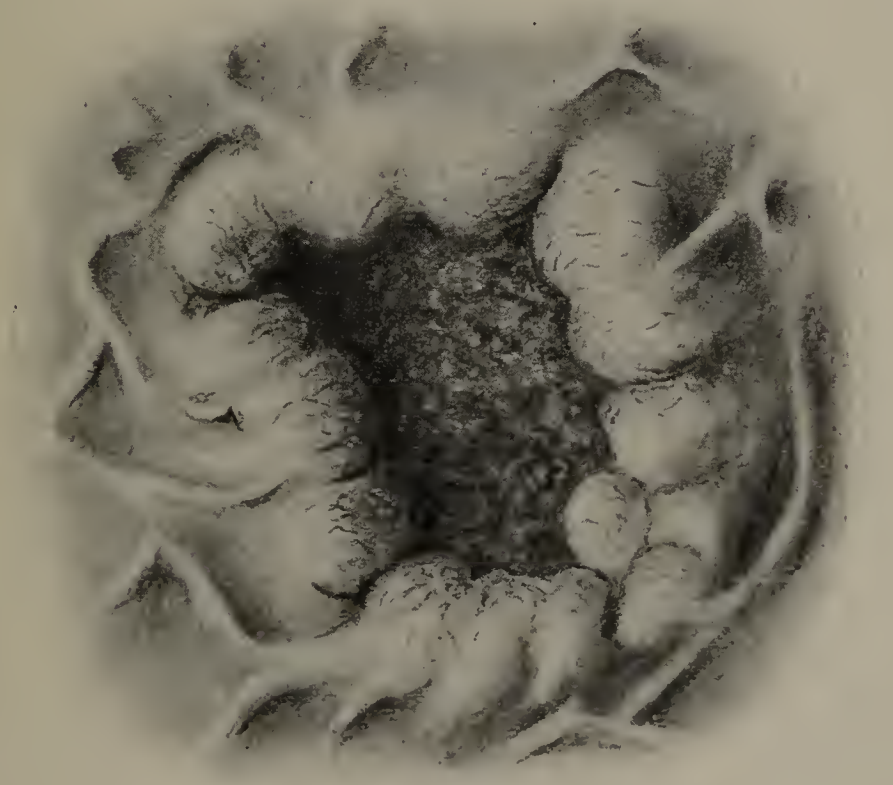

Fig. 281.
Karzinom des Darmes, zentral geschwürig zerfallen. Der Rand ist stark gewulstet, weil die Schleimhaut hier durch den unterwachsenden Krebs gehoben ist.

Die Prominenz wird dadurch erzeugt, daß der Krebs in *der Subcutis oder Submukosa* sich ausbreitet und die darüberliegende Epidermis und Mukosa empordrängt.

Bei den *im Innern von Geweben und Organen* wachsenden Karzinomen ist eine *Geschwürsbildung nicht möglich*, aber *regressive Metamorphosen* finden sich oft auch hier. *Das Gewebe degeneriert oder wird nekrotisch.* Manchmal entsteht eine mit breiigem oder mehr wäßrigem Inhalt gefüllte Höhle.

Das voll entwickelte Karzinom hat auf der *Schnittfläche* eine grauweiße oder rötliche Farbe. Die Diagnose läßt sich sehr häufig schon makroskopisch daraus stellen, daß man *die Zusammensetzung aus zwei Bestandteilen* deutlich wahrnimmt. Bei Hautkrebsen kann man auf senkrecht zur Haut geführten Schnitten die grauweißen, gelappten zapfenförmigen Epithelmassen von dem graurötlichen, zwischen ihnen verlaufenden Bindegewebe gut unterscheiden (Fig. 279, 282). Auf der Schnittfläche größerer Krebsknoten erkennt man in einem faserig und grau erscheinenden Grundgewebe weißliche oder gelbliche Fleckchen verschiedener Gestalt und Größe, eben die epithelerfüllten Alveolen oder Gruppen von solchen. Oft hilft ein weiterer Umstand nach. Wenn man nämlich den Tumor zusammendrückt, so treten aus zahlreichen Öffnungen kleine Tröpfchen oder wurstförmige Gebilde hervor, die aus Epithelien bestehen. Sind diese hervorquellenden Massen weich, so fließen sie über die Schnittfläche zusammen und bilden eine milchähnliche Flüssigkeit, die man deshalb geradezu **Krebsmilch** nennt.



Fig. 282.

Durchschnitt eines Lippenkarzinoms. Natürl. Größe. Der Tumor ist völlig über das normale Niveau in die Höhe gewachsen. Er besteht aus weißgrauen Epithelgebilden, die nach oben dunkel gefärbt sind. Die angrenzende Epidermis geht seitlich eine kleine Strecke an dem Karzinom in die Höhe.

Die Bezeichnung ist von Mammakarzinomen abgeleitet, bei denen der Vergleich mit Milch besonders nahe liegt und bei denen die Epithelien oft ausgedehnt fettig zerfallen und so einen milchähnlichen Brei bilden.

Epithelarme Karzinome zeigen makroskopisch keine deutliche alveoläre Struktur und gleichen einem Narbengewebe (Scirrhus). Ist andererseits das Bindegewebsgerüst spärlich, das Epithel aber sehr reichlich, so wird die Schnittfläche ebenfalls keinen alveolären Bau, sondern eine ziemlich gleichmäßige *markige*, breiig-weiche Beschaffenheit zeigen *(Medullarkrebs)*.

γ. Das Wachstum des Karzinoms.

Das Karzinom ist ein ausgesprochen *maligner, unaufhaltsam wachsender Tumor*, dessen Epithelien sich lebhaft vermehren. Diese Wucherung ist an indirekten Kernteilungsfiguren meist leicht nachweisbar. Die *Mitosen* (Fig. 283) zeigen nicht immer regelmäßige Formen. Es kommen Drei- und Mehrfachteilungen vor und unregelmäßige Figuren, die in einer Zerlegung in zwei (oder mehrere) ungleiche Teile ihren Ausdruck finden. Auf sie hat v. Hansemann aufmerksam gemacht.

Die lebhafte Zellteilung macht die schnelle Ausbreitung des Krebses und die oft außerordentlich ausgedehnte Metastasenbildung verständlich.

Überall da, wo der Krebs *an nichtepitheliale Gewebe anstößt*, ist sein Vordringen leicht zu verfolgen. Das Epithel wuchert in Lücken und Spalten des Bindegewebes und von da in die *Lymphgefäße* hinein, drängt dessen Elemente beiseite und richtet sie durch Fermente zugrunde (destruktives Wachstum). Quergestreifte, glatte Muskelfasern, Nerven usw.

werden vernichtet. Kein Gewebe wird verschont. Auch Knochen und Knorpel werden aufgezehrt, letzterer allerdings besonders langsam. *Gefäßwandungen* bieten kein Hindernis. Der Krebs gelangt in das Lumen, wuchert hinein, verschließt es oder veranlaßt in ihm die Bildung von Thromben, in denen das Epithel weiter wächst. Von dem eingedrun-

Fig. 283.
Krebszellen mit verschiedenartigen unregelmäßigen Mitosen.

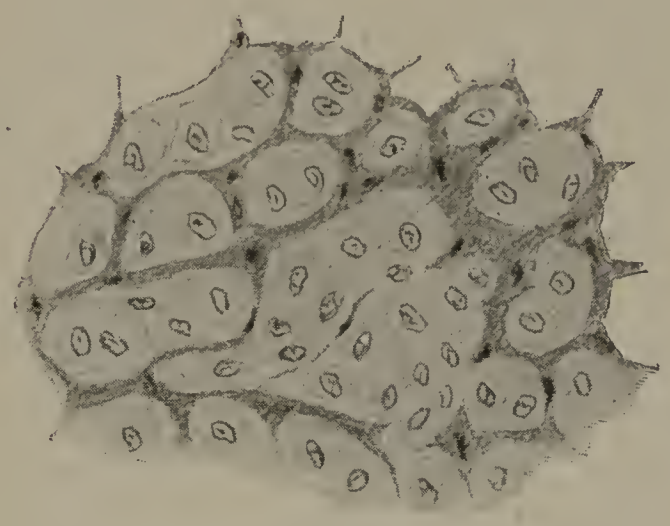

Fig. 284.
Metastase eines Karzinoms in der Leber. Die hellen Krebszellen haben sich in den Kapillaren entwickelt, sie ausgedehnt und die dunklen Leberzellenreihen entsprechend komprimiert. (Vergl. Fig. 213.)

genen Tumor können sich Zellen oder Stückchen ablösen und mit dem *Blute weiter getragen werden* (Fig. 598.)

Von den *Lymphbahnen* aus werden die Krebszellen mit dem Lymphstrom bis in die *Lymphdrüsen* fortgetragen und erzeugen in ihnen **Metastasen** (Fig. 458). Sie wuchern zunächst in den Randsinus, dann auch

Fig. 285.
Metastatisches Karzinom des Knochens. Mikroskopisch. *K* alter Knochen. *B*, *B* neue Knochenbälkchen, *O* Knochenmark, *A* Epithelhaufen des Karzinoms.

in das Innere der Drüsen und von hier wieder in die Vasa efferentia, aus denen sie dem *Blute* zugeführt werden. Oder aber der Lymphdrüsenkrebs wächst direkt in Venen hinein und kommt so in den *Blutstrom*.

Die im Blute schwimmenden Zellen bleiben bald in diesem, bald in jenem Organ stecken und erzeugen sekundäre Knoten, **Metastasen,** die

meist multipel, oft in ungeheurer Zahl gebildet werden und eine sehr wechselnde Größe erreichen können.

Nicht alle verschleppten Zellen bleiben lebend, viele gehen in den Organen zugrunde. Wo sie wachsen, verdrängen sie die Organbestandteile. In der Leber z. B. wachsen sie in den Kapillaren, erweitern sie, komprimieren und vernichten die Leberzellen (Fig. 284).

Fig. 286.

Zusammenwachsen eines hell gehaltenen Mammakarzinoms mit einer Leiste der dunkel gezeichneten Epidermis. An drei Stellen ist das Krebsepithel in die Epidermis hineingewachsen, hat sie verdrängt, bzw. aufgelöst und bildet so in ihr drei, teilweise kommunizierende, scharf abgesetzte Körper.

Manche Organe, wie die *Lunge* und *Leber* (Fig. 600), sind bevorzugt, die Leber vor allem deshalb, weil in ihrem venösen Quellgebiet so häufig primäre Krebse an Magen und Darm entstehen. Zuweilen, besonders bei primären Mamma- und Prostatakrebsen, treffen wir *die Metastasen hauptsächlich im Knochensystem*, als Knoten oder mehr diffuse Infiltrationen mit erheblicher Auftreibung. Der Knochen wird durch Osteoklasten, nicht direkt durch das Krebsepithel zerstört, und wenn es ausgedehnt geschieht, ist an Stelle des harten normalen ein biegsames Gewebe vorhanden (*Osteomalacia carcinomatosa*, v. Recklinghausen), in anderen Fällen kommt es hauptsächlich zur Knochenneubildung durch Osteoblasten (Fig. 285). Es kann sich ein außerordentlich dichter Knochen bilden: *osteoplastisches Karzinom*. Zerstört ein Krebsknoten einen Röhrenknochen von innen heraus, so kann dieser ohne besondere Veranlassung *brechen* (Spontanfraktur).

In der Bauchhöhle verbreiten sich die Krebszellen *auf dem Peritoneum* und erzeugen oft zahllose grauweiße Knötchen die zusammenfließen können. Sie erinnern an Tuberkel. Wir reden dann von einer *miliaren Karzinose* (Fig. 619).

Mit diesen das Karzinomwachstum kennzeichnenden Angaben sind aber die Einzelheiten noch nicht entfernt erschöpft.

Man dachte früher, das Karzinom könne durch eine Art infektiöser Einwirkung *benachbarte Zellen aller Art zum Mitwachsen bringen* und so zu Bestandteilen des Tumors werden lassen. Lymphgefäßendothelien z. B. sollten sich in Krebszellen umwandeln. Das ist ein überwundener Standpunkt. Niemand zweifelt, daß nichtepitheliale Elemente ausschließlich vernichtet werden.

Länger hat man daran festgehalten, daß anstoßende *Epithelien* sich an der Krebswucherung beteiligen könnten. Soweit es sich dabei um *andersartige Epithelien* handelt, ist auch diese Meinung aufgegeben. Die

Leberzellen in den Metastasen werden nur komprimiert und vernichtet (Fig. 284). Der *Mammakrebs*, der an die Epidermis heranwächst, macht sie durch Druck nekrotisch oder wuchert hinein und verdrängt sie (Fig. 286). Auf dem Eindringen von Krebszellen in die Epidermis beruhen Veränderungen zumal an der Mammille, die als *Pagetkrebs* zu-

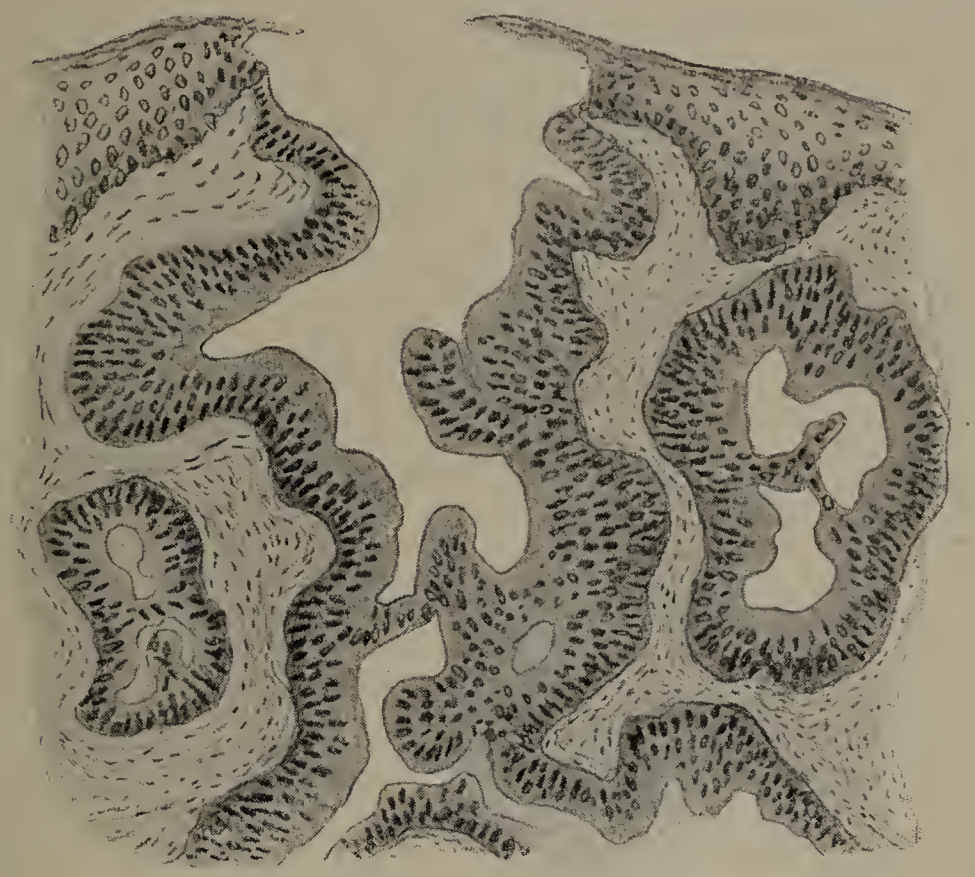

Fig. 287.

Durchbruch eines Zylinderzellenkrebses durch die Epidermis am Anusrande. Ein gewundener Krebsschlauch hat die Epidermis in seiner ganzen Breite perforiert und mündet nun, einer Drüse ähnlich, nach außen. Die beiden Epithelarten stoßen am Rande der Durchbruchsstelle zusammen.

sammengefaßt wurden. Ein *Zylinderzellenkrebs* des Rectums kann an die Epidermis des Anusrandes heranwachsen. Dann dringen einzelne Krebsstränge in das Plattenepithel hinein und können es so durchwachsen, daß das Lumen des Krebsschlauches nach außen mündet (Fig. 287).



Fig. 288.

Karzinom der Zunge. Durchschnitt. Natürl. Größe. Das Karzinom bildet einen hellen, unregelmäßigen verästigten flachen Körper, der von der ulzerierten Ausgangsstelle (*a*) aus ringsum weit unter die Epitheldecke der Zunge gewachsen ist.

Weniger leicht verständlich ist das Verhalten gleichartigen *benachbarten Epithels*. Aber auch hier findet eine Umwandlung in Krebsepithel nicht statt. Doch gibt es Befunde, die zu Irrtümern führen können.

Wir fassen zunächst die *Haut* ins Auge. Ein Plattenepithelkrebs entsteht in einem bald kleinen, bald größeren Gebiete. In dessen

Mitte kann er schon entwickelt sein, während er am Rande noch in Bildung begriffen ist (Fig. 298). Das in diesem Rande vorhandene gleichartige Epithel trägt dann natürlich zum Wachstum des Krebses bei. Wenn er aber einmal in *dem ganzen Entstehungsgebiet voll entwickelt ist*, dann hört die Teilnahme des anstoßenden Epithels auf. Dann wächst er nur noch durch *Verdrängung dieses Epithels*, und zwar einmal so, daß

Fig. 289.

Rand eines Hautkarzinoms. Von links her ist das Karzinom unter die Epidermis gewachsen und hat sie emporgehoben.

er die angrenzende normale Epidermis seitlich komprimiert und zurückdrängt, zweitens so, daß er in dem subepithelialen Gewebe sich ausbreitet und das Deckepithel von unten her vernichtet. Diese Ausbreitung gibt die Fig. 288 an einem Zungenkarzinom wieder, das mit Ausnahme seiner Ursprungsstelle allseitig unter dem Schleimhautepithel liegt. Fig. 289 zeigt an einem Hautkrebs, wie das unter das angrenzende Epithel ge-

Fig. 290.

Kleines Karzinom der Haut. Vielgestaltige Epithelkolben, die *scheinbar* bereits weit in die Tiefe vorgedrungen sind. Aber der Tumor ragte *als Ganzes aus der Haut heraus*, deren altes Niveau nur wenig höher liegt als die untere Grenze der Zeichnung. Der vielgestaltige Epithelkörper liegt also größtenteils *über* jenem Niveau. Die angrenzende Epidermis ist bei dem Aufwärtswachsen des Epithelkörpers seitlich mit in die Höhe gezogen worden. Sie grenzt links an das Epithel des Karzinoms in erkennbarer Grenze an, rechts bedeckt sie den Krebs, der unter sie gewachsen ist.

wachsene Karzinom diese Epitheldecke emporhebt. Fig. 290 und Fig. 291 erläutern das noch weiter.

In entsprechender Weise verläuft auch *das Wachstum bei den* **Krebsen der Schleimhäute.** Die Epithelien wuchern in die Submukosa, durchsetzen die Muskularis und kommen auf der Serosa des Magens zum Vorschein (Fig. 293). Seitlich sehen wir die Beziehung zur *normalen Schleimhaut*. Das Karzinom entwickelt sich *unter sie und hebt sie in die Höhe*. Das tritt besonders deutlich hervor, wenn der Tumor in der Mitte

zerfallen ist (Fig. 292). Er kann sich dabei sehr weit in die Nachbarschaft, z. B. über einen großen Teil des Magens ausdehnen und die Schleimhaut flachwulstig emporheben. Er kann sie weiterhin an einzelnen oder vielen Stellen *von unten her durchbrechen* und so frei zutage treten.

Unter dem Mikroskop sieht man Krebsschläuche von unten her in die Schleimhaut einwachsen (Fig. 293), sie durchsetzen und manchmal

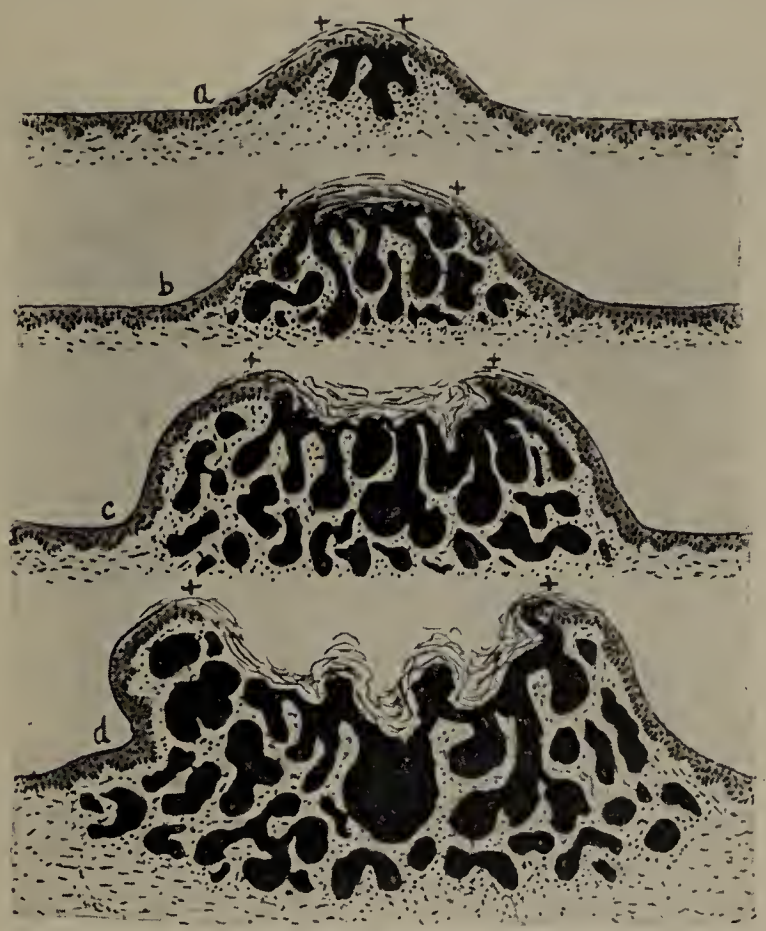

Fig. 291.

Schematische Durchschnitte durch ein wachsendes Hautkarzinom. Bei *a* beginnendes Karzinom, bei *b*, *c* und *d* weiter vorgeschritten, in *d* mit zentralem Defekt durch Abstoßung der verhornenden obersten Schichten. Man sieht, wie durch die Vergrößerung des Krebses die Epidermis beiderseits immer mehr in die Höhe gehoben wird. In *d* hängt sie links nach außen über. Sie ist aber selbst nicht zerstört, sondern nur beiseite gedrängt. Die mit Kreuzen bezeichneten Stellen, an denen Krebsepithelien und Epidermis zusammenhängen, sind lediglich auseinandergedrängt.

Fig. 292.

Ulzeriertes Karzinom des Dickdarmes. Durchschnitt. Natürliche Größe. *U* Ulcus. Bei *a*, *a* überhängender Rand, über den die Schleimhaut *s*, *s* sich bis an die Grenze des Ulcus fortsetzt. Das Karzinom entspricht dem hellgrauen Gewebe. Es ist bei *a* bis dicht an die Schleimhaut von unten herangewachsen.

auf der Oberfläche ausmünden. Dann hat man irrtümlich gedacht, es handele sich um eine krebsig umgewandelte Drüse. Oder der Krebsschlauch verwächst von unten her mit einer Drüse. Dann sieht es so aus, als hätte diese sich krebsig nach unten verlängert. Aber die scharfe Grenze des beiderseitigen Epithels (Fig. 294) kennzeichnet das wirkliche Verhältnis.

Bei dem Wachstum **der im Innern von Organen entstehenden Krebse** wächst der Krebs als Knoten, der sich infiltrierend und verdrängend

Fig. 293.

Rand eines geschwürig zerfallenen, rechts liegenden Zylinderzellenkarzinoms des Darmes; *s* Schleimhaut; *m* Muskularis. Die dunklen Gebilde sind die karzinomatösen Epithelstränge. Sie haben nach unten die Muskularis bis zur Serosa durchwachsen, haben die Schleimhaut emporgewulstet und sind von unten in sie hineingewachsen. Sie haben hier die Drüsen verdrängt. Drei Epithelschläuche sind dabei nebeneinander bis zur freien Fläche gelangt, auf der sie ausmünden und so den Anschein erwecken, als seien sie durch Umwandlung von Drüsen entstanden.

Fig 294.

Vereinigung von Krebsschläuchen, die aus der Submukosa in die Mukosa einwachsen, mit den Drüsen der Schleimhaut, *a*, *b* unveränderte, teilweise komprimierte Drüsen, bei *A* und *B* die Grenze des Krebses und der Drüsen, *c* ein zwischen Drüsen eindringender und *a* komprimierender Krebsstrang. *D* ein die Muscularis mucosae *m* gerade durchbrechender Krebsstrang.

ausdehnt. Aber auch hier kommt es *nicht vor*, daß die benachbarten Epithelien in krebsige Wucherung geraten. Bei der **Mamma** z. B. sieht

man immer nur, daß die vordringenden Karzinomzüge *an die normalen Drüsenteile heran, um sie herum* und *zwischen ihnen hindurchwachsen* und sie durch Druck vernichten (Fig. 295).

Alle diese Beobachtungen über das Randwachstum der Karzinome ergeben also, daß der Tumor **sich lediglich dadurch vergrößert, daß seine**

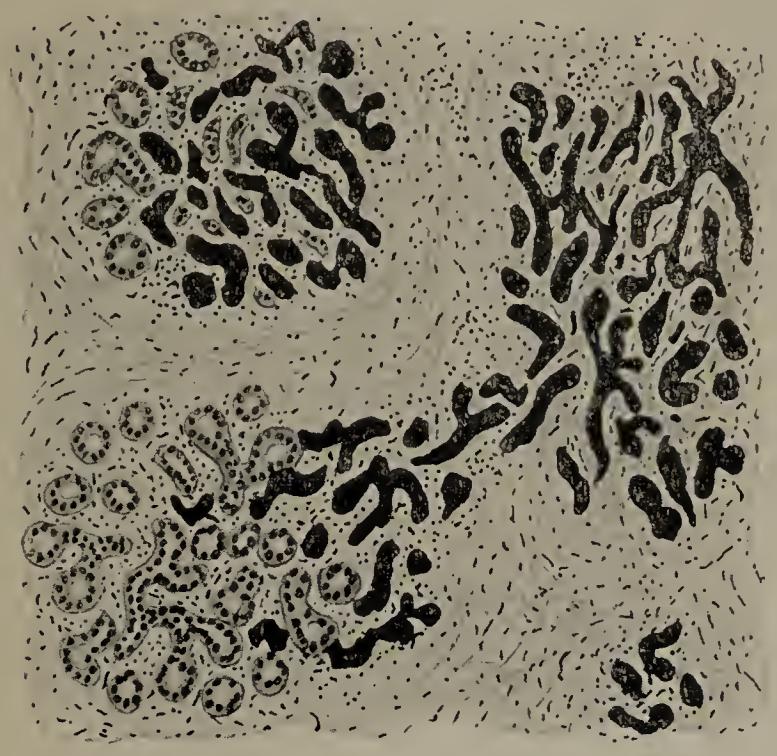

Fig. 295.

Schema über das Wachstum eines Mammarkarzinoms. Die schwarzen Krebsstränge dringen in zwei Drüsenläppchen vor. Unten beginnen sie hineinzuwachsen, oben haben sie das Läppchen durchsetzt und dessen Drüsenalveolen komprimiert.

eigenen Elemente sich andauernd vermehren und in die Umgebung vordringen, nicht dagegen dadurch, daß angrenzende Epithelien gleicher oder anderer Art sich an der Proliferation beteiligen und zu Krebsbestandteilen werden.

δ. Die Histogenese des Karzinoms.

Die Histogenese des Karzinoms läßt sich nur in den Anfangsstadien seiner Entwicklung mit Sicherheit feststellen. Denn das fertige Karzinom wächst nur *noch aus sich heraus.*

Bei sehr vielen Karzinomen (denen der Mamma, des Pankreas u. a.) haben wir die Anfänge noch nicht untersuchen können. Man hat sie bisher nicht aufgefunden. Relativ oft dagegen treffen wir auf *Anfangsstadien der Hautkarzinome*, die am Lebenden leicht gesehen und exstirpiert werden können. Seltener stehen uns beginnende *Schleimhautkarzinome* als zufällige Sektionsbefunde, an der Portio vaginalis aber auch durch Exstirpation zur Verfügung.

In den Anfangsstadien des von der Epidermis ausgehenden Karzinoms sieht man ein zapfen- bzw. wurzelförmiges Eindringen des Epithels in das Bindegewebe (Fig. 296—298). Dieses ist dabei *nicht unverändert*, sondern **entzündlich gelockert und zellig infiltriert.** Das Epithel dringt also nicht in das unveränderte Bindegewebe vor, der Boden, in den es hineinwächst, muß vielmehr — eben durch die zellige Umwandlung — vorbereitet sein. Das allein genügt jedoch nicht, um das Eindringen des Epithels verständlich zu machen. Es kommt hinzu, daß sich auf ihm stets eine *dicke Schicht verhornter Zellen*, ein *Schorf* (Fig. 296) findet, der am Lebenden auf ein entstehendes Karzinom hindeutet.

Er hindert die sich dauernd vermehrenden Zellen der untersten Epidermisschichten, wie unter normalen Verhältnissen nach oben aufzurücken, und zwingt sie so, sich *an Ort und Stelle zu vermehren* und nun in der ihnen durch die zellige Umwandlung der Kutis ermöglichten Richtung in die Tiefe zu wachsen. Sie tun es, indem sie in das gelockerte Bindegewebe *hineinwandern*, *hineinkriechen* und sich so immer

Fig. 296.

Beginnender Lippenkrebs. Oben ein Hornschorf. Darunter das Einsprossen des Epithels in das zellreiche Bindegewebe.

weiter bewegen. Dabei *passen* sie sich mehr und mehr den für sie sonst ungewohnten *Lebensbedingungen* an und gewinnen so immer mehr die Fähigkeit, alle Gewebe schrankenlos zu durchwuchern.

Diese Überlegungen lassen sich aus den histologischen Befunden, namentlich auch bei den oben erwähnten experimentell erzeugten Krebsen der äußeren Haut, ablesen. Soweit dabei entzündliche Vorgänge eine

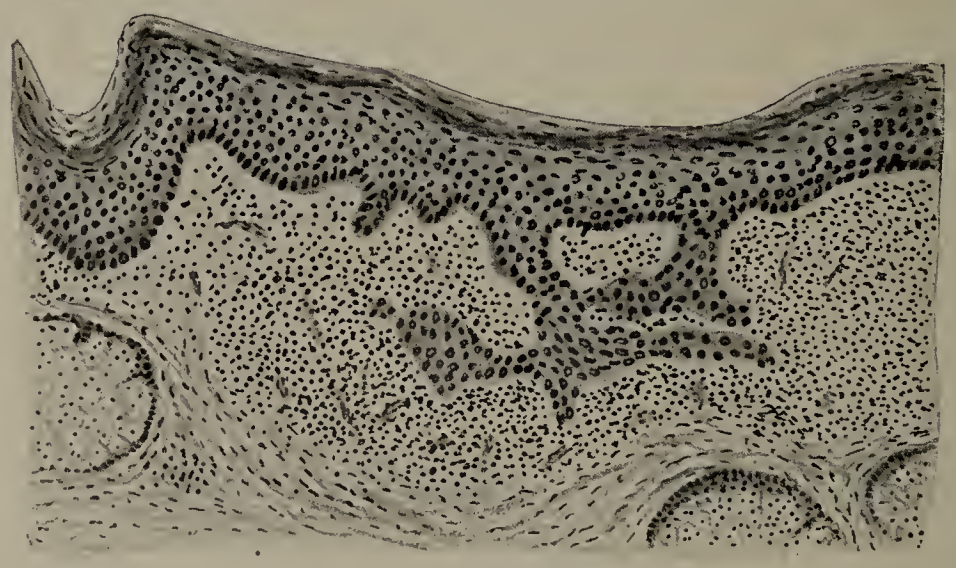

Fig. 297.

Beginnendes Karzinom der Gesichtshaut. Subepitheliale zellige Infiltration, in die zwei anastomosierende Epithelzapfen hineinwachsen.

Rolle spielen, bestätigen sie die Erfahrung, daß Entzündungen bei der Krebsgenese von Bedeutung sind.

Wir kennen die Entstehung eines Karzinoms bei Individuen, die ihre Haut mit Teerprodukten in ausgiebige Berührung bringen (Paraffinkrebs, Teerkrebs), bei Schornsteinfegern unter dem Einflusse des Rußes (am Skrotum), bei starken Pfeifenrauchern an den Lippen, in der Mundhöhle. Wir beschuldigen in letzterer chronische entzündliche Schleimhautveränderungen durch Alkohol, Syphilis usw. (Leukoplakie, Psoriasis buccalis),

wir sind überzeugt, daß Gallenblasenkrebse unter der Einwirkung von Gallensteinen entstehen, daß Hautkrebse aus Hautgeschwüren, aus Fisteln, aus Narben hervorgehen, daß auch bakterielle Entzündungen, wie besonders der tuberkulöse Lupus, die Basis für einen Krebs abgeben können.

Alle jene histologischen Vorgänge sind jedoch nur der Ausdruck des zwar eben begonnenen, aber doch schon wachsenden Krebses. Den ersten Anfang können wir daraus schon nicht mehr entnehmen. Es deutet manches darauf hin, daß der Ausgang vieler Krebse eine Entwicklungsanomalie im Epithel ist. So gehen nach Borrmann die Basal-



Fig. 298.

Beginnendes Karzinom des Penis. Rechts ist der Krebs schon ausgebildet, nach links verliert sich die zellige Infiltration und das Tiefenwachstum des Epithels.

zellenkarzinome aus abgesprengten Keimen (der Hautdrüsen) hervor, die in der Kutis liegen. Das Karzinom entwickelt sich also unabhängig von der Epidermis, etwa so, wie es die Fig. 299 schematisch wiedergibt. Bei *a* ist ein Krebszapfen sekundär mit der Epidermis in Verbindung getreten, ein Vorgang, den die Fig. 300 nach einem Präparat erkennen läßt. Man darf diese sekundäre Vereinigung nicht so deuten, als sei der Krebs von der Epidermis ausgegangen.

Vielleicht kommt auch bei jener entzündlichen Genese des Hautkrebses eine angeborene Anomalie des Hautbezirkes in Betracht. Ebenso

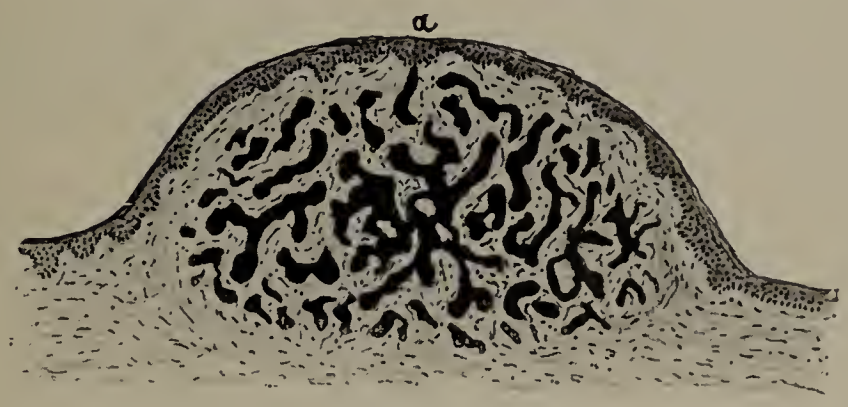

Fig. 299.

Schema der Genese eines Karzinoms aus einem abgeschnürten Epithelkeim. Der schwarz gehaltene Krebs hängt primär nicht mit der Epidermis zusammen. Bei *a* ist eben ein Zapfen im Begriff, sich mit ihr sekundär zu vereinigen.

sind *Entwicklungsstörungen* auch bei der Genese anderer Krebse von Bedeutung. So entsteht der *Darmkrebs* in erster Linie aus *Schleimhautpolypen*, an denen, wie bei der Haut, hier oder dort ein wurzelförmiges Einwachsen des Epithels in das Bindegewebe stattfindet, sei es, daß auch hier eine entzündliche Infiltration des Bindegewebes das Eindringen ermöglicht und auslöst, sei es, daß der Widerstand der Bindesubstanz auf andere Weise verringert oder aufgehoben wird. Begünstigend wirkt hier die embryonale, nicht differenzierte Beschaffenheit des Epithels, die das Wachstum erleichtert.

Aber auch die Entwicklungsanomalie als solche macht uns das krebsige Wachstum noch nicht voll verständlich. Wir müssen es auf eine Störung in den Keimzellen zurückführen, die ihnen seit jeher erblich angehört. Aus ihr ergibt sich das krebsige Wachstum ebenso wie jedes andere aus

Fig. 300.

Subepidermoidal entstandenes nicht verhornendes Hautkarzinom. Die dunklen Epithelhaufen sind die des Karzinoms. Rechts ist ein Krebsepithelhaufen mit der Epidermis zusammengewachsen.

Fig. 301.

Uterus mit einem Chorionepitheliom, welches nach Abortus enstand und im Fundus tiefgreifende Zerstörung der Uteruswand bewirkt hat. 1/2 der natürlichen Größe.

den entsprechenden erblichen Keimeigenschaften. Das deckt sich mit unseren Erfahrungen über die Erblichkeit der Geschwülste.

Äußere (entzündliche) Einflüsse können nur dadurch eine Rolle spielen, daß sie die vorhandene Wachstumsneigung in den Entwicklungsstörungen auslösen.

c) Das Chorionepitheliom.

Das **Chorionepithelioma malignum** (Marchand) (Fig. 301) ist eine entweder (selten) im Anschluß an eine normale Geburt oder (häufiger) an eine *Blasenmole* (Fig. 718) entstehende, meist im Uterus sich entwickelnde, in dessen Muskulatur und Blutgefäße hineinwachsende Geschwulst. Der Name ist von dem wichtigsten und allein charakteristischen Bestandteil, dem Epithel, abgeleitet, das von dem Überzug der normalen oder der im Sinne der Blasenmole vergrößerten Plazentarzotten abstammt. Dieser Zottenbelag bildet eine zusammenhängende, vielkernige, mit riesenzellenähnlichen Sprossen versehene Protoplasmamasse, das Syncytium. Darunter liegt in früheren Entwicklungsstadien und bei der Blasenmole eine Schicht kubischer Zellen, die Langhanssche Schicht.

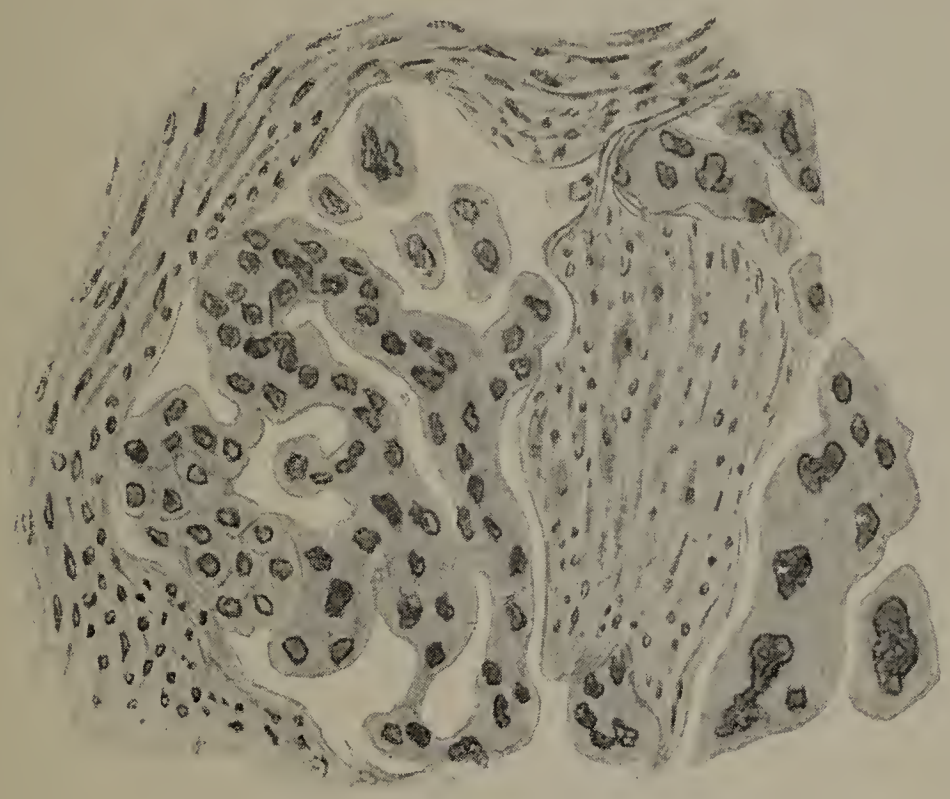

Fig. 302.
Chorionepitheliom in der Uteruswand. Die Tumorzellen bilden Haufen und Stränge, die in Spalten der Muskulatur liegen.

Die beiden Zellagen geraten schon in der Blasenmole in eine vielgestaltige Wucherung, noch mehr in dem *Chorionepitheliom*. Wir sehen einerseits eine Vermehrung der Langhansschen Zellen, die sich zu großen Feldern (Fig. 302) aneinanderlegen. Besonders charakteristisch sind aber die vielkernigen Protoplasmakörper, die sich zu umfangreichen unregelmäßigen, manchmal bandförmigen Massen vergrößern (Fig. 302) oder riesenzellenähnliche Elemente (Fig. 302, 303) und große protoplasmareiche unregelmäßige Zellen darstellen, deren einzelne oder mehrfache vielgestaltige Kerne manchmal wahre Riesenkerne bilden. Diese einzelnen Zellen sind es vor allem, die in die Uteruswand zwischen die Muskelfasern (Fig. 303) oder in Blutgefäße vordringen und sich überall vermehren.

Makroskopisch hat der Tumor eine dunkelrote, blutreiche, schwammige, unebene, knollige Beschaffenheit. Die der Uterushöhle zugewendeten Lagen bestehen aus geronnenen Massen, Fibrinbalken und nur wenigen Tumorzellen, die meist erst an der Grenze gegen das Uterusgewebe und in letzterem zahlreicher werden.

Das Chorionepitheliom ist meist ein *maligner Tumor*. Es durchsetzt die Uteruswand, zerstört sie und führt oft zu einer beträchtlichen unregelmäßigen Vergrößerung des Organes. In seltenen Fällen kann es spontan verschwinden. Durch Exstirpation des Uterus kann es völlig entfernt werden. Sonst aber wächst es weiter oder rezidiviert und macht in Lunge, Milz, Leber usw. Metastasen, die aus dem Hineinwachsen in die Blutgefäße des Uterus leicht verständlich sind und ein ähnliches Aussehen haben wie die primäre Geschwulst. Sie verdanken ihre rote Farbe einer Hämorrhagie, so daß sie in der Lunge mit *hämorrhagischen Infarkten* verwechselt werden können. Die Entwicklung der Tumorzellen ist in ihnen meist nicht beträchtlich und manchmal geringfügig.

Fig. 303.

Chorionepitheliom. *Z* Plazentarzotte, *F* Fibrin, *U* Uterusgewebe mit Muskulatur *G*. Auf *Z* LANGHANSsche Zellen. *R* Riesenzellen und kleinere Tumorelemente.

Das Chorionepitheliom kann bei *Tubenschwangerschaft* auch in der *Tube* entstehen. Es geht ferner primär in der *Wand der Vagina* aus Zellen hervor, die von der Plazenta aus dorthin verlagert wurden. Es nimmt insofern eine Sonderstellung unter den Geschwülsten ein, als einerseits kein Stroma in ihm vorhanden ist und andererseits sein Parenchym aus fetalen, also körperfremden Elementen besteht.

VI. Das Endotheliom.

Unter *Endotheliom* wird eine Geschwulst verstanden, die aus *Endothelien* der Blut- und Lymphbahnen hervorgehen und sich aus anastomosierenden Strängen epithelähnlicher Zellen aufbauen soll. Da diese Zusammensetzung zunächst an adenomähnliche Tumoren oder an Karzinom denken läßt, so hat man ein Endotheliom vor allem da angenommen, wo Epithel, von dem man die Neubildung ableiten könnte, in der Norm nicht vorkommt und wo man aus einem Zusammenhang mit wirklichen Endothelien auf eine Abstammung von ihnen schließen zu sollen glaubte. Aber diese Verbindung kann ebensogut sekundär dadurch entstanden sein, daß Epithelien an Endothelien herangewachsen sind.

Man hat sich früher verleiten lassen, Endotheliome auch da anzunehmen, wo die Zellen sich durch ausgesprochene epitheliale Eigenschaften, durch zylindrische Form, Sekretion, Schichtung mit Interzellularbrücken und Verhornung kennzeichneten. Sie sollten sich metaplastisch umgewandelt haben. So hielt man die Zylindrome, die Parotistumoren, die Basalzellenkarzinome, die Cholesteatome der Schädelhöhle für Endotheliome. Heute wissen wir, daß es sich in allen diesen Fällen um

epitheliale Geschwülste handelt. So ist denn kaum noch etwas übrig geblieben, was man mit Recht Endotheliom nennen könnte. Daß Endothelien freilich geschwulstbildend wuchern können, sehen wir an den Angiomen, und so kommen in angiomatösen Tumoren neben röhrenförmigen auch solide netzförmig anastomosierende Zellstränge vor, in Tumoren, die man je nach der Abkunft *Lymphangioendotheliome* und *Hämangioendotheliome* genannt hat. Derartige Geschwülste, die an den verschiedensten Körperstellen beobachtet wurden, sind zweifellos selten. Auch das *Peritheliom*, das aus einer Wucherung der an manchen Stellen die Gefäße einscheidenden Perithelien hervorgeht, ist selten, da nur an wenigen Stellen Perithelien vorkommen. Häufiger dagegen ist das Endotheliom der Dura.

Auf der Innenfläche der *harten Hirnhaut* und im Gehirn kommen Geschwülste vor, die von den platten Zellen auf der Dura und den entsprechenden Elementen der Pia abstammen und deshalb Endotheliome genannt werden (Fig. 304, 305). Der endotheliale Charakter der Zellen geht freilich in den Geschwülsten verloren, die bald reichliche fibrilläre Zwischensubstanz besitzen und dann wie Fibrome aussehen, bald zellreich sind und als Sarkome bezeichnet werden können. In diesen letzteren Formen liegen die Zellen zugweise spindelzellensarkomähnlich oder auch durch Blutgefäße in alveolenähnlicher Anordnung abgeteilt.

Fig. 304.

Endotheliom, Psammon der Dura. Durchschnitt. Lupenvergrößerung. Unten Knochen, darüber die längsgestreifte, dunkel gezeichnete Dura. Auf ihr erhebt sich der scharf abgesetzte Tumor, in den aus der Dura einzelne schmale Septa hineinstrahlen.

Die Abkunft von den Endothelien der Dura ergibt sich u. a. daraus, daß man in Spalten der normalen harten Hirnhaut und auf den Pacchionischen Granulationen Zellhaufen und Zellstränge antrifft, die offenbar mit dem Tumorgewebe identisch sind.

Eine charakteristische Eigentümlichkeit erhält der Bau der Tumoren durch die Bildung *geschichteter kugeliger Gebilde* (Fig. 306). Sie können so zahlreich sein, daß sie die Neubildung fast allein zusammensetzen, oder sie liegen in ihr zerstreut, oder sie sind so spärlich, daß man sie suchen muß. Sie entstehen dadurch, daß sich Zellen um einen Mittelpunkt konzentrisch herumlegen und dann bald mehr, bald weniger homogene Zwischensubstanz bilden, in der sich häufig die untergehenden Zellen ganz verlieren. So entstehen Kugeln, die noch konzentrisch angeordnete Kerne in wechselnder Menge enthalten oder, abgesehen von ringförmiger Streifung, ganz homogen sind. Außer den Kugeln finden sich in den mehr fibrösen Tumoren auch balken- und *spießförmige Körper*, die sich aus zugförmig angeordneten Tumorelementen (Zellen und Zwischensubstanz) bilden.

Die Kugeln und Spieße *verkalken* sehr gewöhnlich. Dann hat die Schnittfläche des Tumors eine für den fühlenden Finger rauhe Beschaffenheit. Sie macht den Eindruck, als sei sie mit Sand durchsetzt.

Virchow hat zuerst diese durch Verkalkung ausgezeichneten Tumoren **Psammome** (*ψάμμος*, der Sand) genannt.

Die Kugelbildung findet sich *nicht nur in den Endotheliomen*, sondern auch in den *Plexus chorioidei*, in jenen Zellhaufen auf den *Pacchionischen Granulationen*, in den Duraspalten und in den auf der Durainnenfläche bei

Pachymeningitis neugebildeten Membranen. Sie ist ein Zeichen für die Abstammung der Tumoren. Auch in den im Gehirn nahe der Oberfläche sitzenden Geschwülsten ist eine Neigung zu konzentrischer Zellanordnung

Fig. 305.
Endotheliom *P* der Dura *D*, neben der Falx *F*.

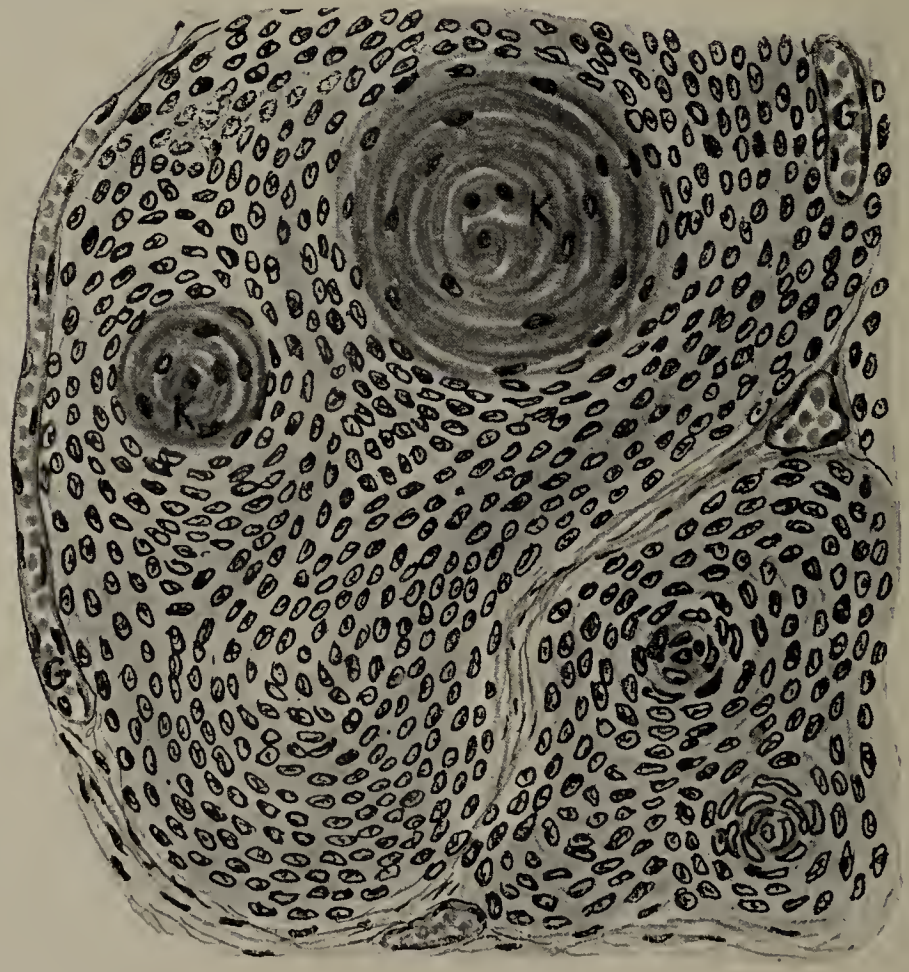

Fig. 306.
Endotheliom der Dura. Ein großer und ein kleinerer Zellhaufen mit konzentrisch angeordneten kugeligen Gebilden.

vorhanden. Doch entstehen hier nur wenig ausgeprägte nicht verkalkende Kugeln.

Alle diese histologisch so abwechslungsreichen Tumoren der Dura sind oft klein und werden dann bei Sektionen zufällig gefunden. Sie können aber auch in ihren zellreichen, sarkomähnlichen Formen einen

größeren Umfang erreichen und sich in das Gehirn hineindrängen (Fig. 484), andererseits auch nach außen durch die Dura und die Schädelknochen wuchern: Fungus durae matris.

VII. Die Mischgeschwülste, Teratome (τέρας, Wunder).

Die bisher betrachteten Geschwülste bauten sich entweder, wie das Fibrom, das Chondrom usw., nur aus einer Gewebsart auf, oder sie enthielten neben dem Hauptbestandteil, wie Nerven, Muskeln, Epithel, noch gefäßhaltiges Bindegewebe.

Nun gibt es aber auch Tumoren, in denen **mehrere Gewebe nebeneinander vorkommen.** Die Zahl dieser Gewebe kann sehr groß sein, sie kann, theoretisch betrachtet, die eines ganzen Organismus erreichen. Tatsächlich kommt das freilich nicht vor.

Wie ist die Entstehung solcher Tumoren möglich? Keinesfalls so, daß Teile verschiedener Gewebe zu wuchern beginnen und gemeinsam eine Geschwulst erzeugen. Denn, abgesehen von anderen Gründen, gibt es keine Körperstelle, an der so zahlreiche Gewebe zusammentreffen. Es kann sich nur darum handeln, daß im Beginn der Neubildung ein *undifferenzierter Keim* vorhanden war, der ähnlich, wie das befruchtete Ei den aus vielen Geweben bestehenden Embryo liefert, so durch reiche Differenzierung die verschiedenen Zellarten des Tumors aus sich hervorgehen läßt. Die kompliziertesten Formen wird man aus Zellen entstehen lassen, die dem Ei ganz oder nahezu gleichwertig sind. Wir unterscheiden mehrere Gruppen derartiger Geschwülste.

a) Die Steißteratome, Epignathi und fetale Inklusionen.

In der Steißgegend des Neugeborenen finden sich zuweilen meist umfangreiche, mit Haut überzogene Tumoren, die solide oder zystisch gebaut sind und oft schon dem bloßen Auge eine vielseitige Struktur zeigen (**Steißteratome**). Sie enthalten Gehirnmasse, mehr oder weniger ausgebildete Extremitäten, Darmabschnitte, Augenanlagen, Knochen, Knorpel, Muskulatur, Nerven usw. In anderen Fällen sind sie weniger kompliziert gebaut, enthalten aber doch Gewebe, die als Abkömmlinge der verschiedenen Keimblätter anzusehen sind.

Diesen Steißteratomen analog sind an den Kiefern und an den Wandungen der Mund- und Rachenhöhle sitzende, manchmal auch umfangreiche, als »**Epignathi**« bezeichnete Neubildungen.

Und ähnlich verhalten sich drittens die sogenannten »**fetalen Inklusionen**«, die in entsprechender Zusammensetzung in der Schädelhöhle sowie in der Bauch- und Brusthöhle angetroffen werden.

Alle diese Tumoren leitet man mit Marchand ab von Zellen (Blastomeren), die der Eizelle ungefähr gleichwertig waren, für sich isoliert in die Steißgegend, in die Mundbucht, in das Innere jener Höhlen verlagert wurden und sich hier in rudimentärer Entwicklung zu Geschwülsten ausbildeten.

b) Die Embryome, Teratome der Geschlechtsdrüsen.

Im Ovarium und Hoden kommen sehr häufig Tumoren vor (Fig. 307), die im Eierstock in den meisten Fällen Zysten darstellen, auf deren

Innenfläche sich mit behaarter drüsenhaltiger Haut überzogene Vorsprünge finden und deren Lumen mit Haaren und einem Talgbrei angefüllt ist. Nach diesen Eigentümlichkeiten nannte man sie früher

Fig. 307.

Innenfläche einer sogen. Dermoidzyste des Ovariums. Auf der konkaven linken Fläche zwei Zähne (die in einer Knochenplatte festsitzen), rechts zwei verschieden große kolbige Erhebungen mit reichlichen Haaren besetzt.

Fig. 308.

Durchschnitt durch einen kleinen Vorsprung eines koätanen Teratoms des Ovariums. Oben epidermoidaler Überzug, median von unten nach oben gestellt ein Knorpel, daruntcr horizontal liegend drei Knochenstücke. Zwischen dem Knorpel und der Epidermis Fettgewebe und Drüsen. Am unteren Rande ein runder Knorpelkern.

allgemein Dermoidzysten. Nun zeigte aber Wilms, daß alle diese Tumoren aus Bestandteilen aller drei Keimblätter bestehen, also einem Embryo der Zusammensetzung nach gleichwertig sind.

Er nannte sie deshalb **Embryome.** Andere ziehen die Bezeichnung **Teratome** vor.

Die haarüberzogenen *Vorsprünge* (Fig. 307, 308) enthalten im Innern die verschiedenartigsten Bestandteile: Darmabschnitte oder wenigstens mit Darmepithel ausgekleidete Räume, Gehirnsubstanz, Augenanlagen, Schilddrüse, Knorpel, Knochen, Zähne, Muskulatur usw. Alle diese Gewebe sind so differenziert wie in dem Träger der Geschwulst (*koätane Teratome* Askanazy).

Zuweilen findet man zwei oder mehrere solche haarhaltige Zysten in demselben Ovarium oder in beiden zugleich.

Außer den dermoidzystenähnlichen Tumoren gibt es auch, zumal im Hoden, mehr solide, meist sehr umfangreiche Geschwülste, die aber

Fig. 309.

Aus einem embryonalen Embryom des Ovariums. *B* Bindegewebe, *E* Epithelzyste mit Plattenepithel, *K* Knorpel, *G* Gehirnsubstanz, *N* neuroepitheliale Bildungen.

ganz besonders vielseitig gebaut sind und manchmal viele verschiedenartige epitheliale Zysten, auch solche mit Haaren, enthalten. Die Gewebe dieser Tumoren (Fig. 309, 310) befinden sich meist *auf früheren embryonalen Stufen* als die der vorigen Form: **embryonale Teratome.**

In ihnen entwickeln sich manchmal maligne Geschwulstabschnitte, so einmal rasch wachsende und metastasierende *Karzinome* vom Bau der Zylinderzellenkrebse (vor allem im Hoden), und zweitens Zellmassen mit allen Merkmalen der *Chorionepitheliome.* Auch sie metastasieren gern und ausgedehnt.

Die Embryome erscheinen nicht immer vielgestaltig. Es ist möglich, daß nur einzelne Teile, zuweilen nur eine Gewebsart, sich entwickeln, während die anderen im Wachstum zurückbleiben. So hat man als einziges Produkt einen Zahn im Ovarium (Saxer), öfters aber Knoten aus Schilddrüsengewebe (Struma ovarii) gefunden, die manchmal faustgroß werden. Solche Fälle lassen schließen, daß auch andere scheinbar einfach zusammengesetzte Tumoren der

Hoden und Ovarien, auch maligne Formen, besonders Karzinome, einseitig entwickelte Embryome darstellen können.

Die **Genese der Embryome** wird nach dem Vorgange von Marchand und Bonnet meist auf isolierte Blastomeren zurückgeführt, die in das Ovarium oder den Hoden verlagert sich in diesen Organen dem Ei ähnlich, aber rudimentär entwickeln sollen. Ribbert glaubte, daß die Tumoren zwar nicht durch die früher angenommene, von Bonnet mit Recht bekämpfte Parthenogenese, wohl aber durch eine Wucherung von isolierten Urkeimzellen sich bilden, die dem Ei und den Furchungskugeln noch nahe stehen.

Fig. 310.

Aus einem Embryom des Hodens. *D* Raum mit Becherepithel (Darm). *G* Muskulatur. *B* Bindegewebe. *E* Plattenepithel. *R* Drüsengebilde.

c) Die zusammengesetzten Geschwülste der Nieren, der Blase, des Uterus und der Vagina.

In den Nieren finden sich als embryonal angelegte Tumoren nicht selten relativ große (kopfgroße), festere oder weichere, manchmal markige, knotige, das Organ durch ihr Wachstum verdrängende und zerstörende, in geringem Umfange metastasierende Tumoren, deren Zusammensetzung in weiten Grenzen wechselt. In einem zellreichen embryonalen, sarkomatösen, gelegentlich knorpelhaltigen Bindegewebe finden sich drüsige Bildungen ohne bestimmten Charakter (Fig. 311), manchmal mit Plattenepithel kombiniert, das auch in ausgedehnten verhornenden Strängen und Haufen auftreten kann. Dadurch werden jene Drüsen den Hautdrüsen nahe gerückt. Dann kommen zellige Massen vor, in denen man bald mehr, bald weniger deutlich neuroepithelähnliche oder an die Drüsen des Wolfschen Körpers erinnernde Bildungen wahrnimmt. Ferner findet sich (Fig. 311) oft *quergestreifte Muskulatur* als ein zuweilen so weit überwiegender Bestandteil, daß man von Rhabdomyom reden kann.

Der Tumor wächst zuweilen in das Nierenbecken hinein in Gestalt zottiger, traubiger Massen bis in den Ureter. Er findet sich nur bei *Kindern*. Diese gehen an Erschöpfung oder an Metastasen in die Lymphdrüsen und in innere Organe zugrunde. Die Metastasen können auch Muskulatur enthalten. Wegen der in jenen zelligen Massen hervortretenden Sarkomähnlichkeit und der Gegenwart der drüsigen Bildungen nannte Birch-Hirschfeld die Geschwülste *Adenosarkome*.



Fig. 311.
Aus einem zusammengesetzten Nierentumor. *B* Bindegewebe, *R* quergestreifte Muskulatur, *D* Drüsengebilde.

Den Nierentumoren nahestehende Geschwülste finden sich in der Wand des Uterus und der Vagina. Sie haben meist den Bau und die klinische Bedeutung von Sarkomen, enthalten aber daneben oder in anderen Fällen überwiegend quergestreifte Muskulatur, selten (epitheliale Bildungen?) Knorpel, Knochen. Es sind knollig oder traubig in das Lumen der Kanäle hineinragende Bildungen (sogenanntes traubenförmiges Sarkom der kindlichen Scheide).

Wilms meint, daß in früher Embryonalzeit aus dem noch wenig differenzierten Gewebe in der Gegend des späteren Urogenitaltraktus Keime ausgeschaltet worden seien, aus denen die vielseitig zusammengesetzten Tumoren hervorgehen.

III. Die pathologischen Kombinationsprozesse.

Wir sahen bisher auf der einen Seite, wie unter dem Einfluß der verschiedenartigen Schädlichkeiten Zellen und Gewebe geschädigt und dadurch an ihnen die verschiedenen katabiotischen Veränderungen hervorgerufen wurden, auf der anderen, wie die so entstandenen Degenerationen und Nekrosen bioplastische Vorgänge auslösten, die durch Regeneration, Hypertrophie, Anpassung und künstlich durch Transplantation zu einer Wiederherstellung des gestörten Gleichgewichtszustandes führten. Diese Heilung ist aber endgültig nur möglich, wenn die *Schädlichkeiten nicht mehr weiter wirken*, wenn sie beseitigt werden. Denn solange sie noch da sind, dauert der Untergang der Gewebe an und eine Ausgleichung kann nicht erfolgen. Manche Schädlichkeiten schaden freilich nur vorübergehend, andere, vor allem die Bakterien bleiben lange, zuweilen Jahrzehnte wirksam und würden sich noch mehr, als es ohnedies der Fall ist, geltend machen, *wenn nicht in den Geweben sich Vorgänge einstellten, die ihnen entgegenwirkten, ihre Tätigkeit einschränkten, ihre Beseitigung beförderten oder erzielten*. Diese Vorgänge sind teils katabiotischer, teils bioplastischer Art und verlaufen in kausaler Abhängigkeit von der durch die Noxen bewirkten Schädigung in vollkommener Gesetzmäßigkeit. Sie bedingen sich ferner gegenseitig und greifen zeitlich und örtlich derartig ineinander über, daß eine getrennte Besprechung unmöglich oder doch unzweckmäßig erscheint. Wir bezeichnen daher die Summe dieser

Vorgänge als *Kombinationsprozesse*. Zu diesen gehört in erster Linie die *Entzündung*, des weiteren aber auch eine Reihe von pathologischen Vorgängen, die nicht die Kardinalsymptome der Entzündung (s. u.) zeigen und daher meist von ihr abgetrennt und gesondert unter den Überschriften Reparation, Organisation, Fremdkörpereinheilung usw. behandelt werden. Da aber eine Analyse dieser Vorgänge aufs deutlichste zeigt, daß die sie zusammensetzenden Teilvorgänge durchaus denjenigen entsprechen, die den mit den Entzündungssymptomen auftretenden Vorgang zum Kombinationsprozeß stempeln, so muß man entweder die Bezeichnung Entzündung überhaupt fallen lassen oder sie für all diese Kombinationsprozesse gemeinsam gebrauchen. Wir werden im folgenden die Gesamtheit der Kombinationsprozesse als Entzündung bezeichnen. Sie umfaßt eine größere Zahl von Einzelvorgängen, auf die zum kleineren Teil schon hingewiesen wurde, die zum größeren hier erstmalig besprochen werden.

Entzündung ist demnach *biologisch* betrachtet die *Verteidigung des Körpers* gegen die eingedrungenen Schädlichkeiten, *anatomisch* betrachtet die *Summe von gesteigerten geweblichen Vorgängen*, die sich nach Einwirkung von Schädlichkeiten einstellen.

1. Die Ätiologie der Entzündung.

Entzündungen werden durch den Angriff *der verschiedenartigsten Schädlichkeiten* hervorgerufen. Am deutlichsten durch den der *Bakterien*. Von diesen hängen weitaus die meisten Entzündungen ab, teils weil es sehr viele Arten pathogener Bakterien gibt, teils weil sie meist langdauernd oft über Jahre angreifen. Aber auch die anderen Schädlichkeiten, wie Hitze, Kälte, Elektrizität, Gifte, Traumen, Fremdkörper vermögen die geftigsten Entzündungen hervorzurufen. Gerade bei diesen Schädlichheiten, die in niederer Konzentration, in geringer Dosierung usw. Funkkionen auszulösen pflegen und daher als Reize bezeichnet werden können, teigt es sich, daß zur Auslösung der als *Reaktionserscheinungen* zusammenzefaßten Verteidigungsmaßnahmen des Organismus ein bestimmter Grad von Schädigung notwendig ist, ohne welchen die Reaktion nicht eintritt. Dasselbe gilt natürlich auch für die Bakterien; bei ihnen treten diese Verhältnisse nur nicht so deutlich hervor. Bewirkt z. B. eine Schädlichkeit nur eine trübe Schwellung oder eine Verfettung an ihrem Angriffspunkte, so kommt es nicht zur Entzündung, eine Heilung kann vielmehr ohne das Aufgebot des ganzen Defensivapparates des Körpers zustande kommen. Fragt man sich, welche Gewebsveränderungen vorliegen müssen, um als sogenannte *primäre Gewebsalteration* die Reaktionsvorgänge nach sich zu ziehen, so stellt man immer wieder fest, daß das Gewebe, wenn auch nur in ganz geringer Ausdehnung, auf einzelne Zellen beschränkt, vollständig absterben muß, daß in weitaus den meisten Fällen *eine Koagulationsnekrose die primäre Gewebsalteration* darstellt.

Eine Entzündung ist *zunächst ein lokaler*, auf die Angriffstelle der Schädlichkeiten beschränkter Prozeß. Wenn aber von hier aus die Erreger, vor allem die Bakterien, in den übrigen Körper aufgenommen werden, so veranlassen sie überall, wo sie sich festsetzen, aufs neue eine (metastatische) Entzündung.

2. Die allgemeinen Entzündungserscheinungen.

Entzündete Gewebe zeigen schon für das bloße Auge bestimmte Eigentümlichkeiten, die an den äußeren Körperteilen am deutlichsten, im Innern des Körpers nur wenig sichtbar sind; ihre Merkmale sind nicht immer schon makroskopisch sicher zu erkennen.

Ein entzündetes Hautgebiet zeichnet sich einmal durch eine meist intensive *Rötung* aus. Dazu kommt eine *Schwellung* der geröteten Teile, die zugleich auch subjektiv und objektiv sich *wärmer* anfühlen als die Umgebung, und die ferner *Schmerz* verursachen können.

So ergeben sich vier verschiedene Eigentümlichkeiten entzündeter Abschnitte. Man nennt sie gewöhnlich die **vier Kardinalsymptome.** Sie wurden bereits von Celsus und Galen aufgestellt und als **Rubor, Tumor, Calor** und **Dolor** bezeichnet.

Später hat man, weil entzündete Teile weniger funktionsfähig sind als vorher, als fünftes Symptom die **Functio laesa** hinzugefügt.

Die Kardinalsymptome sind aber, wie vorher betont, nicht in allen Fällen von Kombinationsprozessen deutlich nachweisbar. Wenn wir nämlich nach dem Verlauf der Entzündung, besonders vom klinischen Standpunkt, unterscheiden zwischen akuten, d. h. rasch einsetzenden, und chronischen, d. h. sich an akute anschließenden oder von vornherein schleichend verlaufenden Prozessen, so sehen wir nur bei den akuten die Kardinalsymptome klar ausgeprägt.

Und auch histologisch sind die rascher und langsamer verlaufenden Entzündungen sowie ihre früheren und späteren Stadien verschieden.

3. Die Entzündung gefäßhaltigen Bindegewebes.

Die Darstellung wird selbstverständlich mit den akuten Prozessen beginnen, weil sie die einfachsten sind, und weil die chronischen sich erst an sie anschließen. Sie wird ferner die einfachsten Gewebe zuerst berücksichtigen, weil die Entzündung in den zusammengesetzten Organen weniger übersichtlich ist. Wir wählen daher ein gewöhnliches, gefäßhaltiges Bindegewebe.

Da es sich um den Ablauf vitaler Erscheinungen handelt, so empfiehlt es sich, durchsichtige *lebende* Teile zu untersuchen. Wir wählen zu dem Ende das Mesenterium von Warmblütern. An ihm rufen wir durch irgendeinen Eingriff eine *primäre Gewebsalteration* hervor. Dann sehen wir, **daß die ersten unserer Beobachtung sich aufdrängenden Erscheinungen am Gefäßapparat ablaufen.**

Es entsteht eine *Blutüberfüllung*, eine *aktive* **Hyperämie,** die sog. *entzündliche Hyperämie*.

Die zuführenden Arterien erweitern sich, wie man schon makroskopisch sehen kann. Das Blut strömt also reichlicher herbei und demgemäß zunächst schneller durch die Kapillaren. Diese aber und die kleinen Venen erweitern sich ebenfalls sehr bald, und dann fließt das Blut wieder langsamer und auch weniger schnell als unter normalen Verhältnissen.

In den mit gewöhnlicher oder etwas verlangsamter Zirkulation versehenen kleinen Venen und den Kapillaren stellt sich nun bald eine Vermehrung der Leukozyten ein, die sich in den *Venen* im Randstrom ansammeln, und sich der Wand anlagern (vgl. Fig. 112). In den Kapillaren (Fig. 313) ist das wegen der Enge des Lumens nicht möglich. In ihnen

häufen sich die Leukozyten oft so an, daß das Lumen in kurzer Zeit ganz mit ihnen ausgefüllt wird. Auch in kleineren Venen ist das möglich. Nicht lange nachdem die Leukozyten in diese Beziehungen zur Gefäßwand getreten sind, beginnt nun ein sehr charakteristischer Prozeß: eine **Auswanderung** (Fig. 312) *der Zellen in das umgebende Gewebe*, eine **Emigration.** Der Vorgang vollzieht sich so, daß ein amöboider Protoplasmafortsatz in die Kittlinien der Endothelzellen eindringt, sich hier eine Öffnung schafft und durch sie hindurch sich nach außen vorschiebt. Immer mehr Protoplasma folgt nach, bis die ganze Zelle draußen ist.

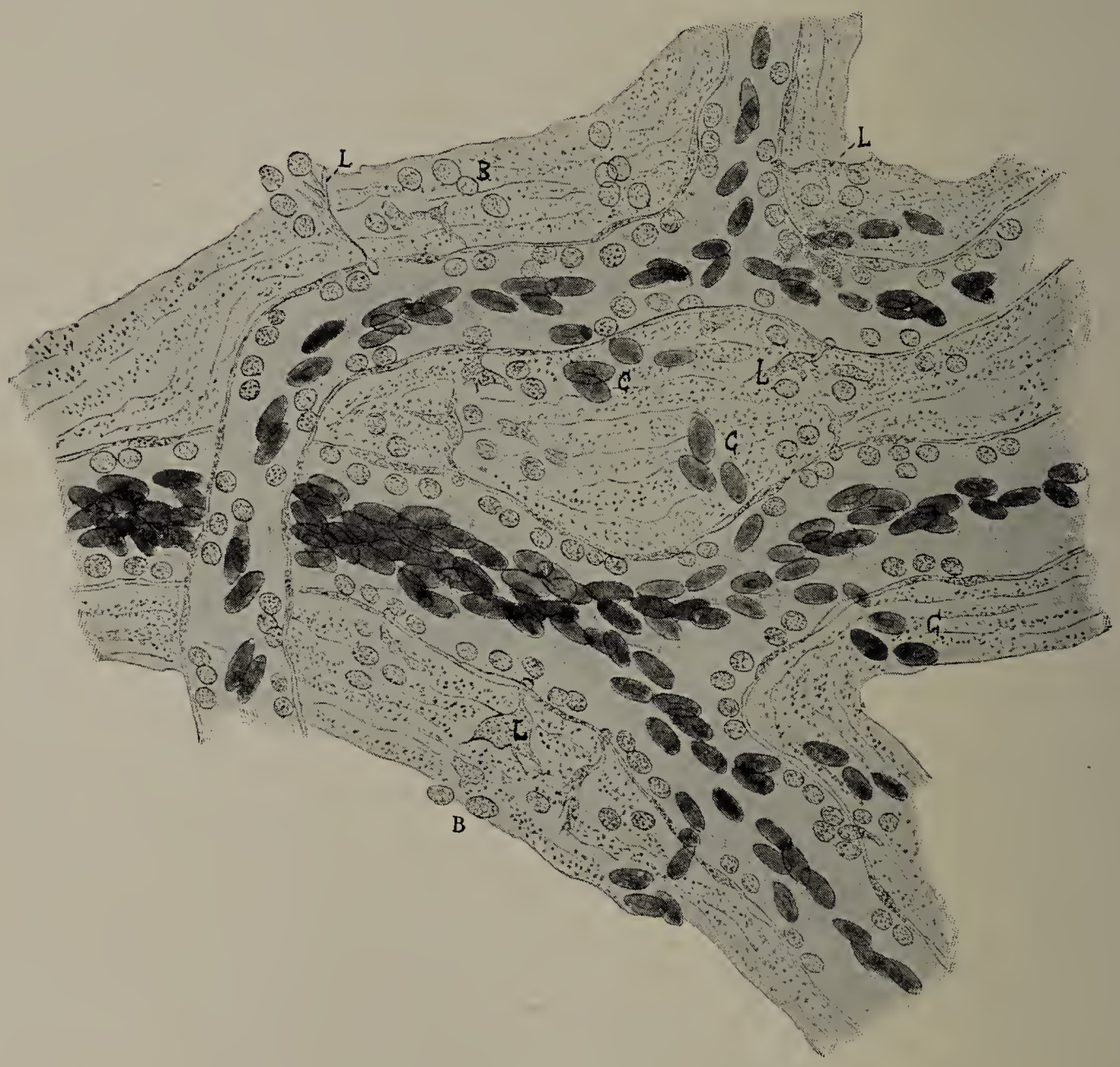

Fig. 312.

Entzündetes Mesenterium des Frosches. Vermehrung und Randstellung der Leukozyten in den weiten Gefäßen. Emigration bei *L*, *L*, *L*, bei *B* runde Leukozyten im Gewebe, bei *C* rote Blutkörperchen im Gewebe.

Die Öffnungen, durch welche die Zellen austreten, sind dieselben, durch die bei der Diapedese die roten Blutkörperchen nach außen gelangen. Wir können also wegen mancher Einzelheiten auf das oben Gesagte verweisen. Aber wir erinnern daran, daß die roten Blutkörperchen passiv aus den Gefäßen *ausgepreßt* werden, während die Leukozyten *selbsttätig* durch die Gefäßwand *hindurchkriechen*, *auswandern*.

Da die Emigration an vielen Stellen zugleich erfolgt, so kann man das Gefäß mit durchtretenden Zellen in allen Phasen besetzt und nach kurzer Zeit bereits zahlreiche weiße Blutkörperchen außerhalb im Gewebe finden (Fig. 312).

Mit den Leukozyten tritt auch plasmatische *Flüssigkeit* aus. Sie benutzt zum Teil die Öffnungen der Gefäßwand, die durch die Leukozyten geschaffen wurden, aber ihr Austritt erfolgt doch wohl vorwiegend nach chemisch-physikalischen Regeln durch die Endothelmembran im ganzen. Dafür spricht, daß nicht alle Eiweißstoffe des Blutes gleich leicht durchtreten. Albumin gelangt am leichtesten hindurch, Fibrinogen am schwersten, aber um so mehr, je stärker die Gefäßwand geschädigt wurde.

Austritt von Flüssigkeit und Emigration gehen nicht immer parallel. Bei manchen Entzündungen geht hauptsächlich die erstere durch die Gefäßwand, bei anderen treten die Leukozyten in den Vordergrund.

Rote Blutkörperchen werden nicht selten ebenfalls in das Gewebe hinausgepreßt (Diapedese).

Alles das, was bei der Entzündung aus den Gefäßen austritt, führt in seiner Gesamtheit die Bezeichnung **Exsudat.** Die ersten Reaktionserscheinungen, die auf die primäre Gewebsalteration folgen, fassen wir demnach als *Exsudation*, als exsudative Vorgänge zusammen.

Die bis jetzt besprochenen Erscheinungen, die sich schon wenige Stunden nach der Gewebsschädigung voll entwickelt haben, müssen nun nach ihrem Zustandekommen genauer untersucht werden.

1. Die entzündliche Hyperämie, die durch eine Erweiterung der Gefäße und eine erst beschleunigte, dann verlangsamte Strömung in ihnen gekennzeichnet ist, wird vielfach als auf reflektorischem Wege entstehend erklärt; man stellt sich vor, daß die Schädlichkeit zu einer Reizung sensibler Nervenendigungen führt und daß dann auf der Reflexbahn die Lähmung der Vasokonstriktoren erfolgt. Andere nehmen an, daß eine myoparalytische Hyperämie dadurch entsteht, daß von der primären Gewebsalteration aus Eiweißabbauprodukte in die Säfteströmung und so bis an die benachbarten Gefäße gelangen, deren Wandungen sie durch Giftwirkung direkt lähmen und gleichzeitig alterieren, d. h. für den Gefäßinhalt durchlässiger machen.

Auf jeden Fall steht die Hyperämie in direkter kausaler Beziehung zur primären Gewebsalteration.

2. Jene Ansammlung der Leukozyten in den Gefäßen und ihre Emigration aber wird ebenfalls durch die primäre Gewebsalteration bedingt. Wir wissen (zuerst durch Pfeffers Untersuchungen an den männlichen Geschlechtszellen von Pflanzen), daß Zellen durch gewisse chemische Stoffe angelockt werden und sich zu ihnen hinbewegen. In unserem Falle wirken ebenfalls bestimmte Stoffe durch das Endothel hindurch auf die im Gefäße vorhandenen Leukozyten, halten sie in ihrer Bewegung auf und veranlassen ihre Emigration. Diese gesamten Vorgänge an den Leukozyten beruhen also, wie wir es ausdrücken, auf *Chemotaxis*.

Danach ist die Emigration eine *aktive Leistung der Zellen*. Wenn man sie durch Berieselung der Gewebe mit gewissen Substanzen, z. B. Chinin, lähmt, erfolgt der Austritt nicht. Die Leukozyten werden also nicht ausgepreßt, sondern *wandern aus*.

Die von der Stätte der primären Gewebsalteration ausgehende Chemotaxis bestimmt auch das weitere Verhalten der ausgetretenen Leukozyten. Im Gewebe angelangt; wandern sie weiter (Fig. 312) und zwar unter Anlehnung an die festen Bestandteile, an denen sie entlang kriechen (Thigmotaxis), direkt auf die primäre Gewebsalteration zu und häufen sich um sie an. Aus dieser Wanderungsrichtung der Leukozyten geht mit Sicherheit hervor, daß die

Chemotaxis von Stoffen ausgeübt wird, die innerhalb der primären Gewebsalteration gebildet worden sind, also von Eiweißabbauprodukten wahrscheinlich. Ist die primäre Gewebsalteration durch Bakterien zustande gekommen, die an Ort und Stelle sich ansiedeln und vermehren, so wird die Chemotaxis durch ihre Stoffwechselprodukte verstärkt, was in einer vermehrten Emigration zum Ausdruck kommt.

3. Für den vermehrten und veränderten *Austritt der Flüssigkeit* ist die schon von COHNHEIM angenommene Schädigung der Gefäßwand maßgebend. Es tritt allerdings weniger Eiweiß aus als unter normalen Verhältnissen, denn das entzündliche Ödem ist eiweißärmer als die Gewebsflüssigkeit, aber doch wesentlich mehr als bei der Bildung der gewöhnlichen eiweißarmen Ödeme. Die vermehrte Ausscheidung von Flüssigkeit ist ebenso wie die Diapedesis der roten Blutkörperchen Folge der Hyperämie, d. h. der Blutdrucksteigerung, einerseits und der Gefäßwandalteration andererseits, also ebenfalls indirekt abhängig von der primären Gewebsalteration.

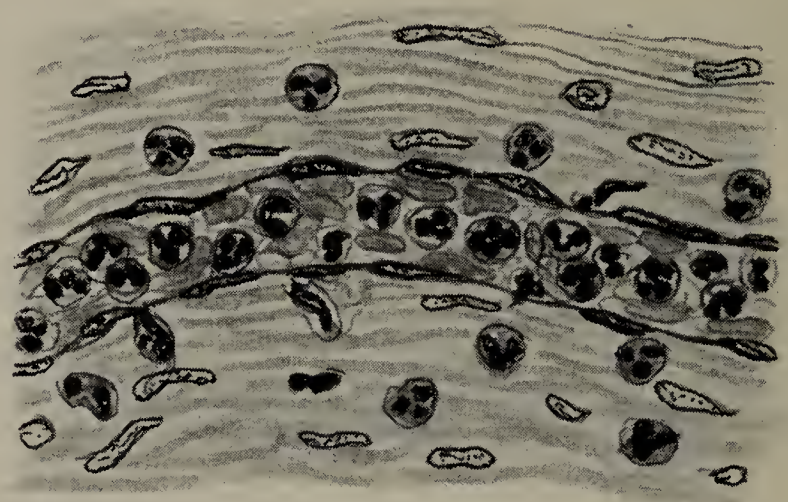

Fig. 313.
Kapillare mit zahlreichen mehrkernigen Leukozyten. Einige außerhalb des Gefäßes im Gewebe.

Die Exsudationsvorgänge reichen nun völlig aus, um uns die vier an den äußeren Körperteilen des Menschen wahrnehmbaren Kardinalsymptome verständlich zu machen.

Die *Rötung* (Rubor) ist die Folge der Hyperämie. Sie ist mitten im voll entwickelten Entzündungsgebiete von dunkelroter Farbe wegen der mit stärkerer Sauerstoffabgabe verbundenen Blutstromverlangsamung. In den Randteilen ist sie hellrot, weil hier die schnellere Zirkulation wegen geringerer Schädigung andauert. Da wir nun oft nur die Randabschnitte sehen und durch sie nicht in das Innere des Herdes hineinblicken, erscheint das entzündliche Gebiet meist hellrot, wie stets im Beginn des Prozesses.

Der *Schmerz* (Dolor) findet seine Erklärung in dem Druck des Exsudates auf die Nerven, sowie in deren direkter Schädigung durch die Entzündungserreger (vor allem durch die bakteriellen Gifte).

Die *Erwärmung* (Calor) ist zu deuten wie bei der aktiven Hyperämie. Nur die Teile (also Haut- und auch die der Luft zugänglichen Schleimhautabschnitte) werden wärmer als vorher, die in der Norm nicht die Temperatur des Körperinnern haben und sich ihr nun durch den verstärkten Zufluß warmen Blutes annähern. Der Entzündungsprozeß selbst erhöht die Temperatur des Teiles nicht.

Die *Schwellung* (Tumor) ist leicht verständlich. Die verstärkte Blutmenge, die Anhäufung von Zellen und Flüssigkeit im Gewebe bringen sie notwendig mit sich.

Zu den exsudativen Vorgängen gesellen sich sehr bald noch Vorgänge an den **Bestandteilen der Gewebe.** Diese als **Proliferationen** gekennzeichneten Prozesse zeigen eine sehr wechselnde Intensität. Es gibt Entzündungen, z. B. die fibrinösen Pneumonien, bei denen die Exsudation so vorherrscht, daß andere Veränderungen kaum bemerkbar sind. Und andererseits überwiegen in langdauernden Entzündungen die *Proliferationen.*

Diese können wir am lebenden Objekte nicht mehr ausreichend studieren, weil durch die Exsudation die Gewebe undurchsichtig geworden sind, wir sind daher auf die Untersuchung fixierter Präparate angewiesen.

Die **Bindegewebszellen** (Fig. 314) zeigen schon nach 12—24 Stunden charakteristische Umwandlungen (genau so wie bei der Regeneration). Ihr *Protoplasma wird reichlicher*, der Kern größer und bei Färbung weniger dunkel als vorher. Die so vergrößerten Zellen zeigen unter Auftreten von Mitosen lebhafte Teilungsvorgänge. Sie lösen sich zum Teil vom Standorte ab und liegen dann als freie Ele-

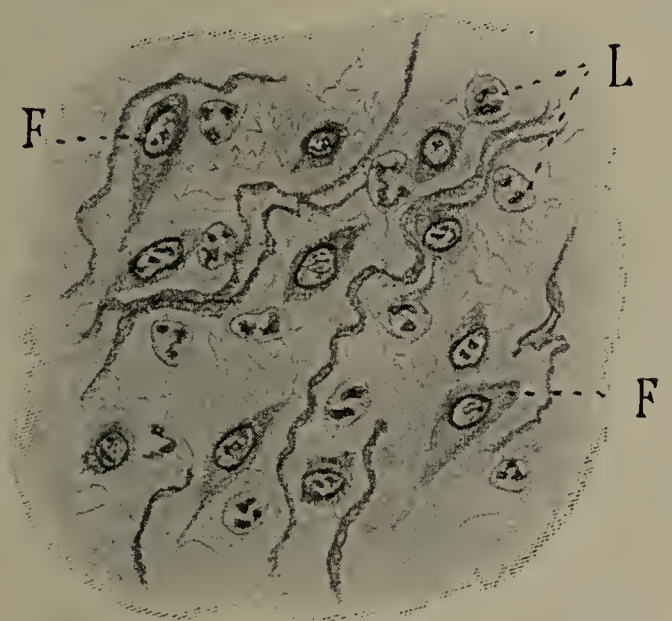

Fig. 314.
Bindegewebe am Rande eines Entzündungsherdes. *F*, *F* vergrößerte Bindegewebszellen, *L* Leukozyten.

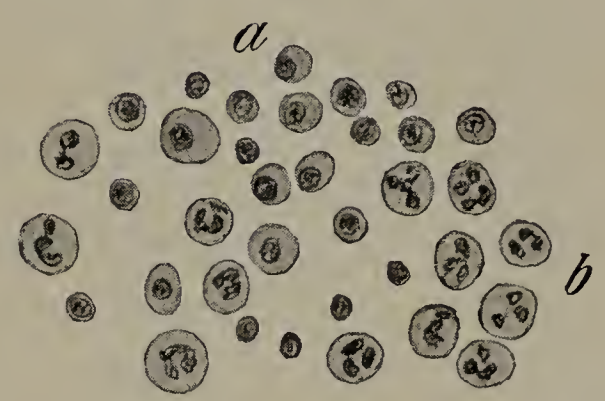

Fig. 315.
Leukozyten bei *b* und Lymphozyten bei *a*. Aus einem entzündeten Gewebe. Vergr. 400.

mente gemeinsam mit den Leukozyten in den erweiterten Saftspalten. Ihre Form ist verschieden. Sie sind, wenigstens im gehärteten Präparate, bald mehr rundlich, bald oval, bald langgestreckt. Im frischen Zustande sind sie vielgestaltiger (s. a. Fig. 316 u. 324).

Neben den Schwellungen und Vermehrungen der eigentlichen Bindegewebszellen treffen wir analoge Vorgänge auch an den *Endothelien* der Blutgefäße und Lymphbahnen. Sie können als hohe epithelähnliche Zellen in das Lumen vorspringen und andererseits auch zur Neubildung von Kapillaren, genau wie bei der Regeneration, führen. Bei dem Auftreten dieser gewucherten Zellen im Entzündungsgebiete handelt es sich demnach um bioplastische Vorgänge, die wir als **Proliferation,** proliferative Vorgänge den exsudativen zur Seite stellen.

Die *Leukozyten* und die vermehrten *fixen Zellen* sind aber nicht *die einzigen Zellarten* des entzündeten Bindegewebes. Es kommen als dritte Zellform die **Lymphozyten** hinzu, von denen ausführlicher die Rede sein muß.

In Entzündungen von längerer Dauer, zuweilen auch schon in frischeren Fällen, treten nämlich noch *einkernige*, durchschnittlich kleine Zellen auf, die als *Lymphozyten* anzusehen sind (Fig. 315, 317).

Sie kommen im Blute gemeinsam mit den Leukozyten vor und repräsentieren etwa 25 % der weißen Blutkörperchen, während die Leukozyten ungefähr 75 % ausmachen. Neben ihnen finden sich nur geringe Mengen anderer farbloser Blutzellen (s. unten).

Lymphozyten und **Leukozyten** (Fig. 315) *müssen scharf getrennt werden.* Die letzteren (Fig. 316) stammen aus dem Knochenmark, sind *polymorphkernig* und besitzen die nach Ehrlich so genannten *neutrophilen Granula.* Es gibt aber auch Leukozyten mit oxyphilen Körnungen, die lebhaft Eosin aufnehmen und deshalb als *eosinophile Granula* bezeichnet werden. Diese sind sehr spärlich im normalen Blute, können sich aber lebhaft vermehren und zahlreich emigrieren. Bei einzelnen Entzündungen (z. B. durch tierische Parasiten) spielen sie eine große Rolle; z. T. werden sie auch im Gewebe gebildet.

Die *Lymphozyten* (Fig. 315, 317), die als kleinere proto-

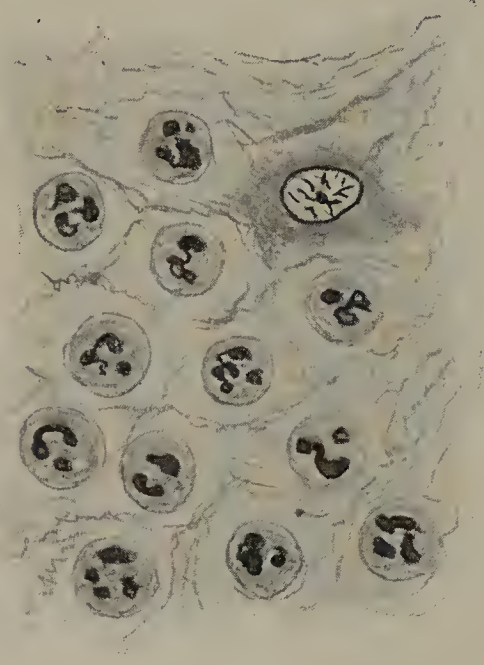

Fig. 316.
Ausgewanderte Leukozyten (Vergr. 600) zwischen Fäden geronnenen Fibrins. Oben rechts eine angeschwollene Bindegewebszelle.

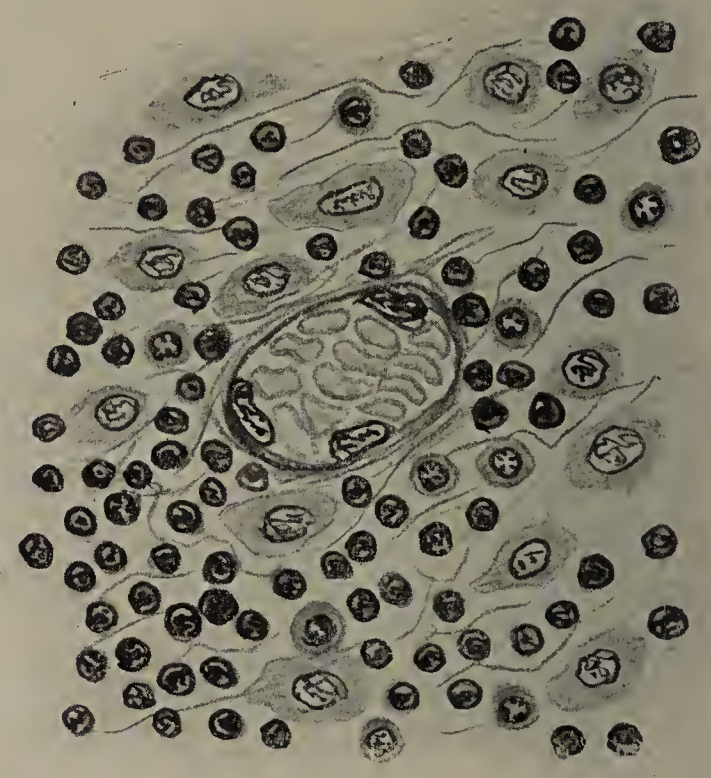

Fig. 317.
Kleines Gefäß in einer Gruppe von Lymphozyten, unter denen einige Plasmazellen. Außerdem zahlreiche vergrößerte fixe Zellen.

plasmaarme, und als größere plasmareichere Formen auftreten, entsprechen den Zellen des lymphatischen Gewebes, in dem sie ja ebenfalls als umfangreichere Elemente der Keimzentren und als typische kleinere Lymphozyten vorhanden sind. Sie haben einen *runden, chromatinreichen Kern.*

Die Leukozyten sind zunächst allein an der *Emigration* beteiligt. Doch können später und unter besonderen Bedingungen auch die Lymphozyten emigrieren. Aber für gewöhnlich ist deren Auswanderung nicht nachweisbar, wenn auch von vielen Seiten angenommen. Woher stammen sie dann aber? Man wird annehmen müssen, daß sie im Gewebe gebildet werden, und zwar selbstverständlich aus gleichartigen Elementen. Nun finden sich aber Lymphozyten in kleinen Mengen in jedem Bindegewebe, zumal in *kleinen lymphatischen, perivaskulär angeordneten Bezirken.* Ribbert hat darauf hingewiesen, daß durch Vermehrung der in diesen Herdchen befindlichen Lymphozyten ihre große Zahl in den entzündeten Geweben erklärt werden kann. Dafür spricht der Umstand, daß die Lympho-

zyten meist gruppenweise und perivaskulär und zwar um *Venen* und kleine *Arterien* liegen, aus denen sie nicht ausgewandert sein können.

Inmitten solcher Lymphozytenherdchen und auch selbständig für sich finden sich ferner rundkernige, protoplasmareichere Elemente, die eine große Neigung haben, sich mit Methylenblau intensiv zu färben (Fig. 318). Unna hat sie **Plasmazellen** genannt. Sie sind wohl sicher Degenerationsformen der Lymphozyten und können in auffallend großer Zahl vorhanden sein und die Gewebe dicht durchsetzen.

Andere bei der Entzündung beschriebene Zellformen werden nach Ranvier *Clasmatozyten* genannt. Über ihre Bedeutung gehen die Meinungen auseinander. Ranvier hält sie für modifizierte Leukozyten, Marchand für Adventitialzellen, Schreiber für identisch mit den in einzelnen Geweben reichlich vorkommenden Mastzellen.

Maximow stellt die einkernigen Wanderzellen des entzündeten Gewebes als *Polyblasten* zusammen. Sie umfassen die Lymphozyten und diesen ähnliche von den Clasmatozyten abstammende Zellen sowie die Plasmazellen.

Das Auftreten der Lymphozyten und anderer aus dem Gewebe stammender Zellen ist also zum Teil wenigstens ebenfalls zu den proliferativen Vorgängen zu rechnen.



Fig. 318.

Zahlreiche Plasmazellen aus einem Entzündungsherd. Die Zellen haben ein dunkles Protoplasma. Die helleren Kerne gehören zu Endothelien und Bindegewebszellen. Zwei mit Blutkörperchen versehene Kapillaren.

Durch die Emigration, die Wucherung der fixen Zellen und das Auftreten der Lymphozyten wird das Gewebe *außerordentlich zellreich*. Wir nennen es **zellig infiltriert** besonders wegen der Leukozyten und Lymphozyten, die in der großen Menge nicht in das Gewebe hineingehören, gleichsam durch »Infiltration« hineinkamen. Meist gebrauchen wir den Ausdruck bei reichlichem Vorhandensein der Lymphozyten. Wir reden dann von *kleinzelliger* oder *rundzelliger Infiltration*.

Damit kennen wir die Vorgänge bei akuten Entzündungen des gefäßhaltigen Bindegewebes. Sie bestehen in *Exsudation* und *Proliferation*, die sich an die primäre *Gewebsalteration* anschließen. Von den exsudativen Vorgängen haben wir bereits nachgewiesen, daß sie in kausalem Abhängigkeitsverhältnis zu der Alteration stehen. In biologischem Sinne wird durch die Alteration ein Defekt geschaffen, werden Wachstumswiderstände aufgehoben; die der Alteration zugrunde liegenden katabiotischen Vorgänge lösen demnach bioplastische Prozesse aus, die in der Proliferation zum Ausdruck kommen. Mithin wird auch diese bedingt durch die primäre Gewebsalteration.

Wir können nun weiter feststellen, daß *alle Kombinationsprozesse* sich aus den drei Komponenten *Alteration*, *Exsudation* und *Proliferation* zusammensetzen, also prinzipiell untereinander übereinstimmen; die verschiedenen Formen kommen durch verschiedene Grade und auch qualitative Verschiedenheit der sich stets gesetzmäßig gegenseitig bedingenden Komponenten zustande.

Wie ist nun, wenn die entzündungserregende Schädlichkeit zu wirken aufhört, der weitere Verlauf? Die Kardinalsymptome schwinden, Rötung

und Schwellung gehen zurück, die Temperatur wird normal, der Schmerz läßt nach. Mikroskopisch (s. Fig. 319) stellen sich die normalen Zirkulationsverhältnisse wieder her, die Emigration hört bald auf. Die Entzündung ist abgelaufen. Was wird aus den vermehrten Zellen?

Fig. 319. Schema des Verlaufes einer kurz dauernden Entzündung. Von dem links liegenden normalen Gewebe *a* schreitet die Entzündung nach rechts fort und endet im rechten Rande. Das graue Netzwerk stellt das Gefäßsystem dar. Bei *b* sind die Kapillaren erweitert, die Leukozyten in Emigration. Bei *c* ist der Höhepunkt der Neubildung der Bindegewebszellen. *d* entspricht der Heilung, bzw. narbigen Verdichtung des Gewebes, die Kapillaren sind wieder enge. Ihnen angelagert viele Lymphozytengruppen, die aus einer Vergrößerung der in *a* vorhandenen kleineren lymphatischen Herdchen hervorgingen.

1. Die ausgewanderten **Leukozyten** sind vergängliche Gebilde. Sie gehen zum größten Teil zugrunde, indem ihre Kerne zerbröckeln, ihr Protoplasma zerfällt. Ein anderer Teil wird in lebendem oder absterbendem Zustande mit der Lymphe abgeführt werden. So können sie oft schon innerhalb weniger Tage völlig verschwinden.

2. Die **Bindegewebszellen** machen den Prozeß, durch den sie zu großen Elementen wurden, in umgekehrter Richtung durch. Ihr Protoplasmaleib wird kleiner, ihr Kern nimmt an Größe ab, wird länglich und schmal und färbt sich wieder so intensiv wie im normalen Zustande.

Zugleich bilden die Zellen Zwischensubstanz. Da sie aber vermehrt sind und jede für sich Fasern erzeugt, so muß die Gesamtmasse des Gewebes zunächst etwas größer werden als vorher. Das gleicht sich aber aus durch dichtere Aneinanderlagerung der Fasern, also geringere Entwicklung der Saftspalten. Das Gewebe wird fester als vorher und gewinnt nach intensiveren Entzündungen den Charakter einer *Narbe*.

3. Die **Lymphozyten,** soweit sie einzeln frei im Gewebe lagen, verschwinden wieder. Die gruppenweise liegenden überdauern die Entzündung. Die angeschwollenen lymphatischen Knötchen (Fig. 317, 320) bilden sich nur langsam wieder zurück. So kann man oft noch spät an ihrer Gegenwart eine früher vorhandene Entzündung feststellen.

Das Bild bedarf noch einer kurzen Ergänzung. Wenn das zellreiche Gewebe wieder dem gewöhnlichen Bindegewebe ähnlich wird, so sind dafür die vermehrten fixen Zellen verantwortlich. Man hat sich aber gefragt, ob auch andere Elemente zu fixen Zellen werden können. Theoretisch zwingt nichts zu einer solchen Annahme, denn die

Fibroblasten reichen vollkommen aus. Mikroskopisch glaubt man aber Anhaltspunkte zu haben. Nicht jeder Zelle kann man ihre Abkunft ansehen; kleine fixe, aber losgelöste und abgerundete Zellen gleichen großen Lymphozyten. Verhalten sie sich dann wie fixe Zellen; so sieht es aus, als ob Lymphozyten zu seßhaften Elementen würden. Die Frage spielt keine große Rolle. Sie ist neuerdings von Maximow diskutiert worden, der einen Teil seiner von fixen Elementen abstammenden Polyblasten an dem Aufbau des Gewebes teilnehmen läßt. Das ändert aber nichts Wesentliches an der verschiedenen Stellung der drei Zellarten zum Gewebe.

Der große Zellreichtum des Gewebes wurde im Laufe der Zeit sehr verschieden beurteilt. Virchow sah alle bei der Entzündung auftretenden Zellen als Abkömmlinge der fixen Bindegewebszellen an. Nun hatte freilich schon Waller im Jahre 1846 die Emigration beobachtet, aber dieser Fund war in

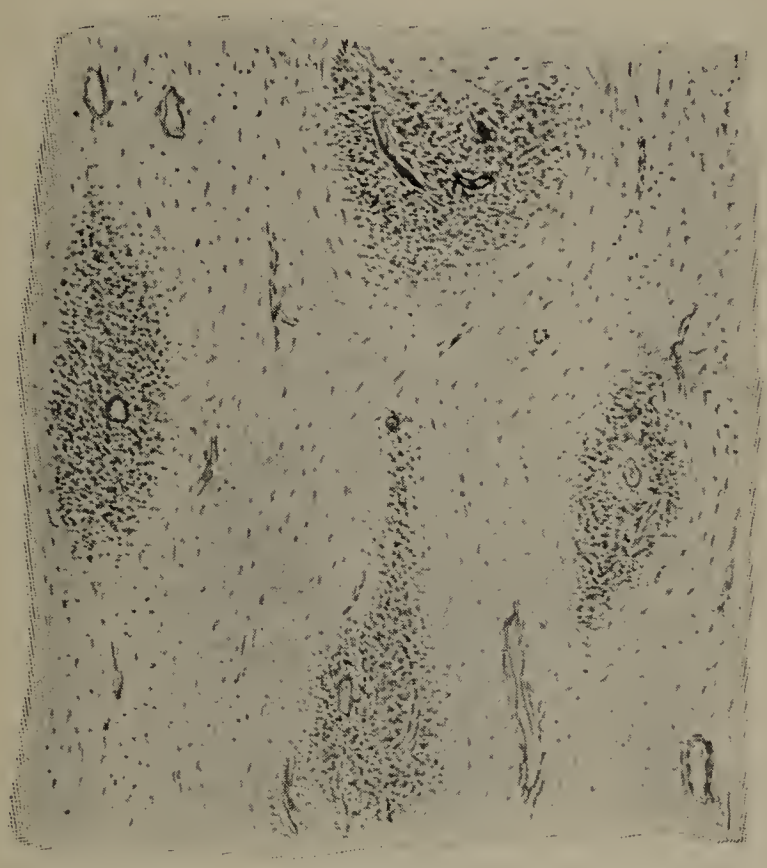

Fig. 320.
Bindegewebe nach lange abgelaufener Entzündung. Zu beachten sind die perivaskulären dunklen Herde lymphoider zelliger Infiltration.

Vergessenheit geraten, und so mußte der Vorgang erst durch Cohnheim (1867) neu entdeckt werden. Nun wurde die Emigration überschätzt und man war geneigt, die Vermehrung der Zellen, wenn nicht ausschließlich, so doch vorwiegend von ihr abzuleiten. Erst allmählich konnte demgegenüber die Bedeutung der fixen Zellen wieder in das rechte Licht gerückt werden.

4. Die Entzündung gefäßloser Teile.

Wenn wir als einen wesentlichen Bestandteil der Entzündung die Prozesse am Gefäßapparat kennen lernten, so wirft sich von selbst die Frage auf: *Können auch* **gefäßfreie** Teile *in Entzündung geraten*?

Es gibt vor allem zwei Stellen, an denen diese Frage von Bedeutung ist, die *Kornea* und die *Herzklappen*, ferner auch die *Knorpel-* und die *Knochensubstanz.*

Wir besprechen zunächst die *Kornea.* Wenn der schädliche Einfluß die Mitte der Hornhaut getroffen hat, so kann an dieser Stelle von einer

Emigration und Exsudation keine Rede sein. Aber die relativ weit abliegenden *Gefäße der Konjunktiva* zeigen teils Blutstrombeschleunigung und Dilatation, teils auch Emigration, Vorgänge, die auf *Resorption alterierend und chemotaktisch wirkender Stoffe* aus der Kornea beruhen. Dem chemotaktischen Reize folgen die auswandernden Leukozyten und *dringen so in der Kornea* (Fig. 321) bis an die geschädigte Stelle vor. Hier sammeln sie sich oft in großen Mengen in der Umgebung der primären Gewebsalteration an.

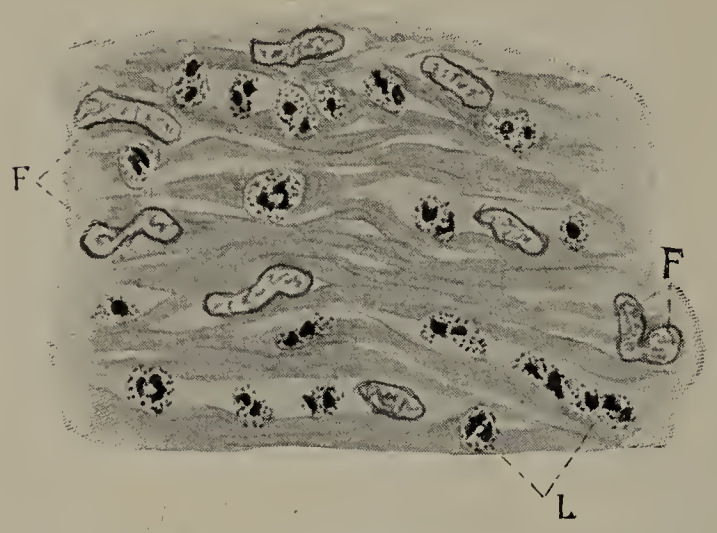

Fig. 321.
Entzündetes Korneagewebe. *F*, *F* vergrößerte Bindegewebskerne, *L* Leukozyten.

Da die Lücken enge sind, müssen die kriechenden Leukozyten eine langgestreckte Gestalt annehmen (Fig. 322) Die Kerne sind zu langen, fast fadenartigen Gebilden ausgezogen. In der Nähe des Entzündungsherdes werden die Gewebsspalten durch Ansammlung von Flüssigkeit weiter und geben den Leukozyten Raum, ihre runde Gestalt wieder anzunehmen (Fig. 321).

Diese Wanderung ist nicht die einzige Art und Weise, wie Leukozyten in die Kornea gelangen können. Sie treten auch durch *Epitheldefekte* aus dem Konjunktivalsack in die Hornhaut über, nachdem sie aus der entzündeten Konjunktiva durch Emigration und Durchwanderung des Epithels in ihn gelangt und durch Lidschlag auf die Kornea verbreitet worden waren.

Während dieser Vorgänge bleiben die *Korneazellen* nicht unbeteiligt (Fig. 323). Man sieht sie größer, protoplasmareicher werden, Teilungen

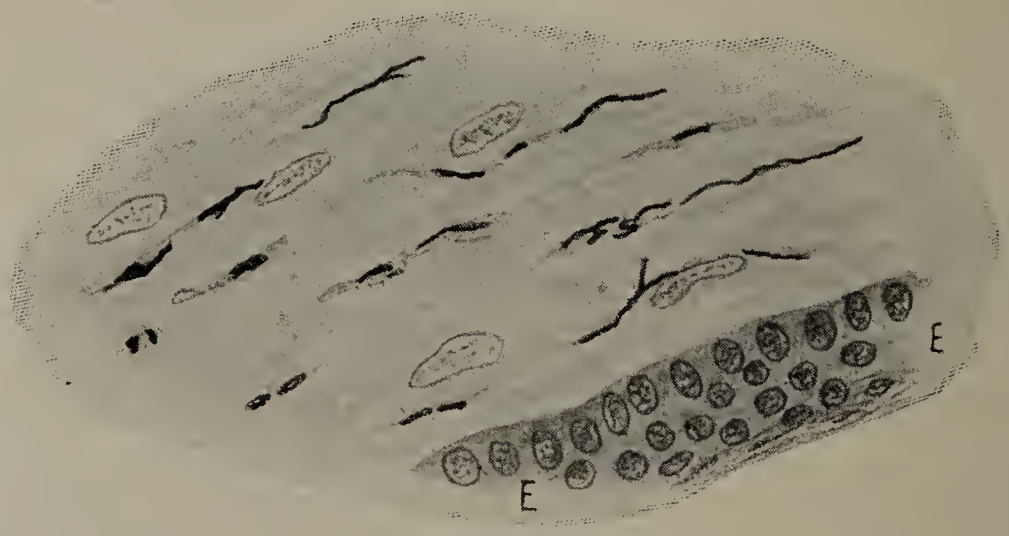

Fig. 322.
Entzündete Kornea. *E*, *E* Epithel. In dem Bindegewebe sieht man außer den ovalen Kernen der fixen Zellen die fadenförmig schmalen Kerne von Leukozyten.

eingehen, an Zahl zunehmen. Bei länger dauernden Entzündungen wandelt sich das Korneagewebe in ein an großen dichtgedrängten Zellen sehr reiches Gewebe um.

So verlaufen die Emigration und Exsudation einerseits, die Proliferation andererseits an getrennten Orten. In dem eigentlichen Entzündungsherd fehlen die von den Gefäßen ausgehenden Prozesse.

Noch deutlicher ist das an den *Herzklappen* (Fig. 324). Die in der Nähe der freien Ränder lokalisierte Entzündung, die *Endokarditis*, führt

nur zu geringer Einwanderung von Leukozyten, von deren Emigration an der Klappenbasis wenig zu sehn ist. Die Wucherung der fixen Elemente ist das überwiegende Zeichen der Entzündung.

An beiden Orten aber kommt noch eine neue Erscheinung hinzu. Nach längerer Dauer der Entzündung wachsen an der Kornea vom Rande, an den Herzklappen von der Basis her *Gefäße in das Gewebe ein* und dringen dort bis zur Mitte, hier bis zum freien Rande vor (Fig. 386). So kann das Gewebe von einem dichten Netz von Gefäßen durchzogen werden.

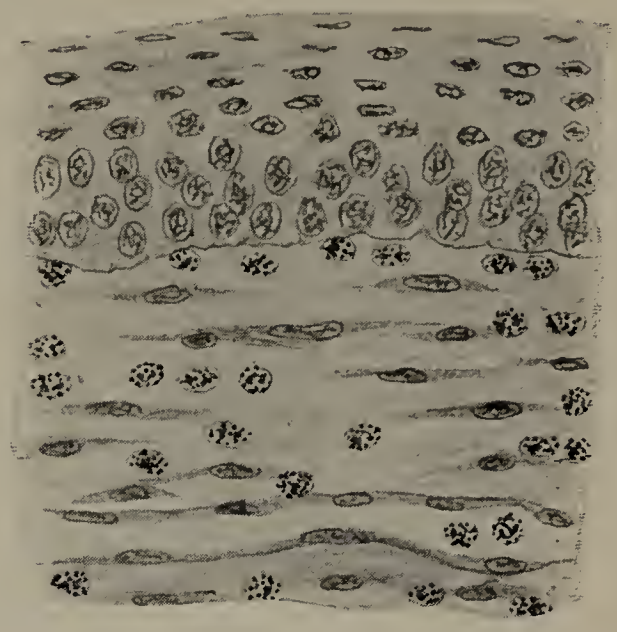

Fig. 323.

Entzündete Kornea. Oben Epithel. In dem Bindegewebe spindelige vergrößerte Zellen, zahlreiche granulierte Leukozyten und unten ein Gefäß.

Das *Einwachsen der Gefäße* gehört zu den proliferativen Vorgängen; die Wachstumsrichtung der neugebildeten Kapillaren ist ebenso wie die Einwanderung der Leukozyten auf *chemotaktische Einflüsse* zurückzuführen, die sich auf die sprossenden Endothelien der Kapillaren der Konjunktiva oder der Klappenbasis geltend machen.

Ist die Entzündung der Kornea abgelaufen, so kann, falls sie nicht sehr heftig war, kaum eine Spur von ihr zurückbleiben. Im anderen Falle bedingt die dichtere Anordnung von Zellen und Zwischensubstanz eine weißliche, weniger durchsichtige, die Sehkraft des Auges beeinträchtigende Stelle (Leukom). An den Herzklappen bleibt eine mehr oder weniger ausgesprochene Verdickung zurück. Kam es in der Kornea zur Gefäßneubildung (Pannus), so wird ihre Durchsichtigkeit in hohem Maße herabgesetzt, während der gleiche Vorgang in den Herzklappen für sich allein keinen Schaden mit sich bringt.

5. Die verschiedenen Formen der Entzündung.

Die Kombinationsprozesse können dadurch unter verschiedenen klinischen und anatomischen Bildern verlaufen, daß die einzelnen, sie zusammensetzenden Vorgänge der Alteration, Exsudation und Proliferation mehr oder weniger in den Vordergrund treten. Da das Bild der eigentlichen Entzündung mit ihren vier Kardinalsymptomen wesentlich von der Exsudation beherrscht wird, sollen die exsudativen Entzündungsformen zunächst besprochen werden.

A. Die exsudativen Entzündungen.

Das bisher besprochene Bild der Entzündung kann durch das *wechselnde Verhalten des Exsudates* in vielfacher Weise variiert werden. Zunächst einmal kann es sich je nach dem *Orte seiner Ablagerung* verschieden verhalten. Es kann in den Geweben liegen bleiben, und so zu dem entzündlichen *Ödem* führen, es kann aber auch aus ihnen, wenn es in der Nähe freier Flächen entstand, auf diese frei heraustreten. Geschieht das z. B. auf den serösen Häuten und ist es dünnflüssig und reichlich, so *sammelt es sich oft literweise in den Körperhöhlen an,* füllt sie aus und erweitert sie. Dann entwickelt sich ein entzündlicher Ascites, Hydrothorax usw. Wenn andererseits das Exsudat auf die äußere Haut, vor allem aber auf die Schleimhäute abgesetzt wird,

so muß es, solange es flüssig bleibt, von der freien Fläche abfließen, wie wir das z. B. bei dem Schnupfen an der Nasenschleimhaut sehen. Dann reden wir von einem *Katarrh*, einer Bezeichnung, die sich von dem griechischen Wort καταῤῥέω, herabfließen, ableitet.

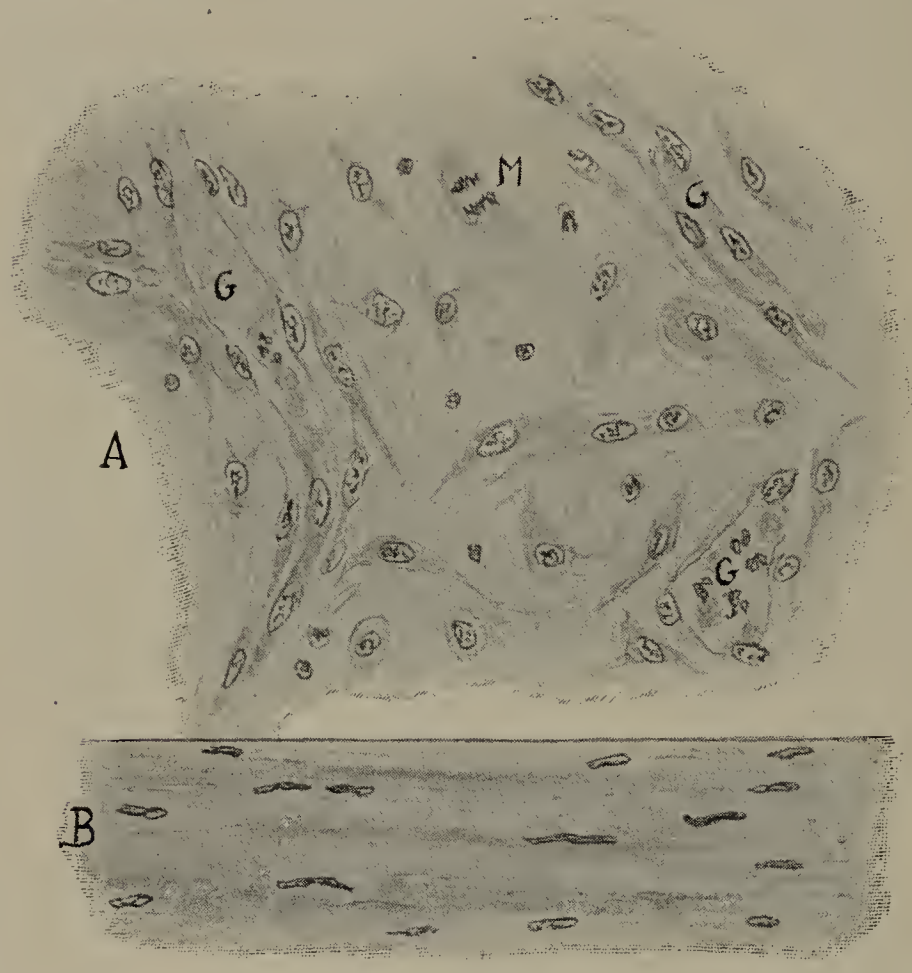

Fig. 324.

A Entzündung einer Herzklappe. Man sieht große, spindelige Bindegewebszellen, Gefäße (*G*) mit protoplasmatischem Endothel und bei *M* eine Mitose. *B* normale Klappe zum Vergleich

In den obersten Hautschichten kann ein seröses Exsudat sich auch in Räumen ansammeln, die durch Ablösung der Epidermis von dem Korium oder durch Trennung der oberen Epithelschichten von den unteren, sowie durch Kolliquationsnekrose der Epithelzellen entstehen. Das ist nach Verbrennungen, Erfrierungen, manchen Ätzungen und einzelnen Infektionen der Fall. So entstehen blasige Abhebungen sehr wechselnden Umfanges (Brandblasen usw.).

Zweitens aber zeigt das Exsudat unabhängig von dem Ort, an dem es abgesetzt wird, mancherlei Verschiedenheiten nach seiner *Zusammensetzung* und seinem *ferneren Verhalten*.

1. **Das seröse Exsudat.** Es ist dadurch gekennzeichnet, daß es sich in der Hauptsache aus seröser Flüssigkeit zusammensetzt, der in wechselnder Menge Leukozyten (und Fibrin) beigemischt sind. Es findet sich bei der eben erwähnten Ansammlung in den Körperhöhlen, es kann aber auch in den Geweben liegen bleiben und so das entzündliche *Ödem* bewirken. Das seröse Exsudat ist immer mehr oder weniger *trübe* durch die Beimischung von Leukozyten und meist auch durch die in kleinsten Flöckchen oder größeren Gerinnseln erfolgende Ausfällung von Fibrin. Das schließliche Schicksal des serösen Exsudates bei der Heilung der Entzündung ist seine *Resorption* auf dem Wege der Lymphbahnen.

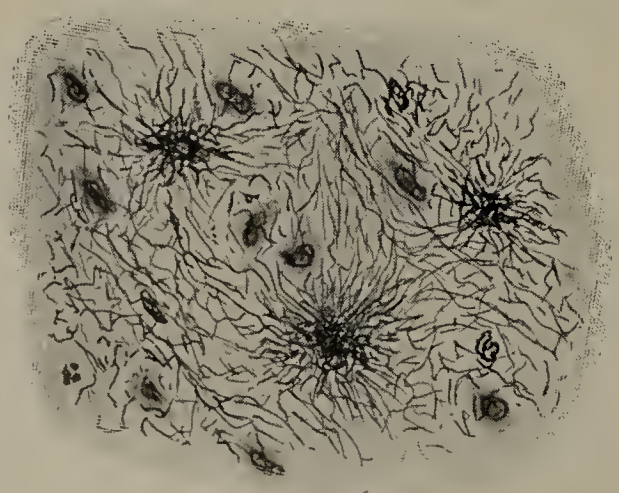

Fig. 325.

Sternförmige Fibrinanordnung in einem in Bindegewebe abgesetzten fibrinösen Exsudat.

2. **Das fibrinöse Exsudat.** Es ist dadurch gekennzeichnet, daß sich aus dem flüssig abgeschiedenen Exsudat *Fibrin* in reichlichen Mengen durch *Gerinnung abscheidet*. Das kann sowohl, wenn auch seltener im Gewebe, wie vor allem auf freien Oberflächen der serösen Häute wie der Schleimhäute erfolgen. Auf ihnen tritt das Exsudat besonders in flächenförmigen

Abscheidungen auf, die sich in zusammenhängenden **Pseudomembranen** (im Gegensatz zu den aus Gewebe bestehenden echten Membranen) abheben lassen.

Dabei kann das ganze Exsudat gerinnen, so daß die mit ihm bedeckten Flächen der serösen Höhlen aneinander liegen: **trockene fibrinöse Entzündung.** Oder es ist zugleich in den Höhlen ein oft sehr reichliches seröses Exsudat vorhanden, in dem dann meist ein Teil des Fibrins in Gestalt kleinerer oder größerer Flocken und Fetzen umherschwimmt: **sero-fibrinöse Entzündung.**

Außer dem Fibrin enthalten die geronnenen Massen natürlich auch ausgewanderte *Leukozyten* in wechselnden Mengen. Je reichlicher sie sind, um so weicher sind die Niederschläge, um so mehr bekommen sie die schmierige Beschaffenheit des bald zu besprechenden eitrig-fibrinösen Exsudates.

In die Pseudomembranen können auch andere Zellen (vor allem Epithelien) der freien Flächen eingeschlossen sein.

Die *Fibrinausscheidungen im Gewebe* sehen wir z. B. häufig im Bereich der Entzündungen im Zellgewebe des Halses im Anschluß an Diphtherie. Die Fibrinfäden lassen dabei nicht selten eine ähnliche Anordnung erkennen, wie in gerinnendem Blute; sie bilden strahlige sternförmige Figuren (Fig. 325), deren Mittelpunkt eine Zelle ist.

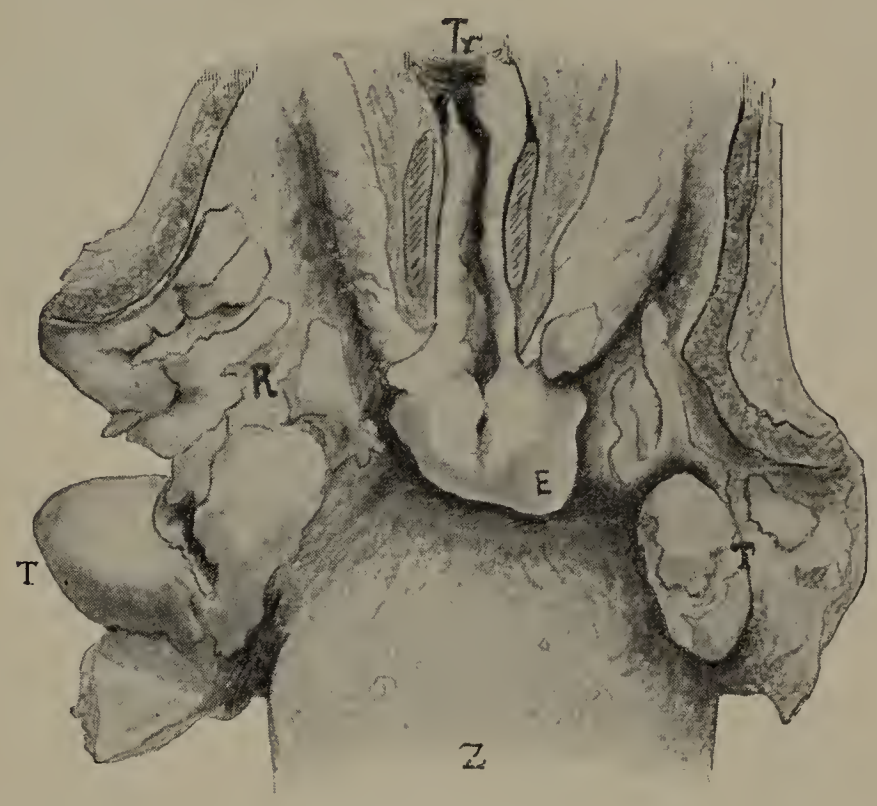

Fig. 326.

Diphtherie des Rachens. *Z* Zunge, *E* Epiglottis, *T* Tonsillen, *R* Rachenwand, *Tr* Trachea. Auf Tonsillen, Epiglottis, Rachenwand und in der Trachea pseudomembranöse Beläge.

Eine charakteristische Fibrinmembran (Fig. 326) findet sich auf der Rachenschleimhaut, besonders auf den Tonsillen bei der **Diphtherie.** Das aus der Schleimhaut austretende Exsudat gerinnt zu meist festen graugelblichen oder schmutzig grauen Membranen, die mit dem Gewebe der Schleimhaut mehr oder weniger fest zusammenhängen und sich oft nur schwer abziehen lassen. Dieser Zusammenhang erklärt sich daraus, daß die Pseudomembran nicht auf der sonst unveränderten Schleimhaut liegt, sondern daß deren *Epithel vorher* (unter dem Einfluß der Bakterien) *zugrunde ging* (primäre Gewebsalteration) und daß bei intensiver Schädigung auch die obersten Lagen des Schleimhautbindegewebes nekrotisch und in das gerinnende Fibrin eingeschlossen wurden. Die Gerinnung des ausströmenden Exsudates beginnt aber auch schon in den Saftspalten des noch lebenden Gewebes in Gestalt von Fäden, die sich in die Pseudomembran fortsetzen. Diese haftet daher gleichsam mit feinen Wurzeln in der Schleimhaut. Ein nicht sofort gerinnender Teil des Exsudates kann auch über die benachbarte Schleimhaut fließen und dann erst auf dem hier noch erhaltenen Epithel fest werden (Fig. 327).

Die Pseudomembran besteht (Fig. 327) gewöhnlich aus einem *sehr dichten Netzwerk* glänzender, knorriger Bälkchen, in dessen Maschen die

Zellen liegen. Die unteren Lagen sind von mehr fädiger, die obersten von trüber körniger Beschaffenheit und mit anderen Bakterien untermischt.

Eine der diphtherischen mikroskopisch entsprechende Pseudomembranbildung findet sich nicht selten auf mit Epithelverlust und Entzündung verbundenen Prozessen im Mund und Rachen, so nach Verbrennungen, Verätzungen, auf epithelentblößten Geschwülsten.

Ähnliche Pseudomembranen bilden sich bei der Diphtherie auch auf den Schleimhäuten der *Luftwege* (Fig. 625). Im Kehlkopf zeigen sie oft

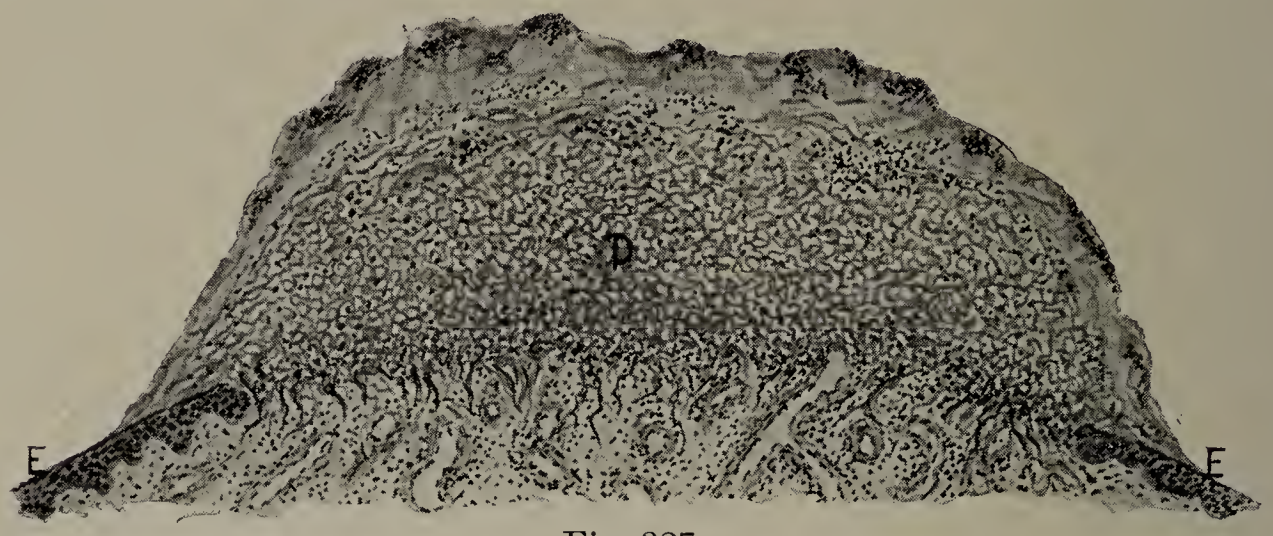

Fig. 327.

Senkrechter Durchschnitt durch eine Fibrinmembran *D* samt darunterliegender Schleimhaut. Bei *E*, *E* angrenzendes zum Teil von Fibrin überlagertes Epithel.

die gleichen Beziehungen zur Schleimhaut wie im Rachen, in anderen Fällen haften sie weniger fest. Das ist stets in der Trachea und noch mehr in den Bronchen der Fall, wo sie meist ganz lose liegen und oft abgespült werden können, was darauf beruht, daß die glatte Membrana propria erhalten geblieben ist und der Pseudomembran keine Haft-



Fig. 328.

Senkrechte Durchschnitte durch entzündete Pleuren. *A* auf der blaß gehaltenen Pleura kleinere und größere zottige Erhebungen aus Fibrin. *B* die kleinen Fibrinzotten sind durch horizontale Fibrinschichten überlagert.

möglichkeit darbietet; außerdem wird der Schleim zwischen Membrana propria und Pseudomembran sezerniert und so auch zur Lockerung der letzteren beitragen. Auch hier ist das Oberflächenepithel stets zugrunde gegangen. Bei diesen mehr oberflächlichen Membranbildungen spricht man nach altem Gebrauch gern von *Croup* (Krupp), *croupöser* (kruppöser) Entzündung, während die mit tiefergreifender primärer Gewebsalteration einhergehende pseudomembranöse Entzündung (z. B. die Dysenterie des Dickdarmes) als *verschorfende Entzündung* bezeichnet wird.

Bei der Fibrinausscheidung auf *serösen Häuten* wird das Epithel meist in nekrotischem Zustande abgestoßen, doch läßt es sich auch oft noch

auf längere Strecken unter dem Fibrin nachweisen. Seine Zellen haben dabei eine kubische Gestalt angenommen.

Im Beginn der Entzündung einer Serosa gerinnt das Exsudat entweder in Gestalt kleinster, mit bloßem Auge kaum oder gar nicht wahrnehm-



Fig. 329.

Pericarditis fibrinosa. Zottig angeordnetes Fibrin auf der Oberfläche des Herzens. Die dunklen Fleckchen sind Bakterienhaufen. Unten Fettgewebe.

barer Zotten (Fig. 328), die sich ausschließlich an den Stellen der primären Gewebsalteration bilden, oder in Form mehr oder weniger zusammenhängender, feinster, an einer leichten Trübung der freien Flächen erkennbarer Membranen, die sich aber auch im Anschluß an jene primären Zotten sehr bald auszubilden pflegen. Denn zwischen den Zotten schlägt sich bald auch Fibrin nieder, das sich von einer zur anderen, manchmal in guirlandenförmigen Bogen (Fig. 328 *A*), ausspannt und sie später auch überdeckt. Weiterhin werden die Pseudomembranen dicker, bis auf mehrere Millimeter und darüber hinaus. Sie bleiben entweder uneben, wie besonders auf dem Herzen, wo sie plumpe oder feine, kurze oder lange, fadenförmige Zotten (Fig. 329) bilden, oder sie zeigen eine mehr gleichmäßige Dicke. Sie lassen sich bei frischen Entzündungen meist leicht von der Unterlage abziehen, zerreißen dabei aber leicht.

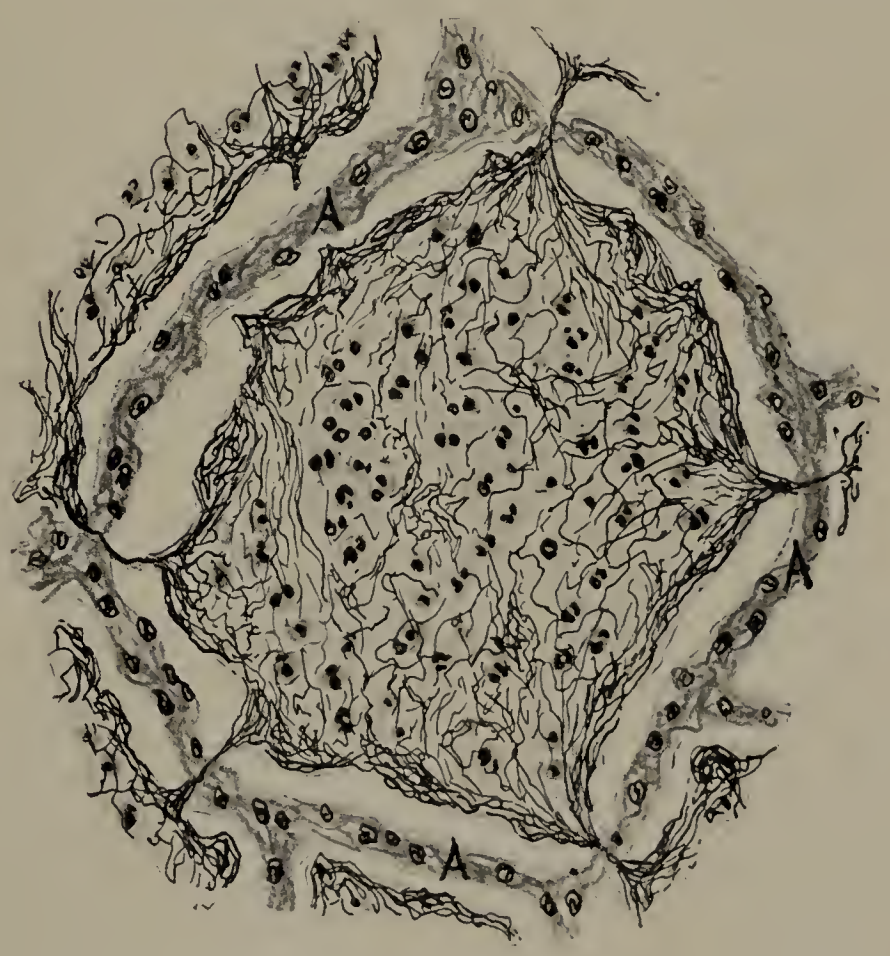

Fig. 330.

Fibrinös-zelliges Exsudat aus einer Lungenalveole bei Pneumonie. Man sieht nur Fibrinfäden und mehrkernige Leukozyten. Ringsum die Alveolarwand, durch die Fibrinfäden hindurchtreten (s. Abschnitt XI).

Die Gerinnung erfolgt nicht immer ausschließlich auf der Serosa. Das Fibrin kann auch *in* die serösen Häute abgesetzt werden und hier die Spalten parallel den Fasern ausfüllen und diese umhüllen. Dann kann es den Eindruck machen, als sei eine »fibrinoide« Umwandlung, »Degeneration« des Gewebes,

eingetreten. Fibrin kann ferner auch, wenn es organisiert wird, in Resten in das neue Bindegewebe eingeschlossen werden.

Bei der fibrinösen Entzündung der Lungen (Fig. 330) tritt das flüssige Exsudat in die Alveolen aus, wo es gerinnt, die Leukozyten einschließt und in Gestalt fester Pfröpfe die Lumina dicht ausfüllt.

Das fernere Schicksal des fibrinösen Exsudates ist in den einzelnen Fällen verschieden. Bei der Diphtherie wird es gelöst und abgestoßen. In serösen Höhlen und im Innern der Organe wird es meist nach einiger Zeit unter Einwirkung von Fermenten, die aus den Leukozyten frei werden, aufgelöst und resorbiert.

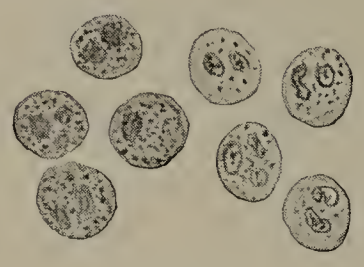

Fig. 331.
Eiterzellen. Frisches Präparat.

Es kommt aber auch vor, daß *die Lösung ausbleibt*, dann wird das Fibrin allmählich von Granulationsgewebe durchwachsen, *organisiert*.

3. **Das eitrige Exsudat.** Es ist dadurch gekennzeichnet, daß es sich in seiner *reinen Form nur aus ausgewanderten Leukozyten zusammensetzt*, zwischen denen die seröse Flüssigkeit ganz zurücktritt und Fibrin nicht vorhanden ist. Dadurch, daß die chemotaktisch angelockten Leukozyten innerhalb der primären Gewebsalteration durch dieselben Substanzen, die sie anlockten, geschädigt werden und zum Teil zerfallen, wird aus ihnen eine enzymartige, proteolytisch wirkende Substanz frei, die die nekrotischen Massen der primären Gewebsalteration in Lösung bringt, so daß nunmehr die erhalten gebliebenen Leukozyten als sogenannte *Eiterkörperchen* (Fig. 331) in einer Flüssigkeit suspendiert sind. Diese nennen wir *Eiter* (Pus). Der Eiter hat in seiner reinsten Form eine rahmige Konsistenz und eine gelblich-grünliche Farbe. Durch zunehmende Mengen seröser Flüssigkeit nimmt er eine dünnere Beschaffenheit an, der rein **purulente** Charakter macht einem **seropurulenten** Platz. Ebenso gibt es Übergänge zum fibrinösen Exsudat. Je mehr Eiterkörperchen dem Fibrin beigemischt sind, desto weicher wird es. Man spricht dann von **eitrig-fibrinösem** Exsudat.

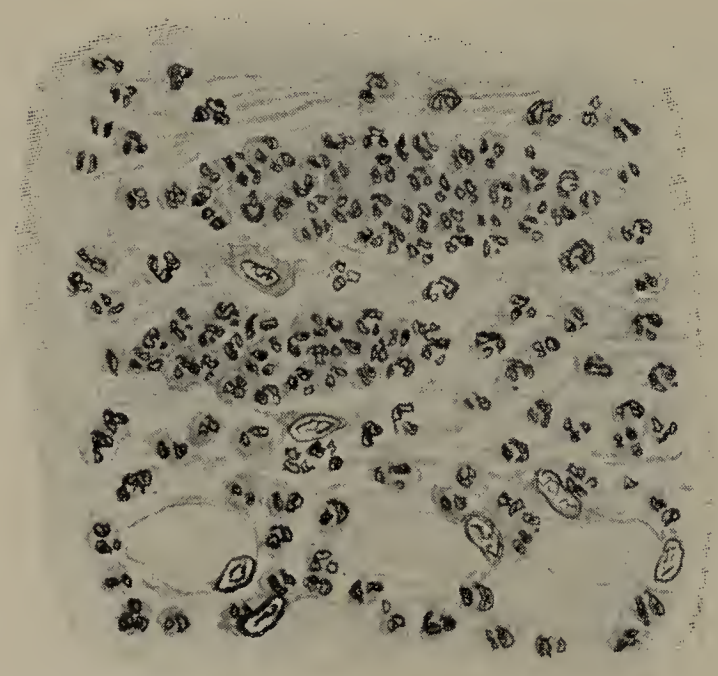

Fig. 332.
Eitrige Infiltration von Binde- und Fettgewebe (unten). Die Eiterkörperchen liegen teils zerstreut, teils haufenweise. Sie sind an ihrer Mehrkernigkeit erkennbar.

Je dünner der Eiter ist, desto mehr macht die gelblich-grüne Farbe einer blaßgelben Platz. Andererseits nimmt er, durch den Bacillus pyocyaneus hervorgerufen, eine blaue Farbe an. Durch Beimengung von Blut wird er rötlich oder später schmutzig-bräunlich.

Der durch Tuberkelbazillen hervorgerufene Eiter hat häufig eine dünne, oft flockige, nicht selten schleimig-fadenziehende Beschaffenheit.

Der Eiter kann als **eitrige Infiltration** (Fig. 332) die Spalten des Gewebes durchtränken, dann quillt er beim Anschneiden hervor. Er kann

sich aber auch in Lücken ansammeln und dann einen **Abszeß** bilden (Fig. 355). Der Raum, in dem er liegt, ist dann *entweder eine präformierte Lücke*, ein dilatierter Kanal, z. B. ein Lymphgefäß, eine Sehnenscheide, ein *Spalt*, der z. B. unter der Epidermis oder zwischen ihren Lagen zustande kam, so daß sich *Eiterblasen* (Pusteln) bildeten, *oder er ist durch den oben erwähnten, zur Bildung des Eiters führenden Zerfallsprozeß des Gewebes entstanden.* Nicht völlig gelöste nekrotische Teile können sehr oft noch im Eiter schwimmen.

Breitet sich die Eiterung, einer Zellgewebsnekrose folgend, als purulente Infiltration oder unter Bildung neuer, eventuell konfluierender Abszesse fortschreitend aus, so bezeichnet man den Prozeß als **Phlegmone.**

Der Eiter kann aber auch von Oberflächen abfließen. Geschieht das auf Schleimhäuten, so liegt ein *eitriger Katarrh* vor, kommt es auf serösen Häuten zustande, so sammelt sich der Eiter in den Höhlen an und kann die Menge von mehreren Litern erreichen. So entsteht eine *eitrige Pleuritis* (Empyem), *eitrige Perikarditis* usw.

Die *mikroskopische Zusammensetzung des Eiters* ist leicht verständlich. Man findet in reinen und frischen Fällen fast ausschließlich die polymorphkernigen Leukozyten, die, je älter der Prozeß ist, mehr und mehr regressive Veränderungen in Gestalt fettiger Degeneration und weiterer Zerbröckelung der Kerne zeigen.

Dem Eiter können sich entzündlich vermehrte fixe Elemente in wechselnden Mengen beimischen, zumal, wenn z. B. bei Phlegmonen die Eiterung sich auf das umgebende proliferierende Gewebe ausdehnt. Auch können z. B. an den Schleimhäuten Epithelien in den Eiter geraten. Ebenso können sich Lymphozyten darin finden, die aus dem angrenzenden Gewebe stammen. Endlich mischen sich auch rote Blutkörperchen bald mehr, bald weniger reichlich bei.

Die **außerordentlich gesteigerte Emigration** ist also das **Wesentliche der Eiterung.**

Welche *Schädlichkeiten rufen nun diese charakteristische Form der Entzündung hervor?* Man könnte denken, es handele sich um völlig eigenartige ätiologische Momente, aber davon ist keine Rede. Ebensowenig wie anatomisch eine Grenze zwischen serösen, fibrinösen und purulenten Entzündungen existiert, ebensowenig gibt es einen scharfen ätiologischen Unterschied. Zunächst freilich ist zu sagen, daß die Eiterung beim Menschen fast ausschließlich durch *Bakterien* bedingt ist. Auch gibt es Mikroorganismen (die pyogenen Kokken, Staphylokokken, Streptokokken), deren Einwirkung gewöhnlich von Eiterung gefolgt ist. Aber auch diese Kokken können unter Umständen, z. B. in den Lungen und auf der Pleura fibrinöse Entzündungen hervorrufen. Andere, wie die Pneumokokken, machen meist (in den Lungen) fibrinöse Exsudate, gelegentlich aber auch eitrige (z. B. im Knochen). Auch Tuberkelbazillen und Typhusbazillen führen (erstere z. B. in Gelenken, letztere im Knochen) manchmal zu Eiterungen.

Von Interesse ist aber die Frage, *ob Eiterung auch ohne die Gegenwart von Bakterien möglich ist.* Man hat darüber lange gestritten. Durch Anwendung subtiler Untersuchungsmethoden ist aber (bei Tieren, besonders bei Hunden) festgestellt, daß auch verschiedene Chemikalien, wie *Terpentin, Sublimat, Chlorzink, Aleuronat* u. a., aber auch organisches totes Gewebe, wie zermalmtes Muskelgewebe, pyogen wirken. Das gilt auch für den Menschen. Die aseptischen Eiterungen zeichnen sich aber dadurch

aus, daß sie nur einen der Menge des Giftes entsprechenden Umfang annehmen, also *nicht fortschreitend* sind, während bakterielle Eiterungen sich gern *weiter ausbreiten*. Beim Menschen wird nur äußerst selten eine Eiterung ohne Bakterien vorkommen.

In allen Fällen aber muß eine besonders ausgesprochene Chemotaxis sich geltend machen. Wenn es sich um Bakterien handelt, kommen ihre Toxine als chemotaktisch wirkende Substanzen zu den im Gebiete der primären Gewebsalteration gebildeten Stoffen hinzu. Bei aseptischen Eiterungen bewirken wahrscheinlich die genannten Chemikalien eine besonders starke Produktion der im alterierten Gewebe auftretenden Stoffe.

Was wird aus dem Eiter, wenn die Entzündungen zur *Heilung* kommen? Er bricht entweder durch die umgebenden Weichteile nach außen durch und *entleert* sich so spontan, oder er wird vom Chirurgen *durch Einschnitt beseitigt* oder er bleibt im Gewebe und wird allmählich unter Zerfall der Eiterkörperchen und Resorption des Wassers *eingedickt* und kann später verkalken. Jedenfalls *gehen die Leukozyten des Eiters ausnahmslos zugrunde.*

4. **Das hämorrhagische Exsudat.** Die serösen, fibrinösen und eitrigen Exsudate können durch Beimischung von roten Blutkörperchen, die bei besonders intensiver Schädigung der Gefäße aus ihnen, meist durch Diapedese, austreten, eine Änderung erfahren. Dann reden wir von *hämorrhagischer Entzündung*. Die Exsudate erscheinen bräunlich, rötlich oder rot gefärbt. Als ätiologisch bedeutsam kommen vor allem die Tuberkulose, die Sepsis und der Milzbrand in Betracht. Bei chronischen Entzündungen seröser Häute läßt der hämorrhagische Charakter des Exsudates einen Schluß auf Tuberkulose zu.

5. **Das putride Exsudat.** Durch Hineingelangen von *Fäulnisbakterien*, von Proteus u. a. nimmt das entzündliche Exsudat eine jauchige, schmutzige, graugrüne, schwarzgrüne, stinkende Beschaffenheit an. Man spricht dann von **putrider** Entzündung, von putridem Exsudat. Einen von vornherein gangränescierenden, mit Gasblasenbildung verbundenen Charakter haben die durch die Bakterien der Gasphlegmone hervorgerufenen Entzündungen. —

Die durch Bakterien erzeugten exsudativen Entzündungen zeigen je nach der Bakterienart verschiedene Exsudatformen. Dadurch sind diese Prozesse sehr vielgestaltig. Die einen Bakterien (Pneumokokken, Diphtheriebazillen) rufen fibrinöse Exsudation, die anderen (Staphylokokken, Streptokokken) Eiterung, wieder andere (Milzbrandbazillen) hämorrhagische Prozesse hervor. Eine große Rolle spielt bei ihnen die **Phagozytose,** die zunächst einmal durch *Leukozyten*, sodann aber durch *fixe*, besonders durch *endotheliale Elemente* ausgeübt wird.

Es kann nun nicht darauf ankommen, alle einzelnen bakteriellen Entzündungen durchzugehen. Wir werden hier nur die wichtigsten allgemeinen Gesichtspunkte besprechen und alle anderen Fragen der speziellen pathologischen Anatomie überlassen.

Wenn Bakterien ein seröses oder **fibrinöses Exsudat** hervorrufen, so werden wir sie in den flüssigen oder geronnenen Massen wiederfinden. Bei der Diphtherie liegen die Stäbchen hauptsächlich an der Unterfläche der Membranen, bei der Pneumonie sind die Kokken in dem Alveolarexsudat verteilt und zwar meist (Fig. 333) *in die Leukozyten eingeschlossen*, bei Pleuritis und Perikarditis sind sie im Fibrin zerstreut.

Charakteristisch sind die **eitrigen Entzündungen,** die durch *pyogene Kokken* hervorgerufen werden. Wenn auf dem Blutwege Kokkenkolonien

z. B. in das *Myokard* verschleppt werden, wo sie in kleinen Gefäßen stecken bleiben, so bewirken sie als primäre Gewebsalteration eine Nekrose der umgebenden Muskelfasern, zwischen die dann die sich vermehrenden Kokken vordringen. Die abgestorbene Zone ist (Fig. 334) bald schmäler, bald breiter, sie umfaßt z. B. 5—6 Faserbreiten und einen entsprechenden Abschnitt in der Längsrichtung. Nach außen verliert sich der nekrotisierende Einfluß der Kokken; hier tritt dann als Exsudation Hyperämie und lebhafte Emigration auf. Die Leukozyten sammeln sich immer dichter um den nekrotischen Bezirk an, wandern aber zunächst, weil das Toxin sie lähmt oder tötet, noch nicht tief in ihn hinein, sondern nur zwischen die äußersten toten Fasern. So entsteht eine dichte und breite Leukozytenhülle (Fig. 334), die sich in gefärbten Präparaten gut abhebt, weil im Innern des Herdes die Kerne fehlen (*Leukozytenwall.*) Je mehr sich nun die Leukozyten an das Gift gewöhnen, um so tiefer dringen sie nach innen, schließlich bis zur Mitte vor. Dabei schmelzen sie die nekrotischen Muskeln ein und nehmen Kokken durch *Phagozytose* auf. So tritt an die Stelle des toten Gewebes ein Abszeß. Außerhalb des Leukozytenwalles beginnt schon früh eine *Gewebswucherung*, die zur Bildung von Granulationsgewebe (einer Abszeßmembran) führt. Gehen nun Kokken und Eiterkörperchen zugrunde, so werden sie durch das vordringende Granulationsgewebe ersetzt. Aus ihm entwickelt sich eine Narbe.

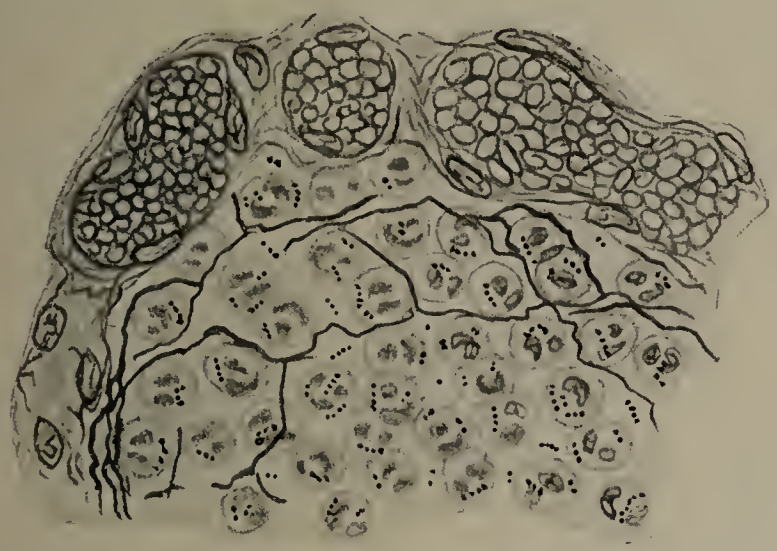

Fig. 333.

Pneumonie. Kokken in Leukozyten eingeschlossen. Zwischen den Zellen Fibrinfäden, oben die Alveolarwand.

Fig. 334.

Beginnender Abszeß des Herzmuskels. Zentral eine kleine Kokkenkolonie, um sie herum eine nekrotische, dann eine mit Leukozyten durchsetzte eiterige Zone. Außen Muskulatur.

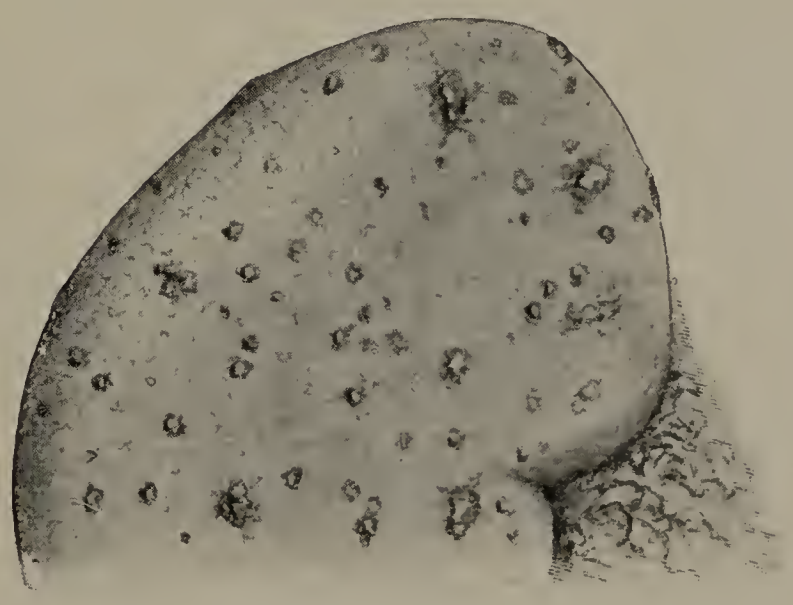

Fig. 335.

Multiple Abszesse der Nierenoberfläche. Die Abszesse haben eine helle Mitte und einen dunklen hämorrhagisch-hyperämischen Hof.

Ähnlich wirken die Kokken an anderen Stellen, z. B. in der Niere, in der oft außerordentlich viele stecknadelkopfgroße und größere Abszesse entstehen (Fig. 335). Auch hier tritt Nekrose der an die Kokken anstoßenden Harnkanälchen, weiter außen Emigration ein, die wie im *Myokard* bis zur Bildung eines Abszesses fortschreitet.

Durch den gegen die Mitte der Herde gerichteten Strom der ausgewanderten Leukozyten, durch deren phagozytäre Tätigkeit und später durch das ringsherum entwickelte Granulationsgewebe *wird die Ausbreitung der Bakterien gehemmt.*

Auch im Bindegewebe ist der Verlauf in der Hauptsache ebenso. Aus den nekrotischen Teilen bildet sich ein bald in Reste von ihnen eindringender Eiter, in dem schließlich die *abgestorbenen Fetzen lose liegen.* So ist es bei den in der Haut auftretenden *Furunkeln*, d. h. den flach oder stumpf kegelförmig prominierenden Entzündungsherden, die nach Entleerung des Eiters und der nekrotischen Pfröpfe unter Narbenbildung heilen und bei den durch größere Ausdehnung und Intensität der Nekrose und der Eiterung ausgezeichneten *Karbunkeln.*

B. Die proliferativen Entzündungen.

Manche Entzündungen verlaufen in wenigen Tagen, andere in Monaten und Jahren. Wenn sie rasch einsetzen und vorübergehen, reden wir von **akuten,** wenn sie lange dauern, von **chronischen** Entzündungen.

Fig. 336.

Granulationsgewebe. Senkrechter Durchschnitt. Zahlreiche, weite, aufstrebende Gefäße. Die oberste Schicht mit Leukozyten durchsetzt, die unterste mit Lymphozyten.

Bei der Entstehung **chronischer** Prozesse ist Voraussetzung, daß dauernd, also nicht wie bei den akuten nur vorübergehend, entzündungerregende Schädlichkeiten vorhanden sind. Dahin gehören vor allem Bakterien, die jahrelang wirksam sein können, ferner Fremdkörper aller Art und andere Massen, die, wie besonders ausgedehntere nekrotische Teile, zu ihrer Beseitigung längere Zeit beanspruchen.

Mit der Unterscheidung von akuten und chronischen Entzündungen ist zunächst nur ein *klinischer* Gesichtspunkt gegeben, es sind aber auch *anatomische* Unterschiede vorhanden. Die akuten Prozesse sind durch

ein Vorwiegen der Exsudation als die eben besprochenen exsudativen, die *chronischen* vor allem durch die andauernden Neubildungsprozesse im Bindegewebe als *die proliferativen Entzündungen* gekennzeichnet. Die *fixen Elemente* vermehren sich, die Infiltration mit *Lymphozyten* nimmt zu und es bilden sich *neue Gefäße*. So kann an Stelle des alten zugrunde gegangenen Gewebes und über seine Grenzen hinaus ein völlig neues treten.

Besonders deutlich sieht man Wucherungsvorgänge, wo die primäre Gewebsalteration an der Oberfläche lag und das neue Gewebe aus dem alten heraussproßt. Das kommt z. B. vor auf der Haut und auf Schleimhäuten nach Verlust des Epithels oder auch tiefergreifender Abschnitte.

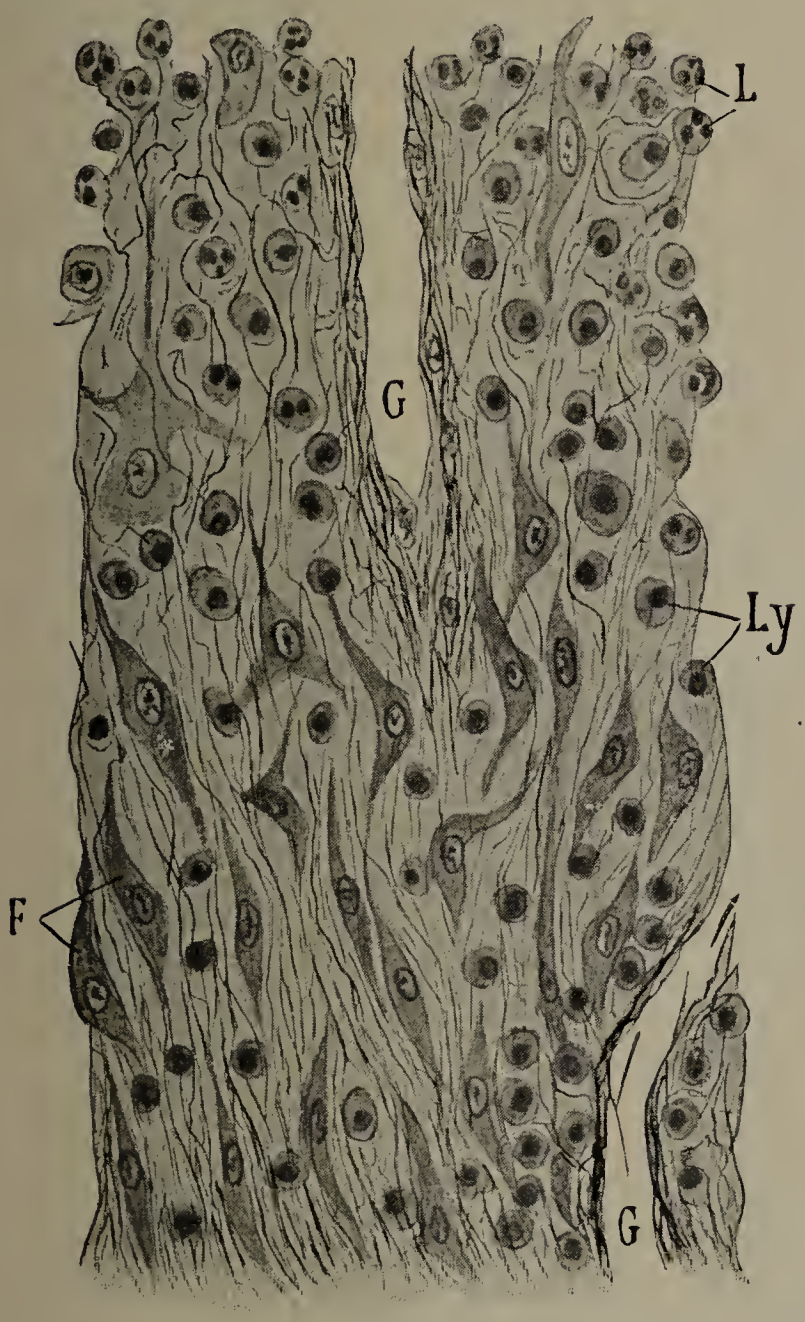

Fig. 337.

Granulationsgewebe von unten nach oben aufsteigend. *F* fixe große spindelige Elemente. *Ly* Lymphozyten. *L* Leukozyten. *G* Gefäß.

Das in solchen Fällen freiliegende junge Gewebe nimmt eine charakteristische Beschaffenheit an, es wird zu einem sogenannten **Granulationsgewebe.** Von der freien Fläche gesehen, hat es eine rote Farbe und eine körnige Beschaffenheit durch das

Fig. 338.

Aus einem Granulationsgewebe. Median eine Kapillare. Zu beiden Seiten große, meist spindelige Bindegewebszellen, oben zwei Mitosen *a*, *a*. Zwischen den Zellen feine Fibrillen.

Hervorragen kleiner Granula, die dem Gewebe den Namen gegeben haben. Unter dem Mikroskop (Fig. 336) sieht man in ihnen aufwärtsstrebende junge *Gefäße*, die schlingenförmig untereinander zusammenhängen. Jedes Granulum entspricht dem baumförmigen, wie ein Baumgipfel prominierenden Verzweigungsgebiet eines größeren Gefäßes, das sich dem Baumstamm mit seinen Ästen vergleichen läßt. Zwischen den Kapillaren (Fig. 337) befinden sich zahllose *Zellen*, in erster Linie Bindegewebszellen, *Fibroblasten*, die groß und meist spindelig sind (Fig. 338) und sich vorwiegend den *Gefäßen* parallel anordnen, sodann besonders in den der freien Fläche naheliegenden Abschnitten viele beständig emigrierende

Leukozyten und mehr in den tieferen Lagen *Lymphozyten*, besonders in gruppenweiser Anordnung.

Granulationsgewebe bildet sich als reiner Regenerationsvorgang überall im Grunde von Wunden, die sich dadurch rasch wieder schließen können. Es entsteht aber vor allem in allen anderen Oberflächendefekten, deren Heilung (z. B. bei einem Unterschenkelgeschwür) manchmal Jahre dauert. Hier spielen stets entzündungerregende äußere Schädlichkeiten (besonders Bakterien) eine Rolle, die immer wieder die obersten Schichten des Granulationsgewebes zur Nekrose bringen und so (neben anderen Gründen) die Heilung hindern. Zugleich bewirken sie eine beständige Emigration von Leukozyten, die in geringeren Mengen oder als Eiter auf die Oberfläche austreten. Solche (mit oberflächlich nekrotisierendem) Granulationsgewebe ausgekleideten länger dauernden Defekte nennen wir **Geschwüre.**

Das Geschwür liegt meist unter dem Niveau der betroffenen Oberfläche. Das Granulationsgewebe kann die Vertiefung auch ausfüllen und sogar als »wildes Fleisch« (Caro luxurians) hervorwuchern.



Fig. 339.
Narbengewebe mit dicken homogenen Fasern und spärlichen schmalen Kernen. Nur zwei quergetroffene Gefäße (links).

Doch nicht nur an freien Flächen bildet sich Granulationsgewebe. Es entsteht auch bei länger dauernden Eiterungen um *Abszesse*, die es als **Abszeßmembran** umgibt und in die es seinerseits durch Emigration immer neue Leukozyten liefern kann. Die dem Eiter zugekehrte Seite der Membran zeigt dieselbe körnige Beschaffenheit wie das Granulationsgewebe eines Geschwüres. Wenn bei granulierenden Entzündungen von Abszeß- und anderen eitererfüllten Höhlen aus die bakteriellen Erreger sich hier oder dorthin ausbreiten und wieder Alterationen mit nachfolgenden Exsudationen und Proliferationen erzeugen, dann kann die Entzündung unter Umständen bis auf die Hautoberfläche gelangen und hier sichtbar werden. Wenn dann von der Höhle aus das neugebildete Granulationsgewebe zentral eitrig einschmilzt, dann kann eine Verbindung zwischen dem eitererfüllten Raum, z. B. einem Gelenk und der Außenwelt entstehen, in Gestalt eines unregelmäßigen, mit Granulationsgewebe ausgekleideten Kanales. Wir reden dann von einer **Fistel.**

Wir bezeichnen weiter als Granulationsgewebe im übertragenen Sinne auch *jede im Innern von Geweben eintretende entzündliche bindegewebige* Proliferation mit Gefäßneubildung, weil sie histologisch mit ihm übereinstimmt, obgleich sie bei Fehlen einer freien Fläche keine Granula bilden kann.

Kommt nun die chronische proliferierende Entzündung zur Heilung, so wird aus dem Granulationsgewebe kein normales Bindegewebe hervorgehen.

Denn da die Zahl der neugebildeten fixen Zellen noch weit größer ist als bei den kürzer dauernden, früher besprochenen Prozessen, so

muß auch nach den damals betonten Gesichtspunkten die von den Fibroblasten gebildete bald fein-, bald grobfaserige, bald dickbalkige (Fig. 339, 340) Zwischensubstanz viel reichlicher werden. Sie zeigt eine sehr dichte Beschaffenheit, zumal die Zellen sich wieder verkleinern, die Gefäße enge werden und zum Teil schwinden, Lymphgefäße sich aber nicht neu bilden. Ein solches Gewebe ist gewöhnlich blaß, fest und oft sehr hart. Wir nennen es **Narbengewebe.** Es ist natürlich funktionell minderwertig, wenn es auch meist keinen direkten Nachteil bringt. Es hat aber eine oft ungünstige Eigentümlichkeit, nämlich die Neigung zu *fortschreitender Zusammenziehung, zu narbiger Retraktion.*

Das ist am nachteiligsten, wenn es Hohlräume begrenzt oder ganz umgibt, wie z. B. den Ösophagus, den Pylorus, die Gallengänge usw. Dann entstehen Verengungen des Lumens, *Stenosen*, oder Verschließungen, *Atresien.* Auf der Haut sind besonders die Narben nach *Verbrennungen* wegen ihrer Neigung zu narbiger Kontraktion gefürchtet.

Unter denjenigen Kombinationsprozessen, bei denen die Proliferation sozusagen das Bild beherrscht, können wir verschiedene Formen unterscheiden.

a) Die Einheilung von Fremdkörpern.

Geringfügige proliferative Entzündungen werden durch die *Staubpartikel* veranlaßt, die wir als Ruß, als Kohlen-, Stein- und Eisenstaub einatmen. Sie gelangen in das *Lungengewebe* und durch Vermittlung der



Fig. 340.
Aus einer anthrakotisch veränderten Lymphdrüse. Links kohleerfüllte Endothelien (vgl. Fig. 51). Rechts homogene dicke Balken narbig umgewandelten Gewebes.

Lymphgefäße zu den *Bronchialdrüsen* und werden von Zellen (Staubzellen) in der Lunge, und zwar meist von Alveolarepithelien und Endothelien aufgenommen (Fig. 51, 340). Diese Zellen häufen sich mehr und mehr an. Zugleich bildet sich reichlichere Zwischensubstanz, das Gewebe wird fester, derber, manchmal narbig (Fig. 340). Durch Kohle wird es schwarz (s. Anthrakosis), durch Steinstaub grau (s. Silikosis), durch Eisen rostbraun (s. Siderosis der Lunge) usw. gefärbt.

Größere **Fremdkörper,** kompakte Massen, wie eine Bleikugel, eine Nadel usw. bewirken um sich herum eine primäre Gewebsalteration, die nach anfänglicher Emigration bald lebhafte Gewebsneubildung nach sich zieht. Die vermehrten Bindegewebszellen produzieren reichliche Zwischensubstanz, so daß die Fremdkörper in eine dichte Masse eingeschlossen werden, die sich um so fester um sie herumlegt, je mehr sie als Narbengewebe schrumpft. So wird der Körper schließlich so enge umschlossen, daß seine Loslösung oft nur mit Gewalt möglich ist. Bei glatten Gegenständen, wie einer Nadel, wird das Haften dadurch begünstigt, daß die Oberfläche uneben wird. Denn das Eisen wird oxydiert und der Rost von Zellen angefressen, die kleine Partikel in sich aufnehmen.

Etwas anders, als bei kompakten Fremdkörpern, verläuft die Entzündung bei solchen, die in größerer oder geringerer Ausdehnung *hohl* sind,

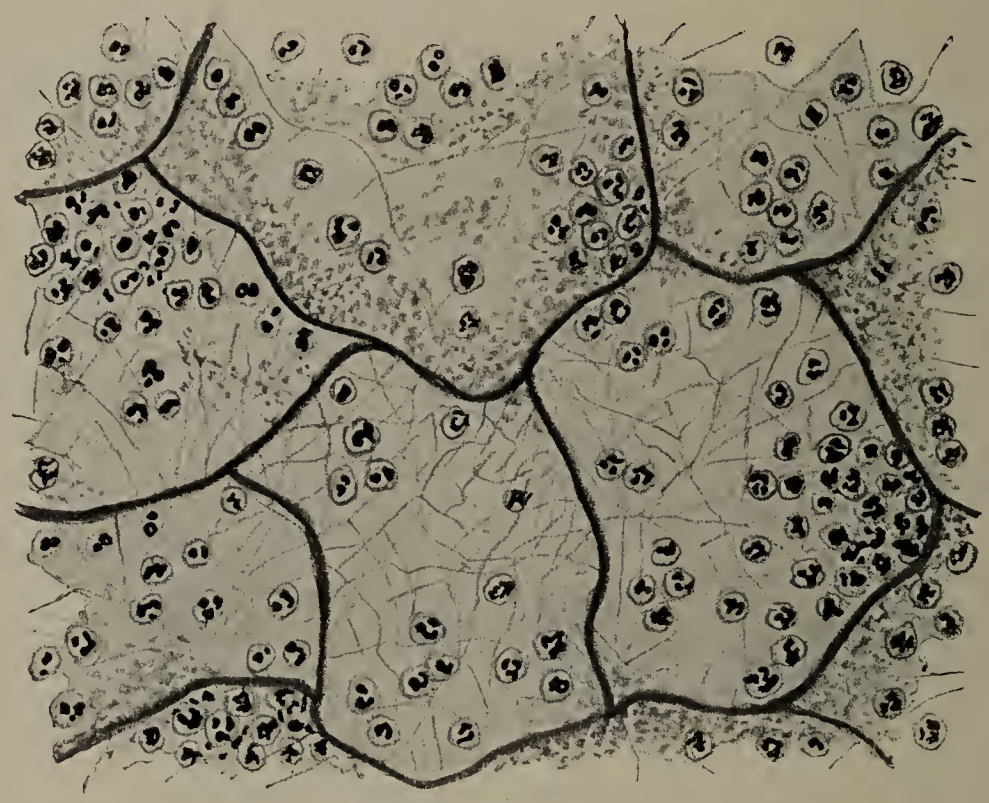

Fig. 341.

Einwanderung von Leukozyten in die (durch die dunklen Linien gekennzeichneten) Maschen eines in die Bauchhöhle gebrachten Hollundermarkstückchens. Außer Leukozyten enthalten die Maschen fädiges Fibrin und feinkörniges Gerinnsel.

also z. B. bei Schwammstückchen, bei Hollundermark, die z. B. experimentell ins Peritoneum usw. eingeführt wurden (Fig. 341) oder bei Operationen liegen blieben.

Die Exsudation macht nach der primären Alteration den Anfang, die *Flüssigkeit* füllt alle Hohlräume aus, in denen sich gern auch Fibrin ausscheidet. Gleichzeitig **wandern große Mengen von Leukozyten in die Fremdkörper ein,** indem sie an deren freien Flächen und an den Fibrinfäden entlang kriechen (Thigmotaxis). Ihre Einwanderung ist meist nach einigen Tagen beendet, dann zerfallen sie und werden später nur noch spärlich angetroffen. An ihre Stelle treten Abkömmlinge **fixer Bindegewebszellen,** die schon vom zweiten Tage an aktiv **einzuwandern** beginnen und in kleineren Körpern bald alle Hohlräume durchsetzen. Mit diesen Zellen **wachsen auch junge Blutgefäße in die Fremdkörper ein,** in deren Lücken so ein *jugendliches Granulationsgewebe* entsteht. Bald bilden sich auch Fibrillen, die an Menge rasch zunehmen. So werden die Hohlräume durch eine immer dichter werdende Bindesubstanz ausgefüllt.

Zu den hohlen Fremdkörpern rechnet auch die von dem Chirurgen angewandte *Nähseide*, die aus mikroskopisch feinen Fibrillen besteht. In die zwischen ihnen befindlichen Spalten wandern zunächst Leukozyten ein, dann nach wenigen Tagen Bindegewebszellen, die unter Faserbildung die Seidenfibrillen allmählich fest einschließen, so daß man den Faden nur noch mit Gewalt herausziehen kann.

Die Untersuchung dieser Seidenfäden gibt uns Gelegenheit, noch besondere Gebilde, **Riesenzellen,** kennen zu lernen, die sich aus den eingedrungenen Bindegewebszellen bilden. Sie übertreffen die gewöhnlichen Zellen um das Vielfache an Umfang und besitzen mehrere oder viele, manchmal weit mehr als hundert Kerne. Sie legen sich mit breiter Fläche platt an die Fremdkörper an, oder sie umgeben die einzelnen Fibrillen der Seidenfäden (Fig. 342) teilweise oder ringsherum. So können sich viele hintereinander aufreihen.

Fig. 342.
Ein Seidenfädchen mit drei Riesenzellen.

Nach ihrer Entstehung nennen wir diese vielkernigen Gebilde **Fremdkörperriesenzellen.**

Riesenzellen bilden sich an allen Fremdkörpern, die nicht in wenigen Tagen durch den auflösenden Einfluß der Gewebssäfte oder durch die sogleich noch zu besprechende Mitwirkung von Leukozyten beseitigt werden, so an *Katgutfäden* und *Silberdrähten*, die beide vom Chirurgen angewandt werden, ferner an eingestoßenen *Nadeln*, *Glas-* und *Holzsplittern*, in Wunden hineingelangten *Haaren* und anderen seltener in die Gewebe eindringenden Dingen (Fig. 343).

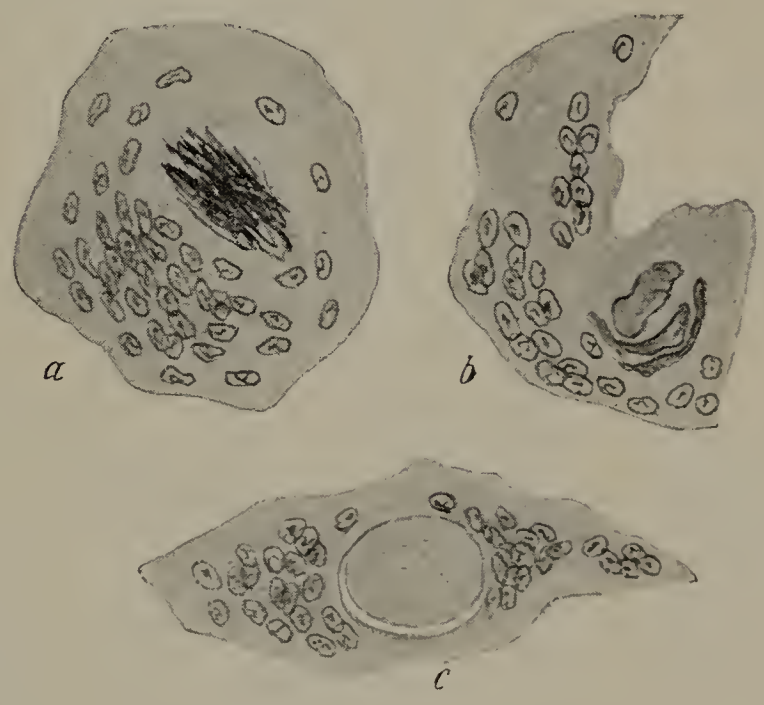

Fig. 343.
Drei Fremdkörperriesenzellen. *a* Riesenzelle um einen Steinsplitter, *b* R. um verhornte Epithelien, *c* R. um ein querdurchschnittenes Haar.

Die *Konsistenz des fremden Materials* spielt keine ausschlaggebende Rolle. Denn wenn auch besonders harte Massen zur Bildung der großen Zellen führen, so entstehen sie doch auch um weiche Stoffe, z. B. nach subkutaner oder in die vordere Augenkammer vorgenommener Einspritzung von Agar-Agar (RIBBERT) (Fig. 346).

Die **Histogenese der Riesenzellen** ist auf die *fixen Gewebsbestandteile*, nicht auf Leukozyten oder Lymphozyten zurückzuführen. In erster Linie kommen die *Bindegewebszellen* und die *Endothelien* der Lymphbahnen in Betracht. Die vielkernigen Gebilde *entstehen entweder und vor allem durch* **Vergrößerung einer einzigen** *oder durch Vereinigung mehrerer Zellen.* Im ersteren Falle handelt es sich darum, daß nach Vermehrung des Protoplasmas und der Kerne die Teilung der Zelle ausbleibt. Im zweiten Falle fließen zwei und mehrere Protoplasmakörper in einen zusammen.

Dabei kann es sich natürlich nur um *biologisch völlig gleichwertige* Gebilde handeln, denn ungleiche Zellen werden sich nicht vereinigen.

Am leichtesten werden sich Zellen vereinigen, die aus der Teilung einer gemeinsamen Ursprungszelle hervorgingen und noch nebeneinander liegen, noch leichter aber, wenn die Teilprodukte sich nicht völlig voneinander trennten, sondern zusammenhängend blieben und dann nur nötig haben, wieder zu einem Körper zusammenzufließen.

Die **Veranlassung zur Riesenzellenbildung** ist nicht in allen Fällen die gleiche. Wenn mehrere Zellen konfluieren, so werden sie durch die chemotaktischen Einflüsse des Fremdkörpers an ihn herangezogen und dann zur Verschmelzung gebracht. Bei dem Ausbleiben der Zellteilung aber kommt in Betracht, daß der Fremdkörper das Leben des Protoplasmas beeinträchtigt und es so an der Zerlegung in einzelne Teile hindert.



Fig. 344.

Aus der vorderen Augenkammer des Kaninchens nach Injektion von Agar-Agar. *a* 3 Tage nachher. Unten Iris, darüber homogenes Agar, in dessen Spalten Leukozyten und etwas Fibrin. *b* 8 Tage nachher. Um das homogene Agar liegen größere, zum Teil mit Pigmentkörnchen versehene Zellen. *c* 3 Wochen nachher. Zwischen den Agarschollen liegen viele, vorwiegend spindelige Zellen.

Die **Bedeutung der Riesenzellen** liegt in ihrem Einflusse auf die umschlossenen Gebilde. *Sie tragen zur Auflösung und Beseitigung der Fremdkörper bei*, soweit diese überhaupt für Zellen angreifbar sind. Sie werden niemals zu bleibenden Bestandteilen des Gewebes, gehen vielmehr nach Wochen oder Monaten zugrunde. —

Ganz analoge Vorgänge, wie von nicht resorbierbaren Fremdkörpern, werden auch von eindringenden *tierischen Parasiten* im Körper ausgelöst.

Wo tierische Parasiten in die Gewebe kommen, erregen sie zunächst akute Entzündungen, die sich oft durch die Gegenwart reichlicher *eosinophiler Leukozyten* auszeichnen. Das ist besonders bei der **Trichine** der Fall, aber auch bei *anderen Wurmkrankheiten*. Jene Leukozyten sind dabei auch im Blute oft erheblich vermehrt. An die akuten Prozesse schließt sich eine langsam verlaufende und die Parasiten einhüllende Bindegewebswucherung an, in der die Trichine nach längerer Zeit abstirbt und verkalkt. Dann findet man sie häufig von Riesenzellen umgeben. Der **Echinococcus** veranlaßt, zumal als multilocularis, in der Leber die Bildung eines reichlichen, die Blasen umgebenden Bindegewebes, in dem sich, wenn einzelne Blasen absterben, Riesenzellen um die zerfallenden Chitinhüllen bilden. Die **Distomaarten** erregen zuweilen in der

Leber ausgedehnte zugförmige interstitielle Wucherungen und dadurch Veränderungen, die der Zirrhose ähnlich sind. —

Bis hierher war nun in der Hauptsache von *festen, nicht resorbierbaren,*

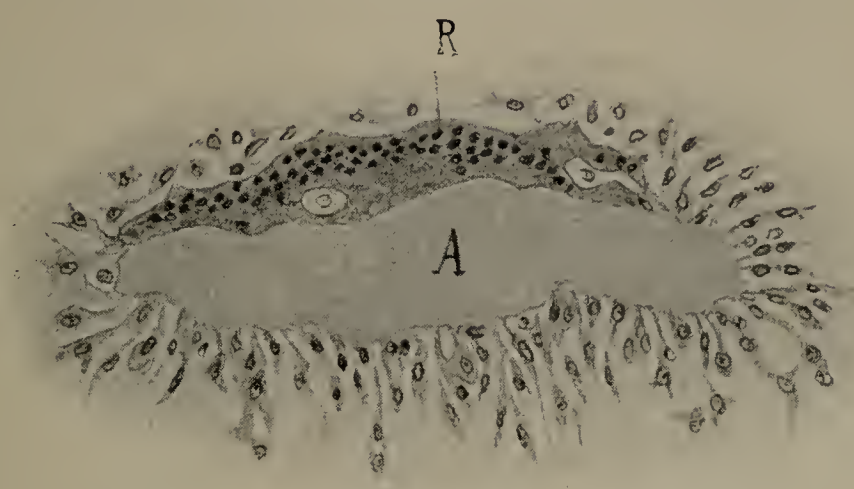

Fig. 345.
Agarscholle *A* aus der vorderen Augenkammer (s. Fig. 344), rings besetzt mit palisadenförmig angeordneten Zellen und einer platten Riesenzelle *R*.

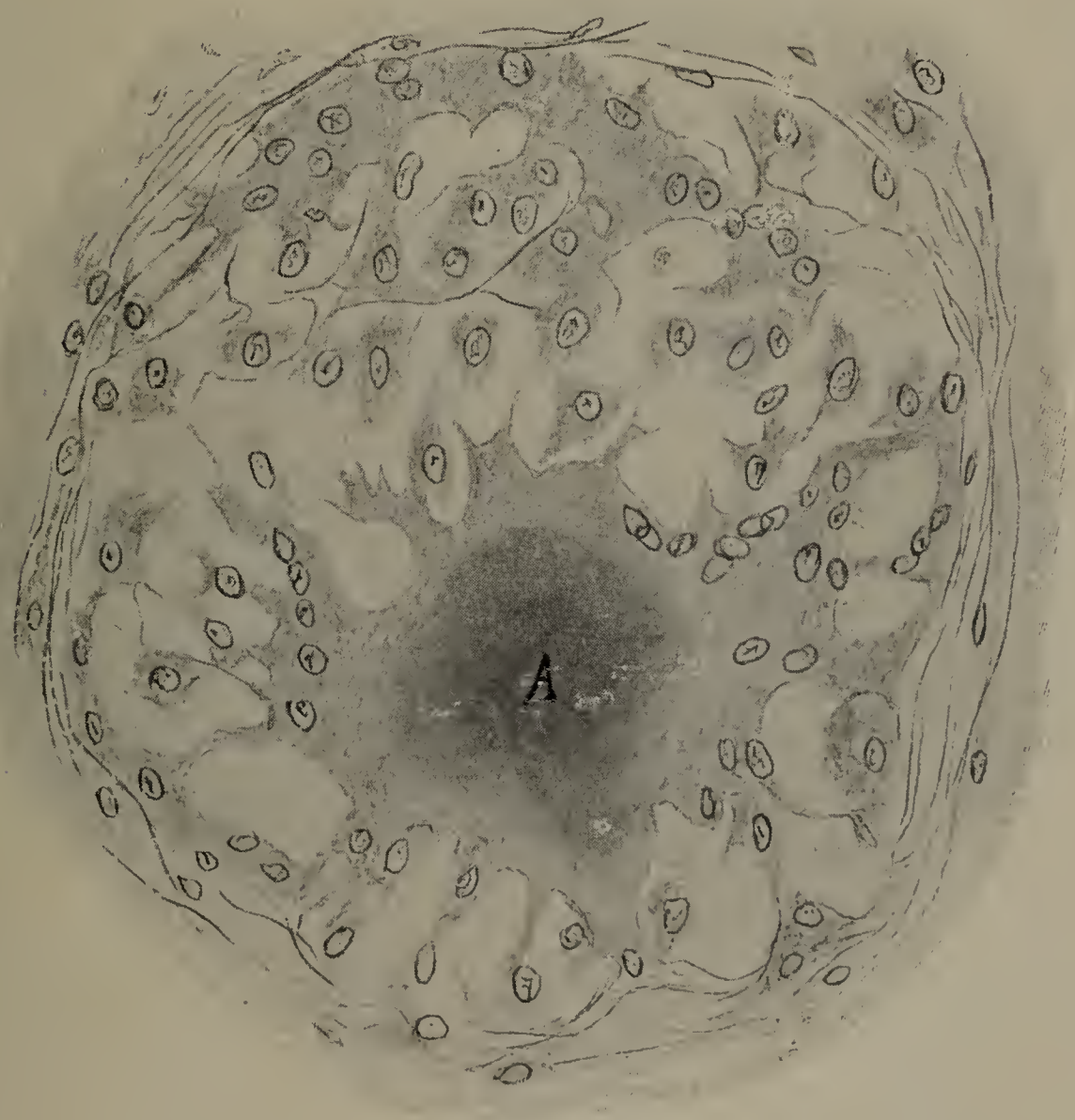

Fig. 346.
Subkutane Agarinjektion vor 10 Wochen. Agarscholle *A* im Zentrum einer großen, ausstrahlenden, vielkernigen Riesenzelle.

in die Gewebe »einheilenden« *Fremdkörpern* die Rede. Sie werden von den **Leukozyten, fixen Elementen** und **Riesenzellen** nur wenig oder gar nicht angegriffen. Es gibt aber auch Fremdkörper, die einer *Auflösung*

verfallen, an der alle jene Zellen, am wenigsten die Leukozyten, teils durch Phagozytose, teils durch fermentative Wirkungen beteiligt sind.

Von derartigen Substanzen sei zunächst das *Agar-Agar* genannt, das bei Körpertemperatur fest ist. Spritzt man es unter die Haut oder in die vordere Augenkammer (Fig. 344), so tritt eine lebhafte Emigration ein, im letzteren Falle aus der Iris. Die Leukozyten dringen in die Spalten der Agarmasse hinein und durchsetzen sie überall, verschwinden aber auch hier nach einigen Tagen wieder. An ihre Stelle treten freigewordene und vermehrte fixe Elemente, die in der vorderen Augenkammer aus der Iris kommen. Sie wandern ebenfalls in das Agar hinein und legen sich seinen Rändern an. Die einzelnen Zellen liegen dabei in kleinen Gruben, die sie selbst durch ihre resorbierende Tätigkeit in dem Agar erzeugen. Manchmal stehen sie regelmäßig palisadenförmig (Fig. 345) senkrecht auf der Agarmasse. Unter ihrer Einwirkung schwindet diese langsam. Aber auch Riesenzellen sind daran beteiligt und oft ungewöhnlich schön entwickelt (Fig. 345), außerordentlich groß, kernreich, vielgestaltig. Sie liegen den Agarschollen an oder umgeben sie allseitig, so daß es aussieht, als bilde die fremde Substanz einen Teil des Protoplasmas (Fig. 346). Nach Wochen oder Monaten *sind die Agarmassen durch die Zellen beseitigt.*



Fig. 347.
Einführung mit blauem Leim injizierter Lunge in eine Lymphdrüse. Resorption nach 7 Tagen. Links noch erhaltenes Lungengewebe, rechts nur noch mit blauen Körnchen erfüllte Zellen.

Ähnlich verläuft die Entzündung, die durch *blaue Leimmasse*, wie sie zu Injektionen dient, hervorgerufen wird (Fig. 347—350).

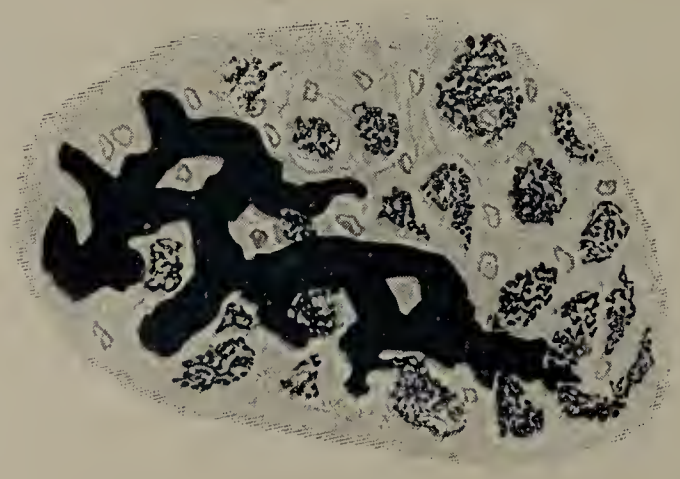

Fig. 348.
Aus Fig. 347 bei starker Vergrößerung. Man sieht erhaltene Lungenkapillaren und Zellen mit blauen Körnchen vollgepfropft.

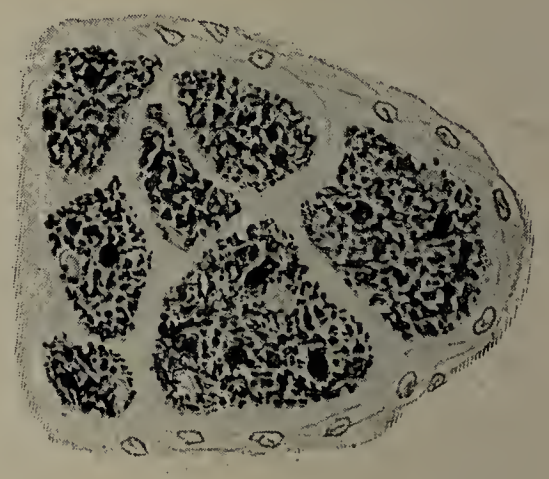

Fig. 349.
Vollendete Resorption eines mit blauem Leim injizierten Lungenstückchens (vgl. Fig. 348). Man sieht eine Gruppe großer, zum Teil mehrkerniger Zellen mit blauen Körnchen gefüllt.

Das Bemerkenswerteste dieser Versuche mit blauen Leimmassen ist darin zu suchen, daß sie unanfechtbar die *auflösende Tätigkeit der gewöhnlichen Zellen und der Riesenzellen demonstrieren.* Farblose Massen sind dazu weniger geeignet, weil man sie nicht so gut verfolgen kann. Aber auch sie werden von den Zellen einverleibt.

Von den resorbierbaren fremden Substanzen wenden wir uns nun zu den in unserem Körper vorkommenden Massen, die ähnlich wie jene

resorbierbar sind. Es handelt sich um geronnene *Exsudate*, *Blutergüsse*, *Thromben* und *nekrotische Teile*. Die vorwiegend proliferativen Vorgänge die sich dabei abspielen, fassen wir unter der Bezeichnung Organisation zusammen.

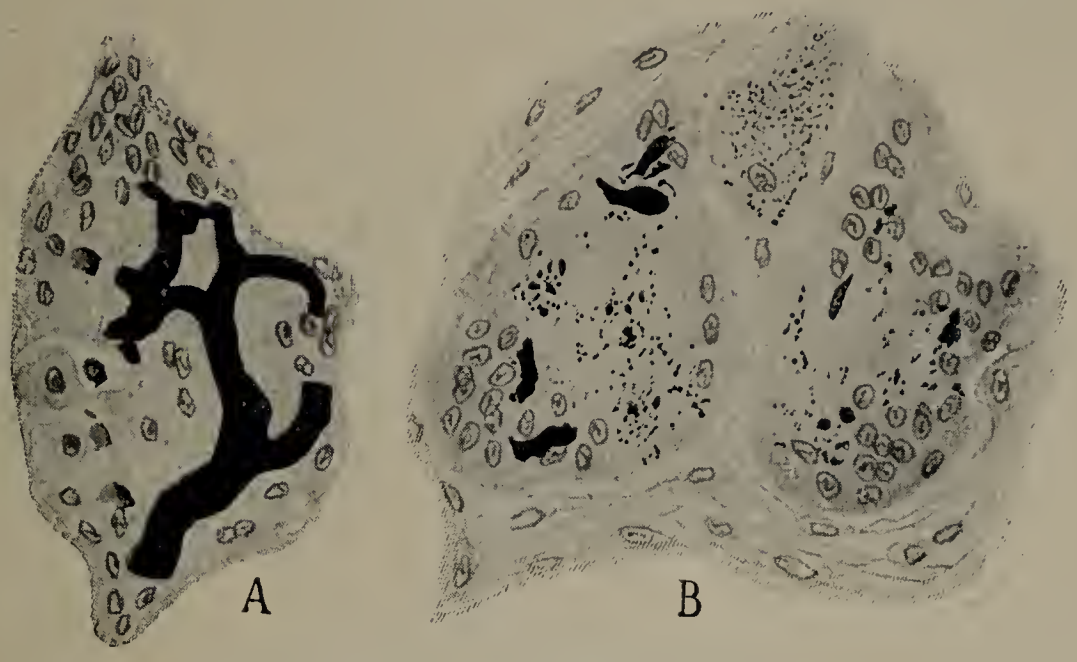

Fig. 350.
Riesenzellen nach Einbringung mit blauem Leim injizierter Lungenstückchen unter die Haut. In *A* enthält die Riesenzelle nach 4 Tagen noch ganze injizierte Kapillarschlingen, in *B* nach 10 Tagen nur noch kleine Bröckchen und Körnchen.

b) Die Organisation.

Was zunacnst die *Exsudate* angeht, so kommt es vor, daß sie nicht, wie es meist der Fall ist, durch Fermente aufgelöst und dann resorbiert werden, sondern daß sie längere Zeit unverändert liegen bleiben und dann wie Fremdkörper wirken und die Entzündung, als deren Produkt sie entstanden, ihrerseits unterhalten. Dann sehen wir auf den *serösen Häuten* ähnliche Vorgänge wie an den eben besprochenen experimentell verwendeten Massen. Leukozyten spielen freilich keine nennenswerte Rolle. Dagegen dringen aus der serösen Haut zahlreiche fixe Zellen mit jungen Gefäßsprossen in das Fibrin

Fig. 351.
Organisation von Fibrin (Perikarditis). Das Dunkle ist Fibrin. Von unten her dringen Züge von Zellen ein.

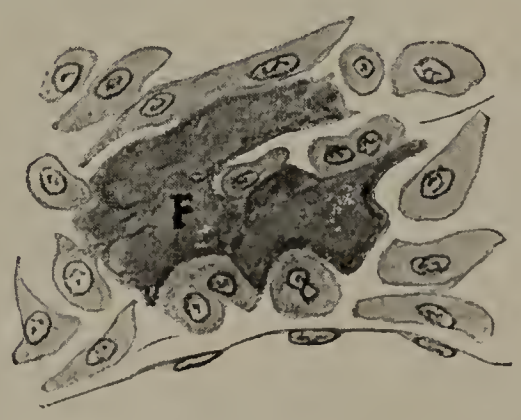

Fig. 352.
Fibrinscholle von großen protoplasmatischen Zellen rings angefressen.

ein (Fig. 351), und lösen es langsam auf. Seine balkigen Massen sehen wie angefressen aus, die Zellen (Fig. 352) liegen in den von ihnen erzeugten Gruben des Gerinnsels, das so mehr und mehr abnimmt. Wir nennen diese Bildung eines gefäßhaltigen Bindegewebes an Stelle der

geronnenen Massen **Organisation** (Fig. 353). Das später faserig, narbig werdende Gewebe kann die serösen Häute erheblich verdicken.

Der gleiche Vorgang ersetzt in den *Lungen* (s. Fig. 636) das zuweilen bei Pneumonien in den Lufträumen liegenbleibende Fibrin, ferner *Blutergüsse*, soweit sie sich nicht in der Lymphe lösen, und *Thromben* in Gefäßen und auf den Herzklappen.

Fig. 353.

Schema über Fibrinorganisation. Unten ein Streifen von Bindegewebe einer serösen Haut. Darauf dunkles Fibrin. *A* Zellvermehrung unter dem Fibrin. *B* erstes Eindringen von Zellzügen in das Fibrin. *C* Ersatz des größten Teiles des Fibrins durch die eindringenden, von Gefäßen begleiteten Zellen. *D* nur noch kleine Fibrinreste. *E* das Fibrin ist verschwunden. *F* das neue Bindegewebe ist narbig und geschrumpft.

Die *Organisation der Thromben* (Fig. 354, s. S. 143) erfolgt durch einwachsende *Zellen der Intima*, aber nicht durch die Endothelien, die dort wo der Thrombus der Gefäßwand anliegt, zugrunde gegangen sind, ferner durch die lebhaft vordringenden röhrenförmigen *Sprossen der vasa vasorum*,

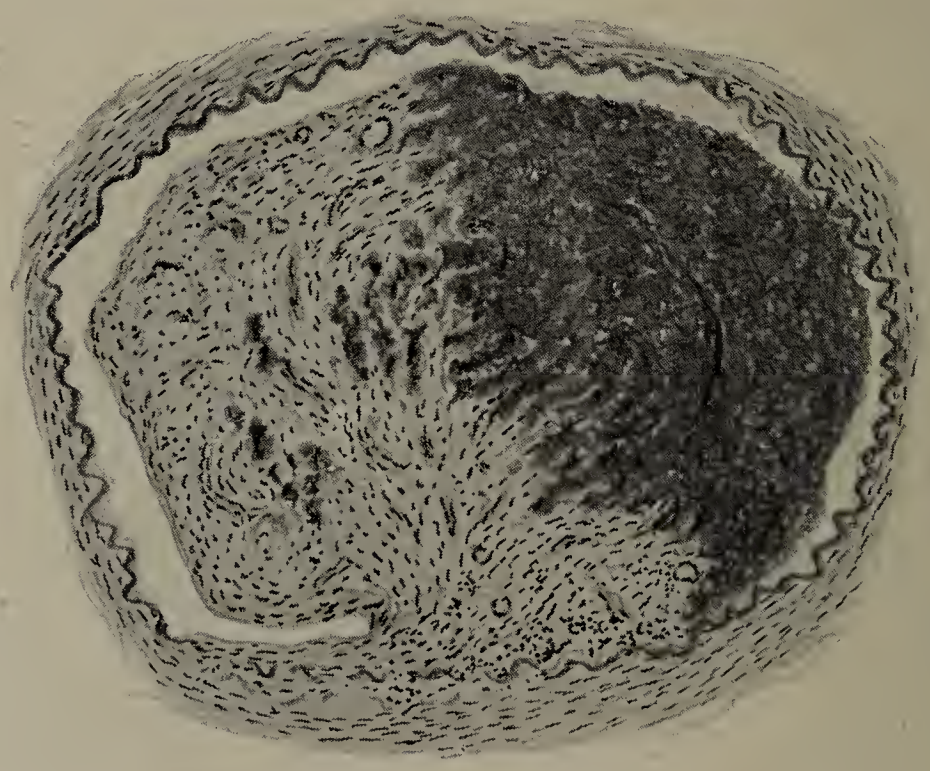

Fig 354.

Organisation eines Thrombus in einer quergetroffenen Arterie. Der dunkle Abschnitt ist noch Thrombus, der helle ist das organisierende zell- und gefäßreiche, unten aus der Wand heraussprossende Bindegewebe.

deren Aufbau aus Endothelien man meist sehr schön verfolgen kann. Blutplättchen, Leukozyten und Fibrin werden aufgelöst, aus dem Hämoglobin der Erythrozyten entsteht Hämosiderin.

Die zellige Durchwachsung ist endlich in allen wesentlichen Punkten auch da zu verfolgen, wo es sich um **abgestorbene Gewebsteile** handelt, z. B. um anämische Infarkte (der Niere, des Herzens usw.) Solange

die als primäre Gewebsalteration zu bezeichnende Koagulationsnekrose das Bild vollkommen beherrscht, kann man in solchen Fällen von einer *alterativen Entzündung* sprechen. Die Emigration macht, wie in allen anderen Fällen, den Anfang, sie durchsetzt aber nur die *äußeren Abschnitte* des nekrotischen Herdes. Den bald zerfallenden Leukozyten folgt das aus der Umgebung sich entwickelnde jugendliche



Fig. 355.

Demarkation einer Hautnekrose. *C* nekrotisches Hautstück, *B* eitrige Infiltrationszone, *A* normale Haut.

Bindegewebe, das langsam in die tote Substanz eindringt, die von den aus zerfallenden Leukozyten frei werdenden Fermenten gelöst und resorbiert wird.

In anderer Weise wirkt die Entzündung auf tote, *nicht resorbierbare* Teile, wie die Knochensubstanz. Nekrotische Teile, z. B. der Kompakta eines Röhrenknochens, veranlassen, wenn sie zugleich bakteriell infiziert sind, in den Markräumen der angrenzenden lebenden Abschnitte Hyper-



Fig. 356.

Abstoßung eines nekrotischen Haut- und Knorpelstückes des Kaninchenohres (Höllensteinätzung). *N* das nekrotische Stück, *E*, *E* Epidermis, *K*, *K* Knorpel. Zwischen *N* und *K* eine dunkle Zone von Leukozytenanhäufung.

ämie, Zellwucherung, Bildung von Riesenzellen (Osteoklasten), die den Knochen in einer Grenzzone einschmelzen und so das *tote Stück, den Sequester, vom lebenden trennen.*

Ähnliche Vorgänge laufen dort ab, wo nekrotische Gewebsteile an freie Flächen anstoßen. Wenn z. B. größere Hautteile absterben, oder wenn ganze Zehen oder noch größere Abschnitte der Extremitäten nekrotisch werden, so gerät die an das nekrotische Gewebe anstoßende, noch lebende Haut in eine bei langer Dauer durch starke Wucherung

der fixen Zellen ausgezeichnete Entzündung mit lebhafter Emigration. Die Leukozyten (Fig. 355) schmelzen an der Grenze eine Zone des nekrotischen Gewebes ein und lösen so den nekrotischen Teil ab. Man sieht das Ergebnis des Vorganges sehr gut an dem in Fig. 356 wiedergegebenen experimentellen Beispiel. Diese Begrenzung des Toten gegen das Lebende heißt **Demarkation**.

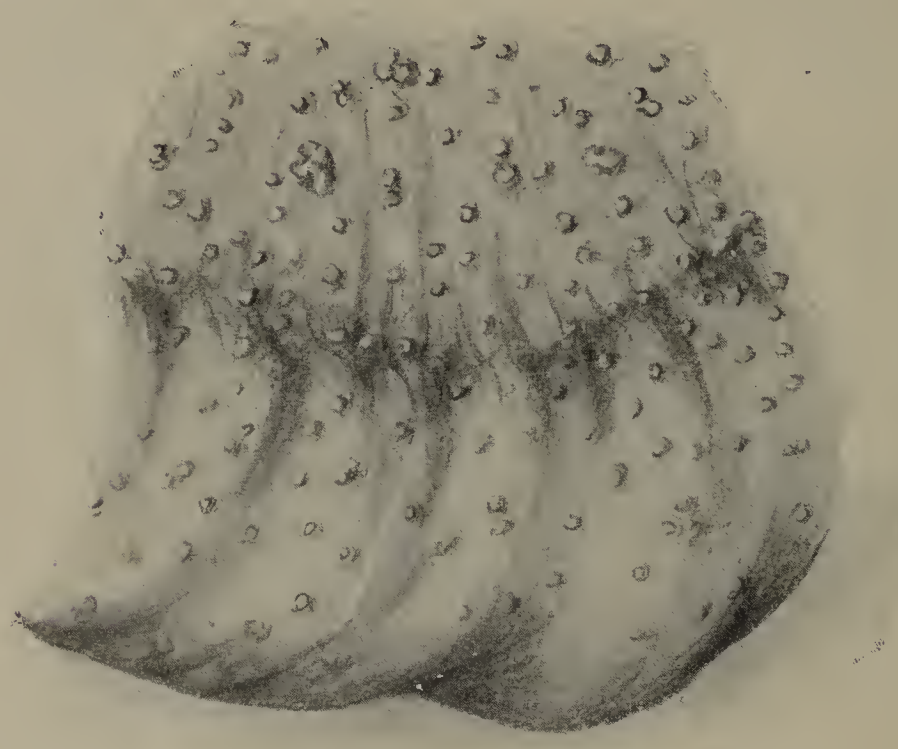

Fig. 357.
Miliartuberkulose der Serosa des Mesenteriums und des Darmes.

So werden schädlich wirkende Exsudate, Blutergüsse, Thromben und nekrotische Teile durch die von ihnen ausgelösten exsudativen und proliferativen Vorgänge teils *eingeschmolzen*, teils *organisiert*, teils durch Demarkation *beseitigt*. Und wenn auch diese Vorgänge nicht völlig normale Verhältnisse wiederherstellen, ja manchmal störende Folgen (z. B. Geschwüre) zurücklassen, so sind sie doch für den Organismus überwiegend vorteilhaft.

c) Die spezifischen Entzündungen.

Auch durch Bakterien können Kombinationsprozesse mit Überwiegen der Proliferation bedingt werden. Da die letztere hierbei in der Regel zu so charakteristischen Produkten führt, daß man aus ihnen die Krankheitserreger erschließen kann, bezeichnet man diese Entzündungen als *spezifische*.

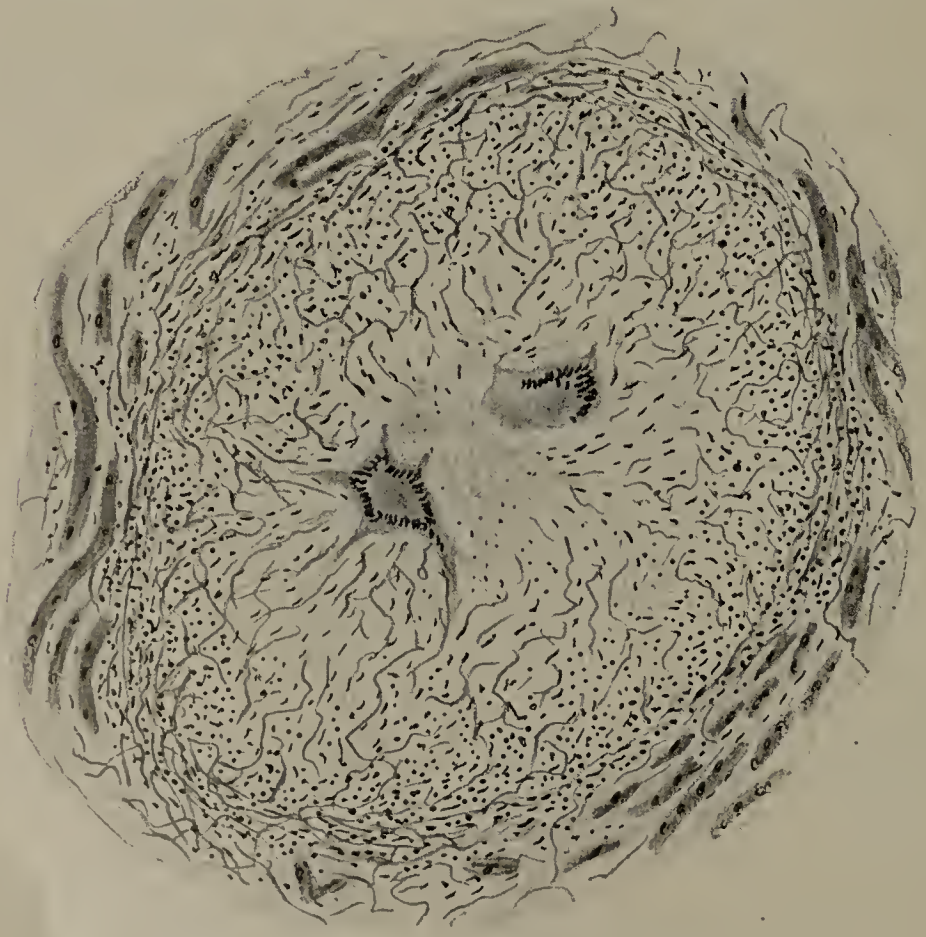

Fig. 358.
Tuberkel, schwache Vergr. Zentral zwei Riesenzellen, um sie herum eine zellreiche Umhüllung, die sich nach außen gegen Bindegewebe ziemlich scharf begrenzt. Außen ringsum Muskelfasern.

So veranlaßt der **Aktinomyces** z. B. eine relativ geringe Exsudation, dagegen aber eine sehr starke Proliferation; das neugebildete Granulationsgewebe verfällt in der Umgebung des Pilzes einer eiterähnlichen Einschmelzung, während es in der Peripherie zur Produktion reichlicher

kollagener Substanz von narbiger Beschaffenheit führt. So entstehen umfangreichere Entzündungsherde, die aus einem von eitererfüllten Kanälen durchzogenen Bindegewebe bestehen.

Die **Typhusbazillen,** die sich in den lymphatischen Apparaten der Darmwand ansiedeln, veranlassen hier nur eine geringe Exsudation und Emigration von Leukozyten. Sie haben auf die Leukozyten keine chemotaktische Wirkung. Dafür aber rufen sie eine Schwellung jener Apparate hervor, in denen die *Endothelien* lebhaft proliferieren (Typhuszellen Fig. 555). Zwischen ihnen trifft man die Bazillen meist haufenweise an (Fig. 39).

Wieder anders verhalten sich die **Tuberkelbazillen.** Ihre Gegenwart veranlaßt hauptsächlich *Wucherungsvorgänge* an fixen Zellen. Daraus gehen knötchenförmige Gewebsneubildungen hervor, die wir **Tuberkel** nennen (Fig. 357).

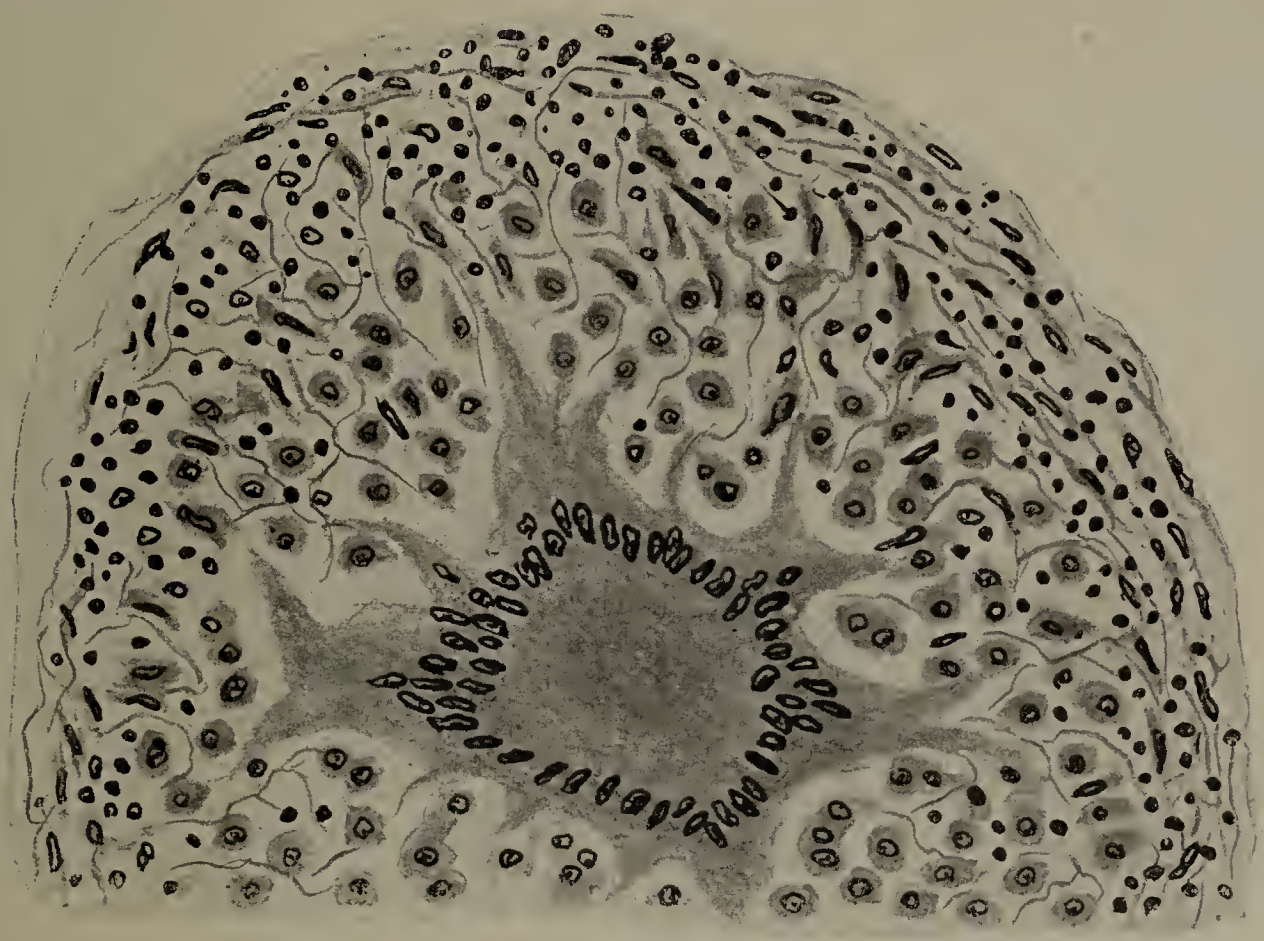

Fig. 359.

Teil eines Tuberkels. Starke Vergr. Um die große vielkernige Riesenzelle ordnen sich zahlreiche epithelioide Zellen, zwischen denen nach außen Fibrillen hervortreten. Die Riesenzelle hat Ausläufer, denen einzelne Fibrillen anliegen.

Ursprünglich freilich wurden mit diesem Namen nur die Knötchen der Lunge belegt, an deren Aufbau geronnenes Exsudat wechselnden Anteil hat. Nach Virchows Vorgang aber nennen wir jetzt im engeren Sinne *die durch Wucherung entstandenen, miliaren, d. h. hanfkorn-(milium-)großen Gebilde Tuberkel.* Ebenso wie bei allen Kombinationsprozessen geht auch bei der Tuberkelbildung der Proliferation eine primäre Gewebsalteration, der sich zunächst eine Exsudation anschließt, voraus. Im menschlichen Körper bekommen wir in der Regel nur das fertige Produkt, den Tuberkel, zu sehen. Im Tierexperiment können wir aber den ganzen Prozeß verfolgen (Wechsberg, Herxheimer).

Die fertigen Tuberkel bestehen aus Granulationszellen, die sich in den meisten Fällen zu einer charakteristischen **Struktur** anordnen. Die *besonders typisch gebauten Tuberkel* (Fig. 358, 359) zeigen folgende Eigen-

tümlichkeiten. Den Mittelpunkt bildet eine **Riesenzelle,** die von den früher betrachteten Fremdkörperriesenzellen sich nicht grundsätzlich unterscheidet. Nur ist bei ihr die *Randstellung* der gern radiär (Fig. 359) gestellten Kerne die Regel und die Begrenzung ist häufig durch Ausläufer *zackig*. Doch gibt es auch abgerundete ausläuferfreie Riesenzellen. An sie schließt sich ringsum eine retikuläre Substanz an, in die Lymphozyten und größere »epithelioide« (s. unten) Zellen eingelagert sind. Das Netzwerk ist sehr feinfaserig. An die zarten Fibrillen (Fig. 359) legen sich die Ausläufer der Riesenzelle an, so daß es aussieht, als gingen sie in sie über. Weiter außen werden die Netzfasern dicker, ordnen sich in zirkulärer Richtung aneinander und bilden so eine Abgrenzung des Knötchens gegen die weitere Umgebung, in die sie sich allmählich verlieren. *Gefäße* sind in dem Tuberkel *nicht* vorhanden.

Die Randständigkeit der Kerne in den tuberkulösen Riesenzellen hat Langhans hervorgehoben. Daher spricht man von Langhansschen Riesenzellen.

Die Anordnung der Kerne hat Weigert daraus abgeleitet, daß die Mitte der Riesenzelle durch die Bazillen nekrotisch sei und daß die Kerne in die lebenden Randabschnitte rückten. Neuerdings ist aber gezeigt worden, daß die Nekrose zunächst fehlt und daß im Zentrum der Riesenzelle, vielfach auch exzentrisch sich Zentralkörperchen und Astrosphären finden, die jene Randstellung bestimmen. Erst später tritt in der Mitte der Riesenzellen die Verkäsung ein, die allmählich die ganze Zelle ergreifen und sich weiter ausdehnen kann.

Der Bau des Tuberkels zeigt nun im einzelnen manche kleine Abweichungen. Die Riesenzellen können zu mehreren vorhanden sein (Fig. 358), sie können, in den ersten Stadien namentlich, auch ganz fehlen. Dann wird die Mitte von größeren protoplasmareichen, mit einem oder zwei Kernen versehenen Zellen gebildet, aus denen die typischen Riesenzellen hervorgehen können. Sie werden wegen ihrer Ähnlichkeit mit Epithelien auch wohl *epithelioide Zellen* genannt und sind oft in so großer Zahl zugegen, daß sie den Tuberkel fast allein bilden (Epithelioidzellentuberkel).

Riesenzellenhaltige *Knötchen* kommen nicht nur unter der Einwirkung von Tuberkelbazillen zustande. Auch um manche feinkörnige Fremdkörper z. B. um kleinste Steinsplitterchen, die etwa bei einer Explosion in die Haut gelangen, bildet das entzündlich wachsende Bindegewebe mehr oder weniger abgegrenzte Bezirke, die den Tuberkeln sehr ähnlich sind (Fremdkörper-»Tuberkulose«) und Fremdkörperriesenzellen mit randständigen Kernen enthalten. In den Fremdkörpertuberkeln kommt es aber *nicht zur Nekrose*, so daß aus ihrer Gegenwart in sonst zweifelhaften Fällen auf Tuberkulose geschlossen werden kann, außerdem sind in den Fremdkörpertuberkeln meist Kapillaren vorhanden, während wie gesagt die echten Tuberkel stets völlig gefäßlos sind.

Die *Tuberkelbazillen* liegen zunächst *hauptsächlich in den Riesenzellen* (Fig. 360), wo sie einzeln oder zu mehreren oder vielen gewöhnlich an der Innenseite der Kerne oder zwischen ihnen gefunden werden. Sie fehlen dagegen bei den ausgebildeten Riesenzellen in der Mitte des Protoplasmas, finden sich aber auch außerhalb ihres Leibes in den übrigen Teilen des Tuberkels teils frei, teils in epithelioiden Zellen. Sie veranlassen jene in der Mitte der älteren Riesenzellen oder auch in anderen Teilen des Tuberkels beginnende Verkäsung. Die Gefäßlosigkeit des Knötchens mag deren Zustandekommen begünstigen.

Die **Histogenese des Tuberkels** ist besonders von Baumgarten studiert worden. Die Riesenzellen gehen aus fixen Elementen (Bindegewebszellen und Endothelien der Blut- und Lymphbahnen) hervor, welche die Bazillen aufnehmen, jene epithelioiden Zellen bilden und sich dann einzeln oder zu mehreren unter Vermehrung des Protoplasmas und direkter Kernteilung, vielleicht auch durch Konfluenz benachbarter gleichartiger Zellen zu Riesenzellen vergrößern.

Fig. 360.
Riesenzelle mit zahlreichen den Kernen naheliegenden Bazillen.

Die zackige, durch Ausläufer bedingte Beschaffenheit vieler Riesenzellen wird am besten aus einer Konfluenz von Zellen verständlich, vor allem, wenn es sich um die zusammenhängenden endothelialen Elemente eines lymphatischen Retikulums handelt. Das ist aber deshalb besonders häufig, weil die Tuberkelbazillen sich nicht nur in **Lymphdrüsen,** sondern auch in den oben besprochenen **lymphatischen Herdchen** festsetzen, wo sie überall **Endothelien** antreffen. Gerade an diesen Zellen kann man die Entwicklung zu den vielkernigen Elementen ausgezeichnet verfolgen.

In der Umgebung der Riesenzellen geht eine *Wucherung* der zu epithelioiden Zellen werdenden *fixen Elemente* vor sich, die ihre Fähig-

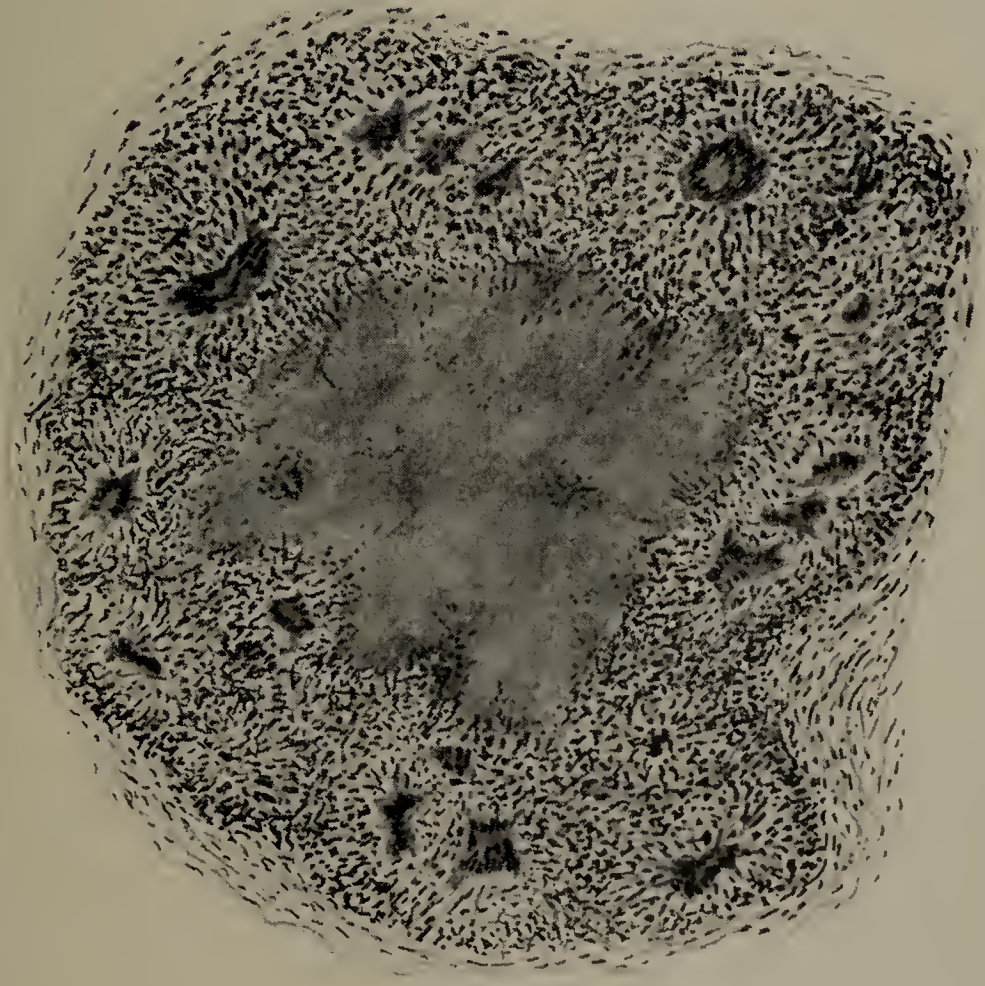

Fig. 361.
Stück einer Leber mit einem größeren Konglomerattuberkel und zahlreichen kleineren Tuberkeln.

keit, kollagene Substanz zu produzieren, zunächst einbüßen. Die in den Tuberkeln nachzuweisende fibrilläre Zwischensubstanz stammt von dem Gewebe her, in dem sich der Tuberkel entwickelt hat. Schon

frühzeitig treten ferner Lymphozyten in zunehmender Zahl auf. Sie wandern aus der Umgebung ein, oder sie stammen ab von den an Ort und Stelle schon vorher anwesenden Lymphkörperchen.

Bei den makroskopisch sichtbaren Knötchen handelt es sich aber nur in den kleinsten Formen um einen einzigen, in den größeren stets um mehrere oder viele Tuberkel, die miteinander vereinigt sind. Um den ersten bilden sich außen immer neue, die oft mehr oder weniger zusammenfließen. So entstehen (Fig. 361) erbsengroße, nußgroße und weit umfangreichere Knoten (*Konglomerattuberkel*). Mit der Größe schreitet aber meist zugleich eine in der Mitte beginnende Nekrose, **Verkäsung** fort, die den Knoten zum größten Teile einnimmt, so daß nur eine schmale Randzone aus nicht verkästem Granulationsgewebe besteht (Fig. 362). (S. besonders die Gehirntuberkel Fig. 478, 479). Die Verkäsung kann auch schon vor der Konglomeration im miliaren Tuberkel einsetzen. Die der zentralen Verkäsung benachbarten Epithelioidzellen ordnen sich mit ihren Längsachsen radiär zum Zentrum (Wirtelstellung der Epithelioidzellen, Weigert).



Fig. 362.
Verkäsende Tuberkulose. Der helle Bezirk ist Käse, der körnige Rand das noch erhaltene Gewebe.



Fig. 363.
Miliartuberkulose der Lunge. Der Unterlappen ist mit hellen Knötchen gleichmäßig durchsetzt.

Die Wirkung der Bazillen beschränkt sich aber nicht auf die bisher besprochenen Prozesse. Sie führt nämlich, zumal in Fällen raschen Verlaufes zu einer **Exsudation,** bei der an einzelnen Stellen (z. B. in den weichen Hirnhäuten) anfänglich *Leukozyten* ausgedehnt beteiligt sein können, um bald Lymphozyten (Orth) Platz zu machen. Auch in den Gelenken kann die Emigration lebhaft sein (bis zur Bildung dünnen *Eiters*).

In der *Lunge* spielt die *Exsudation* eine große Rolle (Orth). Neben der sogenannten granulierenden Form, d. h. der Bildung typischer Gerüsttuberkel (Fig. 363) tritt hier die Tuberkulose als *käsige Pneumonie* auf. Die aërogen in die Alveolen gelangten Tuberkelbazillen erzeugen zunächst einen desquamativen, völlig uncharakteristischen Katarrh,

der nach seinem makroskopischen Verhalten als *gelatinöse Pneumonie* bezeichnet wird. Das Exsudat ebenso wie die Alveolarsepten verfallen der Verkäsung. Die so gebildeten Käseherde unterscheiden sich von den aus Konglomerattuberkeln hervorgegangenen durch das Fehlen einer Granulationszellenzone mit wirtelförmiger Anordnung an der Peripherie.

Kommt die Tuberkulose zum Stillstand, so gewinnen die Epithelioidzellen ihre Fähigkeit, kollagene Substanz zu produzieren, wieder und es geht das neugebildete Gewebe allmählich einen Vernarbungsprozeß ein. Wir sehen die Zwischensubstanz zunehmen, die Zellen abnehmen, bis ein oft außerordentlich derbes, kernarmes, dichtes Bindegewebe vorliegt, das besonders auf der Pleura dicke, häufig die beiden Blätter miteinander vereinigende hyalinisierte *Schwarten* bildet.

Der Käse wird durch das narbige Gewebe eingeschlossen, abgekapselt und manchmal durch Wasserentziehung eingedickt. Er wird trockener, bröckelig. Sehr oft verkalkt er zu einer zackigen Masse. Eine Auflösung aber (Autolyse) und Resorption, wie wir sie bei sonstigem toten Gewebe kennen lernten, findet im allgemeinen nicht statt.

Schreitet die Tuberkulose außen dauernd weiter, so zerfällt innen der Käse mehr und mehr zu einer schmierigen oder breiigen, oft flüssigen Masse, während sich um ihn immer neues, nach innen wiederum verkäsendes tuberkulöses Granulationsgewebe neu bildet. Dieses umhüllt also den Käse, der so in einer Art unregelmäßiger Höhle liegt. Aus ihr entleert er sich oft schon im Leben, so in der Lunge, wo dadurch die Kavernen (Fig. 659) entstehen, teilweise auch in der Niere (Fig. 764ff.). In analoger Weise kann auch der Käse bei der käsigen Pneumonie sich verflüssigen (fermentativer Prozeß); dadurch können ebenfalls größere oder kleinere Kavernen zustande kommen.

Wo tuberkulöses Granulationsgewebe an Oberflächen grenzt, stoßen sich diese nekrotischen Massen beständig ab, während in der Tiefe die Wucherung weitergeht. So bilden sich immer tiefer greifende *Geschwüre* (z. B. im Darm, Fig. 549), deren Grund von einem mit Tuberkeln durchsetzten Granulationsgewebe gebildet wird.

Den Tuberkelbazillen nahe verwandt sind die **Leprabazillen.** Sie erzeugen eine entzündliche Neubildung, innerhalb deren sie sich in Zellen finden, die teils den Umfang gewöhnlicher Bindegewebszellen, teils größerer, nicht selten vielkerniger Zellen haben. Typische Riesenzellen bilden sich dagegen nicht, ebensowenig tuberkelähnliche Knötchen. Das Protoplasma der bazillenhaltigen Zellen ist gegenüber den eingelagerten Mikroorganismen nur wenig sichtbar. Es wird so hell, daß man es schon deshalb kaum wahrnimmt. Daher gewinnt es wohl den Anschein, als lägen die Bazillen haufenweise frei in den Gewebslücken (s. S. 30, Fig. 42).

Von den übrigen infektiösen Prozessen muß noch die **Syphilis** hier erwähnt werden. Die sogenannten Initialsklerosen, d. h. die Verhärtungen der Haut und der Schleimhäute an der Eintrittspforte des Giftes, sind neben einer Wucherung der fixen Zellen durch eine außerordentlich dichte, herdweise auftretende perivaskuläre Infiltration mit Lymphozyten hervorgerufen. In den späteren (tertiären) Stadien der Erkrankung bilden sich die wegen ihrer zähelastischen Beschaffenheit sogenannten *Gummigeschwülste*, die hauptsächlich (Fig. 584) in inneren

Organen, in erster Linie in der Leber, aber auch im Gehirn, im Knochensystem, im Hoden vorkommen. Es sind kleine oder umfangreiche (z. B. walnußgroße) Knoten aus Granulationsgewebe, in dem auch Langhanssche Riesenzellen vorkommen können. Das Gewebe hat eine ausgesprochene Neigung zu fettigdegenerativem und nekrotischem Untergang, und gerade in diesem Zustande zeigt es jene elastische Konsistenz. Auf der Schnittfläche besteht es in den Randteilen, solange ihr Wachstum dauert, aus jüngerem, feuchten Gewebe, das nach innen mehr und mehr degeneriert und abstirbt. Unter Resorption der toten Massen und bindegewebiger Schrumpfung der Randpartien verschwinden die Gummen bei der Heilung der Syphilis. Es bleiben Narben zurück, die manchmal sehr ausgedehnt sind.

Die Unterscheidung von dem tuberkulösen verkäsenden Granulationsgewebe macht zuweilen, bei mangelhafter Entwicklung der Tuberkel und wenn andererseits auch im syphilitischen Gewebe hier und da Riesenzellen vorkommen, einige Schwierigkeiten. Heute kann man freilich die Spirochäten zur Diagnose heranziehen.

6. Die Ausbreitung der entzündlichen Prozesse im Organismus.

Jede Entzündung ist ein Vorgang, der sich in *einem kleineren oder größeren Gebiete lokalisiert. Es gibt keine den ganzen Körper zugleich ergreifenden Entzündungen.* Wenn ein lokal entzündungerregendes *Gift* den ganzen Organismus durchtränkt, so können wohl überall regressive Veränderungen, aber keine Entzündungen entstehen. Denn diese setzen einen Gegensatz zwischen dem in einem umschriebenen Gebiet vorhandenen Erreger und dem umgebenden Gewebe voraus. Wenn aber *Bakterien* von der Eintrittspforte in das Blut eindringen, so können sie multiple umschriebene Entzündungen (*Metastasen*) in den verschiedensten Organen erzeugen, wenn sie sich irgendwo festsetzen, lebhaft vermehren und so wieder lokal intensiver als auf den übrigen Körper einwirken. Sehr deutlich ist das bei den Tuberkelbazillen, die besonders bei der Miliartuberkulose (Fig. 363) überall da, wo sie Fuß fassen, Knötchen erzeugen. Handelt es sich um eitererregende Organismen, die z. B. in der Lunge, im Myokard wieder Abszesse erzeugen, so gebraucht man den Ausdruck **Pyämie.** Er stammt daher, daß man früher glaubte, es handele sich um eine von dem primären Herde ausgehende Überschwemmung des Blutes mit Eiter und um seine Festsetzung und Anhäufung in den sekundären Abszessen. Entstehen aber durch die aus dem primären Herde ins Blut übertretenden Bakterien keine Abszesse, weil durch die Allgemeinvergiftung des Körpers jener Gegensatz zwischen Geweben und Bakterien aufgehoben ist, sondern tritt nur eine Vermehrung der Mikroben, zumal im Blut ein, oder werden nur Stoffwechselsprodukte der am primären Herde vegetierenden Bakterien in das Blut abgegeben, so reden wir von *Septikämie oder* **Sepsis.**

Pyämie und Sepsis lassen sich voneinander nicht scharf trennen.

Die Überschwemmung des Blutes mit Bakterien, für die man auch die Bezeichnung »Mykose« oder »Bakteriämie« gebraucht (z. B. Staphylomykose oder Staphylokokkämie bei Gegenwart von Staphylokokken), ist eine ungünstige Erscheinung. Sie kann im Leben, aber auch noch in der Leiche,

zum mindesten in den ersten Stunden nach dem Tode, festgestellt werden, da postmortal ein Übergang von Bakterien aus Entzündungsherden in das Blut erst spät stattfindet.

7. Das Verhalten des übrigen Körpers bei Entzündungen.

Mit der Bildung der primären und sekundären Herde ist die Tätigkeit des Körpers bei der Entzündung nicht erschöpft. Abgesehen von *degenerativen* Veränderungen treten im übrigen Organismus auch **progressive** Vorgänge ein.

Der *eine* ist gekennzeichnet durch die hauptsächlich im Knochenmark vor sich gehende, oft außerordentlich **lebhafte Neubildung von Leukozyten,** die an Stelle der aus dem Blute durch die Emigration verschwundenen treten, aber auch darüber hinaus dem Entzündungsherde immer aufs neue zugeführt werden. Wenn man bedenkt, daß der Eiter sich oft literweise ansammelt, dann ergibt sich, welche gewaltige Leistung dem Knochenmark bei der ungeheuren Neubildung von Leukozyten zufällt. Dabei kommt es naturgemäß zu einer Vermehrung der weißen Blutzellen im Blute, zu einer **Leukozytose.** Sie ist bei manchen Infektionen, z. B. bei Pneumonie und den durch die Eiterkokken veranlaßten, besonders ausgeprägt, fehlt bei anderen, z. B. bei Typhus ganz. Die vermehrten Leukozyten sind auch im Kreislauf als Phagozyten tätig.

Eine *zweite* Erscheinung ist die **Bildung der antitoxischen und bakteriziden Substanzen,** die in den inneren Organen erfolgt, deren Lokalisation aber in den einzelnen Fällen noch nicht ausreichend sicher festgestellt ist.

Eine *dritte* Erscheinung ist das **Fieber** (S. 55), das gern auch als eine die Entwicklung der Bakterien hemmende Abwehrerscheinung aufgefaßt wird.

8. Definition und Bedeutung der Entzündung.

Nach Kenntnis aller morphologischen Eigentümlichkeiten ist es nun unsere Aufgabe, eine *Definition der Entzündung* zu geben. Wir fragen in dieser Absicht zunächst, welche von den vielgestaltigen Vorgängen, die uns beschäftigt haben, zur Entzündung im eigentlichen Sinne gehören, und beginnen mit den **lokalen** Prozessen.

Wir haben gesehen, daß in den entzündeten Geweben neben- bzw. nacheinander ablaufen: erstens die *primäre Gewebsalteration*, die vorwiegend, wenn nicht immer, in Nekrose der durch die »Entzündungsreize« geschädigten Teile besteht; zweitens die *Exsudation* (Bildung eines zelligen und zunächst flüssigen Exsudats); drittens die *Proliferation* (Bildung eines Granulationsgewebes verbunden mit Regeneration).

Wir sahen weiter, daß diese drei Vorgänge sich gegenseitig bedingen und ineinandergreifen und daher als Kombinationsprozeß zusammengefaßt werden.

Es fragt sich nun bei der Aufstellung einer Definition der Entzündung, was die Entzündung charakterisiert.

a) Gewebsalterationen kommen, wie wir gesehen haben, sehr häufig vor, ohne daß sie notwendigerweise die Entzündungsvorgänge nach sich ziehen. Sie müssen besonderer Art sein, müssen durch die entstehenden Abbauprodukte die benachbarten Gefäßwände alterieren und die wandernden Zellen chemotaktisch anlocken. Eine derartige Einwirkung, die durch die »Entzündungsreize« selbst noch wesentlich gesteigert werden

kann, tritt stets ein, wenn innerhalb des lebenden Organismus lokaler Gewebstod, Nekrose, zustande kommt und wenn ferner der Organismus reaktionsfähig ist. Die primäre Gewebsalteration ist daher ein integrierender Teilvorgang des Entzündungsprozesses.

b) *Auswanderung von Leukozyten* ist schon in der *Norm* an einzelnen Stellen (so in der Schleimhaut der Mund- und Rachenhöhle) regelmäßig vorhanden. Bei der Entzündung aber kann sie nicht nur dort, sondern *überall und in großer Intensität auftreten. Austritt von Flüssigkeit* ist eine überall ablaufende, zur Bildung der Gewebsflüssigkeit führende Erscheinung, die bei der Entzündung ebenfalls *lebhaft erhöht* ist. Die durch die primäre Gewebsalteration ausgelöste Steigerung der physiologischen Exsudation macht diese zu einem pathologischen Vorgang und ebenfalls zu einem integrierenden Bestandteil des Entzündungsprozesses.

c) Proliferation haben wir bereits bei der Regeneration und der Hyperplasie kennen gelernt. Für sich allein ist sie also auch nicht für die Entzündung charakteristisch. Da sie aber als Folgeerscheinung der primären Gewebsalteration einige bemerkenswerte, sogleich zu betonende Eigentümlichkeiten aufweist, ist sie in dieser Form gleichfalls als wesentlicher Teilvorgang des Entzündungsprozesses zu bezeichnen.

So ist also zu konstatieren, daß *die drei, an sich nicht für die Entzündung charakteristischen Vorgänge durch ihre Kombination zu charakteristischen Teilvorgängen* werden.

Man hat vielfach die Ansicht ausgesprochen, daß die Proliferation nicht der Entzündung als solcher angehöre, daß sie vielmehr nur der Ausdruck einer Regeneration sei, welche die durch Degeneration und Nekrose gesetzten Lücken wieder ausfüllt.

Aber dem ist entgegenzuhalten, daß die *entzündliche Proliferation* **Eigentümlichkeiten besitzt, die der regenerativen fehlen.** Wenn die Zellen Granulationsknötchen von bestimmtem Bau und wenn sie *Riesenzellen* bilden, wenn sie tief in Fremdkörper, in Fibrin, in Blutergüsse *hineinwandern*, wenn sie dabei resorbierbare Gebilde *annagen* und in ihr Protoplasma *einverleiben* und wenn sie als *Phagozyten* die Bakterien in sich aufnehmen, so sind das alles Prozesse, *die nicht in den Rahmen der Regeneration* hineingehören, die vielmehr der *Entzündung eigentümlich* sind.

Es ist also berechtigt, die Wucherungsvorgänge zum großen Teil als einen **wesentlichen Bestandteil der Entzündung** anzusehen. Allerdings kann man die regenerativen und entzündlichen Neubildungsprozesse histologisch nicht sicher unterscheiden, weil sie sich gern kombinieren. Eine entzündungsfreie Regeneration ist einerseits praktisch kaum denkbar. Denn wenn auch die Lücke aseptisch bleibt, so wirkt doch der in ihr etwa enthaltene Fremdkörper, das ergossene Blut, das tote Gewebe usw. entzündungerregend. Bei der Entzündung andererseits ist meist wegen der in wechselndem Umfang eintretenden Gewebszerstörung auch regenerative Wucherung vorhanden, die einen Gewebsverlust ausgleicht. Theoretisch aber lassen sich die regenerative und die entzündliche Neubildung scharf auseinanderhalten.

Andererseits hat man auch die primäre Gewebsalteration nicht zum eigentlichen Entzündungsprozeß rechnen wollen, unter diesem vielmehr nur die Reaktionserscheinungen verstanden, die Alterationen dagegen als selbstverständliche Begleiterscheinungen bezeichnet, ohne welche die Entzündungsvorgänge ebenso ablaufen würden. Wir haben dieser Auffassung gegenüber betont, daß die Alteration überhaupt die not-

wendige Voraussetzung für die Exsudation und Proliferation ist, ihr demzufolge nicht die unwesentliche Bedeutung einer Begleiterscheinung, sondern die ausschlaggebende *Bedeutung eines auslösenden Momentes* zukommt. Immerhin stehen aber, besonders bei der Entzündung im engeren Sinne, Exsudation und Proliferation im Vordergrunde des Entzündungsbildes, und so kann man bei der Definition der Entzündung sie besonders unterstreichen.

Betrachten wir also die Vorgänge am Gefäßapparat und die progressiven Prozesse des Gewebes als die maßgebenden Eigentümlichkeiten, so können wir nunmehr die Entzündung definieren als die **Summe aller jener gesteigerten exsudativen und proliferativen Vorgänge, die durch die von verschiedenartigen Schädlichkeiten bedingte Gewebsalteration ausgelöst werden.**

Dieselben Gesichtspunkte sind es aber auch, die uns die Entzündung, d. h. also die gesteigerten Lebensvorgänge definieren lassen als die **Reaktion des Organismus gegen die einwirkenden Schädlichkeiten und deren Produkte.**

Auch nach dieser Definition haben Entzündung und *Regeneration* nichts miteinander zu tun. Denn diese ist *keine Reaktion* gegen die Schädlichkeiten, sondern ein Vorgang, der verlorengegangenes Gewebe wiederersetzt.

Diese Definition haben wir bisher aus den hauptsächlich ins Auge fallenden **lokalen** Erscheinungen abgeleitet. Aber sie wird nicht geändert, wenn wir nunmehr **auch die allgemeinen Vorgänge mit heranziehen.** Es kann kein Zweifel sein, daß wir auch die oft so lebhafte **Neubildung von Leukozyten** im Knochenmark und ebenso die Erzeugung von **Antitoxinen** und **bakteriziden Stoffen** durch diese oder jene Körperzellen *zur Entzündung hinzurechnen* müssen. Denn alle diese Prozesse sind als *lebhaft gesteigerte*, im normalen Organismus schon vorhandene oder wenigstens vorbereitete Lebensvorgänge ebenfalls *Reaktionen auf die eingedrungenen Schädlichkeiten*. Dazu kommt noch das *Fieber*.

Demgemäß ist die Entzündung die Reaktion des gesamten Organismus auf die einwirkenden Schädlichkeiten und deren Produkte.

Damit ist ein weiterer Unterschied gegenüber den regenerativen Neubildungen gegeben, die stets nur in der Umgebung der direkt geschädigten Gewebe ablaufen.

Die eben gegebene Definition der Entzündung ist von entscheidender Bedeutung für die Frage nach der Rolle, die dem *Organparenchym* (den Epithelien, den Muskeln usw.) bei der Entzündung zufällt. Alle Reaktionserscheinungen laufen im Interstitium ab, während die primäre Gewebsalteration häufig ihren Sitz im Parenchym hat. Hat nun auch das *Parenchym* an ihnen einen Anteil? Rein theoretisch betrachtet wäre es denkbar. Denn die Epithelien usw. könnten ja vielleicht auch wuchern und in engere Beziehung zu den Erregern treten. Tatsächlich tun sie es nicht oder nur in sehr geringem Maße.

Bei Überschwemmung des Blutes mit giftig wirkenden Substanzen oder Bakterien sehen wir häufig das empfindliche Parenchym ganzer Organe sogenannten *Parenchymdegenerationen* (trübe Schwellung, Verfettung) anheim fallen, ohne daß sich Reaktionserscheinungen seitens des Interstitiums einstellen. Man hat sich lange nicht entschließen können, diese Degenerationen als etwas dem Bilde der Entzündung Fremdes anzusehen. Indem man sie zu dem Prozeß hinzurechnete, redete man

(und tut es auch heute vielfach noch) von »*parenchymatöser Entzündung*«. *Aber sie haben mit der Entzündung als einer Reaktion gegen die eingedrungenen Schädlichkeiten nichts zu tun.* Es ist also, soweit man alle diese regressiven Veränderungen im Auge hat, *unberechtigt, von parenchymatöser Entzündung zu reden.*

Gibt es keine parenchymatöse Entzündung, so hat es auch nicht mehr die alte Bedeutung, wenn man im Gegensatz zu ihr von *interstitieller Entzündung* spricht. Denn im Interstitium verläuft jede Entzündung. —

Unsere Darstellung der Entzündung hatte zur Voraussetzung, daß sie eine gegen die Entzündungserreger gerichtete *Abwehrerscheinung* ist. Das, und in welcher Weise sie wirkt, müssen wir nun noch etwas genauer besprechen.

Die Entzündung tritt immer erst ein, wenn die Schädlichkeiten sich schon in den Geweben geltend machen. Sie verhindert also nicht deren Eindringen in den Körper, sie stellt sich ihnen nur *abwehrend entgegen* und bringt dadurch bald mehr, bald weniger Vorteil. Aber wenn sie auch grundsätzlich eine *Abwehr* bedeutet, so schafft sie dem Organismus doch nicht *nur* Nutzen. *Sie kann auch Nachteile im Gefolge haben*, die sich zu den von den Schädlichkeiten hervorgerufenen hinzugesellen. Wenn z. B. bei einer fibrinösen Lungenentzündung eine ganze Lunge mit geronnenem Exsudat vollgepfropft ist, so bedeutet das eine Verminderung der Respirationsfläche, eine Erschwerung der Zirkulation, einen Verlust eiweißhaltiger Flüssigkeit u. a. Auch sonst kann eine sehr lebhafte Exsudatbildung schaden, und auch die Gewebswucherung und ihr Ausgang in Narbengewebe kann allerlei Störungen mit sich bringen.

Hier interessiert uns aber allein die Entzündung als Abwehrerscheinung, der Nutzen, den sie mit sich bringt. Er äußert sich zunächst einmal gegenüber den *nicht parasitären Schädlichkeiten* und gegenüber *toten Gewebsmassen*. Davon war im einzelnen schon früher die Rede. Hier sei daran erinnert, daß *Fremdkörper* durch das vernarbende Granulationsgewebe eingekapselt und dadurch bedeutungslos, daß andere durch die Tätigkeit der Zellen aufgelöst werden. Ferner werden liegengebliebenes Exsudat, Blutergüsse, Thromben durch *Organisation* beseitigt. Nekrotische Gewebe werden teils *aufgelöst* und *resorbiert*, teils organisiert. Käse wird *in derbes Bindegewebe eingeschlossen* und dadurch unschädlich, andere tote Teile werden durch *Demarkation ausgestoßen*.

Viel wichtiger aber ist die Wirkung der Entzündung auf die **pathogenen Mikroorganismen.** Um sie zu verstehen, beantworten wir zunächst die Frage nach den räumlichen Beziehungen der Entzündung zu den Parasiten.

a) Die räumlichen Beziehungen zwischen entzündlichen Prozessen und Bakterien.

Was zunächst die Zellen angeht, so werden Haufen von Bakterien oft von einer dichten Hülle von Leukozyten umgeben, gleichsam *in einen Mantel* **eingeschlossen.**

Oder die Mikroorganismen sind einzeln oder in kleinen Gruppen zwischen den *massenhaft angesammelten* Zellen *verteilt.*

Oder endlich die Spaltpilze können (unter Umständen sämtlich) *von den Zellen aufgenommen werden.* Auf diese weit verbreitete **Phagozytose** hat Metschnikoff für zahlreiche Bakterien, für den Milzbrand, die

Erysipelkokken, die Rekurrensspirillen, die Tuberkelbazillen usw. hingewiesen. Wir haben u. a. geschildert, daß die pyogenen Kokken und Diplokokken in Leukozyten (Fig. 81, 82 und 333), die Tuberkelbazillen in Riesenzellen, die Leprabazillen in Bindegewebszellen verschiedener Größe aufgenommen werden. Auch bei den Schimmelpilzen sah Ribbert in Leber und Lunge eine weitgehende Einverleibung der Sporen in Riesenzellen (Fig. 365).

Neben den Zellen kommen die Bakterien auch mit den *entzündlichen* **Flüssigkeiten** in innige Berührung, sie werden von ihnen umspült.

So sind also alle räumlichen Beziehungen derartig, daß, wenn die Zellen und Flüssigkeiten einen Einfluß auf die Bakterien auszuüben vermögen, dieser Einfluß sich möglichst intensiv geltend machen kann.

Fig. 364.
Zwei Schimmelpilzsporen (*S*, *S*) in Leberkapillaren von einem Leukozytenmantel eingehüllt.

Fig. 365.
Mangelhaft entwickelte Schimmelpilzspore in einer großen Riesenzelle der Lunge 3 Tage nach Injektion der Sporen.

b) Die Einwirkung der entzündlichen Vorgänge auf die Bakterien.

In welcher Weise können nun die entzündlichen Vorgänge auf die Bakterien wirken?

1. Die knötchenförmige Ansammlung der Leukozyten kann die Folge haben, daß die Zufuhr des für viele Parasiten notwendigen *Sauerstoffes* vermindert wird.

2. Die *Stoffwechselprodukte der Bakterien* können wegen des durch die Zellumhüllung verhinderten Abflusses sich in den Knötchen anhäufen und nun die Spaltpilze an weiterer Vermehrung hindern.

3. Die **Phagozytose** (vor allem durch *Leukozyten* und *Endothelien*) verdient alle Beachtung. Auf sie legte Metschnikoff den größten Wert Er meinte, daß die Zellen auf die Bakterien ähnlich einwirken, wie die Protozoen auf die von ihnen als Nahrung aufgenommenen pflanzlichen Lebewesen, daß sie also durch eine verdauende Tätigkeit die Parasiten vernichten. Er hat zuerst die intrazellularen Absterbevorgänge eingehend studiert. Die Bakterien verlieren ihre Färbbarkeit, die Stäbchen und Spirillen zerfallen in kleinere Teile, in Körnchen, die sich nachher auflösen.

Gegen die Bedeutung der Phagozytose sind aber viele Einwände erhoben worden. Vor allem wurde betont, daß die Bakterien erst in die Zellen aufgenommen würden, nachdem sie außerhalb (durch die Säfte) gehemmt oder getötet worden seien. Den Zellen käme also nur die Vernichtung schon geschädigter Bakterien oder die Auflösung toter zu, sie seien im letzteren Fall nur *Nekrophagen*. Aber außer anderen Erfahrungen hat man auch in Reagenzglasversuchen die Phagozytose beobachtet und die Bakterien intrazellular absterben sehen.

Immerhin ist daran festzuhalten, daß die Bakterien um so leichter von den Zellen aufgenommen werden, je weniger virulent sie sind und je mehr sie schon in den Flüssigkeiten auf chemischem Wege (im Blute durch Opsonine geschädigt wurden. Insofern gibt der Grad der Phagozytose (im Blute) einen prognostisch verwertbaren Maßstab.

4. Außer den Zellen spielen nun aber die **Säfte** eine große Rolle. In ihnen sind die oben erwähnten und früher schon besprochenen *Antitoxine* und *bakteriziden Substanzen* vorhanden. Sie werden als Antwort auf das Eindringen der Entzündungserreger in den Körper lebhafter als sonst, oder überhaupt erst gebildet und nun durch die gesteigerte Exsudation dem Entzündungsherde zugeführt. Hier können sie dann ihre Wirkung entfalten. Die Antitoxine können hier Toxine binden. Die Alexine und Bakteriolysine werden die Bakterien schädigen oder töten.

Die Zellen kommen aber auch hier insofern in Betracht, als sie wenigstens zum Teil an der *Bildung* der Substanzen beteiligt sind: die bakterienfeindlichen Stoffe werden gern von den Leukozyten abgeleitet. Und da sie auch im Protoplasma vorhanden sein werden, so mag ihre Gegenwart einen Anteil an der Tätigkeit der Phagozyten haben.

Soweit aber die Bakterien und ihre Gifte aus dem Entzündungsgebiet in den übrigen Körper gelangen, werden auch innerhalb des Blutes die vermehrten Leukozyten und die gelösten Stoffe auf sie wirken. Auch das gehört in den Rahmen der Entzündung.

So ist also im ganzen ein *für den Organismus günstiger Einfluß der lokalen und allgemeinen Entzündung auf die Entzündungserreger leicht verständlich.*

Die folgenden Überlegungen sollen das noch etwas weiter erläutern:

Wir fragen zunächst nach der Bedeutung der *Eiterung*. Wenn sie ausbliebe, würden die Bakterien sich rasch ausbreiten und den Organismus überschwemmen. Durch die Eiterung wird ihre *Vermehrung und ihr Eindringen in den Körper* erschwert, sie bleiben im Eiter liegen oder gehen zugrunde und werden nach außen entleert, wenn der Abszeß sich spontan oder auf chirurgischen Eingriff öffnet. Dieser Auffassung der Eiterung entspricht es, daß eine künstliche *Verstärkung der entzündlichen Prozesse* (durch Wärme, Breiumschläge, Alkoholeinwirkung, nach Bier besonders durch venöse Stauung usw.) auf den Ablauf günstig einwirkt. Auch der Umstand, daß in *sterilen Eiter* eingebrachte Bakterien oft schnell zugrunde gehen, ist hier anzuführen.

Der Wert der Leukozytenansammlung geht aber ferner auch aus einem von Ribbert experimentell gewonnenen Resultate hervor. Wenn man *Sporen pathogener Schimmelpilze* in geringer Menge in die vordere Augenkammer von Kaninchen injiziert, so legen sie sich teils auf die Iris, teils auf die vordere

Linsenfläche. Da nun aus letzterer keine Emigration stattfindet, wohl aber aus ersterer, so werden die auf der Iris befindlichen Sporen rascher erreicht, als die in der Pupille abgelagerten, und deshalb dicht eingehüllt, bevor an die anderen Leukozyten herangekommen sind. Dann aber sehen wir eine ungleiche Entwicklung der Sporen. Auf der Iris keimen sie in den Zellknötchen nur unvollkommen aus, während sie auf der Linse, solange sie von den Leukozyten noch nicht erreicht sind, wachsen und Fäden bilden. Aus diesem Beispiel ergibt sich die *Wirkung des Zellmantels* aufs deutlichste. (Ribbert, Untergang pathogener Schimmelpilze, Bonn 1887.)

Im Anschluß an die Emigration ist auch die *Gewebswucherung* wichtig. Um den Entzündungsherd bildet sich Granulationsgewebe. Nun wissen wir aus Experimenten, daß das *Granulationsgewebe undurchgängig für Bakterien ist.* Die in dem Herde eingeschlossenen Bakterien werden also an dem Vordringen in den Körper gehindert. Ähnlich wirken, wenn auch nicht ganz so sicher, die Granulationszellen, die Tuberkelbazillen einschließen; hier tritt eine wesentliche Verlangsamung des Fortschreitens des Prozesses ein.

Diese Erörterungen zeigen nun vor allem, daß die entzündlichen Vorgänge sehr wesentlich dazu beitragen, die lebenden Erreger in dem **Entzündungsgebiet festzuhalten** *und hier zugleich der Einwirkung der Zellen und Säfte auszusetzen.* Gerade dadurch wird die Gefahr für den übrigen Körper verringert, wenn auch nicht ganz beseitigt. Denn erstens reichen, wie die tägliche Erfahrung lehrt, die entzündlichen Prozesse keineswegs immer hin, um die Erreger zu vernichten, und zweitens dringen ja doch in allen Fällen geringere Bakterienmengen in den Körper ein und Gifte werden aus dem Herde resorbiert. Aber die Menge der in den Körper gelangenden Bakterien und Gifte wird durch die Entzündung erheblich herabgesetzt, sehr oft in dem Maße, daß sie keinen ernstlichen Schaden anrichten, aber sie ist doch groß genug, um die Bildung der Antitoxine und bakterienfeindlichen Stoffe anzuregen, dadurch wieder die Bakterien zu beeinflussen und in vielen Fällen eine Immunität gegen spätere Infektionen herbeizuführen.

Wir nehmen heute an, daß die Lymphdrüsen Organe darstellen, von denen aus eine Immunisierung des Körpers eintritt, wenn in ihnen Bakterien längere Zeit zurückgehalten werden. Man stellt sich vor, die Lymphozyten liefern immunisierende Stoffe. Damit gewinnen wir einen neuen Gesichtspunkt für die von uns so oft betonte Bildung der lymphatischen Knötchen bei der Entzündung. In ihnen, die von toxischen Stoffen in erster Linie getroffen werden, bilden sich die eine *Immunität vermittelnden Lymphozyten.*

So dürfen wir zusammenfassend sagen, daß unser Organismus im ganzen von der Entzündung Nutzen hat und daß dieser Vorteil den ja zweifellos auch vorhandenen Nachteil überwiegt. Bliebe die Entzündung aus, so unterlägen die Schädlichkeiten, insbesondere die Bakterien nicht dem Einfluß der Zellen und Säfte, sie würden nicht in den Entzündungsherden festgehalten werden, sondern sich, ohne wesentlich gehindert zu sein, unbegrenzt vermehren, nach allen Seiten vordringen und den Körper durchsetzen.

Danach kann also die Entzündung in analogem Sinne, wie die Verdauung eine Ernährungsfunktion darstellt, als eine *Abwehrfunktion* betrachtet werden, die allerdings nicht an ein einzelnes Organ gebunden ist, sondern allen Geweben in wechselndem Maße zukommt und den *ganzen*

Körper in Anspruch nimmt. Denn außer dem Entzündungsherde selbst kommt das Knochenmark für die Bildung der Leukozyten und kommen andere Organe für die Erzeugung bakterienfeindlicher und antitoxischer Stoffe in Betracht.

Im normalen Organismus laufen nun stets insensible geringfügige Abwehrvorgänge ab. Denn wir sahen ja, daß in unsere Lunge beständig Staubpartikel eindringen und leichte Entzündungen erregen, und auch Bakterien werden sehr gewöhnlich hineingelangen, aber meist rasch zugrunde gehen. Auch die Darmwand wird vielfach Gelegenheit zum Eindringen von Bakterien und Giften bieten. So kann man die **Entzündung sehr wohl ansehen als eine hochgradige Steigerung gewisser, auch unter normalen Verhältnissen dauernd vorhandener, aber für gewöhnlich nicht wahrnehmbarer Lebensvorgänge.**

In dem Begriff der Abwehrfunktion liegt es, *daß die Entzündung nicht unter allen Umständen wirksam ist.* Intensiveren Schädlichkeiten kann sie nicht widerstehen und bei Infektionen durchaus nicht immer einen für den Organismus günstigen Verlauf herbeiführen. Es ist aber falsch, ihr deshalb den prinzipiellen Charakter eines nützlichen Vorganges abzusprechen. Es wäre das ebenso, als wollte man eine Armee, die gegen eine andere nicht aufkommen kann, weil sie zu klein und nicht ausreichend organisiert ist, deshalb nicht mehr als eine zur Verteidigung des Vaterlandes geeignete Institution ansehen. Der Vergleich läßt sich aber noch weiter durchführen. Die Aufstellung und Ausrüstung einer übergroßen Armee kann ein Land ruinieren, wie eine zu intensive Entzündung den Körper. Trotzdem behält sie die Eigenschaft einer vorteilhaften Einrichtung.

Fassen wir nun unsere Erörterungen über Wesen und Bedeutung der Entzündung zusammen, so werden wir sagen:

Entzündung ist die (besonders lokal ausgeprägte) Reaktion des gesamten Organismus gegen die eingedrungenen Schädlichkeiten und deren Produkte. Sie kann je nach ihrem Sitz und ihrer Ausdehnung mehr oder weniger gefahrbringend, sie kann aber andererseits dadurch nützlich sein, daß durch die verschiedenen lebhaft gesteigerten Lebensvorgänge die entzündungerregende Schädlichkeit beseitigt oder vernichtet, ihre Wirkung auf die Herde beschränkt, ihre Ausbreitung im übrigen Körper gehemmt und daß in vielen Fällen ein mehr oder weniger weitgehender Schutz gegen eine erneute Einwirkung der Schädlichkeiten geschaffen wird.

Sechster Abschnitt.

Mißbildungen.

Wenn die schädigenden Einflüsse nicht erst den erwachsenen, sondern schon den embryonalen Körper oder gar schon Ei und Spermatozoon treffen, so werden zwar die Folgen nicht prinzipiell verschieden, aber doch in vieler Hinsicht andere sein. Vor allem muß das lebhafte Wachstum, die wichtigste Lebenserscheinung der fetalen Gewebe, beeinträchtigt werden. Es verläuft *abweichend*, in anderer *Richtung*, es wird *verlangsamt*, es wird hier und da völlig *unterbrochen*. Das alles macht sich um so mehr bemerkbar, je weniger das betroffene Organ in seiner Ausbildung

vorgeschritten war. Daraus ergeben sich verschiedenartige Entwicklungsstörungen, deren Resultate wir als **Mißbildungen** (Monstra) bezeichnen.

Bevor wir aber ihre zahlreichen, vielgestaltigen Formen besprechen, soweit sie uns hier überhaupt beschäftigen sollen, müssen wir die Schädlichkeiten kennen lernen, welche die Entwicklung beeinflussen können.

1. Dahin gehören einmal *Krankheiten der Mutter*. Hier wären zu nennen:

a) Allgemeine Ernährungsstörungen.

b) Krankheiten, bei denen abnorme Stoffwechselprodukte im Blute kreisen.

c) *Infektionskrankheiten*, bei denen die Mikroorganismen selbst oder die Toxine auf den Fetus übergehen. So etwas ist möglich bei den pyogenen Kokken, den Tuberkelbazillen, dem syphilitischen Virus usw.

d) *Fieberhafte Krankheiten.*

e) *Psychische Einflüsse*, welche durch Auslösung von Uteruskontraktionen schädlich werden können.

2. An zweiter Stelle sind die Einwirkungen zu nennen, die von dem *Uterus, den Eihäuten und der Nabelschnur* ausgehen können.

a) *Raumbeschränkung von seiten des Uterus* oder zu enger Eihäute.

b) *Verwachsung der Körperoberfläche mit den Eihäuten* und der Plazenta. Sie tritt in wechselnder Ausdehnung, bald an dieser, bald an jener Körperstelle auf und hemmt gewöhnlich die Entwicklung des verwachsenen Teiles. Das Kopfende des Embryo ist bevorzugt (Fig. 366). Die anfänglich flächenhaften Verbindungen ziehen sich später oft zu Bändern aus.

Fig. 366.
Verwachsung der Plazenta *P* mit dem Kopf des Fetus. *C* mißbildeter Schädel. Verwachsungsstränge gehen auf Gesicht und Brust über.

c) Längere derartige *Fäden* können sich um Extremitäten, Finger, *herumschlingen* und deren weitere Entwicklung schädigen. Ähnliches ist von seiten der Nabelschnur möglich.

d) Einen nachteiligen Einfluß hat auch eine *zu große Menge von Fruchtwasser* (Hydrops amnii).

3. Drittens kommt ein *Trauma* in Betracht, wie Quetschung des Uterus, Stoß gegen ihn usw.

4. An vierter Stelle haben wir eine Reihe von Einflüssen zu nennen, über deren Wirkung uns *Versuche an Tieren* unterrichtet haben, während wir über ihre Bedeutung beim Menschen noch nicht genügend unterrichtet sind.

Besonders wichtig sind die zuerst von W. Roux an Froscheiern angestellten Versuche, in denen eine oder mehrere Furchungskugeln zerstört wurden und aus dem Rest verschiedene Mißbildungen hervorgingen. Vernichtung der einen der beiden Furchungskugeln ergab einen halben Embryo. Auch bei

Wirbellosen entstanden bei analogen Experimenten ähnliche unvollkommene Embryonen. Andere erzielten aber auch unter solchen Umständen ganze, wenn auch kleine Individuen. Das erklärt Roux daraus, daß die restierenden Furchungskugeln die verlorengegangenen zu regenerieren vermögen (Postgeneration).

Auch Eingriffe in späteren Stadien der Entwicklung, Umschnürung mit einem Faden, Kompression, abnorme Lagerung schufen Mißbildungen, ebenso Temperaturveränderungen, Elektrizität, Gifte, die in verdünntem Zustande auf die ersten Entwicklungsstadien einwirkten, Beschränkung der Sauerstoffzufuhr auf bestimmte Abschnitte (des Hühnereies).

5. Die bisher genannten Einwirkungen reichen aber nicht aus. Oft sind wir genötigt, auf sogenannte *innere Ursachen* zurückzugehen, d. h. anzunehmen, daß schon das befruchtete Ei den Keim zur späteren Mißbildung in sich trug. Diese Anlage kann schon von früheren Generationen oder von weit zurückliegenden Ahnen im Sinne der Deszendenztheorie abzuleiten oder sie kann im Eierstock oder Hoden oder endlich bei der Vereinigung der beiden Keimzellen entstanden sein.

Die *Art und Weise aber, wie an dem wachsenden Embryo Mißbildungen zustande kommen*, ist eine verschiedene.

1. Es besteht erstens die Möglichkeit, daß sich einzelne Teile (z. B. die Niere) *überhaupt nicht bilden*. Dann reden wir von *Aplasie* oder *Agenesie*. Die Störung kann auch lediglich in einem Kleinbleiben der Organe bestehen: *Hypoplasie* (mangelhafte Entwicklung der Hoden, der Ovarien, des Uterus, des Gehirns, der Extremitäten usw.).

2. Sehr oft sehen wir, daß Körperteile auf irgend einer früheren Stufe ihrer Entwicklung stehen bleiben. Dann reden wir von *Hemmungsbildungen*. Sie sollten, wörtlich genommen, eine frühere Bildungsstufe repräsentieren. Aber das ist oft insofern nicht der Fall, als die gehemmten Teile eine unregelmäßige Weiterentwicklung zeigen.

Hemmungsbildungen sind sehr häufig, vor allem in Gestalt eines Offenbleibens fetaler Spalten.

3. Zuweilen kommt es vor, daß gleichartige Organe, wie die Nieren, miteinander *verwachsen*.

4. Andererseits werden Organe in wechselnder Ausdehnung *doppelt angelegt*.

5. Daran reiht sich die *Vermehrung von Körperteilen*. An Händen und Füßen, manchmal an allen zugleich, können sechs Finger vorhanden sein (Polydaktylie). Ebenso können mehr als zwei Brustwarzen, zuweilen viele zur Ausbildung gelangen (Polythelie). Ferner entstehen gelegentlich überzählige Zähne und sogar Kiefer.

Auch die *übermäßige Anlage von Organen* gehört hierher, wie die Entstehung überzähliger Milzen (Nebenmilzen).

Ebenso können die Lungen und drüsigen Organe eine größere Zahl von Lappen entwickeln. Solche Teile können sich von dem Hauptorgan völlig abschnüren und von ihm oft auf weite Entfernung getrennt werden, wenn sie mit anderen Teilen, die eine Lageveränderung erfahren, verwachsen. Stücke der Lunge können unter das Zwerchfell verlagert werden, überschüssige Läppchen des Pankreas in die Wand des Magens oder des Dünndarmes.

Ein ferneres Beispiel bietet die Nebenniere, von der häufig ein kleineres oder größeres Stück isoliert auf der Oberfläche der Niere unter der Kapsel

angetroffen wird. In anderen Fällen liegen solche Nebennierenteile in dem Samenstrang und in der Nähe des Nebenhodens, andererseits auch im Ligamentum latum.

6. Unter die Entwicklungsstörungen ist endlich ein *Erhaltenbleiben fetaler*, in der Norm schwindender *Gewebe* zu rechnen. Dahin gehört die Persistenz von Teilen der Kiementaschen, des Ductus thyreoglossus, des Ductus omphalomesentericus, des Urachus, des Gartnerschen (Wolffschen) Ganges in der Wand des Uterus, die Entwicklung des männlichen *und* weiblichen Genitaltraktus in demselben Individuum (Hermaphroditismus), das Vorhandensein von Resten der Urniere neben und in dem Ovarium und am Hoden.

7. In experimentellen Untersuchungen sah W. Roux einzelne Furchungskugeln völlig abgesprengt zwischen den anderen Zellen im mittleren oder inneren Keimblatt liegen. Barfurth sah, daß bei Anstechen von Eiern auf dem Stadium der Gastrula Zellkomplexe des Ektoderms in die Höhle der Kugeln dislociert wurden. —

Die Mißbildungen zerfallen in solche, bei denen *zwei* (oder *mehrere*) *Körper* in wechselndem Umfange miteinander zusammenhängen (Doppelmißbildungen), oder bei denen das eine Ende einfach, das andere doppelt ist, und in solche, bei denen an *einem einzigen Körper* dieser oder jener Abschnitt mißbildet ist. Auch im letzteren Falle können Verdoppelungen einzelner Teile, z. B. der Finger, eintreten, aber Doppelmißbildungen sind nur dann gegeben, wenn es sich um eine doppelte Entwicklung der **Achsengebilde** (der Wirbelsäule) handelt.

Für uns kommen hier nur die Doppelmißbildungen in Betracht, während alle *diejenigen Entwicklungsabnormitäten, die an den Organen eines einzelnen Körpers ablaufen, in dem speziellen Teile besprochen werden.*

Die Doppelmißbildungen (Monstra duplicia).

Die Genese der Doppelmißbildungen stellt man sich meist so vor, daß auf einer Keimblase sich zwei Embryonalanlagen bildeten, die bei dauernder Trennung Zwillinge, bei nachträglicher Verwachsung die Mißbildung lieferten. Seltener kommt eine Verdoppelung dadurch zustande, daß ein einfach angelegter Körper sich durch Wachstumsprozesse teilweise verdoppelt.

Schwalbe (Morphologie der Mißbildungen) meint, daß bei den Doppelmißbildungen meist nicht zwei getrennte Embryonalanlagen entstünden, die dann verwüchsen, daß vielmehr bei der Teilung des Eies die Hälften sich nicht ganz voneinander lösten, sondern in wechselndem Umfange zusammenhängend blieben und sich so weiter entwickelten. Doch nimmt auch er für einzelne Fälle eine primäre völlige Trennung an.

Alle diese Mißbildungen gehen also aus einem Ei hervor. Das wird bewiesen durch das Verhalten der Eihäute, die beide, Chorion und Amnion, wie auch die Plazenta, einfach sind. Das Geschlecht ist bei beiden Individuen stets das gleiche.

Die beiden Individuen oder verdoppelten Teile können gleichmäßig ausgebildet oder der eine Teil kann weniger gut oder rudimentär entwickelt sein und dem anderen als unselbständiges Gebilde anhängen. Dann reden wir von einer *parasitären Doppelmißbildung* (Duplicitas parasitica). Das ausgebildete Individuum heißt **Autosit**, das andere **Parasit.**

Als den vollkommensten Grad der Verdoppelung haben wir die *getrennten Zwillinge* zu betrachten.

Aber auch bei ihnen kann es zu einer Mißbildung kommen, *indem der eine Zwilling sich nur mangelhaft entwickelt.* Das tritt dann ein, wenn bei gemeinsamer Plazenta das Nabelschnurgefäßsystem der beiden Individuen so in Verbindung steht, daß die beiderseitigen Arterien und Venen miteinander anastomosieren und wenn dann das eine arterielle System das Übergewicht über das andere hat. Dann drückt das stärkere Herz das Blut seiner Nabelarterie in die andere hinüber und kehrt in ihr und damit im anderen Embryo den Blutstrom um. Der schwächere Zwilling bekommt also nur verbrauchtes Blut und noch dazu durch falsch gerichtete Zirkulation. Nun geht vor allem das Herz zugrunde. Daher rührt der Name **Acardius.** Vom übrigen Körper ist meist der Kopf

Fig. 367.
Acardius acephalus. Der Kopf fehlt ganz. Obere Extremitäten und Thorax sind mißbildet.

Fig. 368.
Großes Steißteratom.

schlecht oder gar nicht entwickelt (Acardius acephalus, Fig. 367), sehr selten ist er ausgebildet, während der Rumpf fehlt (Acormus), häufig bildet der Acardius nur eine unförmliche, mit Haut überzogene Masse (Acardius amorphus).

An die Acardii schließen sich am besten jene Doppelmißbildungen an, bei denen das eine Individuum rudimentär entwickelt und mit dem anderen an wechselnder Stelle *verbunden* ist. Es hängt als unförmliche Masse dem wohlausgebildeten am hinteren Ende (am Steiß), am vorderen (meist in der Mundhöhle) oder auch an anderen Orten an, oder es ist in die Bauchhöhle oder in die Kopfhöhle eingeschlossen. Im letzteren Falle reden wir von **fetalen Inklusionen, Fetus in fetu,** während das im Munde befestigte Gebilde **Epignathus,** das am Steiß anhängende **Sakralteratom, Sakralparasit** (Fig. 368) heißt.

Der rudimentäre Körper kann Extremitäten und die verschiedensten Gewebe, wie Darmteile, nervöse Substanz, Augenanlagen, Muskeln usw. oder nur einzelne von diesen Teilen enthalten. Die Größe ist zuweilen eine beträchtliche. Der Epignathus z. B. kann den Kopf des Autositen an Umfang übertreffen.

Man nimmt heute meist an, daß das rudimentäre Gebilde aus einer Furchungskugel hervorging, die von den anderen getrennt, an die genannten Stellen verlagert wurde und sich höchst unvollkommen weiter entwickelte.

Fig. 369.
Thoracopagus.

Als noch weniger ausgebildete zweite Individuen kann man kompliziert zusammengesetzte sogenannte **Embryome** oder **Teratome** ansehen, von denen bei den Geschwülsten die Rede war. Diese schlagen die Brücke von den Doppelmißbildungen zu den aus zweifelloser Entwicklungsstörung hervorgehenden Geschwülsten, so daß man eine kontinuierliche Reihe von den relativ einfachen Blastomen über die Teratome und die Parasiten bis zu den Doppelmißbildungen und schließlich zu den völlig entwickelten eineiigen Zwillingen aufstellen kann.

Die **Doppelmißbildungen** *im engeren Sinne* sind diejenigen Formen, bei denen die doppelten Teile *symmetrisch* gelagert sind.

1. Die Vereinigung kann erstens in der Mitte des Körpers, und zwar im Bereich des Thorax, stattfinden (*Terata anakatadidyma*, *Duplicitas parallela*). Die verbindende Brücke kann sehr schmal und in ihrem knöchernen Abschnitt durch die verwachsenen Processus xiphoidei der Sterna gebildet sein. Dann heißt die Mißbildung **Xiphopagus.**

Das bekannteste Beispiel sind die 62 Jahre alt gewordenen *siamesischen Zwillinge.*

Manchmal sind größere Thoraxabschnitte vereinigt. Im höchsten Grade sind die Brustbeine der Länge nach gespalten, auseinander gewichen, und die korrespondierenden Stücke beider Zwillinge sind miteinander verbunden. So entsteht eine Höhle, in der die Weichteile in wechselndem Maße ineinander übergehen. Diese nicht lebensfähige Mißbildung heißt **Thoracopagus** (Fig. 369). Wenn das eine Individuum rudimentär ist, liegt ein *Thoracopagus parasiticus* vor.

Fig. 370.
Dipygus vom Hasen.

Der Zusammenhang kann sich aber auch auf die Köpfe erstrecken, die dann eine verschieden weitgehende Verbindung auch der Gesichter zeigen. Das Monstrum heißt **Prosopothoracopagus** oder auch *Kephalothoracopagus diprosopus.*

2. In einer zweiten Gruppe von Fällen sind die *Zwillinge am vorderen Körperende zusammengewachsen* (*Terata anadidyma*, *Duplicitas posterior*).

Sind nur die Köpfe miteinander in Zusammenhang, so haben wir einen **Craniopagus** oder **Kephalopagus** vor uns. Die Verwachsung kann seitlich oder am Scheitel vorhanden sein, im letzteren Falle liegen die Individuen in einer Linie. Die Mißbildung ist bis zu einigen Jahren lebensfähig, kommt aber nur selten vor. Es gibt auch einen *Kephalopagus parasiticus.*

Die Verbindung geht manchmal auch auf Hals und Brust über. Dann sind die Köpfe an der Gesichtsfläche verwachsen, und zwar so, als seien die Gesichter median in der Längsrichtung gespalten, auseinandergeklappt und so aufeinandergelegt, daß die rechte Hälfte des einen mit der linken des anderen verschmolz. Daraus ergeben sich zwei nach entgegengesetzter Seite gerichtete Gesichter, die völlig gleich oder ungleich ausgebildet sein können. In entsprechender Anordnung sind auch Hals und Brust verbunden. Die Mißbildung heißt **Synkephalus** oder bei Symmetrie **Janus.** Je nach der gleichmäßigen Entwicklung der beiden Gesichter unterscheidet man einen *Synkephalus symmetros* und *asymmetros.*

Bei noch weitergehender Vereinigung sind Kopf und Brust einfach. Nur hinten besteht Verdoppelung. Solche Mißbildungen heißen **Dipygi** (Fig. 370), falls das eine Individuum rudimentär ist, *Dipygi parasitici.* Die am besten ausgebildete Form hat vier Beine. Zuweilen sind nur das Ende der Wirbelsäule und einige Beckenteile doppelt.

3. Die dritte Gruppe umfaßt diejenigen Doppelmißbildungen, bei denen die *hinteren Körperenden verschmelzen* (*Terata katadidyma*, *Duplicitas anterior*).

Sind die Becken in größerer oder geringerer Ausdehnung vereinigt und die Rückenflächen der Zwillinge einander zugekehrt, so sprechen wir von **Pygopagus.** Diese Mißbildung ist lebensfähig.

Ein vielgenanntes Beispiel bilden neben anderen die ungarischen Schwestern Judith und Helene.

Fig. 371.
Dikephalus tribrachius.

Fig. 372.
Diprosopus.

Wenn die Verschmelzung bis zum Nabel hinaufreicht, wobei dieser einfach ist, so heißt das Monstrum **Ischiopagus**, bei dem auch eine parasitäre Form häufiger vorkommt.

Bei Fortschreiten der Vereinigung sind auch die beiden Brustkörbe miteinander verwachsen. So entsteht der **Ischiothoracopagus,** bei welchem vier Arme oder nur drei oder nur zwei vorhanden sind: I. tetrabrachius, tribrachius, dibrachius. Wegen der doppelten Köpfe auf dem verwachsenen Rumpf wird die Mißbildung auch **Dikephalus** (Fig. 371) mit jenen die Arme betreffenden Zusätzen genannt.

Außer durch Verschmelzung zweier Anlagen kommt eine Doppelmißbildung auch durch *Wachstumsvorgänge einer einfachen Anlage* zustande. Bei Fischen ist so etwas häufig beobachtet worden, beim Menschen ist es relativ selten. Der Vorgang betrifft nur das vordere Körperende. Der Kopffortsatz teilt sich bei dem Wachstum nach vorn in zwei mehr oder weniger weit auseinanderweichende Schenkel. Die Verdoppelung erstreckt sich in geringeren Graden hauptsächlich auf das Gesicht (**Diprosopus** Fig. 372), während der Schädel und der übrige Körper einfach sind. Man unterscheidet z. B. je nach der Ausdehnung, in welcher die Augen vereinigt sind, einen *Diprosopus tetrophthalmus, triophthalmus, diophthalmus.*

Zweiter Teil.

II. Spezielle pathologische Anatomie.

Die spezielle pathologische Anatomie hat die Aufgabe, die in der allgemeinen Pathologie gemachten Erfahrungen auf die einzelnen Organsysteme zu übertragen und an diesen die pathologischen Vorgänge und Zustände zu studieren.

Siebenter Abschnitt.

Zirkulationsorgane.

A. Herz.

1. Angeborene Veränderungen.

a) Die normale Entwicklung des Herzens.

Zum Verständnis der angeborenen Veränderungen, insbesondere der Entwicklungsstörungen des Herzens, ist die Kenntnis der normalen Entwicklung unbedingt notwendig.

Das primitive fetale Herz stellt einen in der Mittellinie des Organismus gelagerten Schlauch dar, aus dessen kranialem Ende der Truncus arteriosus hervorgeht, während in sein kaudales Ende die Venae umbilicales und omphalomesentericae einmünden. An dem Schlauche kann man einen venösen (kaudalen) und einen arteriellen (kranialen) Abschnitt, den späteren Vorhof und die spätere Kammer, unterscheiden, die sich bald dadurch voneinander absetzen, daß sie sich ausbuchten, während das Zwischenstück als sog. Ohrkanal seine ursprüngliche Weite beibehält. Der primitive Herzschlauch entwickelt sich zu dem kompliziert gebauten mehrkammerigen Herzen einerseits infolge eines schnelleren Längenwachstums, das bei Fixierung der beiden Endpunkte des Schlauches zu einer Krümmung und Schleifenbildung führen muß, andererseits durch das Auftreten von Scheidewandsystemen. Bei der Krümmung des Herzschlauches unterscheidet man eine dorsal gelegene Vorhofschleife und eine ventral gelegene Ventrikelschleife, bei letzterer den linken absteigenden und den rechten aufsteigenden Schleifenschenkel, die an der Stelle der späteren Herzspitze ineinander übergehen. Beide Abschnitte stehen durch den zunächst frontal liegenden Ohrkanal, das Ostium atrioventriculare commune, miteinander in Verbindung. Der Vorhofabschnitt baucht sich ventralwärts beiderseits von dem kranialen Teil des aufsteigenden Ventrikelschleifenschenkels, dem sog. Bulbus cordis, in Gestalt der beiden Herzohren aus. Außer der schon äußerlich durch den Sulcus atrioventricularis markierten Absetzung zwischen Vorhof- und Kammerabschnitt grenzt sich bei der weiteren Entwicklung auch die Einmündungsstelle der Venen vom Vorhofsabschnitt als sog. Sinus venosus s. reuniens durch Faltenbildungen an der Innenfläche ab.

Durch Auftreten von Septen oder besser Septensystemen im Vorhof- und Ventrikelabschnitte, sowie in dem Trunkus und Bulbus wird die zweite Phase in der Herzentwicklung charakterisiert. Das Septum atriorum setzt sich aus dem von der oberen und hinteren Wand vorwachsenden Septum primum und dem diesem von vorn und unten sichelförmig entgegen und rechts an ihm vorbei wachsenden Septum secundum zusammen. Solange die durch die Vereinigung der beiden Septen zustande kommende Vorhofsscheidewand die Ebene der Atrioventrikularöffnung nicht erreicht hat, besteht eine Kommunikation zwischen rechter und linker Vorhofshälfte in Gestalt des Foramen primum. Als Foramen secundum oder ovale wird eine sekundär im Septum primum auftretende Öffnung bezeichnet, die mit dem Septum primum nach abwärts wächst und schließlich von dem oberen und hinteren Rande des sichelförmigen Septum secundum, dem Limbus Vieussenii, von rechts her überdeckt wird.

Im Ventrikelabschnitt entwickelt sich von der Gegend der späteren Herzspitze aus eine ebenfalls zunächst sichelförmige Falte, die dorsal gegen das Ostium atrioventriculare zu vorwächst und sich hier unter Vermittelung der vereinigten Endothelkissen (s. u.) mit dem Vorhofseptum verbindet, während ventral so lange eine Kommunikation zwischen den beiden Ventrikelhälften in Gestalt des Foramen interventriculare bestehen bleibt, bis das in den Ventrikel herabwachsende dritte Septumsystem sich mit dem Ventrikelseptum vereinigt und so das Foramen interventriculare zum Verschluß bringt.

Dieses dritte Septum entwickelt sich im Truncus arteriosus in Gestalt von zwei vorspringenden und sich entgegen wachsenden Leisten, die vom kranialen Ende des Trunkus bis in den Bulbus hinein spiralig verlaufen und so nach ihrer Verschmelzung den Trunkus und Bulbus in zwei arterielle Gefäße, die Aorta und die Pulmonalis, zerlegen, welche im kranialen Abschnitt hintereinander (Aorta vorn, Pulmonalis hinten), im mittleren Abschnitt nebeneinander (Aorta rechts, Pulmonalis links) und im kaudalen Abschnitt wieder hintereinander (Aorta hinten, Pulmonalis vorn) gelagert sind.

In der dritten Phase der Herzentwicklung gehen Veränderungen an den Übergängen der einzelnen primitiven Abschnitte des Herzens vor sich, die zur endgültigen Gestalt des mehrkammerigen Herzens führen.

Zunächst wird die rechte Hälfte des Sinus in den rechten Vorhof einbezogen, wobei die an der Grenze zwischen Sinus und Vorhof gelegenen Sinusklappen (Endokardfalten) teils zur Valvula Eustachii und Thebesii werden, teils sich an das Vorhofseptum anlegen und in diesem aufgehen. Die linke Sinushälfte wird zum Sinus coronarius, das linke Sinushorn verkümmert und persistiert als Vena obliqua atrii sin., während das rechte Sinushorn zum oberen Kavatrichter umgestaltet wird.

An der Atrioventrikulargrenze kommt es durch Einstülpung des Vorhofs in den Ventrikel und gleichzeitiges Vorwachsen von epikardialem Bindegewebe zwischen die beiden, durch die Einstülpung gebildeten Blätter des Atrioventrikulartrichters zur Unterbrechung der ursprünglich kontinuierlichen Muskulatur im Bereiche des primitiven Ohrkanals und gleichzeitig zur Bildung der lateralen Atrioventrikularklappen. Die medialen Klappen gehen aus den verschmolzenen Endothelpolstern hervor, zwei endothelialen Wucherungen, die von der Vorder- und Hinterwand des Ohrkanals ausgehen, sich entgegenwachsen, miteinander verschmelzen und dadurch das primitive Atrioventrikularostium in ein rechtes und ein linkes teilen. Mit den verschmolzenen Endothelkissen treten, wie erwähnt, die Septen des Vorhofs und des Ventrikels in Verbindung, so daß die verschmolzenen Polster in zwei mediale Kissen,

ein rechtes und ein linkes, zerlegt werden, aus denen die medialen Klappensegel hervorgehen. An der Bildung der lateralen Klappensegel beteiligen sich seitlich im Ohrkanal gelegene analoge Endothelkissen. — Da nun die Unterbrechung der Muskulatur aufs engste mit der Bildung der Atrioventrikularklappen zusammenhängt, an der Hinter- und Vorderwand des ursprünglichen gemeinsamen Atrioventrikularostimus diese aber ausbleibt, weil hier ja die Septen mit den verschmolzenen Endothelkissen sich vereinigen, so ist an diesen beiden Stellen die Möglichkeit der Persistenz der muskulären Kontinuität gegeben, und in der Tat persistiert die Muskulatur an der Hinterwand als sog. Atrioventrikularsystem, während sie an der Vorderwand im Verlaufe der normalen Entwicklung bei der Bildung des sog. Herzskelettes zugrunde geht.

An der Grenze zwischen Ventrikel und Trunkus bilden sich ebenfalls Endothelpolster und zwar ein hinteres, ein vorderes, ein rechtes und ein linkes, von denen die beiden letzteren von dem hier an der Grenze frontal gestellten Septum des Truncus arteriosus in je zwei Polster zerlegt werden, so daß sich in der aus der Teilung des Trunkus hervorgehenden Pulmonalis das vordere Polster, ein hinteres rechtes und ein hinteres linkes, in der Aorta das hintere Polster, ein vorderes rechtes und ein vorderes linkes befinden. Durch Aushöhlung dieser Polster werden sie zu den Semilunarklappen. Das in den Bulbus herabgewachsene Trunkusseptum ist im vorderen Abschnitte muskulös und tritt mit dem vorderen oberen Teil des Ventrikelseptums in Verbindung; der hintere membranöse Abschnitt vereinigt sich nach hinten zu mit dem vorderen Teil des aus der Verschmelzung der Endothelkissen hervorgegangenen rechten medialen Polster und bringt dadurch in Gestalt des Septum membranaceum das Foramen interventriculare zum definitiven Verschluß.

Mit der erst nach der Geburt erfolgenden Obliteration des Ductus arteriosus und dem Verschluß des Foramen ovale ist die formale Entwicklung des Herzens beendet.

b) Die Entwicklungsstörungen des Herzens.

Die normale Entwicklung des Herzens kann erstens in jeder Phase gehemmt werden (Hemmungsbildung) und zweitens falsche Wege einschlagen (Fehlbildung); häufig kombinieren sich beide Störungen in der Weise, daß nach Hemmung der Entwicklung eines Teiles das übrige Herz fehlerhaft sich weiter entwickelt oder daß eine primäre Fehlbildung eine Hemmung der Entwicklung anderer Teile nach sich zieht. Aus der erfahrungsgemäß zu bestimmten Zeiten und an bestimmten Abschnitten besonders oft einsetzenden Hemmung und der darauf zwangsmäßig folgenden Fehlbildung resultieren zahlreiche Typen angeborener Herzfehler.

Aus der ersten Phase der Herzentwicklung stammen die praktisch bedeutungslosen ganz primitiven Herzformen, wie man sie bei dem mißbildeten Embryo eineiiger Zwillinge, dem Acardius (S. 330) antreffen kann. Wichtiger ist die *Dextrokardie*, die auf eine Inversion der Krümmung des primitiven Herzschlauches zurückgeführt wird und entweder bei allgemeinem oder partiellem Situs inversus oder isoliert, d. h. bei Situs solitus der übrigen Organe auftritt. Dabei liegt im fertigen Herzen die rechte Herzhälfte links, die linke rechts; das Herz stellt das Spiegelbild des normalen dar. — Von der Dextrokardie unterscheidet sich die *Dextroversio* dadurch, daß bei Situs solitus des Herzens (also normaler Krümmung des Herzschlauches) nur die Herzspitze statt nach links nach rechts

gerichtet ist. Dies kommt dadurch zustande, daß bei dem normalen Deszensus des Herzens die Herzspitze (infolge von Hydroperikard z. B.) nicht von der als schiefe Ebene wirkenden Leberanlage nach links abgelenkt wird und gleichzeitig die linke Herzhälfte über die rechte an Masse überwiegt.

Weitere Lageanomalien des Herzens aus der ersten Phase der Entwicklung sind die Medianstellung des Herzens (auch Ektopia cordis cervicalis genannt) infolge mangelhaften Deszensus, die Ektopia cordis thoracalis extrathoracica bei Brustspalte und die Ektopia cordis abdominalis bei Zwerchfelldefekt. —

In der Phase der Septumbildung in dem Vorhof-, Kammer- und Trunkusabschnitt des Herzens kommt eine Reihe von Mißbildungstypen durch Hemmung der Septumentwicklung zustande. Fehlen alle drei Septensysteme, so bezeichnet man die Mißbildung als *Cor biloculare mit Trunkuspersistenz*: der einheitliche Vorhof ist durch ein gemeinsames Ostium atrioventriculare mit dem einheitlichen Ventrikel verbunden, aus dem der nicht in Aorta und Pulmonalis geteilte Truncus arteriosus communis hervorgeht. Ist das Trunkusseptum entwickelt, fehlen aber die beiden andern Septensysteme, so liegt das *Cor biloculare* vor. In diesen beiden Formen des Cor biloculare kommt es an der ganzen Zirkumferenz des Ohrkanals zur Klappenbildung und damit auch zur Unterbrechung der Muskulatur an der Hinterwand; als Atrioventrikularsystem persistiert in solchen Fällen eine der bei der normalen Entwicklung nur vorübergehend vorhandenen Nebenverbindungen.

Kommt das Vorhofseptum zur Entwicklung, fehlen dagegen Kammer- und Trunkusseptum, so spricht man vom *Cor triloculare biatriatum mit Trunkuspersistenz*, während im *Cor triloculare biventriculosum mit Trunkuspersistenz* des Ventrikelseptum angelegt ist, die beiden andern Septen aber fehlen.

An diese schweren Mißbildungen, die vielfach mit anderen Entwicklungsstörungen kombiniert sind, schließen sich diejenigen angeborenen Herzfehler an, bei welchen ein Septum nicht zur Anlage gelangt ist; das *Cor triloculare biatriatum* (mit Aorta und Pulmonalis), das *Cor triloculare biventriculosum* (mit Aorta und Pulmonalis) und die *totale Trunkuspersistenz*.

Praktisch von wesentlich größerer Bedeutung als die bisher genannten, die meist mit einem längeren extrauterinen Leben nicht vereinbar sind, sind diejenigen Hemmungsbildungen, bei denen die Septen zwar angelegt sind, aber nicht ihr normales Entwicklungsende erreichen. Es resultieren daraus die so häufigen **Septumdefekte,** bei denen man wiederum solche der Vorhof-, der Kammer- und der Trunkusscheidewand unterscheiden kann.

Die *Vorhofseptumdefekte* entstehen einmal dadurch, daß das herabwachsende Septum primum die Ebene des gemeinsamen Ostium atrioventriculare nicht erreicht, so daß oberhalb der verschmolzenen Endothelkissen dauernd eine Kommunikation zwischen den beiden Vorhöfen bestehen bleibt (*Foramen primum persistens*), wobei gewöhnlich das Septum secundum gar nicht oder nur rudimentär vorhanden ist und das Ventrikelseptum gleichzeitig im hinteren Abschnitt in seiner Entwicklung gehemmt ist. Die zweite Form des Vorhofseptumdefektes besteht in dem *Offenbleiben des Foramen secundum s. ovale*, das entweder

von rechts her unmittelbar zu sehen ist (Fig. 373) oder in Form eines durch kulissenartiges Übereinanderschieben des Limbus Vieussenii über das Septum primum entstandenen Spaltes dargestellt wird (Fig. 374) und erst durch divergierenden Zug am Limbus und am Septum primum sichtbar gemacht werden kann. Diese letztere Form findet sich in etwa 33 Prozent aller Fälle und stellt somit eine für den Kreislauf bedeutungslose Erscheinung dar. Ferner werden multiple Durchlöcherungen des Septum primum bzw. der Membrana foveae ovalis beobachtet. — Bei großem persistierenden Foramen primum hängen Mitralis und Trikuspidalis oft oberhalb des oberen Randes der Kammerscheidewand zusammen, ferner kommt Spaltung des medialen Mitralsegels vor.

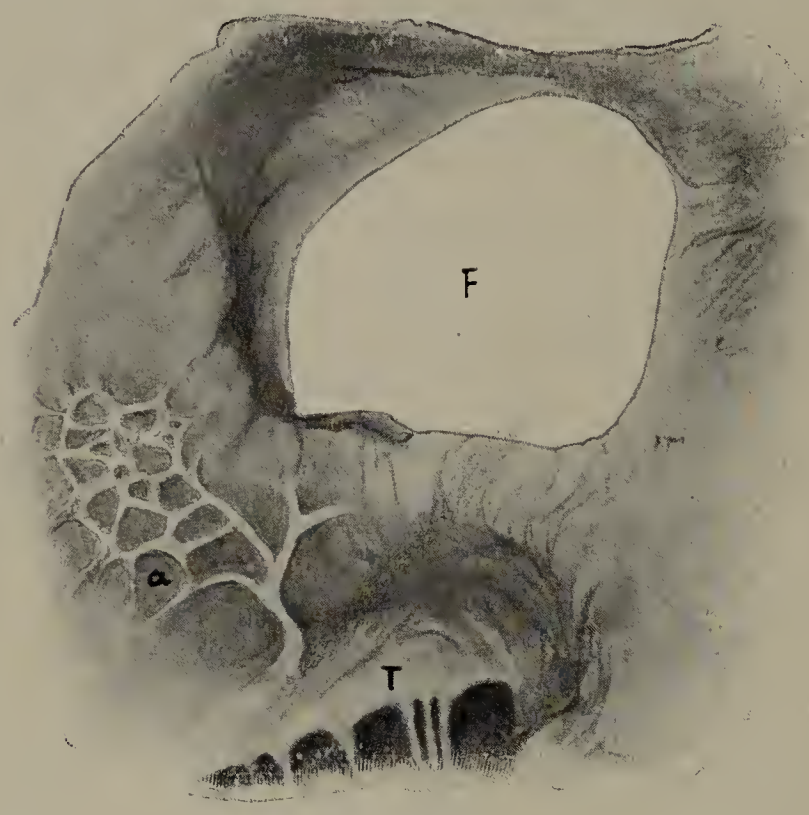

Fig. 373.

Großer Defekt (*F*) im Septum atriorum, von rechts her gesehen. *T* Trikuspidalis, *a* ein Netzwerk von Fäden als Rest embryonaler Klappen.

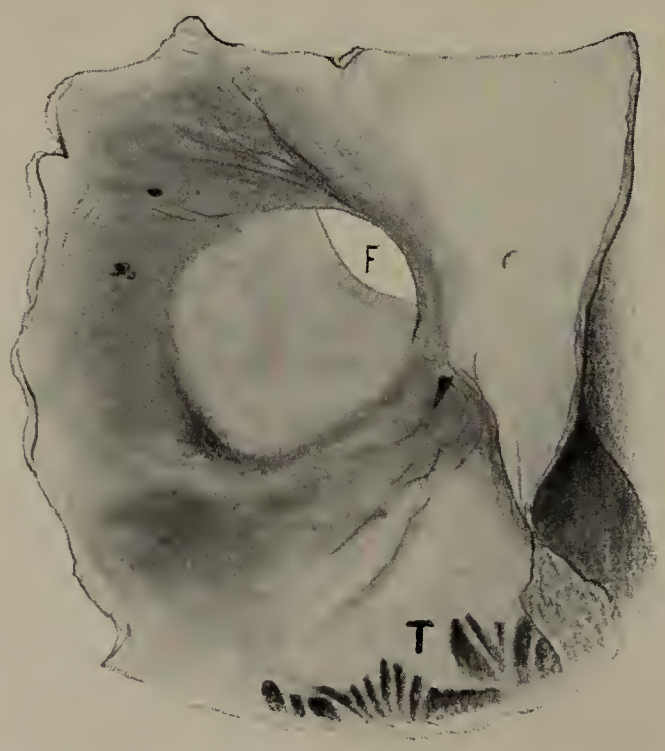

Fig. 374.

Offenes Foramen ovale. Vorhöfe von rechts her. Man sieht auf die Scheidewand der *F* die abnorme Öffnung, *T* Trikuspidalis.

Defekte des eigentlichen Ventrikelseptums sind selten; sie werden meist bei gleichzeitigem Foramen primum persistens im hinteren Abschnitte unterhalb der Atrioventrikularöffnung beobachtet. Ferner gehören hierher die sog. *Intertrabekularlücken*, die aus dem ursprünglich schwammigen durchlöcherten Bau des Septums durch Ausbleiben des Verschlusses der Löcher resultieren.

Der so häufige *subaortale Septumdefekt* stellt nicht eine Defektbildung des Ventrikelseptums, sondern einen *Defekt des Trunkusseptums* dar, das infolge Wachstumshemmung den Anschluß an das Ventrikelseptum nicht findet und so das Foramen interventriculare persistieren läßt. Je nach dem Grade der Wachstumshemmung kommt es zu einer kleinen Lückenbildung im Septum membranaceum oder zu großen Defekten unterhalb des Aortenostiums, für die die hintere Begrenzung durch die nicht vom Trunkusseptum gebildete Hälfte des Septum membranaceum charakteristisch ist. Ein höherer Grad der Entwicklungshemmung des Trunkusseptums liegt bei der *partiellen Trunkuspersistenz* vor: aus dem

Ventrikelabschnitt geht oberhalb des in ganzer Ausdehnung persistierenden Foramen interventriculare ein gemeinsamer Truncus arteriosus hervor, der sich in wechselnder Höhe über dem Ostium in Aorta und Pulmonalis teilt.

Beruht der subaortale Septumdefekt auf einer reinen Wachstumshemmung des Trunkusseptums, so sind in der Regel keine weiteren Anomalien am Herzen vorhanden, insbesondere ist die Stellung der beiden großen Arterien zueinander nicht verändert.

Viel häufiger kombiniert sich aber der subaortale Defekt mit Rechtsstellung der Aorta und Stenosierung der Pulmonalis. Dann liegt keine reine Wachstumshemmung des Trunkusseptums vor, vielmehr ist die

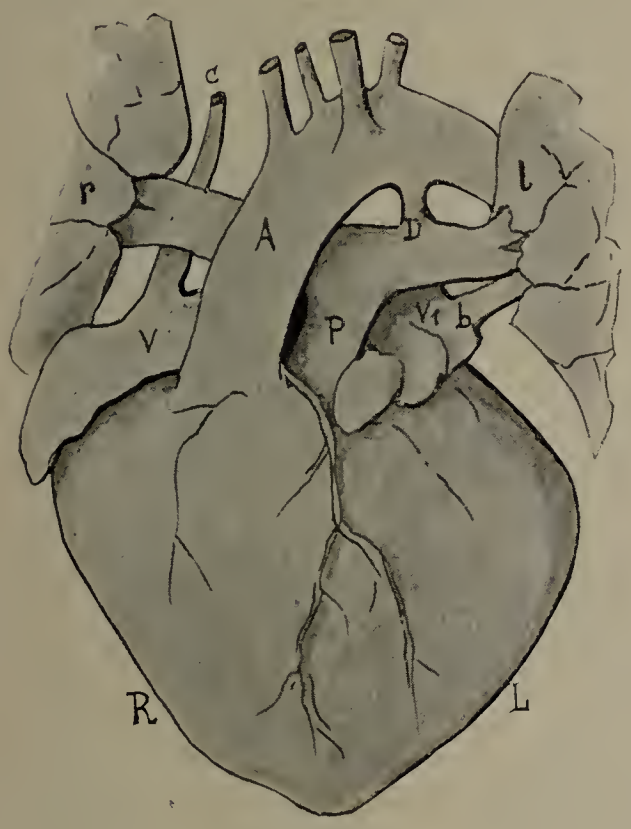

Fig. 375.

Transposition der arteriellen Gefäßstämme. *A* Aorta, *P* Pulmonalis, *r*, *l* rechte, linke Lunge, *V*, V_1 rechter, linker Vorhof, *b* Pulmonalvene, *c* Vena cava superior, *D* Ductus arteriosus, *R*, *L* rechter, linker Ventrikel.

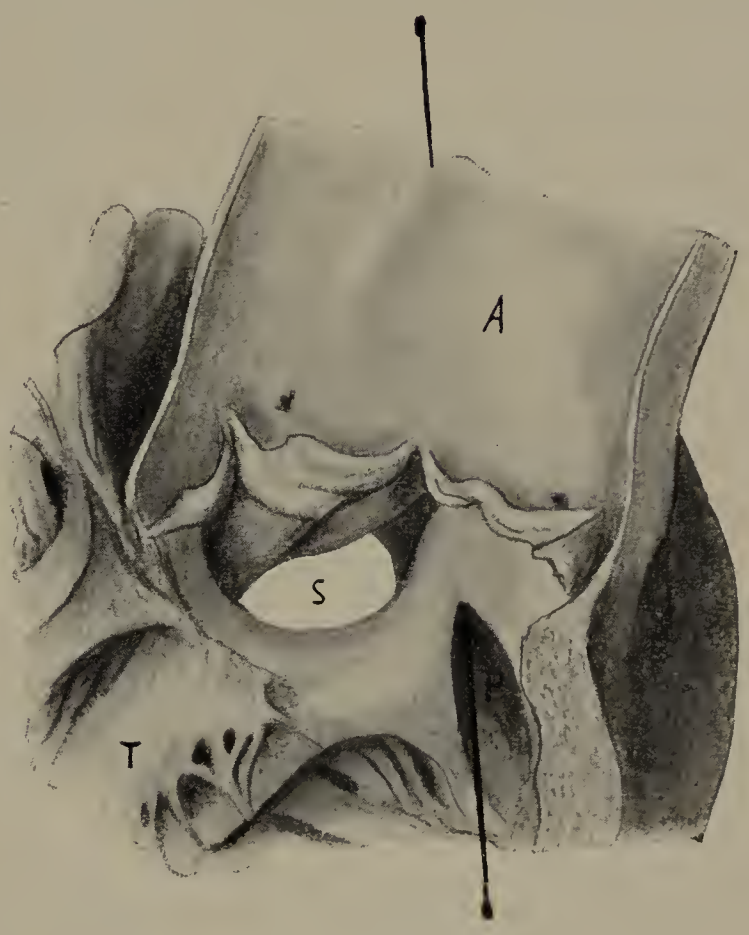

Fig. 376.

Defekt (*S*) im Septum ventriculorum, vom rechten Ventrikel aus gesehen. *A* Aorta. *P* Eingang in die durch eine Sonde gekennzeichnete stenosierte Pulmonalis. *T* Trikuspidalis.

Wachstumsrichtung des Septums von der Norm abgewichen. Es handelt sich also um eine *Fehlbildung* des Trunkusseptums.

Zu den primären *Fehlbildungen des Vorhof- und Kammerseptums* gehören die Deviationen, die zu einer vollkommen ungleichen Teilung des Ostium atrioventriculare commune und damit zur *angeborenen Stenose* oder sogar *Atresie des Mitral- oder des Trikuspidalostiums* führen können.

Auch die Fehlbildungen des Trunkusseptums bestehen hauptsächlich in falscher Wachstumsrichtung der Leisten, aus deren Zusammenwachsen das Trunkusseptum hervorgeht. Machen diese Leisten z. B. nicht die normale spiralige Drehung im Trunkus durch, verlaufen sie vielmehr gerade senkrecht nach abwärts, so gehen aus der Trunkusteilung zwei parallel nebeneinander verlaufende Arterien hervor, deren Stellung zueinander am kranialen Ende des Trunkus die gleiche ist wie an der Herzbasis, d. h. bei dieser fehlerhaften Wachstumsrichtung des Trunkus-

septums nimmt die Aorta an der Herzbasis die normale Stellung der Pulmonalis, diese die der Aorta ein, während das Trunkusseptum innerhalb des Herzens den Anschluß an das Ventrikelseptum wie in der Norm finden kann. Man spricht in solchen Fällen von einer *echten Transposition der großen Arterien* (Fig. 375). Zwischen diesem Extrem des fehlerhaften Verlaufs des Trunkusseptums und der normalen Stellung der großen Gefäße zueinander gibt es die verschiedensten Zwischenstufen, bei denen die Ebene des Trunkusseptums innerhalb des Herzens von der des Ventrikelseptums abweicht und deshalb beide Septen sich nicht zusammen finden, so daß das Foramen interventriculare bestehen bleibt.

Verlaufen die das Trunkusseptum bildenden Leisten nicht in der Weise, daß ihre Fußpunkte im ganzen Trunkus stets einen größten Durchmesser des Trunkusquerschnittes von einander entfernt sind, nähern sich vielmehr die Fußpunkte kardialwärts entweder allmählich oder plötzlich einander, wobei gleichzeitig auch die spiralige Drehung mehr oder minder ausbleiben kann, so wird daraus eine Stenose oder auch eine Atresie des einen der aus der Trunkusteilung hervorgehenden Arterien resultieren. Erfahrungsgemäß ist die auf diese Weise zustande kommende *Stenose der Pulmonalis* der häufigste angeborene Herzfehler überhaupt. Je nach dem Sitze und der Ausdehnung der Stenose unterscheidet man Stenosen des Conus arteriosus, des Ostiums und des Stammes der Pulmonalis. Da in weitaus den meisten Fällen gleichzeitig eine Deviation des Trunkusseptums vorliegt, kombiniert sich die Pulmonalstenose in der Regel mit subaortalem Septumdefekt und Rechtsstellung der Aorta (Fig. 376). Das Gleiche gilt für die Atresie der Pulmonalis (Fig. 377). Bei hochgradigen Stenosen und bei den Atresien kommt ein das Leben ermöglichender Lungenkreislauf durch den offenbleibenden Ductus arteriosus zustande, durch den ein Teil des Blutes der Aorta in die Pulmonalis, also in umgekehrter Richtung, und von dieser in die Lungen fließt (Fig. 377). Bei Verschluß oder Fehlen des Duktus ist eine Zirkulation noch dadurch möglich, daß die sich erweiternden Bronchalarterien oder auch die mit ihnen anastomosierenden Mediastinalarterien die Versorgung des Lungenkreislaufs allein übernehmen. Das von den Lungen kommende arterialisierte Blut mischt sich in der Aorta mit dem venösen aus dem rechten Ventrikel in die rechts stehende Aorta strömenden Blute, so daß das ganze Arteriensystem gemischtes Blut enthält; daraus ist die bei der Pulmonalstenose und -atresie stets vorhandene Blausucht zu erklären.

Die Pulmonalatresie und die hochgradige Stenose gestatten das Leben meist nur einige Jahre, selten erreichen die Kranken das 15. bis 20. Lebensjahr.

Sehr viel seltener resultieren aus analogen Fehlbildungen des Trunkusseptums *Stenosen oder Atresien des Aortenostiums*. Bei der Atresie bleibt der linke Ventrikel in der Regel vollkommen rudimentär (Fig. 378), so daß er zuweilen erst bei der mikroskopischen Untersuchung als schmaler Spalt in der Wand des anscheinend einheitlichen, in der Tat aber rechten Ventrikels gefunden wird. Man spricht in solchen Fällen von einem Cor pseudotriloculare biatriatum. Dabei kann auch Atresie der Mitralis vorliegen. Ist der ganze Anfangsteil der Aorta hochgradig stenosiert, das Ostium atretisch, so handelt es sich um eine Pseudopersistenz des Truncus arteriosus mit anscheinend hohem Ursprung der scheinbar einzig vorhandenen Kranzarterie aus der Arteria anonyma. Das Fehlen der

Kranzarterienostien in dem scheinbaren Trunkus, in Wirklichkeit der Pulmonalis, führt zu der richtigen Diagnose. —

In der dritten Phase der Herzentwicklung haben verschiedene Anomalien an den Grenzen der primitiven Herzabschnitte ihre teratogenetische Terminationsperiode. Aus Störungen der Entwicklung an der Grenze zwischen Sinus und Vorhof resultiert die *Persistenz der linken oberen Hohlvene*, die entweder gleichzeitig mit der rechten (Verdoppelung der oberen Hohlvene) oder nach Verkümmerung dieser allein sich erhalten kann. Ferner kommen Anomalien in Gestalt der Einmündung der Lebervenen in den rechten Vorhof (fälschlich als Verdoppelung der Vena cava inferior bezeichnet), der Einmündung des Sinus coronarius in den linken Vorhof und der Einmündung der Lungenvenen in den rechten Vorhof

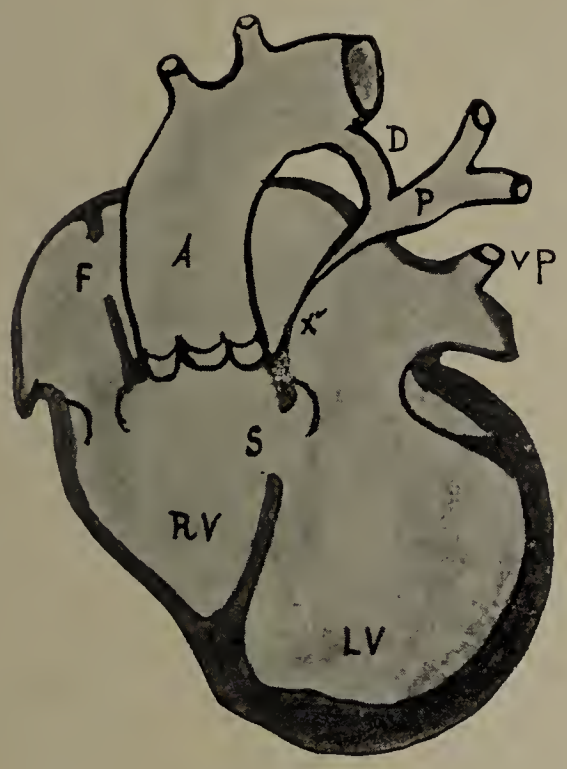

Fig. 377.

Schema über Atresie des Pulmonalostiums. Bei *x* verschlossener Anfang der Pulmonalis. *A* Aorta, *P* Pulmonalis, *D* Ductus arteriosus, *vp* Vena pulmonalis, *F* offenes Foramen ovale, *RV*, *LV* rechter, linker Ventrikel. Letzterer und linker Vorhof erweitert, ersterer und rechter Vorhof eng. *S* Defekt im Septum ventriculorum.

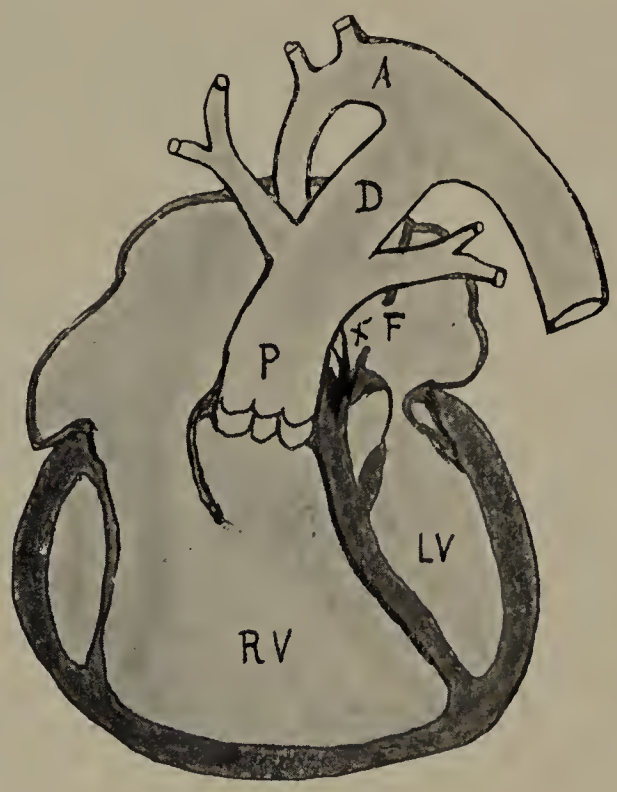

Fig. 378.

Schema über Atresie des Ostiums der Aorta. Bei *x* der verschlossene Anfang der Aorta. *F* offenes Foramen ovale. *RV*, *LV* rechter, linker Ventrikel. Ersterer und rechter Vorhof erweitert, letzterer und linker Vorhof eng. *P* Pulmonalis, *A* Aorta, *D* Ductus arteriosus.

oder in die obere Hohlvene hier zur Beobachtung. — Aus dem partiellen Persistieren von sonst schwindenden Teilen der Sinusklappen gehen die sog. *Chiarischen Netze* hervor, wie ein solches in der Fig. 373 (a) dargestellt ist. —

An der Atrioventrikulargrenze handelt es sich um Anomalien der Zahl und der Form der Klappensegel, die recht mannigfacher Art sein können. Durch Vermehrung oder Verminderung des Klappenanlagematerials können auch Stenosen oder Insuffizienzen der Trikuspidalis oder der Mitralis zustande kommen; ferner werden Durchlöcherungen eines Segels, Verdoppelungen eines Ostiums und Anomalien der Zahl und des Verlaufes der echten Sehnenfäden beobachtet. An den Mitral- und Trikuspidalsegeln sieht man ziemlich häufig nahe dem freien Rande auf der Vorhofseite sogenannte *Blutknötchen*, dunkelrote, knötchenförmig prominierende Gebilde, die zystische Erweiterungen von Endothelkanälchen darstellen; diese führen von der Ventrikelseite in das Klappengewebe hinein und entsprechen Resten der beim Embryo zwischen den

Muskeltrabekeln vorhandenen Spalträumen. Sie verschwinden im extrauterinen Leben bald und hinterlassen geringfügige Verdickungen des Klappengewebes am freien Rande.

Auch die an der Grenze zwischen Ventrikel und Trunkus arteriosus vorkommenden Anomalien bestehen in der Hauptsache in Veränderungen der Zahl und der Form der Semilunarklappen. Diese können sowohl in der Pulmonalis, wie in der Aorta von drei auf vier (Fig. 379),

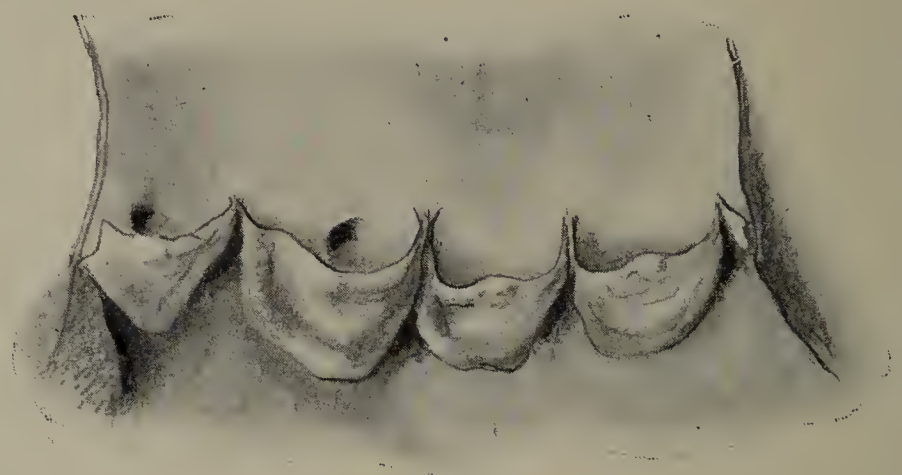

Fig. 379.
Vier Aortenklappen von ungefähr gleicher Größe.

sehr selten auf fünf vermehrt sein, andererseits, namentlich in der Aorta, auf zwei vermindert sein (Fig. 380 u. 390). Im letzteren Falle sind die beiden Klappen entweder ungefähr gleich groß oder die eine ist annähernd doppelt so groß wie die andere. Manchmal sieht man an der größeren Klappe eine Andeutung von Zweiteilung in Gestalt einer Einbuchtung der Ansatzlinie und einer innen vorspringenden niedrigen Leiste (Fig. 380). Bei der Verminderung der Klappenzahl werden die beiden Klappensegel stärker in Anspruch genommen; der freie Rand



Fig. 380.
Zwei Semilunarklappen des Pulmonalostiums. Die größere Tasche zeigt im Grunde bei *a* eine Leiste als Andeutung der mangelhaften Trennung.

der größeren kann umklappen und so eine Insuffizienz der Klappen bedingen. Durch die Verminderung der Klappenzahl wird ferner ein Locus minoris resistentiae gegenüber katabiotischen (atherosklerotischen) und entzündlichen (endokarditischen) Prozessen geschaffen.

Ohne funktionelle Bedeutung ist die sog. Fensterung der Semilunarklappen, d. h. das Vorhandensein von Fenstern in den Klappen, weil diese stets zwischen freiem und Schließungsrande, meist nahe den Klappenkommissuren gelegen sind. Gelegentlich kann die Fensterung soweit fort-

schreiten, daß der freie Rand sich völlig vom übrigen Klappengewebe ablöst und als Strang das Lumen der Arterie durchzieht.

Häufig sind Anomalien der Lage und Zahl der Ostien der Kranzarterien; sehr selten geht eine Kranzarterie, entweder die linke oder rechte oder eine akzessorische, aus der Lungenarterie hervor.

In dem linken Ventrikel finden sich oft, völlig unabhängig von den Mitralsegeln, sog. *abnorme Sehnenfäden*, die als kürzere oder längere, oft auch mehrfach sich teilende Gebilde den Ventrikel von der linken Septumfläche zu den Papillarmuskeln durchziehen. Sie enthalten oft Muskulatur und zwar entweder Myokardfasern (trabekuläre Fäden) oder

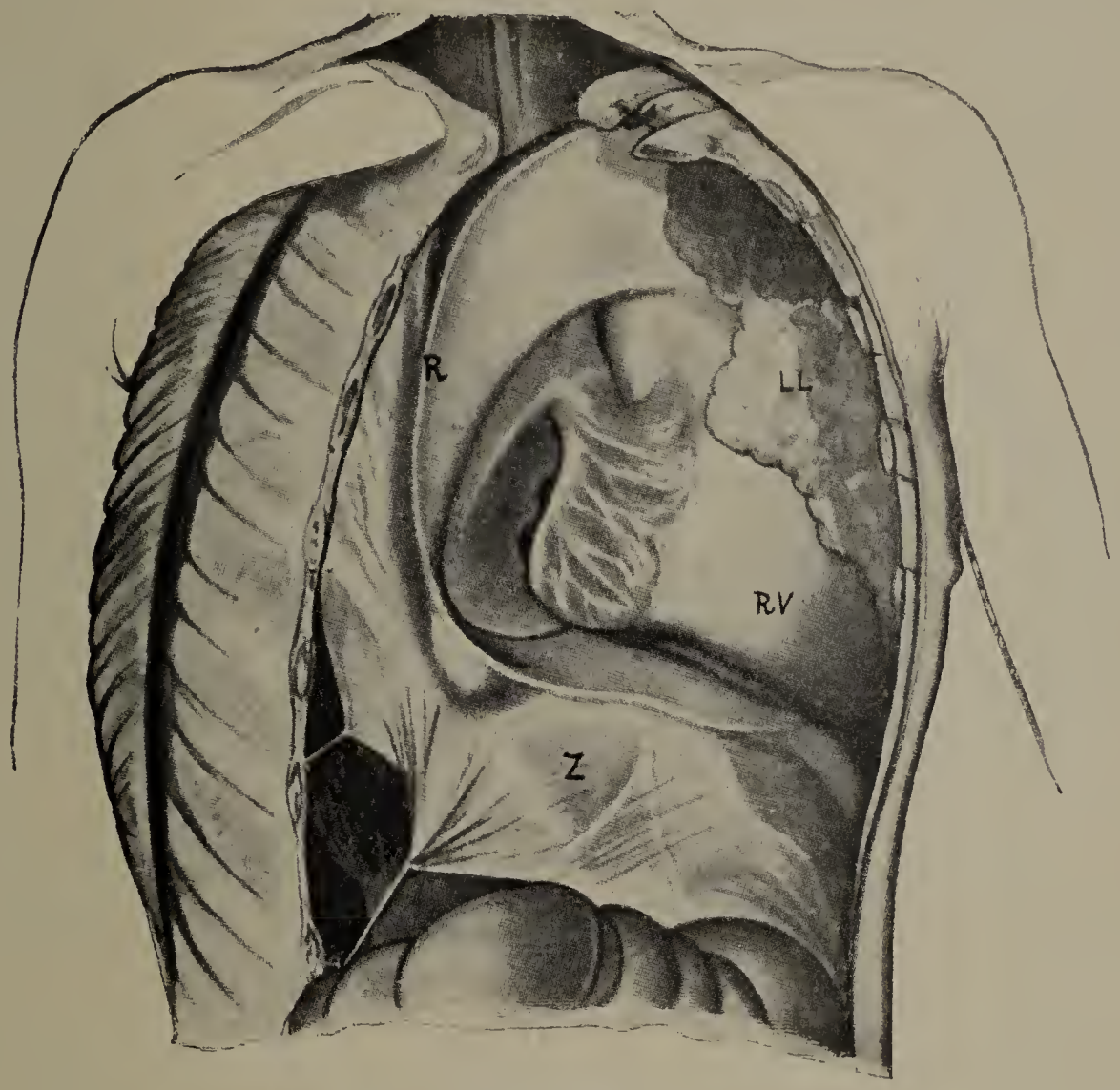

Fig. 381.

Sog. Defekt des Herzbeutels. In dem eröffneten Thorax liegt das Herz mit dem rechten Ventrikel *RV* frei zutage. *LL* Linke Lunge. *R* Phrenikus, der am Rande des rudimentären Herzbeutels entlang läuft. *Z* Zwerchfell.

Fasern des linken Schenkels des Atrioventrikularsystems (abnormer Verlauf des linken Schenkels), zuweilen auch beide Faserarten gleichzeitig.

Von den Entwicklungsstörungen, die das *Perikard* betreffen, sei der sog. *Defekt des parietalen Herzbeutelblattes* erwähnt (Fig. 381). Es findet sich entweder zwischen Herzbeutel und linker Pleurahöhle eine mehr oder weniger große Öffnung, oder der Herzbeutel ist anscheinend nur in einem Teil seiner hinteren und rechten Fläche oder nur in zottigen Bildungen an der Durchtrittsstelle der großen Gefäße vorhanden. Der Nervus phrenicus ist um so mehr nach rechts verlagert, je größer der scheinbare Defekt ist. Die Mißbildung kommt durch Peristenz und starke Erweiterung der bei der normalen Entwicklung sich schließenden Kommunikationsöffnung zwischen Herzbeutel und linker Pleurahöhle zustande. Bei starker Erweiterung scheint eine gemeinsame Pleuro-

perikardialhöhle vorzuliegen. Das oft etwas vergrößerte, sonst aber normale Herz ist nach links verlagert und oft mit der linken Lunge verwachsen. Ganz ähnliche Bilder können aus Rupturen des Herzbeutels hervorgehen.

c) Residuen fetaler Erkrankungen.

Von Erkrankungen während des Fetallebens kommen Zirkulationsstörungen und Entzündungen in Betracht. Auf Zirkulationsstörungen wird die *angeborene Hypertrophie des Herzens* zurückgeführt, bei der Gewicht und Volum des Herzens beträchtlich vergrößert sein kann, ohne daß am Herzen selbst irgendwelche Entwicklungsstörungen oder sonstige Veränderungen vorliegen, die als Ursache der Hypertrophie angesprochen werden könnten.

Während man früher viele angeborene Herzfehler als Effekte einer *fetalen Endokarditis* auffaßte, ist heute das Gebiet der so entstehenden angeborenen Herzveränderungen stark eingeengt worden. Voraussetzung für die Diagnose einer abgelaufenen fetalen Endokarditis ist erstens, daß zu den fraglichen Veränderungen (namentlich an den Klappen) keine zweifellosen Entwicklungsstörungen, wie Septumdefekte, Gefäßanomalien usw., hinzugetreten sind, und zweitens, daß bei der mikroskopischen Untersuchung im Endo- und Myokard Veränderungen festzustellen sind, wie wir sie ausschließlich als Residuen entzündlicher Vorgänge, nicht aber reiner Entwicklungsstörungen anzutreffen pflegen (B. Fischer). Diese Voraussetzung wird von seltenen Fällen angeborener Aortenstenose mit rudimentärem linken Ventrikel und Vorhof ohne subaortalen Septumdefekt, ferner von noch selteneren Fällen analoger Veränderungen an der Pulmonalis, an der Trikuspidalis und der Mitralis mit Stenose oder Insuffizienz der betreffenden Klappen erfüllt. Dabei ist zu betonen, daß makroskopisch die durch Endokarditis veränderten Klappen durchaus den primär mißbildeten Klappen gleichen können.

Nicht selten pfropft sich auf primär mißbildete Klappen noch während des späteren Embryonallebens oder erst postuterin eine Endokarditis auf, so daß die bei der Obduktion vorliegende Klappenläsion als Produkt zweier Faktoren zu bezeichnen ist.

Außer Klappenveränderungen werden auch angeborene schwielige Veränderungen in den arteriellen Ausflußbahnen, oft ringförmig unterhalb der Ostien gelegen und Stenosen bewirkend, als Residuen fetaler Wandendokarditis aufgefaßt.

2. Endokard.

a) Katabiotische Veränderungen.

Zu den regressiven Metamorphosen, die sich in den bindegewebigen Teilen des Endokards und in dem zentralen Bindegewebsapparate des Herzens, dem sog. Herzskelett abspielen, gehört in erster Linie die **Atherosklerose,** ein Prozeß, der sich aus fettigem Zerfall (*Atherom*) und Hyalinisierung des Bindegewebes (*Sklerose*) zusammensetzt.

An den Aortenklappen kann man die ersten Stadien dieses Vorganges geradezu als physiologische Veränderung bezeichnen, da sie wohl bei allen Individuen nach dem 35. Lebensjahr anzutreffen sind. Man findet sie am Klappenansatzrande und zwar in der der Aorta zugekehrten Schicht der Klappe im Grunde des Sinus Valsalvae in Gestalt von gelblich durch-

schimmernden Herden, die zunächst weich sind, bald aber durch Sklerosierung des Bindegewebes und Aufnahme von Kalksalzen hart werden und dadurch den Ansatzrand beim Betasten höckerig verdickt erscheinen lassen. Mikroskopisch finden sich Verfettungen der Zellen mit Cholesterinestern der Fettsäuren, die bald zerfallen, wobei das Cholesterin auskristallisiert und die Fettsäuren sich mit Kalzium verbinden; die so entstehenden Zerfallsherde sind von verdicktem hyalinen Bindegewebe umgeben. Diese physiologische Sklerose des Ansatzrandes wird zur *aufsteigenden Aortenklappensklerose*, wenn die Herde sich vergrößern und sich, immer in der dem Sinus Valsalvae zugekehrten Schicht, allmählich bis zum freien Rande der Klappen oder doch bis in dessen Nähe forterstrecken. Durch das Dickerwerden der Herde wird die Endothelschicht unregelmäßig vorgebuckelt und uneben, was zur Ablagerung von Thromben führen kann. Diese werden teils organisiert, teils verkalken sie und können den Grund des Sinus Valvalvae mehr oder weniger ausfüllen.

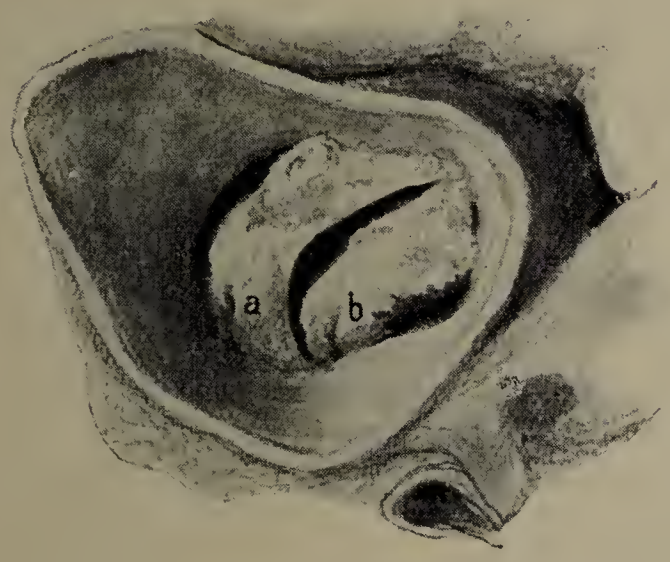

Fig. 382.

Stenose der Aortenklappen. Die Klappen sind stark verdickt und höckrig verkalkt. Zwei Klappen sind miteinander verwachsen und bilden so die Masse *a*. Das Ostium ist nur noch als schmaler Spalt vorhanden.

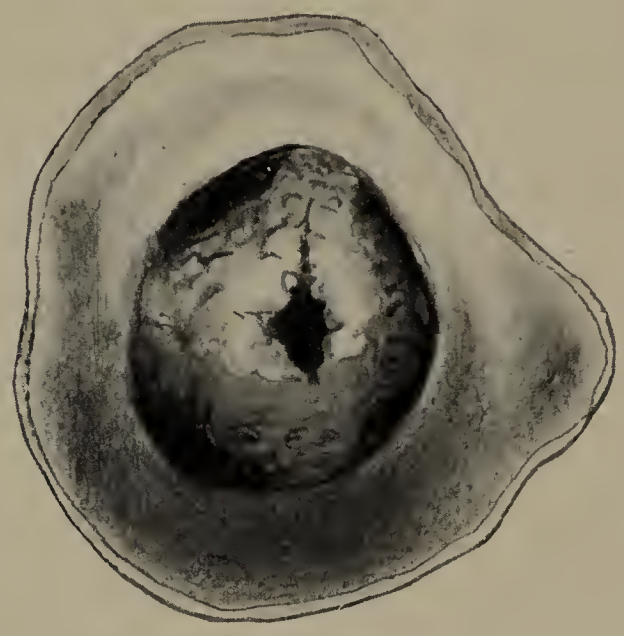

Fig. 383.

Hochgradige Stenose der Aortenklappen. Das Ostium ist durch die Verwachsung (und partielle Verkalkung) der Klappen auf Bleistiftdicke verengt.

Durch Verkalkung der Herde und der aufgelagerten Thromben werden die Klappen starr und in halber Schlußstellung fixiert, was zu einer erheblichen *Stenosierung des Aortenostiums* führen muß. Im höheren Alter allmählich sich entwickelnde, oft sehr hochgradige Aortenstenosen (Fig. 382 u. 383) sind meist auf die genuine aufsteigende Aortensklerose zurückzuführen.

Als Ursache für diese Form der Endokardsklerose kommen in erster Linie dauernde mechanische Läsionen (Zerrungen und Druck beim Klappenschluß), die sich besonders an der Ansatzstelle geltend machen müssen, in Betracht.

Von der später zu besprechenden sekundären Atherosklerose der Aortenklappen, die im Anschluß an Endokarditis sich entwickeln und makroskopisch zu den gleichen Bildern führen kann, unterscheidet sich die genuine aufsteigende Sklerose dadurch, daß die bei Endokarditis bevorzugte, dem Ventrikel zugekehrte Klappenschicht mit der Hauptelastika bei dieser vollkommen intakt bleiben kann. In den höchsten Graden der Atherosklerose finden sich nicht selten metaplastische Knochenbildungen in den Klappen.

Eine weitere Form der Klappensklerose kommt dadurch zustande, daß die Mesaortitis thoracica auf die Aortenklappen übergreift. Das erfolgt von den Klappenkommissuren aus; von hier dehnt sich der Prozeß am freien Rand entlang aus und ergreift schließlich in absteigender Richtung die ganze Klappe (*absteigende Aortenklappensklerose*), wobei es zu erheblicher Schrumpfung der Klappe und damit zur *Aorteninsuffizienz* kommt. Im höheren Alter allmählich auftretende Aorteninsuffizienz beruht wohl immer auf diesem Übergreifen der Mesaortitis auf die Klappen (Fig. 427).

An der Mitralis wird der atherosklerotische Prozeß schon im früheren Kindesalter in Gestalt der sog. *weißen Flocken des vorderen Mitralsegels* beobachtet. Diese liegen an der dem Ventrikel zugekehrten Fläche meist nahe dem Aortenwinkel und bilden oft multiple, nicht sehr scharf umschriebene Herde verschiedener Form und Größe, die sich mikroskopisch ebenfalls durch anisotrope Verfettung der Zellen auszeichnen. Sie erweisen sich als nicht progredient und neigen auch nicht zu weiterem Zerfall. Das hängt wohl damit zusammen, daß bei ihrem Zustandekommen weniger dauernde mechanische Schädigungen, als vielmehr infektiös-toxische Momente eine Rolle spielen; man findet sie jedenfalls hauptsächlich bei Kindern, die an Infektionskrankheiten zugrunde gingen.

Außer dieser praktisch unwichtigen Form wird am Mitral-, seltener am Trikuspidalostium eine Atherosklerose beobachtet, die vom Annulus fibrosus ihren Ausgang nimmt, deshalb als *annuläre Sklerose* bezeichnet wird und vom Annulus aus verschieden weit in die Klappensegel vordringen und das Ostium einengen kann. Bei dieser Form kommt es zu ausgedehntem Zerfall, starker Verdickung und starrer Verkalkung des ganzen Annulus; auch Verknöcherungen werden beobachtet.

Die annuläre Sklerose bildet eine oft isolierte Teilerscheinung der atherosklerotischen Prozesse, die außerordentlich häufig im höheren Alter im *Herzskelett* vorkommen und oft dem Atrioventrikularsystem bei seinem Durchtritt durch das Trigonum fibrosum dextrum und bei seinem weiteren Verlaufe im Septum membranaceum gefährlich werden.

Auch im parietalen Endokard werden sklerosierende zirkumskripte oder diffuse Schwielenbildungen beobachtet, besonders als sog. *Insuffizienzzeichen* am Septum ventriculorum unterhalb der Aortenklappen, das durch den dauernden Anprall des beim Aortenklappenschluß durch das insuffiziente Ostium regurgitierenden Blutes erklärt wird. Auch das Anschlagen des vorderen Mitralsegels, namentlich bei Verdickungen und Verhärtungen, stets gegen dieselbe Stelle soll zu zirkumskripten sklerotischen Schwielen führen können.

Von weiteren katabiotischen Veränderungen des Endokards sei die *Amyloidablagerung* erwähnt, die bei allgemeiner Amyloidose ziemlich häufig, aber meist in geringem Umfang, bei lokaler sehr selten, dann aber gewöhnlich hochgradig in den Saftspalten stattfindet. Auch amyloide Thrombenbildungen auf den Klappen sind beschrieben worden.

b) Entzündungen (Endokarditis).

Endokarditis heißt wörtlich Entzündung des Endokards im allgemeinen. Wir verstehen aber darunter für gewöhnlich die weitaus häufigste *Entzündung der Klappen, E. valvularis*. Die viel seltenere (fast immer sekundäre) Entzündung des übrigen Endokards heißt *E. parietalis*, die meist mit der E. valvularis kombinierte Entzündung der Sehnenfäden *E. chordalis*.

Da die Klappen in der Norm gefäßlos sind, so kann eine Entzündung an ihnen (von späterer Gefäßbildung [s. u.] abgesehen) nur in einer sehr beschränkten Exsudation aus den Gefäßen des Ansatzrandes, in der Hauptsache in einer Wucherung des Gewebes ihren Ausdruck finden, während bei der E. parietalis, da hier das Endokard Gefäße besitzt, exsudative Prozesse in weit stärkerem Grade beteiligt sind.

Das anatomische Bild der Endokarditis ist vielgestaltig. Wir finden in frischen Fällen auf den Klappen *thrombotische* Niederschläge, die sich auf der Stelle der primären Gewebsalteration etablieren und später organisiert werden; wir sehen gleichzeitig mit diesen Vorgängen und im Anschluß an sie *Verdickungen* des übrigen Klappengewebes, Verwachsungen der Klappen und Sehnenfäden untereinander und mannigfaltige Schrumpfungen zustande kommen und wir treffen endlich in besonderen Fällen geschwürig-nekrotische Zerstörungen des Klappengewebes, fast immer vereinigt mit sehr ausgedehnten Thrombenbildungen.

Fig. 384.

Herzklappe des Kaninchens nach Injektion von Staphylokokkenkultur ins Blut. Bei *a* eine Kokkenkolonie mit glatter Grenze gegen die Klappe, die anderen Kolonien sind in wechselnder Tiefe in die Klappe eingedrungen.

Diese wechselnden Befunde werden mit verschiedenen Namen belegt. Die einfache warzenförmige Thrombenbildung und ihre Organisation geht unter dem Namen der *Endokarditis verrucosa* oder *Thromboendokarditis simplex*, die geschwürige Zerstörung unter der Benennung *Endokarditis ulcerosa* oder *Thromboendokarditis septica*. Außerdem unterscheiden wir noch eine *Endokarditis recurrens* für die Fälle, in denen auf einer von früher veränderten Klappe eine neue Entzündung Platz greift. Die an die akuten Prozesse sich anschließenden Klappenveränderungen werden vielfach als *Endokarditis chronica fibrosa* bezeichnet, obwohl dabei die Entzündungsvorgänge zum Abschluß gekommen sind.

I. Die **Endokarditis verrucosa** ist meist *durch Bakterien veranlaßt*, die sich auf der Klappe festsetzen (Fig. 384) und hier eine Nekrose des Endothels bewirken. Man findet die Klappe aber oft auch frei von Bakterien, zumal wenn es sich um die Endokarditis bei Gelenkrheumatismus, die »*Endokarditis rheumatica*« handelt, die sich aber grobanatomisch und histologisch nur graduell von den anderen Formen unterscheidet. Dann sind entweder die Bakterien bis zur Untersuchung schon verschwunden oder die Schädigung erfolgte durch Toxine.

Die Mikroorganismen scheiden sich fast immer aus dem vorbeiströmenden Blut auf die Klappenoberfläche ab. In experimentellen

Untersuchungen (Orth u. Wyssokowitsch, Ribbert) konnte diese Entstehungsweise nachgewiesen werden. Doch setzten sich Kokken gewöhnlich nur dann fest, wenn vorher die Klappen künstlich verletzt oder wenn größere mit den Organismen behaftete Partikel (Kartoffelbröckchen, Ribbert), welche an die Klappen anprallten, eingespritzt worden waren. Auch beim Menschen werden irgendwelche disponierende Läsionen die Ansiedelung der Bakterien begünstigen.

Wenn in den in der Norm gefäßfreien Klappen Gefäße gebildet worden sind, wovon sogleich die Rede sein wird, dann können Bakterien auch in sie hineingelangen (Koester) und von ihnen aus Endokarditis erregen (s. u. E. recurrens).

Die Mikroorganismen siedeln sich zunächst meist nur an bestimmten Stellen der Klappenoberfläche an. An den Semilunarklappen haften sie auf einer von dem freien Rande etwas entfernten Bogenlinie (Schließungslinie), die von dem Nodulus zu den Winkelstellen zieht. Auf

Fig. 385.

Frische Endokarditis der Mitralis. *P P P* Papillarmuskeln. Die Klappe selbst ist noch nicht verändert, die Entfernung von *a* bis *a* beträgt 11 cm. Auf der Klappe sitzen reihenförmige, dem freien Rande parallele und benachbarte Thromben.

den Zipfelklappen lokalisieren sie sich etwa 1 mm vom freien Rande entfernt (Fig. 385), doch zuweilen auch am Rande selbst und an den Sehnenfäden.

Die Kokken veranlassen in dem angrenzenden Klappengewebe eine Nekrose, die meist nur wenig ausgedehnt ist (Fig. 84, S. 106).

Sie führen ferner zur Bildung von Thromben, die sich auf den von den Kokken lädierten Stellen niederschlagen und vorwiegend aus Plättchen und Fibrin bestehen. In ihnen können die Mikroorganismen weiter wuchern.

Die Bildung der Thromben ist *kein Ausdruck des Exsudationsstadiums der Entzündung*, sondern nur ein Vorgang, der die entzündlichen Klappenprozesse begleitet. Diese sind allein durch eine von der Kokkenansiedelung (und der Thrombose) veranlaßte geringfügige Exsudation aus den Gefäßen des Ansatzrandes und durch die frühzeitig einsetzende *Wucherung des Klappengewebes* gekennzeichnet.

Nicht an allen Klappenapparaten siedeln sich die Bakterien gleich oft an, am häufigsten auf der Mitralis, dann folgen die Aortenklappen, darauf in weitem Abstande die Trikuspidalis, zuletzt die Pulmonalklappen. Die

rechtsseitigen Klappen werden also wesentlich seltener ergriffen als die linksseitigen. Oft sind mehrere zugleich affiziert, am häufigsten die Mitralis und die Aortenklappen, manchmal die Bi- und Trikuspidalis, daneben auch noch die Aorta. Selten zeigen alle Klappen Veränderungen.

Die in Betracht kommenden Bakterien stammen fast ausnahmslos aus primären anderweitigen Prozessen. Die Endokarditis ist also eine *sekundäre Affektion*. Es handelt sich besonders oft um die bei Gelenkrheumatismus auftretenden Kokken, ferner um eine besondere Spezies der Streptokokken, Str. viridans, um Staphylokokken, Streptokokken, Pneumokokken, selten um Gonokokken, und noch seltener um Tuberkelbazillen, die nur ganz ausnahmsweise riesenzellenhaltige Wucherungen des Klappengewebes hervorrufen. Bei tuberkulösen Individuen entsteht zwar nicht selten eine Endokarditis, sie ist aber meist die Folge einer Sekundärinfektion durch Kokken.

Die Thromben (Fig. 385) sind warzenförmig von dem Umfange kleinster Körnchen bis zu dem eines Stecknadelkopfes und weit darüber hinaus. Sie sitzen zuweilen in voller Kontinuität rings um das Ostium

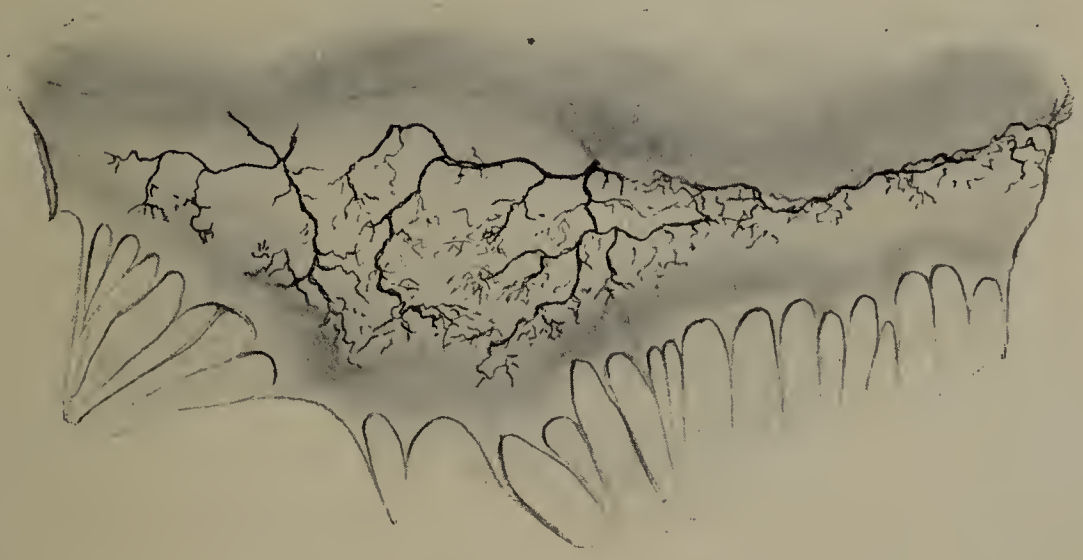

Fig. 386.

Abgelaufene Endokarditis der Mitralis. Die Klappe ist nur leicht diffus verdickt, zeigt aber ein reich entwickeltes, durch Injektion sichtbar gemachtes Gefäßnetz.

und fließen gern zu warzigen, höckrigen Leisten zusammen, die (selten) bis zu 1 cm hoch werden können und dann als hahnenkammförmig bezeichnet werden. Sie bilden sich aber an Aorta und Pulmonalis auch in den Winkelstellen der Segel, an Mitralis und Trikuspidalis auf den Sehnenfäden, sie greifen zuweilen auf die Rückfläche dieser Klappen und andererseits auf das Endokard des Vorhofes, von den Aortenklappen aus auf das des Ventrikels, besonders des Septum membranaceum und auf die Ventrikelfläche des vorderen Mitralsegels über.

Die Thromben werden später organisiert. Dadurch treten an ihre Stelle bindegewebige Knötchen, die zunächst noch Warzenform haben, später aber bei Schrumpfung niedriger werden und nur noch Verdickungen darstellen.

Das Klappengewebe selbst zeigt geringe Infiltration von Leukozyten und stärkere Wucherung (Fig. 324), die sich auf die Umgebung der erstergriffenen Stelle oder die ganze Klappe erstreckt und sie bald mehr, bald weniger verdickt.

Mit der Zunahme der Substanz verbindet sich aber sehr gern eine **Neubildung von Gefäßen** (Fig. 386), die von der Basis aus in die Klappen

hineinwachsen und meist so nahe unter dem Endokard gelegen sind, daß die stärkeren Stämme leistenförmig vorspringen. Dann kann man sie leicht wahrnehmen, noch besser, wenn sie bluthaltig sind. Manchmal bilden sie ein sehr dichtes Maschenwerk. Die Gefäße dringen bis nahe zum Klappenrand vor und finden sich besonders in dem Aortenzipfel der Mitralis.

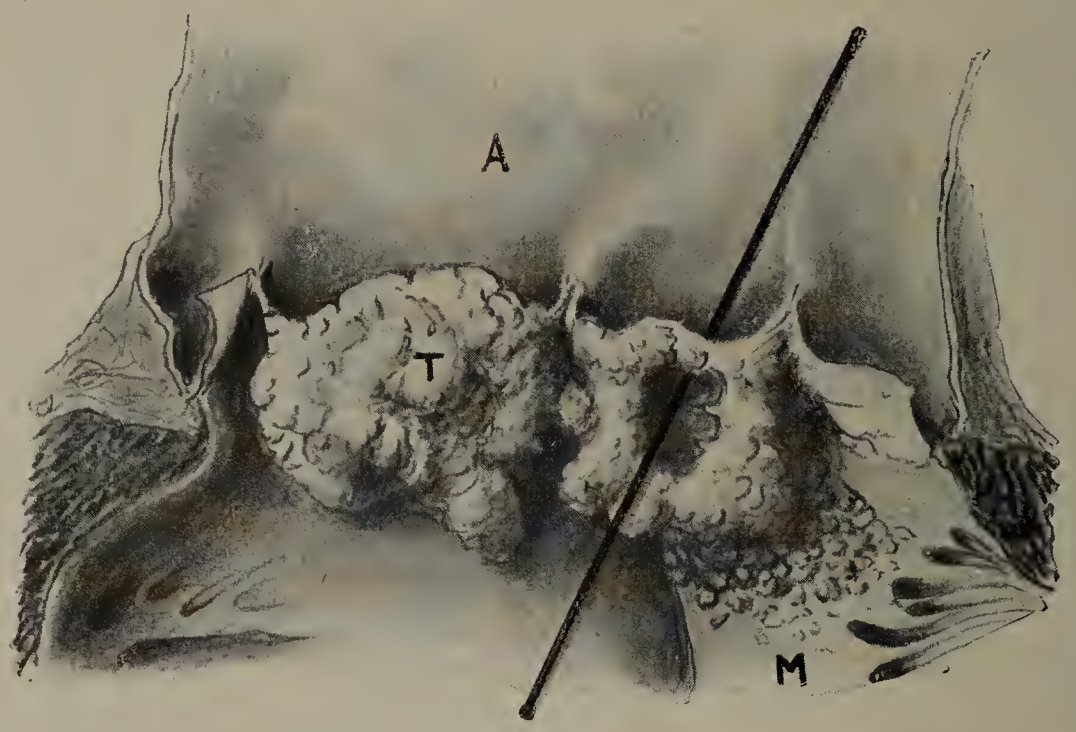

Fig. 387.

Ulzeröse Endokarditis der Aortenklappen. *A* Aorta, *M* Mitralis, *T* Thrombus auf einer Klappe. Die Sonde steckt in einer perforierten thrombenbedeckten Klappe.

Mit diesen Veränderungen kann der Prozeß in der Hauptsache abgeschlossen sein. Und da nun das vermehrte Bindegewebe sich auch im Laufe der Zeit noch wieder etwas zurückbildet, so weisen schließlich

Fig. 388.

Klappenaneurysma der Mitralis mit Perforationsöffnung. Am Rande der Mitralis frische warzenförmige Thromben.

nur noch geringe Verdickungen (neben jener Gefäßneubildung) auf die abgelaufene Entzündung hin. Eine Endokarditis kann also ohne funktionelle Störung heilen.

Die *Gefahren der Endokarditis* liegen einmal in der *Ablösung von Thromben* und den daraus sich ergebenden *Embolien* (auch in die Herzwand), zweitens in den an sie sich anschließenden *Klappenfehlern* (s. u.),

und drittens in der Neigung der durch sie veränderten Klappen, *aufs neue* (rekurrierend, s. u.) *ergriffen* zu werden.

II. Die **Endokarditis ulcerosa** ist durch Übergänge mit der E. verrucosa verbunden, aber in ihren ausgeprägten Formen vor allem durch *Zerstörung des Klappengewebes* bei gleichzeitiger *sehr ausgedehnter Thrombenbildung* gekennzeichnet. Sie tritt sehr häufig *rekurrierend* (s. u.) auf den durch frühere Entzündungen verdickten Klappen auf. Die wuchernden Bakterien bringen das Gewebe zur *Nekrose;* die nekrotischen Teile werden fermentativ eingeschmolzen und durch den Blutstrom zerfetzt; es entstehen vielerlei vom Rand ausgehende *Einrisse* und größere *Lücken*; die Klappen können wie angefressen aussehen, die Semilunarklappen können von ihrem Ansatz in wechselnder Ausdehnung abgelöst werden und dann frei flottieren. An den Zipfelklappen reißen einzelne oder mehrere Sehnenfäden durch, so daß z. B. das große Mitralsegel auf- und abwärts geschleudert werden kann. Aus derartigen Zerstörungen resultieren *akute Insuffizienzen* der Klappen.

Fig. 389.

Perforation einer (durch abgelaufene alte Entzündung) verdickten und unebenen Aortenklappe *K*. Bei *P* der durch die großen unregelmäßigen Thrombusmassen, die die ganze Klappe außen und innen bedecken, wieder verengte Riß im Klappengewebe, das in der Umgebung des Risses mit den bedeckenden Thromben nach außen vorgebuchtet ist. Die schwarzen Stellen im Thrombus waren verkalkt.

Auf den von der Zerstörung ergriffenen Klappenabschnitten und in weiterer Umgebung bilden sich umfangreiche höckrige, gelappte, weiche *Thrombusmassen*, die z. B. das Mitralostium erheblich einengen (akute Mitralstenose) und natürlich leicht abgelöst und verschleppt werden können.

Auch auf den freien Klappenflächen setzen die Zerstörungsprozesse ein. Das durch sie verdünnte und teilweise nekrotisierte Gewebe wird durch den Blutdruck zerrissen und so entstehen in den Klappen unregelmäßige Löcher (Fig. 387, 389), an deren nach außen herumgeklappten Rändern sich neue Thromben abscheiden. Sind die Rißstellen vor der Perforation von Thrombenmassen bedeckt, so werden diese durch das Blut vorgetrieben, aber als unelastische Massen sehr bald zerrissen. An die Ränder dieser Risse setzen sich neue Thrombenmassen an, während diese selbst weiter vorgebuchtet werden. So entstehen unregelmäßige halbkugelige Hervorragungen (Fig. 387, 388) aus mehr oder weniger hohlen thrombischen Massen, die man wohl als *falsche Aneurysmen* bezeichnet. Aber es sind niemals geschlossene Säcke, sie haben immer eine oder mehrere Rißstellen, die auf der Höhe (Fig. 388), an der Seite oder am Rande der Klappenperforation liegen und dann durch die Thromben verdeckt und nicht ohne weiteres sichtbar sind.

Echte Aneurysmen durch Dehnung des geschädigten, nekrotisierten Klappengewebes kommen nur sehr selten und als flachere Ausbuchtungen vor, weil das geschädigte Gewebe bei Dehnung früh zerreißt (Fig. 389). Das zerrissene Klappengewebe wird mit den bedeckenden Thrombenmassen vorgebuchtet (ib.).

Die Bezeichnung *E. ulcerosa* ist insofern nicht exakt, als eigentliche Geschwüre ja an den Klappen nicht entstehen. Eher kann man von ihnen reden, wenn die Bakterien (an der Aorta) auf das Myokard überwuchern und hier ebenfalls tiefgreifende Zerstörungen bewirken. Es können u. a. Defekte entstehen, die das Septum ventriculorum perforieren und bis in den rechten Ventrikel reichen.

Die Endocarditis ulcerosa, die selbstverständlich oft *Embolien* bedingt, nicht selten mit *Abszeßbildung* in den verschiedensten Organen, führt in ihrer schwersten Gestalt meist schnell zum *Tode*, zumal bei akuter Insuffizienz durch Klappen- und Sehnenfädenzerreißung. Sie kommt also relativ selten zum Stillstand. Geschieht es, so bleiben natürlich die akut entstandenen Klappenfehler als oft hochgradige Insuffizienzen bestehen oder werden durch Schrumpfung des Klappengewebes verstärkt. Die Thromben pflegen zu verkalken und dann, zumal an der Aorta, stenosierend zu wirken.

Die Endokarditiden, zumal die ulzerösen, greifen oft von den Klappen auf das übrige Endokard über, so auf die Sehnenfäden und die Papillarmuskeln, auf das Vorhofendokard, von der Aorta aus auf die Rückfläche der Mitralis und auf das Septum membranaceum, selten auch auf die Innenfläche der Aorta. Es gibt ferner eine nicht sehr häufige Kontaktübertragung dadurch, daß auf die Hinterfläche der Mitralis übergreifende Thromben bei der Systole an das Septum ventriculorum unterhalb der Aortenklappen angepreßt werden und hier Bakterien abimpfen. Auch größere Thromben der Aorta können dort angedrückt werden. Ferner kann der bei mangelhaftem Schluß der Aortenklappen in der Diastole regurgitierende Blutstrahl das sogenannte *Insuffizienzzeichen* sekundär mit Bakterien besiedeln. Dann entsteht hier eine umschriebene, zuweilen zu tiefen (perforierenden) Ulzerationen führende *parietale Endokarditis*. Sie kann mit schwieliger Endokardverdickung heilen. Ähnliche Schwielen können auch dadurch entstehen, daß von einer verdickten und mit Thromben besetzten Mitralis bei der Systole die Auflagerungen an das Septum angepreßt und Bakterien überimpft werden; aus der so entstehenden Parietalendokarditis geht dann schließlich eine zirkumskripte Schwiele hervor. Alle diese Schwielen haben gern eine gebogene, konkav gegen die Aorta gerichtete, zuweilen semilunarklappenähnliche Gestalt.

III. In manchen Fällen von Endokarditis handelt es sich nicht nur um eine einmalige Einwirkung der Mikroorganismen. Denn die Entzündung kann sich ein oder mehrere Male wiederholen. Früher oder später, unter Umständen erst nach Ausbildung eines ausgesprochenen Klappenfehlers, treten wieder neue Prozesse auf, weil die veränderten Klappen eine neue Ansiedelung von Bakterien leichter zustande kommen lassen. Wir reden dann von **Endokarditis recurrens.** Sie ist häufig. In sehr vielen Fällen von frischer Endokarditis verrucosa findet man bereits ältere Verdickungen der Klappen verschiedenen Grades. Dabei kann der Charakter der Entzündung sich ändern. Auf entzündlich verdickten Klappen kann eine *Endokarditis ulcerosa*

eintreten. Diese schwere Form der Endokarditis ist *sogar besonders häufig eine rekurrierende.*

Wenn bei der primären Entzündung, wie so oft, *Gefäße* in den Klappen entstanden, so spielen sie bei der Endokarditis recurrens eine Rolle. Einmal können Kokken *mit dem Blute* in sie hineinkommen (E. embolica, KOESTER) und so auch vom Innern der Klappen aus Entzündung erregen. Man findet einzelne oder viele Gefäße mit Kokken vollgepfropft. Zweitens geben sie Gelegenheit zu einer stärkeren *Emigration* in das Klappengewebe und oft auch zu *Blutungen.* Dann verläuft die Entzündung ebenso wie in anderen gefäßhaltigen Geweben und im allgemeinen intensiver als in gefäßfreien Klappen. Auch die Wucherung des Gewebes ist lebhafter.

c) Klappenfehler.

In vielen Fällen der verrukösen wie der ulzerösen Endokarditis heilt die Entzündung nicht aus, sondern führt zu (langsam) fortschreitender

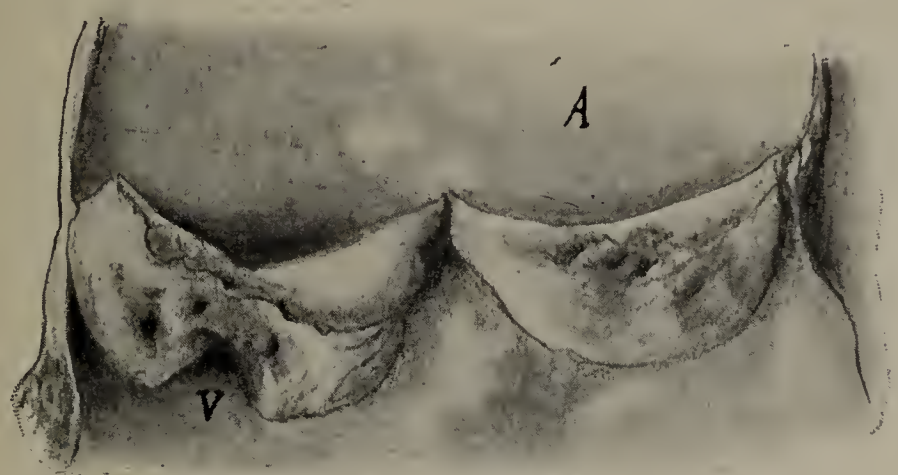

Fig. 390.

Abgelaufene Endokarditis. *A* Aorta. Zwei Klappen sind bei *V* miteinander verwachsen und unregelmäßig beträchtlich verdickt. Auch die andere Klappe ist höckerig verdickt.

erheblicher Zunahme des Klappengewebes. So lange diese Bindegewebszunahme andauert, kann man von *Endokarditis chronica* sprechen, später, bei der Schrumpfung des neuen Gewebes, nur noch von Narbenbildung, so daß dann die Bezeichnung »*Endokarditis*« nicht mehr am Platze ist.

Die Verdickung der Klappen und ihre Schrumpfung, ferner Verwachsungen an den Semilunarklappen und eine Beteiligung der Sehnenfäden führen zu den gefürchteten **Klappenfehlern.**

Die Sehnenfäden der *Zipfelklappen* (Fig. 393) verdicken sich, schrumpfen und verkürzen sich oft so erheblich, daß die Klappe fast direkt auf dem Papillarmuskel haftet. Dazu kommt Verwachsung der Sehnenfäden untereinander zu manchmal katheterdicken Balken. Die verdickten Fäden setzen auch in veränderter Weise an den Klappen an. Die normalen schwimmhautähnlichen Verbreiterungen der Ansatzstellen (Fig. 385) fehlen, der Klappenrand ist gradliniger geworden, die Sehnenfäden setzen an der Klappe unvermittelt, plump an (vgl. Fig. 393).

An den Klappen selbst verbindet sich mit den Verdickungen noch ein besonderer Vorgang. Wenn nämlich in den Winkelstellen auf den sich berührenden Klappenflächen Thromben entstanden sind, so können diese verkleben und bei ihrer Organisation können die Klappen miteinander verwachsen. Dieser Vorgang kann an den drei Winkelstellen der

Semilunarklappen zugleich ablaufen, so daß hier alle drei Klappen vereinigt sind (Fig. 390, 382, 383).

Zwei Taschen der Semilunarklappen können so zu einer verschmelzen, doch bleiben die verwachsenen Ränder in der gemeinsamen Tasche als ein Septum bestehen, das durch Schrumpfung niedriger werden kann. Die entzündlichen Verdickungen der verwachsenen Abschnitte und meist auch der anderen Klappenteile unterscheiden die Taschenbildung durch Vereinigung



Fig. 391.

Aorta *A* mit nur zwei ungefähr gleichgroßen Klappen. In dem Segel *a* sind unregelmäßige balkige Verkalkungen, von denen die eine auf die Ventrikelwand übergreift, auf der anderen Klappe zwei kleinere Kalkknoten.

zweier Klappen von dem angeborenen Vorhandensein zweier Klappen (Fig. 391) auch dann, wenn bei der Mißbildung die eine größere Klappe eine Andeutung von Zweiteilung zeigt (Fig. 380). Die Diagnose kann aber schwierig werden, wenn die mißbildeten Klappen später entzündlich affiziert werden.

Die aus all diesen Abnormitäten sich ergebenden sogenannten **Klappenfehler** müssen wir einzeln genauer durchgehen.

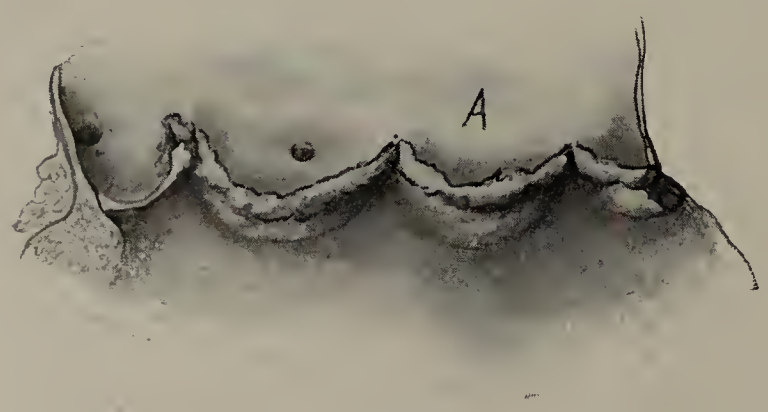

Fig. 392.

Abgelaufene Endokarditis, Insuffizienz der Aortenklappen. *A* Aorta. Die Klappen sind am Rande wulstig verdickt und in senkrechter Richtung verkürzt.

Die Verkürzung der Klappen in senkrechter Richtung hat eine Insuffizienz zur Folge. Die Klappenflächen reichen zum Schluß nicht mehr aus. Am deutlichsten ist das an den Semilunarklappen (Fig. 392), die sich nicht mehr aneinander legen können. Sie springen zuweilen nur noch wie gebogene wulstige Leisten an der Aortenwand vor.

Auch eine Schrumpfung der Semilunarklappen in horizontaler Richtung bedingt Insuffizienz. Denn die Membranen sind zwischen den beiderseitigen Winkelstellen straff ausgespannt, so daß sie in der Mitte nicht mehr zusammenkommen können. Das Lumen bleibt dann in Form eines Dreiecks offen. Die straffe Spannung der Klappe läßt aber zugleich auch bei der Systole eine normale Erweiterung des arteriellen Ostiums nicht zu. Deshalb muß auch eine mäßige Stenose vorhanden sein. Diese aber wird vor allem bedingt durch Verwachsung in den Winkelstellen. Die zwischen den Klappen gelegene Öffnung kann bis auf die Dicke eines Bleistiftes reduziert werden.

Die Verkürzung der Zipfelklappen (Fig. 393) in horizontaler Richtung muß eine Verengerung des Ostiums zur Folge haben. Der Umfang der Mitralis oder Trikuspidalis kann um mehr als die Hälfte



Fig. 393.

Stenose der Mitralis, aufgeschnitten. Die Klappe ist, wie auf dem Durchschnitt *a* und *a* sichtbar, erheblich verdickt. Die Sehnenfäden sind auch zum Teil sehr stark verdickt und verkürzt und setzen plump an der Klappe an (vgl. Fig. 385). Der Umfang der Klappe beträgt von *a* bis *a* 4½ cm (statt 11 wie in Fig. 385).

abnehmen. Das Ostium ist dadurch manchmal rundlich verengt (Fig. 394) und oft trichter- oder schlauchförmig gestaltet, meist aber in einen geraden oder sehr gern halbmondförmig (Fig. 395) gekrümmten Spalt umgewandelt.

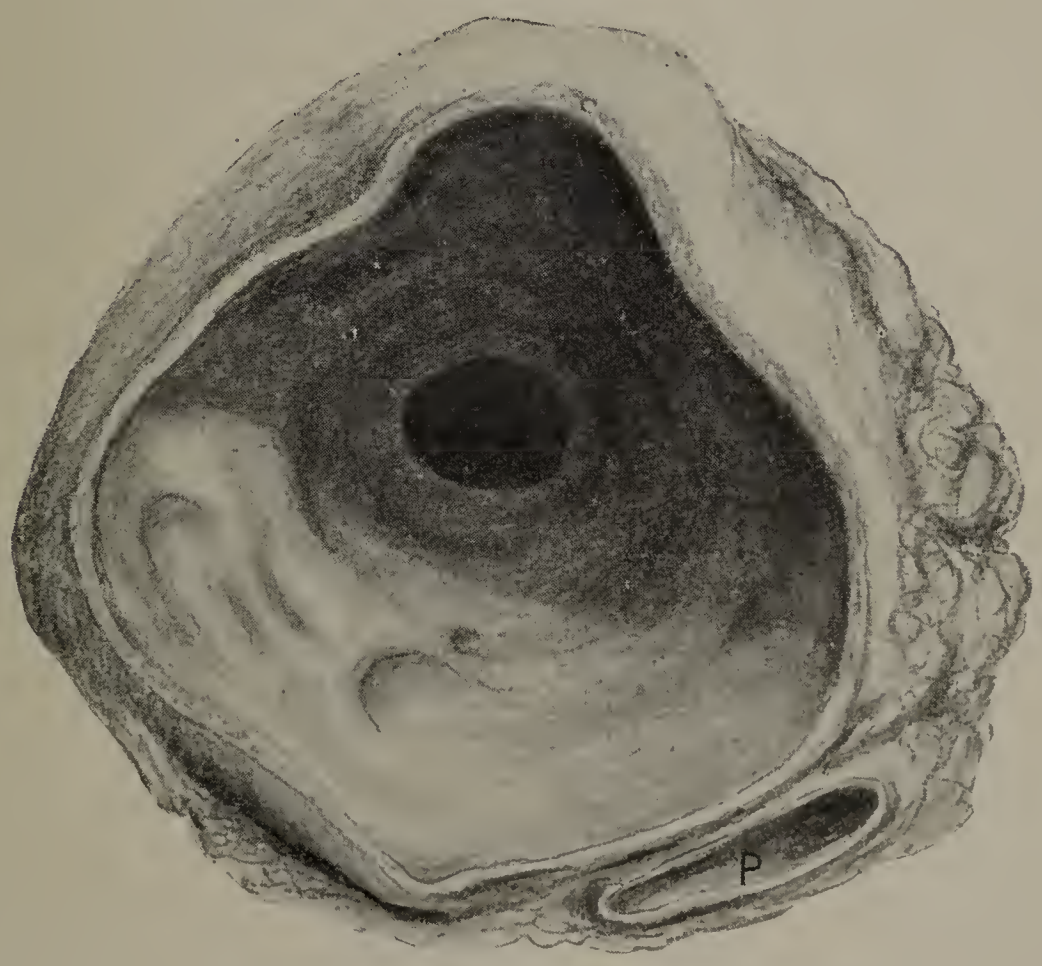

Fig. 394.

Stenose der Mitralis. Man sieht in den stark erweiterten Vorhof von oben hinein. In der Tiefe das rundlich erheblich verengte Ostium der Mitralis. *P* Pulmonalarterie.

Da bei diesen Stenosen die Beweglichkeit der Klappen beschränkt ist, so ist meist gleichzeitig auch eine Insuffizienz verschiedenen Grades vorhanden; doch kommen auch reine, meist schlauchförmige Stenosen der Mitralis, besonders nach Gelenkrheumatismus, vor.

Es gibt auch Kombinationen mehrerer Klappenfehler. So können z. B. Mitralis und Trikuspidalis beide erheblich verengt sein oder es wird Mitralis und Aorta zugleich stenosiert oder insuffizient.

Zu den besprochenen Klappenveränderungen kommen oft noch regressive Umwandlungen der verdickten Teile. Das starre Gewebe wird hyalin, es zerfällt unter Auftreten von Fett und Cholesterin oder es wird auch wohl nekrotisch. In die so veränderten Teile lagert sich gern Kalk ab. Dann wird das Gewebe hart, höckrig verdickt. Die verkalkten Klappen bilden natürlich besonders starre Apparate, und manchmal ringsherum gehende kontinuierliche oder unterbrochene Kalkringe.

Da der endokarditische Prozeß sowohl an den Seminularklappen wie an den Zipfelklappen stets am Schließungsrande beginnt und bei seiner weiteren Entwicklung in der dem Ventrikel (Semilunarklappen) bzw. dem Vorhof (Atrio-

Fig. 395.

Stenose der Mitralis vom Vorhof (V) aus gesehen, *o* das spaltförmig verengte Ostium.

ventrikularklappen) zugekehrten Klappenschicht die hauptsächlichsten Veränderungen setzt, so wird sich bei makroskopisch oft völliger Gleichheit ihrer Produkte die auf entzündlicher Basis entstehende Klappensklerose von der oben genannten genuinen Atherosklerose der Klappen durch die mikroskopisch nachweisbare verschiedene Ausbreitung innerhalb der Klappe (Verhalten der Klappenelastika, MÖNCKEBERG) meist unterscheiden lassen.

In den verkalkten Klappen findet sich nicht selten eine Knochenneubildung.

d) Geschwülste.

Am Endokard kommen selten **primäre** Blastome in Gestalt von polypös aufsitzenden *Fibromen* und *Myxomen* vor. Bei kleineren Fibromen und Myxomen kann eine Verwechslung mit *organisierten Thromben* unterlaufen, aber die größeren polypösen, zumal die an der linken Seite der Vorhofsscheidewand sitzenden, manchmal traubigen Gebilde (s. S. 220) sind stets echte Tumoren.

Sekundäre Neubildungen können durch Festsetzen und Haftenbleiben von Tumorpartikeln verschiedener Art aus dem vorüberströmenden Blute zwischen den Trabekeln oder den Sehnenfäden entstehen.

3. Myokard.

Es ist selbstverständlich, daß eine pathologische Veränderung des Myokards, wenn sie nicht sehr geringfügig ist, die Tätigkeit des Herzens herabsetzen oder unregelmäßig machen wird. Die im ganzen sehr häufigen verschiedenartigen Veränderungen (Katabiosen, herdförmige Nekrosen, Entzündungen) werden um so stärker die Herzaktion beeinträchtigen, je ausgedehnter sie sind. Aber auch kleine Herde können zu schweren Folgen führen, wenn sie besonders wichtige Stellen treffen. Zu diesen gehört in erster Linie das **Atrioventrikularsystem.**

Die Vorhof- und die Ventrikelmuskulatur hängen bekanntlich nur durch ein nach dem Entdecker His benanntes Muskelbündel zusammen, das auf der rechten Seite der Vorhofscheidewand als *Atrioventrikularknoten* vor der Einmündung des Sinus coronarius entspringt, in schräger Richtung von rechts oben hinten nach links unten vorn das Trigonum fibrosum dextrum durchsetzt und als *Crus commune* am unteren Rande des Septum membranaceum nach vorn zieht, um sich am untersten Punkt des membranösen Septums in einen rechten und einen linken Schenkel zu teilen. Die beiden Schenkel ziehen an den beiden Ventrikelseptumflächen nach abwärts zu den basalen Abschnitten der Papillarmuskeln. Hier findet der Übergang der Endausbreitungen des Systems in die Myokardfasern statt. Die Fasern des Atrioventrikularsystems sind ebenso wie die des in der Taenia terminalis in dem Winkel zwischen rechtem Herzohr und V. cava sup. gelegenen *Sinusknotens* durch ihre Struktur, ihre Anordnung und ihre nahen Beziehungen zum Herznervensystem vor den Myokardfasern ausgezeichnet und werden daher als *spezifische Muskelfasern* bezeichnet. Atrioventrikularsystem und Sinusknoten bilden zusammen *das spezifische Muskelsystem* des Herzens.

Es kann als gesicherte Tatsache betrachtet werden, daß die Ursprungsreize für die Kontraktion des Herzens im Sinusknoten entstehen; daß die Erregung dann auf die Vorhofsfasern übergeht und weiter sich an der einzigen Brücke zu den Kammern, im Atrioventrikularknoten sammelt, wodurch das Intervall zwischen Vorhofs- und Kammerkontraktion zustande kommt. Nach dieser Verzögerung wird die Erregung durch das Atrioventrikularsystem fortgeleitet und gelangt entsprechend der Ausbreitung des Systems zunächst in das Papillarmuskelgebiet der Kammern, von wo sie sich weiter im Kammermyokard ausbreitet und dieses zur Kontraktion bringt.

Dem spezifischen Muskelsystem des Herzens kommt demnach die Funktion der automatischen Reizbildung (*Automatie*) und die der *Erregungsüberleitung* im Herzen zu. Es ist ohne weiteres klar, daß pathologische Veränderungen im System zu schweren Funktionsstörungen des Herzens führen müssen. Infolge seiner Lage im Herzen und seiner nahen Beziehungen zum Klappenapparat, weiter infolge seiner reichlichen Vaskularisation und seiner (wenigstens in den oberen Abschnitten) ebenfalls reichlichen Innervation sind Erkrankungen des Systems sehr häufig nachzuweisen (Mönckeberg). Wir werden bei der Besprechung der Myokardveränderungen auf die im spezifischen Muskelsystem sich abspielenden pathologischen Prozesse zurückkommen.

a) Katabiotische Veränderungen der Herzmuskulatur.

1. Die fettige Degeneration.

Der häufigen klinischen Diagnose »*Myodegeneratio cordis*« entspricht anatomisch kein einheitlicher Befund. Sie sagt nur aus, daß irgendeine zur

Schwächung oder Erlahmung führende regressive Veränderung des Herzmuskels vorhanden ist.

Die weitaus häufigste regressive Metamorphose des Herzmuskels ist die **fettige Degeneration.** Sie tritt teils diffus, teils, und zwar gewöhnlich, in *fleckiger* Form auf. Im ersteren Falle erscheint die Muskulatur gleichmäßig trübe, blaßgelblich, lehmfarben, im anderen sieht man subendokardial gelbe zackige Fleckchen, die dem Myokard ein gesprenkeltes, »getigertes« Aussehen verleihen (Fig. 396). Sie sind unregelmäßig gestaltet, in der Richtung des Faserverlaufes ausgezackt und quer zur Längsrichtung der Muskulatur gestellt. Sie gehen bei einigermaßen hochgradiger Entartung seitlich ineinander über und bilden so zackige Bänder, die meist über den Papillarmuskeln und Trabekeln besonders deutlich hervortreten und quer verlaufen.

Fig. 396.
Fettige Degeneration eines Papillarmuskels. Quer über den Muskel verlaufen helle zackige, den degenerierten Teilen entsprechende Bänder.

Die Anordnung ist von der Gefäßverteilung abhängig. Wenn man die entartete Muskulatur von der Arterie aus unvollständig so injiziert, daß nur die ersten arteriellen Kapillaren gefüllt werden, so findet man die Injektionsmasse nur in den zwischen den degenerierten Bändern liegenden intakt gebliebenen Muskelabschnitten (Fig. 397, 398). Injiziert man von der Vene aus, so füllen sich die Kapillaren der entarteten Teile. Arterien und Venen verlaufen innerhalb der Muskulatur getrennt. Die fettige Degeneration ist also abhängig vom venösen Blute, weil der in ihm stärker hervortretende Sauerstoffmangel in den ausschließlich mit venösem Blute versorgten Teilen sich empfindlicher bemerkbar machen muß, als in den arteriell versorgten Abschnitten (Ribbert, Virch. Arch. 147).

Fig. 397.
Fettige Degeneration des Herzmuskels. Unvollkommene Injektion. Die hellen Bänder sind die fettig entarteten, die dunklen die normalen. Die Injektionsmasse ist da, wo sie unvollkommen ist, nur in die normalen Teile eingedrungen.

Es gibt aber auch eine fettige Degeneration in zerstreuten, unregelmäßigen, zackigen bis bohnengroßen und größeren multiplen Herden, bei der demnach die Verfettung nicht direkt von der Versorgung mit arteriellem oder venösem Blute abhängig sein kann.

An der Verfettung des Myokards beteiligt sich meist das spezifische Muskelsystem, ohne daß der Grad der Verfettung in ihm dem der Myokardverfettung zu entsprechen braucht. Gelegentlich (namentlich bei Diphtherie) findet sich auch eine ausschließlich auf das spezifische Muskelsystem beschränkte Verfettung, die oft sehr hochgradig sein kann.

Die Entartung findet sich bei vielen Intoxikationen (Phosphor, Arsen usw.), bei Autointoxikationen (Nephritis), bei Infektionen (*Diphtherie* u. a.), bei Anämien (perniziöser Anämie), in den Endstadien der Herzhypertrophie, in der Umgebung anderweitiger Veränderungen des Myokards, so der durch die Verlegung der Koronararterien bedingten anämischen Infarkte (s. u.).

Bei der Verfettung handelt es sich einmal um eine Steatosis retentiva aus Sauerstoffmangel, oft aber auch um eine Steatosis regressiva, wenn näm-

lich das Protoplasma toxisch geschädigt wurde und deshalb das von außen zugeführte Fett unverbrannt liegen blieb. Ferner kommt außer diesen Formen der exogenen Lipogenese auch eine Fettphanerose bei der Myokardverfettung in Betracht (Borchers).

Die Bedeutung der Verfettung des Myokards und des spezifischen Muskelsystems ist vielfach über-, oft aber auch unterschätzt worden. Richtig ist, daß die Verfettung häufig nicht Ursache, sondern Folge der Herzschwäche ist. Ebenso unzweifelhaft muß aber ein hoher Grad von Verfettung schon allein durch die mechanische Behinderung der Myofibrillen Herzschwäche erzeugen oder eine bereits vorhandene verstärken können.

Fig. 398.

Fettige Degeneration des Herzmuskels. Injiziertes Präparat. Die schwarz gehaltenen Gefäße verlaufen in hellen Feldern. Die dazwischen liegenden dunklen Züge sind die fettig entarteten. Hier sind wegen absichtlich unvollkommener Injektion die Gefäße noch nicht gefüllt.

2. Körnig-scholliger Zerfall.

Die zweite, oft mit Fettentartung kombinierte regressive Veränderung ist der **körnig-schollige Zerfall** der Muskelfasern, wie wir ihn ähnlich bei der **Wachsentartung** an der Skelettmuskulatur auftreten sehen (Fig. 399). Die quergestreifte Substanz ist an zahllosen umschriebenen Stellen, seltener auf längere Strecken, in homogene Schollen und Körner verschiedener Größe oder in quergestellte unregelmäßige homogene Bänder zerlegt. Doch gibt es auch eine mehr feinschollige und feinkörnige Zertrümmerung der Muskulatur. Die Veränderung bevorzugt die Papillarmuskeln und das Septum ventriculorum. Sie kann gewöhnlich nicht mit bloßem Auge wahrgenommen werden. Höhere Grade kann man auf Grund einer blasseren, gelblich durchscheinenden Beschaffenheit vermuten.

Die Entartung findet sich bei akuten Infektionen, unter denen die Diphtherie obenan steht, und bei Intoxikationen (z. B. Kohlenoxydvergiftung) und wird oft auch im spezifischen Muskelsystem

(Diphtherie, Maul- und Klauenseuche) beobachtet, wo sie zu schweren Funktionsstörungen führen muß.

Die zerfallene Muskulatur kann nicht oder nur sehr unvollkommen regeneriert werden. Sie wird unter Mitwirkung sich vermehrender Bindegewebszellen gelöst, resorbiert und die Lücke durch Bindegewebe geschlossen. So finden sich dann nach Ablauf des Prozesses oft sehr zahlreiche, meist nur mikroskopisch wahrnehmbare, seltener größere *Narben*, die zuweilen die Muskulatur durchsetzen. Der linke Ventrikel ist weitaus häufiger befallen als der rechte.

Die Kontraktion der Herzmuskulatur muß bei vielfacher Unterbrechung durch scholligen Zerfall oder Narben leiden. Bei geringerer Ausdehnung bleiben ernste Störungen aus. Bei ausgedehnter Veränderung kann, zumal bei Diphtherie, und zwar namentlich durch den scholligen Zerfall des spezifischen Muskelsystems, selbst nach scheinbarer Wiederherstellung des Individuums, ein meist *plötzlicher Tod* eintreten.

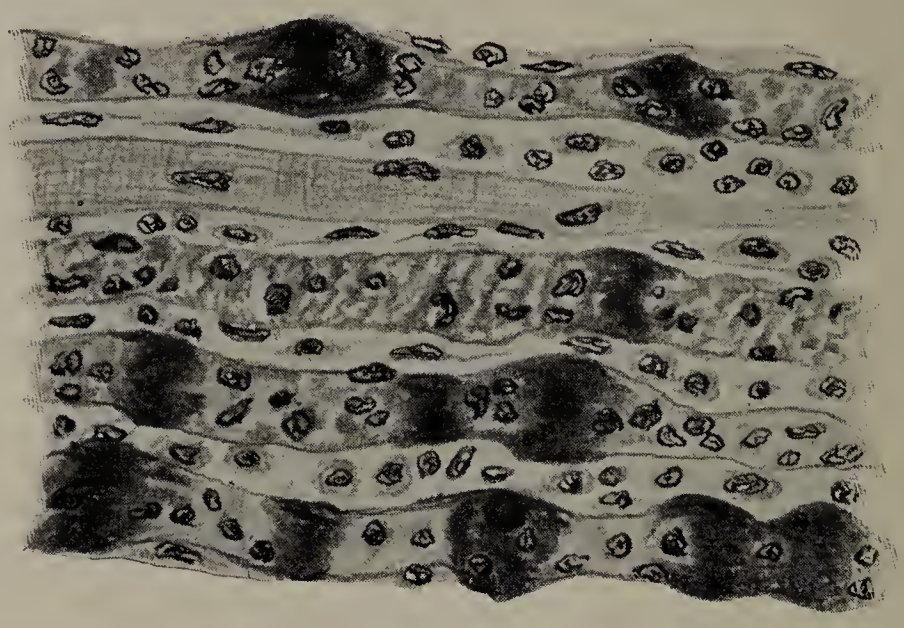

Fig. 399.
Scholliger Zerfall der Herzmuskulatur. Zwischen den Fasern und in den Sarkolemmschläuchen Vermehrung von Bindegewebs-, Wander- und Muskelzellen.

Als Teilerscheinung stellt sich der schollige Zerfall (neben fettiger Degeneration) in der Umgebung von nekrotischen Infarkten (s. u.) und von Abszessen (s. u.) ein.

3. Verkalkung.

Eine fleckweise Verkalkung der Muskulatur kommt gelegentlich vor, wenn durch toxische Einflüsse (Sepsis, Sublimat, Nierenerkrankungen) Muskelfasern abstarben. Meist ist sie kombiniert mit Verfettung. Im Alter kann sie in den Papillarspitzen die dort häufig regressiv veränderte Muskulatur betreffen. Sie erreicht selten große Ausdehnung. Eine selbständige klinische Bedeutung kommt ihr nicht zu.

4. Atrophie.

Weiter ist eine Atrophie des Herzmuskels zu erwähnen, die sich im Greisenalter um so ausgeprägter einstellt, je mehr gleichzeitig ein seniler Marasmus vorhanden ist, sich aber auch schon bei jüngeren Individuen infolge hochgradiger, vor allem durch Karzinom bedingter Kachexie findet. Das Herz ist im ganzen verkleinert, die Koronararterien sind geschlängelt. Die Muskulatur hat meist ihre Farbe verändert, sie ist

braun geworden **(braune Atrophie)**. An der Atrophie des Myokards beteiligt sich das spezifische Muskelsystem nicht; Pigmentierung seiner Fasern wird gelegentlich beobachtet.

5. Sonstige Veränderungen der Muskelfasern.

Die Muskelfasern des Myokards und des spezifischen Muskelsystems zeigen oft auch noch andere Veränderungen von geringerer Bedeutung. In den spezifischen Fasern ist bei Kachexie ein Schwund des normalen Glykogengehaltes zu konstatieren. Man findet ferner vakuoläre Umwandlung des Protoplasmas, unregelmäßige Gestaltung des Kernes, Abnahme des Chromatins usw.

Sehr häufig wird an Leichenherzen mikroskopisch die sogenannte **Fragmentatio myocardii** beobachtet (Fig. 74). Die Muskelfasern sind in Stücke mit glatten oder treppenförmig abgesetzten Rißflächen zerbrochen. Die Trennungslinie geht meist nicht durch die Kittlinie, sondern quer durch die einzelnen Muskelzellen, manchmal in der Höhe des Kernes. Die Fragmentation ist makroskopisch an einer etwas rauhen Beschaffenheit einer genau in der Längsrichtung der Muskulatur angelegten Schnittfläche zu erkennen. Sie bevorzugt den linken Ventrikel. Klinisch ist sie bedeutungslos, da sie auf die Agone oder gar die letzte Herzkontraktion zurückzuführen ist, welche die schon geschädigte Muskulatur zerriß. Vielleicht ist sie der Ausdruck eines agonalen Flimmerns der Ventrikelmuskulatur.

6. Veränderungen der nicht muskulären Teile.

Hierher gehört zunächst die übermäßige Entwicklung des epikardialen, in den höchsten Graden fast das ganze Herz bedeckenden Fettgewebes. Damit verbindet sich fast immer ein mehr oder weniger weitgehendes Einwuchern des Fettgewebes in das *interstitielle Bindegewebe* des Myokards bzw. eine Zunahme des hier schon präformierten Fettgewebes. Wir sprechen von **Fettherz, Cor adiposum** (wohl zu unterscheiden von der *fettigen Degeneration* des Herzens!). Die Adipositas cordis kommt in beachtenswerter Stärke nur in der Wand des rechten Ventrikels vor. Auf senkrechten Durchschnitten (Fig. 400) ist die Muskulatur von gelben Streifen und Fleckchen durchsetzt, die bis unter das Endokard reichen können, hier sichtbar sind und sich von den Figuren der fettigen Entartung durch ihre Größe, ihre regellose Anordnung und deutliche gelbe Farbe unterscheiden. Im subendokardialen Gewebe kann es zu einer so reichlichen Fettgewebsentwicklung kommen, daß die hier verlaufenden spezifischen Muskelfasern dadurch stark in ihrer Funktion behindert werden (*Adipositas des Atrioventrikularsystems*).

Da Fettgewebe mehr Raum einnimmt als Bindegewebe, so müssen bei der Adipositas cordis die Muskelfasern auseinandergedrängt werden. Sie zeigen dabei in hohen Graden gern in der Umgebung des Fettgewebes eine feinkörnige Fettentartung (Steatosis saginativa).

Die Fettgewebsentwicklung kann natürlich der Herzkontraktion nicht günstig sein. Aber auch hochgradige Veränderungen können unbemerkt bleiben, so lange nicht zu hohe Anforderungen an das Herz gestellt werden. Bei sehr starker Inanspruchnahme kann es versagen. Zuweilen, besonders bei gleichzeitiger fettiger Degeneration, kommt es an dem dann weichen rechten Ventrikel zu einer umschriebenen Zerreißung, zu einer *Ruptur*.

Eine andere Veränderung des Fettgewebes besteht in einer gallertigen Atrophie. Das Fett aus den Zellen schwindet unter Kleinerwerden und Zerfall des Tropfens (Fig. 52). Gleichzeitig wird das Interstitium ödematös. So entsteht eine gallertige, schlotternde, gelbliche Masse, die besonders auf den basalen Teilen der Vorderfläche des rechten Ventrikels hervortritt.

Nimmt bei chronischen Veränderungen des Herzens (bei Hypertrophie) das Bindegewebe diffus zu, so spricht man von *Myofibrosis*.

Zu erwähnen ist ferner eine bei allgemeiner Amyloiderkrankung auftretende amyloide Entartung der Herzwandgefäße und viel seltener des *Herzbindegewebes*, ferner eine ebenso seltene *hyaline Umwandlung* (Ziegler).

Fig. 400.

Fettherz. Teil der Wand des rechten Ventrikels unterhalb der Klappen. Oben Pulmonalis; links Fettgewebe, welches in Zügen in die querdurchschnittene Ventrikelwand hineinzieht. Unter dem Endokard ist an 5 (hellen) Stellen Fettgewebe sichtbar.

b) Zirkulationsstörungen des Herzmuskels.

Das Myokard wird durch die Koronararterien mit Blut versorgt. Die beiden Kranzarterien stehen nur durch feine Zweige miteinander in Verbindung. Wenn sie daher plötzlich an umschriebener Stelle verschlossen werden, ist ein Kollateralkreislauf nicht möglich (funktionelle Endarterien). Eine schwere Schädigung der Muskulatur des verschlossenen Gebietes muß die Folge sein. Wenn aber der Verschluß sich langsam einstellt, können sich unter Umständen jene engen Anastomosen erweitern und das Gebiet der verlegten Arterien ernähren. Doch bleibt auch dann ein ausreichender Kollateralkreislauf meist aus.

Die völlige Verlegung oder die Verengerung der Arterien kann auf mehreren Wegen erfolgen:

Erstens durch einen Embolus, der meist von den Herzklappen stammt.

Selten wird ein langausgezogener Thrombus einer Aortenklappe, ohne abzureißen, in den Eingang einer Koronararterie hineingepreßt.

Zweitens durch Veränderungen der Arterienwand, Arteriosklerose.

Drittens durch Thrombose, die sich aber fast ausnahmslos auf Grund einer *Arteriosklerose* entwickelt.

Durch Arteriosklerose ist am häufigsten der an der Vorderfläche des Herzens herabsteigende *Ramus descendens* der linken Koronararterie, der den unteren Teil der Vorderwand des linken Ventrikels und des Septum ventriculorum versorgt, und zwar meist in seinem *oberen Drittel*, gelegentlich aber auch jeder andere Ast, aber meist nur auf eine kurze Strecke, verlegt oder verengt.

Kaninchen ertragen die Unterbindung eines der beiden Stämme einige Zeit, ebenso der Hund die der rechten Koronararterie, während der Verschluß der linken rasch Herzstillstand herbeiführt. Beim *Menschen* dürfte die plötzliche Verlegung einer der beiden Koronararterien stets schnell tödlich sein.

Die Ausbildung eines *Kollateralkreislaufes* wird bei *langsamer* Verlegung einer Arterie besonders dann zustande kommen können, wenn die anderen Äste unverändert sind und das Herz als Vis a tergo keine anderweitigen Veränderungen zeigt; sie wird um so eher ausbleiben, je mehr auch die übrigen Arterien arteriosklerotisch sind und das Herz durch weitere Veränderungen geschwächt ist. Der Verschluß von Ästen der rechten Koronararterie ist zuweilen ohne Folgen. Verschließungen der Äste des linken Gefäßes, insbesondere des Ramus descendens, bedingen dagegen meist schwere Veränderungen des zugehörigen Muskels. Denn da die Kollateralen nicht ausreichen, muß die Muskulatur degenerieren oder absterben.

Fig. 401.

Nekrose des Herzmuskels im Septum ventriculorum bei Verschluß des absteigenden Astes der linken Koronararterie. *S* der unregelmäßig begrenzte helle nekrotische Infarkt, durch Flächenschnitt freigelegt. *E* erhaltene Endokard-Fläche, mit Trabekeln, *e* Grenze von Endokard und Schnittfläche.

Die langsam fortschreitenden arteriosklerotischen Verengerungen von Koronararterien machen wegen der sich allmählich steigernden Verschlechterung der Blutversorgung zunehmende, meist in Intervallen auftretende Störungen der Herztätigkeit mit Schmerzen in der Herzgegend (Angina pectoris). Als anatomisches Substrat hierfür finden sich herdweise fettige Degenerationen, die zu einem völligen Zerfall der Muskulatur und *Ersatz durch Bindegewebe* führen können. Auf diese Weise kommen die oft sehr zahlreichen kleineren, zum Teil erst mikroskopisch sichtbaren bindegewebigen Herde, die *Schwielen* im Myokard zustande. Bei völligem Verschluß bestehen die Folgen in einem Untergang, einer Nekrose der Muskulatur. Es entsteht ein **anämischer Infarkt**, der in unregelmäßiger, meist zackig begrenzter Form auftritt und sich durch blasse, hellgelbliche trübe Farbe auszeichnet (Fig. 401). Er wird von der übrigen Muskulatur meist durch eine blutreiche Zone abgegrenzt, die kollateral-hyperämisch oder hämorrhagisch infarziert ist und in deren Bereich die Muskulatur fettig-degenerative Veränderungen, seltener scholligen Zerfall aufweist, zuweilen ist auch innerhalb der anämischen Partie eine fleckige rote Infarzierung zu bemerken.

Der Infarkt kann linsen- bis fünfmarkstückgroß und größer sein. Er ist aber *stets kleiner* als das von der verschlossenen Arterie versorgte Gebiet, weil die wenn auch engen arteriellen Anastomosen dessen Randteile, nicht aber die Mitte ausreichend versorgen. Der Infarkt beginnt also nicht schon an der Verschlußstelle der Arterie, sondern weiter peripher. So findet man bei Herden an der Herzspitze den Verschluß des absteigenden Astes sehr gewöhnlich *viel weiter oben*, in dessen oberem Drittel, 1—3 cm von der Aorta entfernt.

Die Herde des Ramus descendens umfassen nicht selten Teile des Septum ventriculorum, der Vorderwand des linken Ventrikels in der Gegend der Herzspitze und auch des rechten Ventrikels. Große Herde nehmen häufig die ganze Dicke der Wand ein, andere sind flacher und liegen bald mehr innen, bald mehr außen, oder auch so in der Wand, daß außen und innen noch eine erhaltene Muskelschicht darüber liegt.

Das tote Gewebe wird bald weicher, zerreißlicher (*Myomalazie*). Daher entstehen vom Lumen aus in den Herden leicht unregelmäßige Risse, die durch das sich einwühlende Blut immer tiefer werden und bis zum und durch das Epikard gehen und so tödliche Hämorrhagien in den

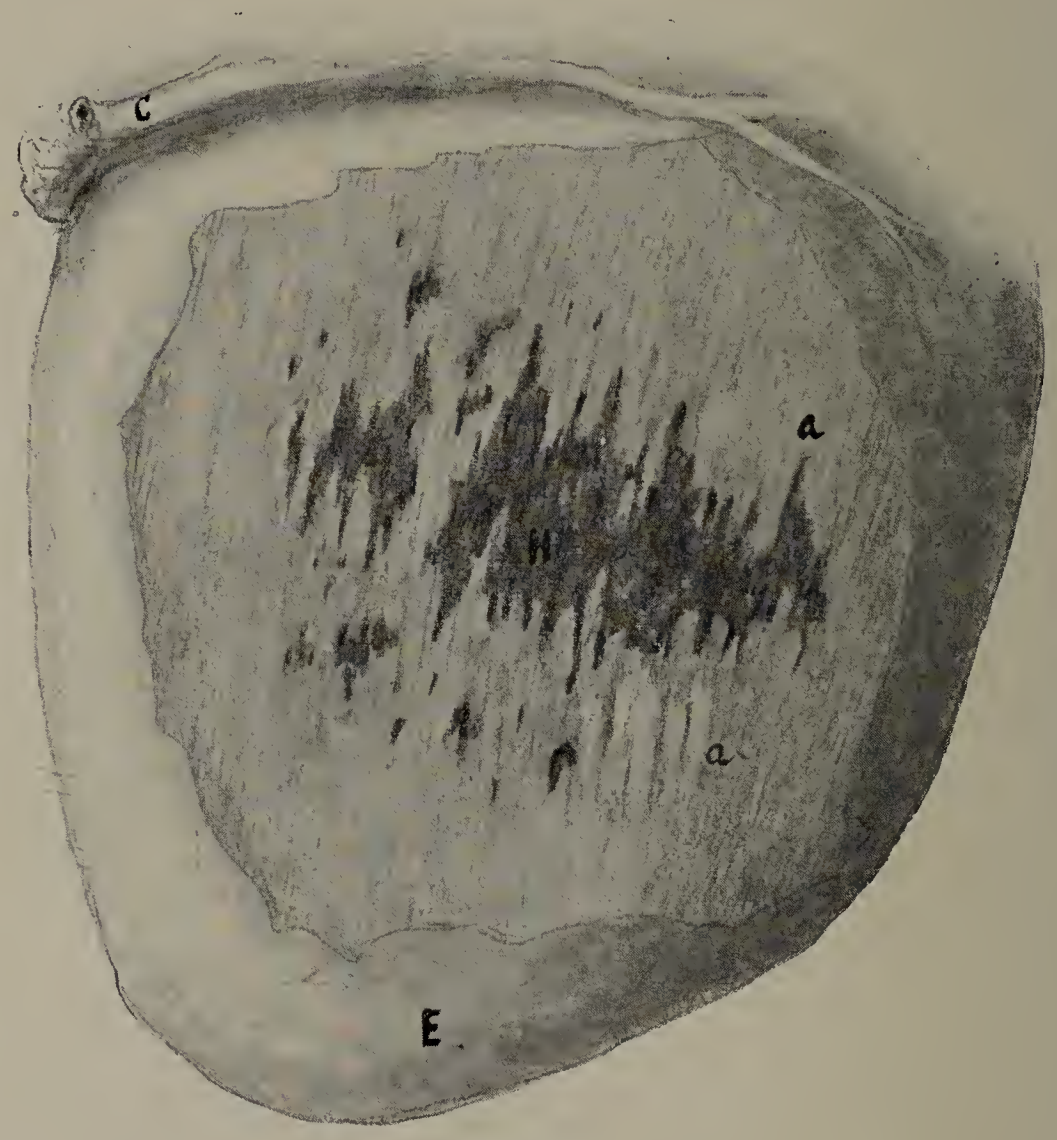

Fig. 402.

Hyperämische (deshalb dunkel gehaltene) zackige Herde (organisierte Infarkte) auf der Rückfläche eines Herzens, durch Abtragung einer dünnen Epikardschicht freigelegt. *H* der größte Herd. Bei *a*, *a* helle nekrotische Herdchen, *E* Epikard.

Herzbeutel (Herztamponade) zur Folge haben. Die äußeren Schichten der Herde können auch vor dem völligen Durchreißen vorgebuchtet werden (*akutes Herzaneurysma*).

Häufig finden wir Thromben auf dem Endokard über den Herden (siehe die Thrombose des Herzens).

Bleiben die Individuen am Leben, so wird die tote Muskulatur nach und nach resorbiert und, da ihre *Regeneration* nicht oder doch nur in geringem, meist kaum nachweisbaren Umfange eintritt, durch gefäßreiches Bindegewebe ersetzt. Es folgt bei seinem Wachstum den alten Bahnen und ist deshalb auch in der alten Richtung gefasert. Es ist anfänglich (Fig. 402), wie man am besten auf Flachschnitten durch die Muskulatur erkennt, gefäß- und blutreich und daher von roter

Farbe, später anämisch und blaß wie Sehnengewebe (Fig. 404). Dann nimmt es, zumal es allmählich schrumpft, einen geringeren Raum ein als die früher vorhandene Muskulatur. Deshalb sinken die unter dem Epikard gelegenen Herde mehr oder weniger ein und verraten sich so, bevor man sie anschneidet. Neben den bereits bindegewebigen Herden können frische, nekrotische angetroffen werden (Fig. 402).

Die sehnigen Herde (»Schwielen«) haben natürlich eine ebenso wechselnde Größe wie die Infarkte. Die umfangreicheren, die Dicke der Wand ganz oder nahezu einnehmenden bringen eine große Gefahr mit sich. Sie können sich, da die widerstandsfähige Muskulatur fehlt, ausbuchten und ein chronisches **Herz-Aneurysma** bilden (Fig. 403). Es ist flachbucklig (niemals sackförmig) und findet sich am häufigsten links an der Herzspitze an der vorderen Wand. Es kann den Umfang eines Fünfmarkstückes und mehr haben. Von innen her sehen wir eine bindegewebig ausgekleidete Grube, deren Wand erheblich, zuweilen so verdünnt ist, daß sie deutlich durchscheint. Die Aneurysmen werden oft ohne besondere Beschwerden lange (bis zum anderweitigen Tode) ertragen. Ist ihre Wand sehr verdünnt, dann kann sie reißen und zu tödlicher Blutung führen. Doch ist das selten, zumal in der Regel über dem Aneurysma die beiden Blätter des Perikards miteinander verwachsen. Häufiger sterben die Individuen an Herzerlahmung (bei großen Aneurysmen) unter wesentlicher Mitwirkung eines die Ausbuchtung ausfüllenden, event. in das Herzlumen weiter hineinragenden und die Tätigkeit des Myokards hemmenden Thrombus.

Fig. 403.

Aneurysma der Herzspitze. *A* Aneurysma, dessen Begrenzung von einem Saume weißen Bindegewebes gebildet wird. *F F* Fettgewebe, *m m* Myokard, *E* Epikard.

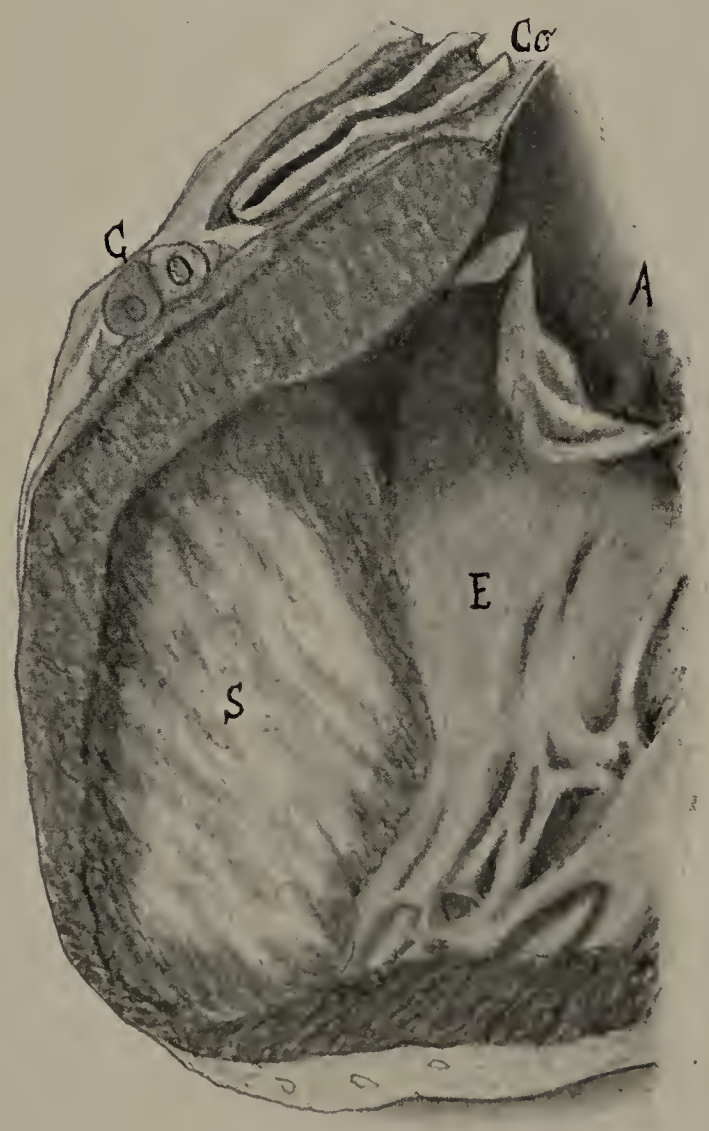

Fig. 404.

Schwiele im Septum ventriculorum bei Verschluß des absteigenden Astes der linken Koronararterie. *Co* Koronararterie. Bei *C* ist sie durchschnitten, auseinandergeklappt und zeigt den Verschluß des Lumens. *S* Schwiele, durch Flächenschnitt freigelegt. *E* Endokardfläche mit Trabekeln. *A* Aorta.

In seltenen Fällen verkalkt das Bindegewebe der Schwielen auch in der Wand des Aneurysmas.

Infolge der eigenen Blutversorgung des spezifischen Muskelsystems (Ramus septi fibrosi der r. Kranzarterie usw.) können sich Infarktbildungen und aus ihnen hervorgehende Schwielen auf das System beschränken. Es kann dadurch zu einer vollkommenen Kontinuitätsunterbrechung des Systems kommen, die klinisch unter den Symptomen des Herzblocks in die Erscheinung tritt.

c) Entzündungen des Myokards, Myokarditis.

Die primäre Gewebsalteration liegt bei der Entzündung des Myokards entweder im Parenchym, also in den Muskelfasern, oder im Interstitium. In ersterem Falle besteht sie häufig in dem herdweise auftretenden körnigscholligem Zerfall, der bei einiger Dauer des Bestehens stets Exsudationen, namentlich Emigration von Leukozyten, und Proliferationen nach sich zieht. Eine derartige herdförmige Myokarditis beobachten wir daher besonders bei der Diphtherie, der Maul- und Klauenseuche und anderen zum scholligen Zerfall führenden Infektionen und Intoxikationen. Sehr selten findet man eine *diffuse das gesamte Myokard* beteiligende zellreiche Entzündung (bei *Diphtherie* und allgemeiner Streptokokkeninfektion bei Angina, aber auch ohne nachweisbare Infektion), die mit scholligem Zerfall oder fettiger Degeneration der Muskulatur einhergeht, meist tödlich wird, aber auch mit ausgedehnter kleinfleckiger oder diffuser Schwielenbildung ausheilen kann.

In anderen Fällen liegt als primäre Gewebsalteration eine Koagulationsnekrose der Muskelfasern, oft gleichzeitig auch des Interstitiums vor. Diese kommt am häufigsten durch Bakterienembolie zustande und führt zur *embolischen Abszeßbildung*. So entstehen durch Embolie von Eiterkokken bei ulzeröser Endokarditis, bei Pyämie usw. in der Muskulatur einzelne, viele oder unzählige Abszesse. Von hyperämischem Randsaum begrenzt, sind sie stecknadelkopf- bis haselnußgroß, liegen bald nahe dem Endokard, bald subepikardial. Im ersteren Falle kann sich das Blut in den Abszeß einwühlen und die äußere Wand vorbuchten (akutes Herzaneurysma) und zerreißen. Dann findet Verblutung in das Perikard statt. Wird ein subendokardial gelegener Abszeß vom Blute lediglich ausgespült, entsteht ein akutes Herzgeschwür. Die subepikardial befindlichen Herde geben gern zu einer *eitrigen Perikarditis* Veranlassung.

Die Abszesse können ausheilen. Der Eiter wird eingedickt und verkalkt, oder er wird resorbiert und durch Narbengewebe ersetzt. So können multiple *Schwielen* entstehen. Die Heilung ist aber nicht der gewöhnliche Ausgang. Denn die multiple Embolie erfolgt meist bei schwerer, gewöhnlich tödlicher Pyämie.

Stets tödlich sind die *aktinomykotischen* eitrigen Prozesse, die von der Umgebung auf das Herz übergreifen.

Die Herzaffektionen bei anderen Infektionen sind meist nicht durch die Bakterien selbst, sondern durch ihre Toxine veranlaßt. Diese führen neben degenerativen Veränderungen des Parenchyms zu interstitiellen Rundzelleninfiltraten, die aus Lymphozyten und Plasmazellen hauptsächlich bestehen.

Als *Myokarditis rheumatica* bezeichnet Aschoff eine bei Gelenkrheumatismus vorkommende Veränderung, bei der sich im Myokard vorwiegend sub-

endokardial gelegene submiliare Knötchen finden, die sich aus größeren, zum Teil zu kleinen Riesenzellen werdenden Bindegewebszellen und peripher aus Rundzellen aufbauen und später in *Schwielen* übergehen. Ähnliche Knötchen kommen bei Rheumatismus auch in der Körpermuskulatur in der Umgebung der Gelenke und in der Galea vor. Die sogenannten rheumatischen Knötchen lokalisieren sich mit Vorliebe zwischen den Ausbreitungen des spezifischen Muskelsystems und beeinträchtigen dadurch dessen Funktion in wechselndem Maße. — Auch an den übrigen Formen der Myokarditis beteiligt sich das spezifische Muskelsystem infolge seiner reichlichen Vaskularisation sehr häufig.

Tuberkulöse Entzündungen des Myokards entstehen entweder durch Fortleitung benachbarter Prozesse, besonders derer der *bronchialen und mediastinalen Lymphdrüsen*, oder durch Hineingelangen von Bazillen in den Koronarkreislauf. Im ersten Fall entstehen dadurch, daß der tuberkulöse Prozeß der Drüsen sich kontinuierlich auf die Vorhofwandungen fortpflanzt, walnußgroße und kleinere, einzelne und multiple verkäsende Knoten, die die Venenöffnungen verengen können. Im zweiten Falle bilden sich miliare Tuberkel, die man unter dem Endokard des rechten Ventrikels besonders gut sieht oder größere (bis hühnereigroße!) Knoten in der Ventrikelwand.

Die **Syphilis** bildet meist im Myokard des linken Ventrikels sitzende Gummibildungen, die gern multipel, seltener nur hanfkorngroß, gewöhnlich nußgroß, aber auch hühnereigroß sind und dann aus einzelnen Abteilungen bestehen. Außerdem werden auch diffuse Gummositäten beobachtet, die Neigung zur Schwielenbildung zeigen. Es ist mehrfach beobachtet worden, daß das Atrioventrikularsystem durch syphilitische Neubildungen geschädigt und völlig unterbrochen worden war, so daß manche Kliniker die Syphilis als häufigste Ursache des Herzblocks bezeichnen. Auch kongenitale Herzsyphilis mit gummösen und interstitiellen Prozessen wurde beobachtet.

d) Hypertrophie und Dilatation des Herzens.

Der Herzmuskel wird ebenso wie der Skelettmuskel **hypertrophisch** wenn er stärker als sonst arbeiten muß. Die dadurch bedingte Verdickung der Herzwand (Fig. 405 u. 406) kann bei Erwachsenen beiderseits das Doppelte der normalen Dicke erreichen, rechts also 8 bis 10 mm, links 20—22 mm. Beginnt die Hypertrophie (bei Mißbildungen) schon in der Entwicklungszeit, so kann sie beträchtlicher werden. In einem Falle von Kommunikation zwischen Aorta und Pulmonalis (s. Fig. 419) maß die Wand des rechten Ventrikels 16 mm.

Bei der Hypertrophie werden die Trabekel und die Papillarmuskeln wesentlich dicker und springen viel mehr nach innen vor (Fig. 405 und Fig. 406).

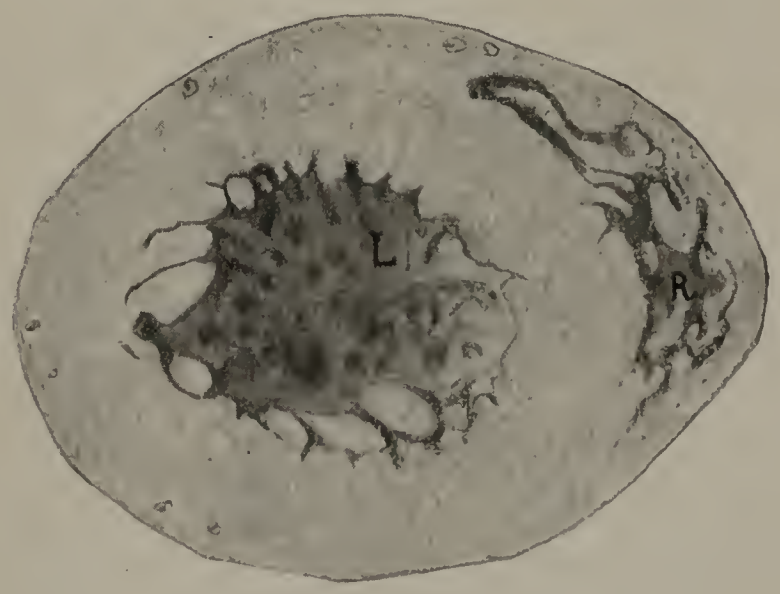

Fig. 405.

Hypertrophie des linken Ventrikels. Querschnitt unterhalb der Mitte des Ventrikels. *L* linker Ventrikel mit stark verdickter Muskulatur, *R* rechter Ventrikel. ½ natürl. Größe.

Durch die Hypertrophie wird das Herz wesentlich umfangreicher, zumal wenn es mit Blut gefüllt und ganz besonders, wenn es zugleich dilatiert ist. Diese auffallend großen Herzen sind es, die den Vergleich mit einem Ochsenherzen, die Bezeichnung Cor bovinum, veranlaßt haben.

Die Hypertrophie kommt aus mannigfacher Veranlassung vor. Die wichtigste ist durch Herzfehler gegeben. Am stärksten in Anspruch genommen ist natürlich der im Sinne des Kreislaufes diesseits des erkrankten Ostiums gelegene Herzabschnitt, bei Aortenfehlern (Fig. 409) also der linke, bei Pulmonalisfehlern der rechte Ventrikel.

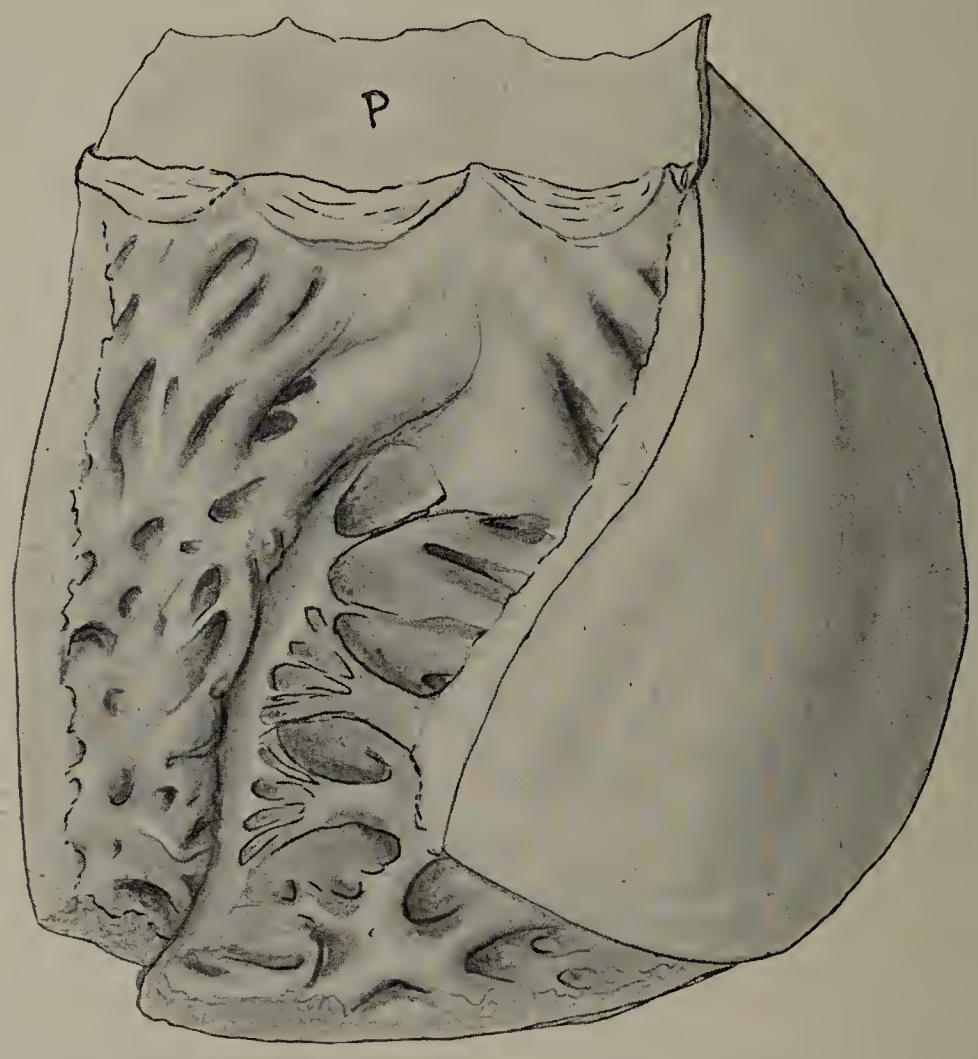

Fig. 406.

Hypertrophisches rechtes Herz. *P* Pulmonalis. Die Figur muß mit Fig. 407 verglichen werden. Die Muskulatur erscheint erheblich verdickt und die Trabekel sind viel kräftiger entwickelt. 1/2 nat. Größe.

Bei Mitralfehlern entsteht zunächst Anhäufung des Blutes im linken Vorhofe, dann in den Lungenvenen, Lungenkapillaren, Lungenarterien. Dann muß der rechte Ventrikel gegen das angestaute Blut stärker arbeiten, er wird hypertrophisch. Fig. 406 zeigt den hypertrophischen eröffneten rechten Ventrikel, Fig. 408 den uneröffneten. Man vergleiche ihn mit dem normalen Ventrikel der Fig. 407. Der linke Ventrikel verhält sich unter diesen Umständen verschieden. Bei Mitralinsuffizienz wird er wegen der Menge des aus dem gestauten Pulmonalvenensystem überreichlich in ihn einströmenden Blutes leicht hypertrophisch. Bei Stenose dagegen erhält er, solange die Stenose kompensiert ist, die normale Menge Blut, bleibt also unverändert; ist bei hochgradiger Stenose eine Kompensation unmöglich, so erhält er sehr viel weniger Blut als sonst, er bekommt zu wenig Inhalt und Arbeit. Er wird atrophisch (Fig. 408), die Muskulatur bis auf 6 mm verdünnt und stark pigmentiert.

Bei Trikuspidalfehlern ergibt sich Stauung und Dilatation im rechten Vorhofe und von da in den Körpervenen.

Bei den Aortenfehlern kommt es, sofern das Ostium nur stenosiert ist, durch die vermehrte Arbeit des linken Ventrikels zur Hypertrophie ohne Dilatation (*konzentrische Hypertrophie*), während bei reiner Insuffizienz infolge des bei der Diastole regurgitierenden Blutes gleichzeitig eine Dilatation resultieren muß (*exzentrische Hypertrophie*). Bei starker Dilatation des linken Ventrikels muß sich ferner das Mitralostium, dessen Ring ja in die Wand des Ventrikels eingefügt ist, entsprechend erweitern. Es ist dann wenigstens im Beginn der Systole zu weit, als daß die Klappe es schließen könnte. Dadurch werden die Klappen insuffizient, und diese sogenannte *relative Insuffizienz* wirkt so auf Vorhof, Lunge und rechtes Herz, wie eine »organische«, d. h. durch Veränderungen der Klappen bedingte Insuffizienz. Das gleiche Verhalten finden wir auch bei starker Dilatation des rechten Ventrikels an der Trikuspidalis. Wir reden dann von relativer Insuffizienz der venösen Klappen.

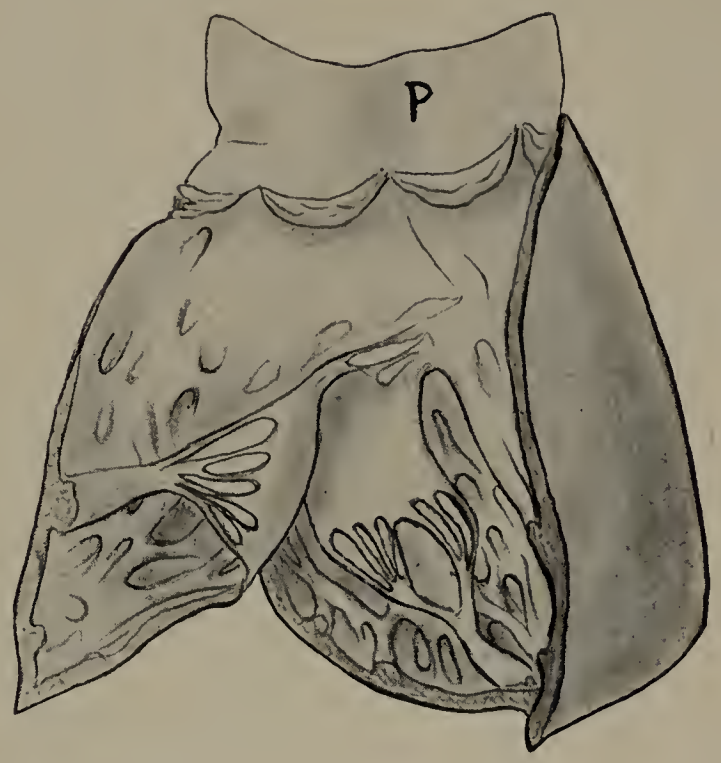

Fig. 407.
Normales Herz mit eröffnetem rechten Ventrikel zum Vergleich mit der Fig. 406. 1/2 natürlicher Größe. *P* Pulmonalis.

Der Umfang des Ansatzrandes der Zipfelklappen kann unter diesen Umständen von 10—11 auf 14—15 cm steigen.

Hypertrophie des Herzens findet sich ferner bei Schrumpfniere und bei der nicht verkleinerten roten *Granularniere*. Auch an ihr sind beide Ventrikel beteiligt (Fig. 410). Zur oft nur mäßigen Hypertrophie führt ferner auch die *Arteriosklerose*, besonders der kleineren Organarterien, zumal der Niere.

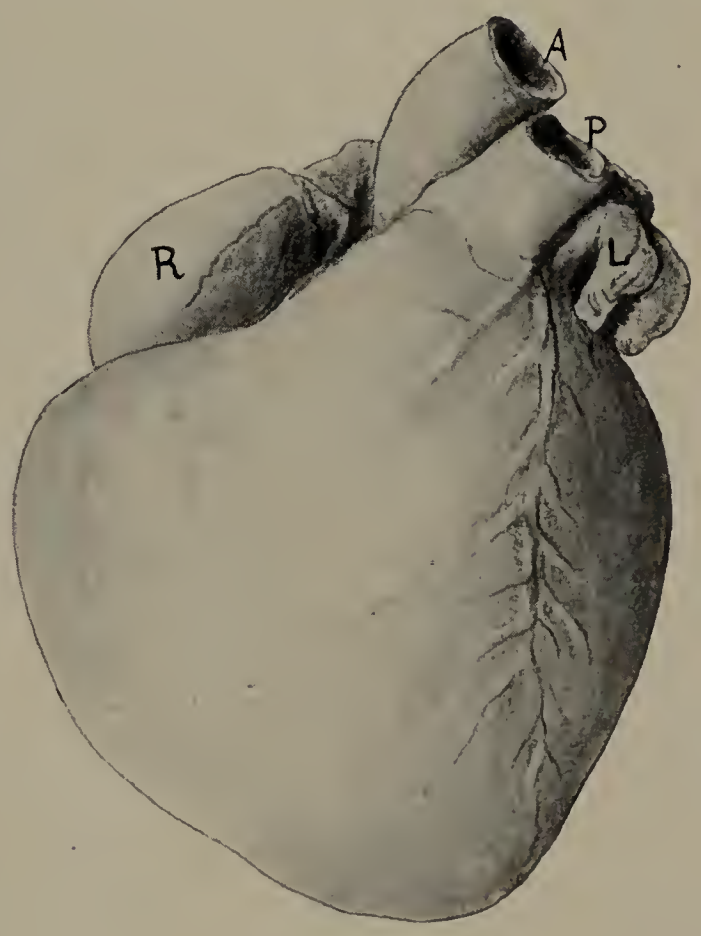

Fig. 408.
Hypertrophie des rechten Ventrikels bei Stenose der Mitralis. Der rechte Ventrikel ist sehr stark vergrößert, der linke relativ und absolut zu klein. *A* Aorta, *P* Pulmonalis, *RL* rechter, linker Vorhof. Etwas unter halber natürlicher Größe. Zum Vergleich mit Fig. 409 u. 410.

Ein besonderer Fall von Herzvergrößerung ist durch die Basedowsche Krankheit gegeben, die von Abnormitäten der Schilddrüse abhängt.

Ferner soll eine zu große Menge Flüssigkeit im Gefäßsysteme (Plethora) Hypertrophie veranlassen. Bollinger erklärte auf diese Weise die Hyper-

trophie, die in München bei übermäßigem Biergenuß beobachtet wird. Doch spielen sowohl beim »Münchener Bierherz« wie beim »Tübinger (Weingärtner-)Herz« arteriolosklerotische Veränderungen der Nieren eine Rolle. (MÖNCKEBERG).

Die Hypertrophie des rechten Ventrikels allein beobachten wir bei Lungenerkrankungen, so besonders bei Emphysem, in mäßigem Umfange bei chronischer Tuberkulose.

Die Zunahme der Muskulatur ist ein kompensatorischer Vorgang, der eine Überwindung der Kreislaufstörungen ermöglicht. Sie

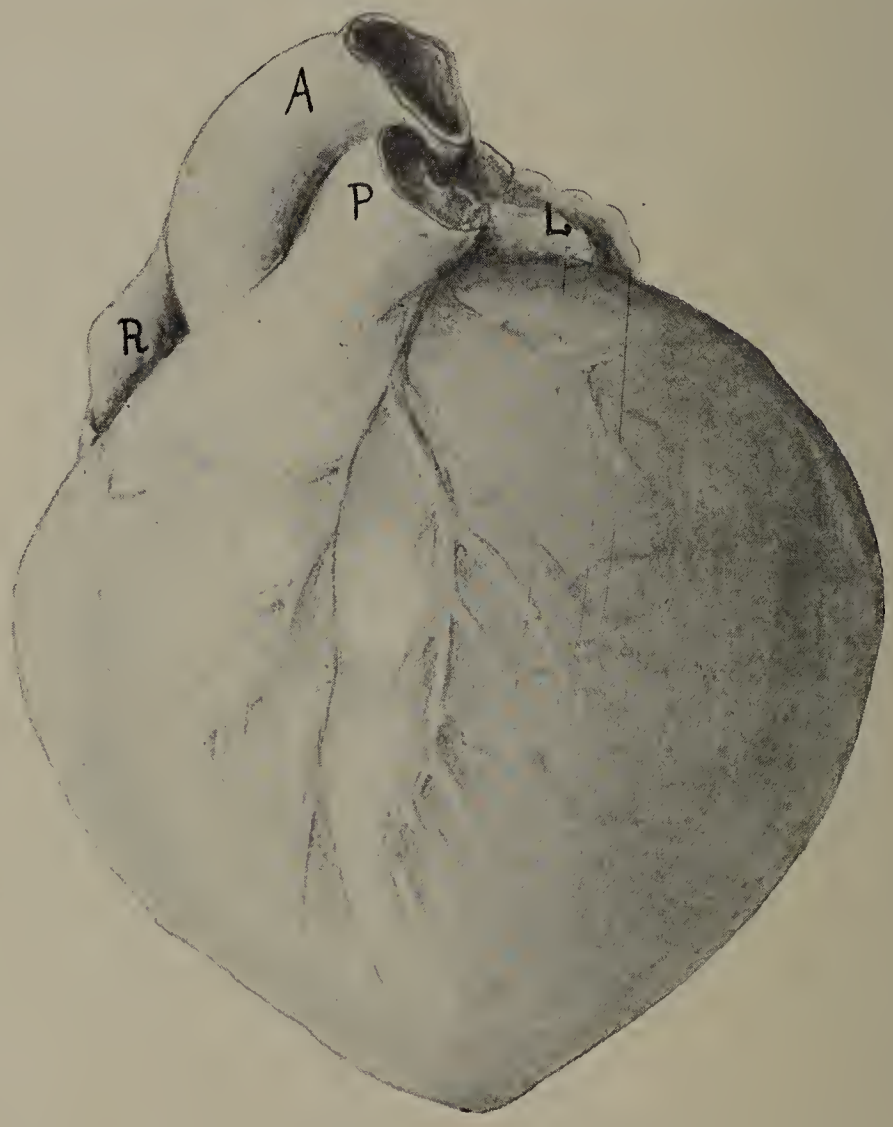

Fig. 409.

Hypertrophie des Herzens bei Stenose der Aorta. Linker Ventrikel sehr stark hypertrophisch und dilatiert, rechter weniger. *A* Aorta, *P* Pulmonalis, *R L* rechter, linker Vorhof. Etwas unter halber natürlicher Größe. Zum Vergleich mit Fig. 408 und 410.

wirkt also *lebenverlängernd*, am deutlichsten bei den Klappenfehlern, die durch das vergrößerte Herz kompensiert werden. Aber die Hypertrophie und die Möglichkeit einer Kompensation haben ihre Grenzen. Wenn das Doppelte der normalen Dicke erreicht ist und die Ansprüche (wie bei Schrumpfniere und den sich meist steigernden Herzfehlern) weiter zunehmen, dann versagt der Muskel und zeigt meist fettige Degeneration.

Eine Dilatation des Herzens kommt zustande, wenn die Muskulatur das Blut aus den Herzhöhlen nicht völlig auszutreiben vermag und nun der Rest mit dem neu hinzukommenden Blut einen größeren Raum beansprucht. Jene Unfähigkeit kann eintreten, wenn eine Stenose oder eine Insuffizienz eines Ostiums so hochgradig wird, daß auch der hypertrophische Muskel die völlige Austreibung nicht leisten kann, oder wenn der Muskel (durch Degeneration, Schwielenbildung usw.) weniger

kräftig und nachgiebiger wird, sei es, daß er bis dahin von gewöhnlicher Dicke oder daß er vorher hypertrophisch war.

Von Wichtigkeit für die Erklärung verschiedener Funktionsstörungen und des plötzlichen Versagens des hypertrophischen Herzens ist, daß das spezifische Muskelsystem an der Hypertrophie sich nicht beteiligt; dadurch kann es unter Umständen zu kurz werden und atrophieren.

e) Geschwülste.

Das Myokard ist ebenso wie das Endokard nicht häufig Sitz **primärer** Neubildungen. Es kommen außer dem kongenitalen Rhabdomyom (multiple, weißgraue, bis über kirschgroße, abgegrenzte, aus embryonalen Elementen bestehende, gern mit tuberöser Hirnsklerose verbundene Knoten s. S. 227) nur noch Tumoren der Bindesubstanzreihe, Fibrome, Lipome, Myxolipome und (seltene!) Sarkome vor. Die gutartigen Tumoren machen meist keine oder geringe klinische Erscheinungen. Nur die größeren bringen das Leben in Gefahr. Sie sitzen meist im linken Herzen und besonders im Vorhof.

Sekundäre im ganzen nicht häufige Neubildungen entstehen meist durch Einschwemmen von Zellen in die Koronararterien bei allgemeiner Metastasenbildung. Enchondrome (Birch-Hirschfeld, walnußgroße Knoten im rechten Ventrikel), Sarkome und Karzinome bilden kleinere und größere Knoten im Myokard. In großer, oft ungeheurer Zahl kommen Melanome am Herzen vor, das durch die dunkelbraunen, innen und außen prominierenden Knoten gefleckt erscheinen kann.

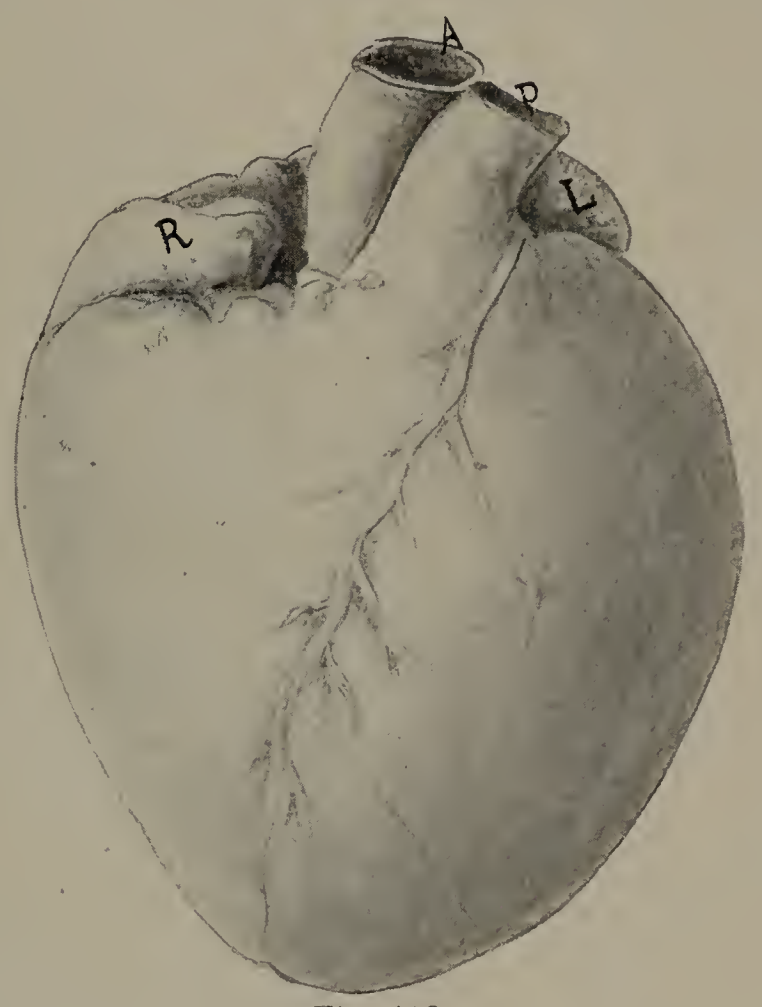

Fig. 410.

Beiderseitig hypertrophisches Herz bei Schrumpfniere. *A* Aorta, *P* Pulmonalis, *R L* rechter, linker Vorhof. Etwas unter halber natürlicher Größe. Zum Vergleich mit Fig. 408 und 409.

Es gibt auch ein direktes Übergreifen von Geschwülsten auf das Herz aus der Nachbarschaft. Lymphome des vorderen Mediastinums setzen sich auf die Vorhöfe und die Herzoberfläche fort (s. Fig. 697).

4. Perikard.

a) Zirkulationsstörungen.

Nach Erstickung, zumal bei Neugeborenen, bei toxischen und infektiösen Allgemeinerkrankungen kommen im viszeralen, weniger im parietalen Blatte ekchymotische und größere Blutungen vor, die besonders in der Nähe der Herzbasis über den Ventrikeln subepithelial liegen.

Zu Blutungen *in den Herzbeutel* kommt es, außer bei Entzündungen, bei *Verletzungen* der Herzwand oder des Anfangsteils der Aorta oder der Pulmonalis. Er kann mit Blut prall ausgefüllt werden (Hämatoperikardium)

und die Tätigkeit des Herzens wird unmöglich, zumal meist eine rasche Gerinnung eintritt (Tamponade des Herzbeutels).

Unter Umständen, die auch sonst zu Ansammlungen wäßriger Flüssigkeit führen (Stauung, Hydrämie), kann die normale klare, hellgelbe Herzbeutelflüssigkeit von 10—20 ccm auf mehrere 100 ccm, ja 1 Liter ansteigen (Hydroperikardium).

b) Entzündungen.

Entzündung des Herzbeutels, *Perikarditis*, entsteht einmal bei Verletzungen, zweitens dadurch, daß Entzündungen des Myokards, der

Fig. 411.
Herz mit Perikarditis. Auf der Oberfläche des Herzens sieht man Fibrin in feinen zottigen (*Z*) Erhebungen oder in vorspringenden Netzen (*N*).

Pleura, der Lungen, des Mediastinums, der Bauchhöhle auf ihn übergreifen, drittens dadurch, daß ihm bei Tuberkulose, bei anderen, besonders den rheumatischen Infektionskrankheiten und bei Nephritis Entzündungserreger mit dem Blute zugeführt werden. Nur bei Nephritis werden zuweilen Bakterien vermißt. Man nimmt dann an, daß chemische Stoffe vom Blute aus wirken. In allen anderen Fällen werden Mikroorganismen (pyogene Kokken, Diplokokken, Tuberkelbazillen, Fäulniserreger u. a.) angetroffen.

Die Entzündungen beginnen nach oft sehr geringer oberflächlicher Schädigung der Deckzellen mit einer meist intensiven Rötung der

Serosa und anschließender **Exsudation** in die Perikardhöhle bzw. auf die Flächen der beiden Blätter. Es gibt eine seröse, eine serofibrinöse, eine fibrinöse ferner eine eitrige und eine eitrig-fibrinöse Perikarditis. Durch Blutaustritt kann der Prozeß hämorrhagisch werden. Die entzündliche Flüssigkeit ist durch Beimengung von emigrierten Leukozyten und Fibrinflocken *getrübt*.

Das Fibrin gerinnt auf der Fläche der Herzbeutelblätter, und zwar in Form von Zotten (Fig. 411), die man oft mit bloßem Auge eben erkennen kann, die aber auch mehr als 1 cm hoch werden können. Sie sind bald fadenförmig, bald grob mit breiterer Basis und dünnerer Spitze, bald baumähnlich verästigt (Fig. 329). Die langen weichen Zotten flottieren in der perikardialen Flüssigkeit. Bedecken sie größere Flächen oder das ganze Herz, so bekommt das Perikard Ähnlichkeit



Fig. 412.

Teil eines fibrinösen Belages des Herzens bei Perikarditis. Man sieht ein sehr zierliches Netzwerk und unten links gröbere, reihenweise gestellte zottige Fibrinmassen.

mit einem Schaffell. Dann reden wir von einem **Cor villosum** (villus, zottiges Haar).

Die kleineren Zotten bilden sehr gern parallel angeordnete, aber *quer zum Muskelverlauf* gestellte Reihen. Indem sich dann auch zwischen ihnen in der Richtung der Reihen Fibrin abscheidet, entstehen parallele Leisten. Wenn sich ferner die Zotten nach allen Richtungen miteinander verbinden, so entsteht ein Netzwerk (Fig. 412), das sehr regelmäßige und zierliche Formen annehmen kann.

Aber nur anfangs erheben sich die Zotten für sich auf der hyperämischen Fläche. Gewöhnlich bildet das Fibrin sehr früh zusammenhängende *Pseudomembranen*, aus denen die Zotten, Leisten und Netze hervorragen. Sie lassen sich manchmal leicht abziehen, zuweilen sogar abspülen.

Das auskultatorisch festzustellende Reiben bei der Perikarditis rührt davon her, daß die fibrinbedeckten Flächen sich gegeneinander verschieben.

Wie wir früher sahen (S. 295), bilden sich die Zotten in kleinen, bei der Herzkontraktion entstehenden Vertiefungen der Oberfläche, in denen das

Fibrin am leichtesten haftet. Sind einmal die ersten Zotten da, so werden sie sich durch weitere Fibrinniederschläge bald vergrößern und gern quer zur Richtung des Muskelverlaufes zu Leisten zusammenfließen, weil sich in der gleichen Richtung bei der Kontraktion auch feine Falten bilden, in denen die Fibrinausscheidung folgt. Für die Netze sind Runzelungen der Oberfläche verantwortlich. Indem sich auch zwischen den Zotten und Leisten Fibrin abscheidet, entstehen die kontinuierlichen Pseudomembranen.

Der Zellbelag des Epi- und Perikards, in welchem entsprechend dem Ausgangspunkte der Entzündung die primäre Gewebsalteration zu suchen ist, löst sich bei der Exsudation teils ab, teils bleibt er haften und wird überlagert. Dann aber ändert er seine Form, die sonst platten Zellen werden kubisch.

Mit der Intensität der Entzündung nimmt die Menge der Leukozyten zu. Das Exsudat wird mehr und mehr eitrig (durch Staphylo- und

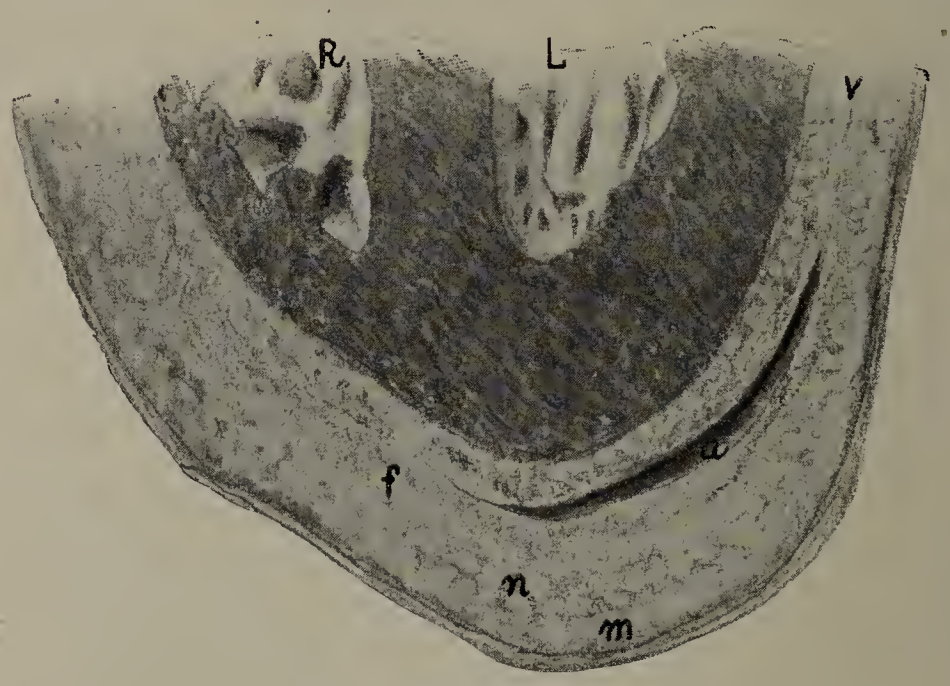

Fig. 413.

Tuberkulöse Perikarditis mit Synechie. Längsschnitt durch Herz und Herzbeutel. *R* und *L* eröffneter rechter und linker Ventrikel. *a* Rest des Herzbeutelspaltes. Bei *V* Verwachsung der beiden verdickten Herzbeutelblätter. *f* Fibrin, *n* Schicht mit jüngeren, *m* mit älteren verkäsenden und konfluierenden Tuberkeln.

Streptokokken bei Osteomyelitis, Pyämie). In reinen Fällen füllt typischer *Eiter* den Herzbeutel aus (Perikarditis purulenta).

Entwickelte sich die eitrige Entzündung im Anschluß an einen jauchigen Prozeß der Umgebung, so kann auch der Inhalt des Herzbeutels faulig sein und Gasblasen bilden.

Endlich kommt es in manchen Fällen, weitaus am häufigsten bei Tuberkulose, zu *Hämorrhagien* in die Häute und das Exsudat.

Die tuberkulöse Perikarditis ist ausgezeichnet durch die Bildung von Tuberkeln, die in den obersten Schichten des Epikards (oder Perikards) entstehen und in und auf der Serosa überall ausgesät sein können. Sie sind meist so von Fibrin (oft in dicken Schichten) bedeckt, daß man sie erst nach dessen Abhebung sieht. Im Herzbeutel kann gleichzeitig wäßrig-hämorrhagisches oder eitriges Exsudat vorhanden sein.

Die Perikarditis kann für sich allein zum tödlichen Ausgang führen oder als Komplikation der anderen Erkrankungen (S. 372) zum Tode beitragen. Sie kann aber auch (mit Ausnahme der tuberkulösen) durch Auflösung und Resorption des Exsudates glatt heilen.

Manchmal, bei der tuberkulösen Perikarditis wohl regelmäßig, bleibt die Lösung des fibrinösen Exsudates ganz oder zum Teil aus. Dann

wird es *organisiert*, d. h. durch Bindegewebe ersetzt. Eine völlige Heilung tritt nicht mehr ein. Es bleibt zum mindesten eine bindegewebige Verdickung der serösen Fläche, ein Sehnenfleck (s. u.) oder auch eine diffuse schwielige Verdickung des Epikards zurück. Sehr gewöhnlich aber kommt es zur **Verwachsung** *der beiden Herzbeutelblätter*, weil die beiderseitigen Fibrinlagen von vornherein oder nach Resorption des wäßrigen Anteils des Exsudates miteinander verkleben und die organisierenden Bindegewebslagen sich miteinander vereinigen. Es entsteht eine **Synechie** (*Concretio*, *Obliteratio perikardii*), die je nachdem *total* oder *partiell* sein und in letzterem Falle an beliebiger Stelle, auch an der Herzspitze, sitzen kann. Das vereinigende Bindegewebe kann locker oder fest, manchmal sehr dick und schwartig sein (Fig. 414). Die partiellen Synechien, zumal an der Spitze, sind bald in wechselndem Umfange flächenförmig, bald lang bandförmig ausgezogen, aber auch, zumal über den Vorhöfen, dünner und flach.

Bei der *tuberkulösen* Perikarditis bilden sich in dem organisierenden Bindegewebe Tuberkel. Die weiterhin zustande kommenden Verwach-

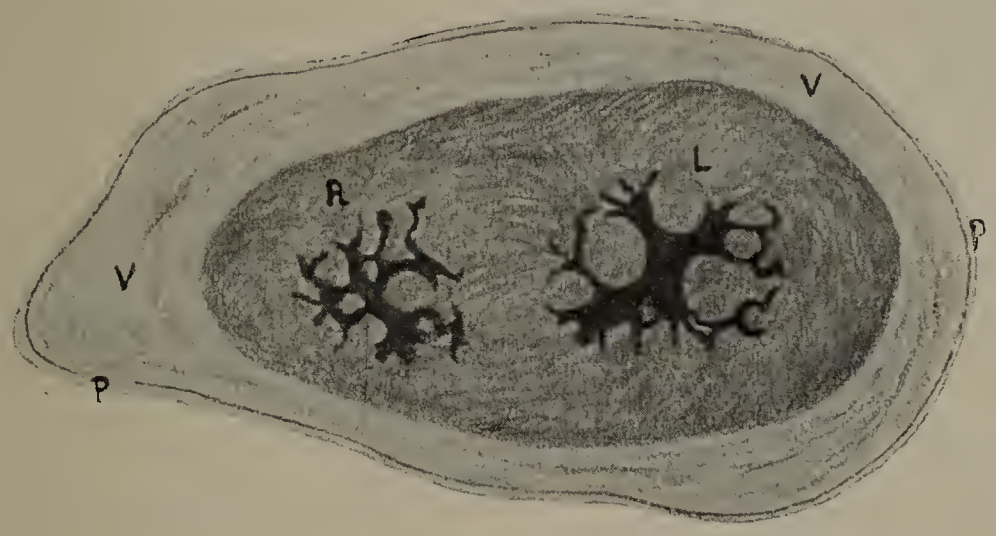

Fig. 414.

Totale Synechie des Herzbeutels. Querschnitt im unteren Drittel der Ventrikel. *R*, *L* rechter, linker Ventrikel, *P P* parietales Blatt des Herzbeutels, *V V* neugebildetes, den Herzbeutel ausfüllendes Bindegewebe.

sungen (Fig. 413) sind fast immer sehr ausgedehnt. Da aber der Tod oft erfolgt, bevor sie vollendet sind, treffen wir gern verschiedene Stadien des Prozesses nebeneinander. So sehen wir besonders oft direkt auf den beiden Herzbeutelflächen eine organisierte Schicht mit verkäsenden und konfluierenden Tuberkeln, darüber eine jüngere Lage mit frischen Knötchen und dann noch Fibrinreste, durch die beide Blätter verklebt sind. Wird dann auch dieses letzte Fibrin durchwachsen, so ist die Synechie durch tuberkulöses Granulationsgewebe hergestellt. In ihm bleiben gern lange oder dauernd Käsemassen und Reste von nicht organisiertem eingedickten Fibrin liegen. Die Schicht zwischen beiden Herzbeutelblättern kann 1 cm und mehr dick sein (Fig. 413).

In den Verwachsungen finden sich häufig **Verkalkungen** von eingeschlossenem Käse und Fibrinresten in Gestalt kleiner oder großer unregelmäßiger, rauher, zackiger Platten, die zuweilen das Herz zur Hälfte und mehr wie mit einem Kalkpanzer umgeben (Panzerherz).

Die Verwachsungen, auch die partiell verkalkten, lassen sich nicht immer klinisch diagnostizieren. Doch führt totale Synechie zu systolischen Einziehungen an der Herzspitze. Auch wird Herzhypertrophie gern deshalb ein-

treten, weil die Synechie stärkere Tätigkeit der Muskulatur mit sich bringen wird. Hypertrophiert der Muskel nicht oder versagt er später, dann kommt es zu Stauung im Venensystem, vor allem in der Leber.

Aktinomykose des Herzbeutels ist sehr selten, meist von der Umgebung fortgeleitet.

Syphilis des Herzmuskels kann auf den Herzbeutel übergreifend zu Synechien führen.

c) Epikardiale Sehnenflecke.

Auf dem Epikard, meist auf der Vorderfläche des rechten Ventrikels, treffen wir sehr häufig, überwiegend bei Erwachsenen, unregelmäßige, kleinere und größere, zackige, einzelne oder multiple weißliche bindegewebige, sehnige Verdickungen: **epikardiale Sehnenflecke** (Fig. 415). Drei Erklärungen kommen für ihre Entstehung in Betracht: erstens organisiertes perikarditisches Exsudat; daß dies die Regel bildet, dagegen spricht die außerordentliche Häufigkeit der Sehnenflecke; zweitens Reibungen der Herzfläche an Unebenheiten der vorderen Thoraxwand; diese Bedingung wird aber fast immer vermißt; drittens reichlichere abnorme Entwicklung des fetalen, später sich verdichtenden Bindegewebes an jenen Stellen. Nach Ribbert ist die dritte Erklärung zutreffend, da er mehrere Male zarte Sehnenflecke bei Neugeborenen beobachtete. In dem Bindegewebe der Sehnenflecke finden sich mit kubischem Epithel ausgekleidete Spalten.

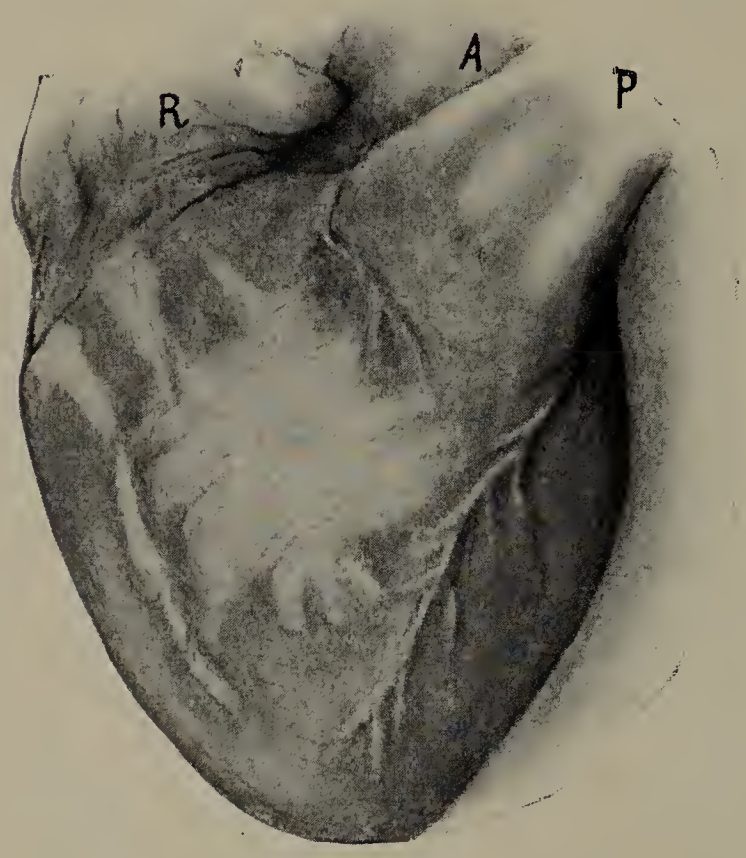

Fig. 415.

Herz von vorn gesehen. Auf dem rechten Ventrikel ein großer und mehrere kleinere helle Sehnenflecke. *P* Pulmonalis, *A* Aorta, *R* rechter Vorhof.

Entlang dem Verlaufe der oberflächlichen Kranzgefäßäste finden sich oft entweder isolierte oder in Reihen gestellte sog. supravasale Knötchen, die den gleichen Bau wie die Sehnenflecke zeigen.

d) Sonstige Veränderungen.

Primäre Geschwülste gehören zu den großen Seltenheiten. Sekundäre entstehen durch Übergreifen von der Nachbarschaft (Fig. 692) oder metastatisch. Meist sind es Sarkome, seltener Karzinome. Eine hämorrhagische Perikarditis kann sich anschließen.

Zystizerken und Echinokokken sind im Herzbeutel sehr selten.

5. Thrombose des Herzens.

Im Herzen werden sehr häufig **Thromben** gefunden. Den Sitz der Thromben bilden außer den Klappen bei der Endokarditis vor allem die Herzohren, aus denen der Thrombus hervorragen kann (Fig. 416), und die Taschen zwischen den Trabekeln (Fig. 116, S. 135), also Ausbuchtungen, in denen die Blutbewegung leichter als im übrigen Herzen leidet, ferner die Herzaneurysmen. Die Thromben der Vorhöfe

können das Lumen und die venösen Ostien so verlegen, daß die Zirkulation unmöglich wird. Aus den Trabekeltaschen ragen sie polypös hervor, werden erbsen- bis walnußgroß und finden sich häufig in großer Zahl. Zuweilen sind Thromben in allen Herzhöhlen zugleich vorhanden. Ihre Oberfläche ist selten glatt, meist vielmehr durch ausgesprochen vorspringende Leisten gerifft (Fig. 118, S. 137, Fig. 417).

Nicht selten tritt eine zentrale Erweichung zu einer mit Brei gefüllten Höhle ein (Fig. 122, S. 142). Die Bedeutung der Thromben liegt außer in der mechanischen Behinderung des Kreislaufes in der Gefahr einer Ablösung und embolischen Verschleppung. Doch bleiben sie oft deshalb ohne Symptome, weil sie sich erst bilden, wenn die zugrunde liegende Herzaffektion das Leben ohnehin beendet.

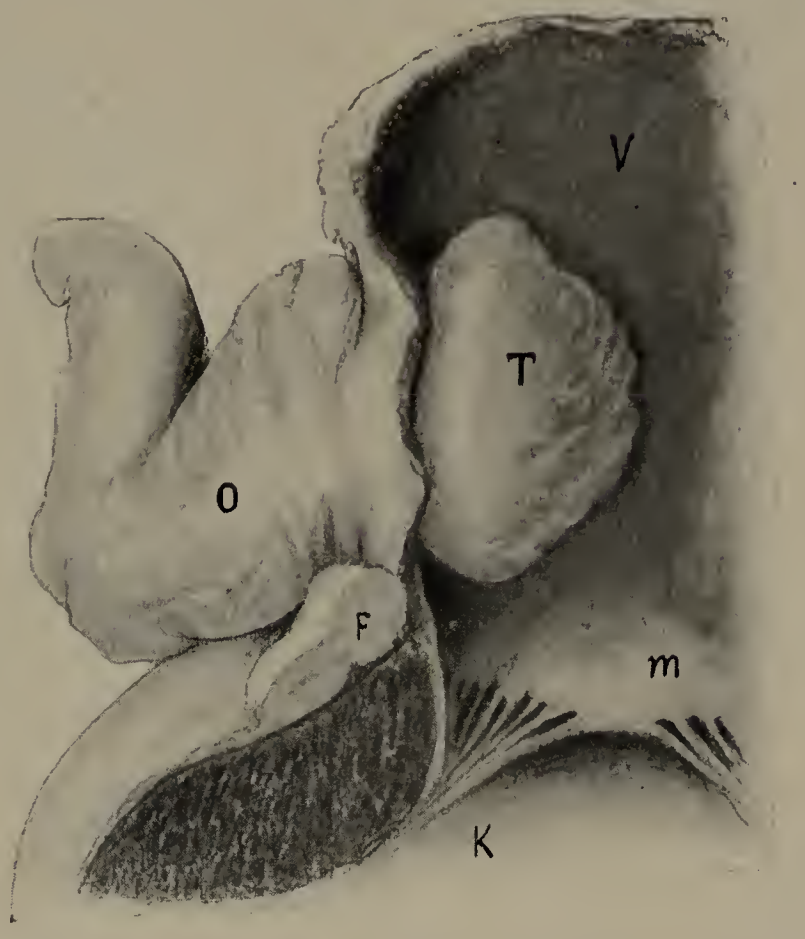

Fig. 416.
Thrombus im linken Herzohr, zugleich in den linken Vorhof hineinragend. *T* Thrombus, *O* Herzohr, *V* Vorhof, *m* Mitralis, *K* Ventrikel, *F* Fettgewebe.

Deshalb kommt es selten zu einer *Organisation* der Thromben, am wenigsten der größeren, die dann als derbe, meist durch Pigment braungelb gefärbte Gebilde vorspringen, ihre Form beibehalten und so Geschwülste vortäuschen können oder durch Schrumpfung flachere Endokardverdickungen bilden. Bei tuberkulösen Individuen können die organisierten Thromben Bazillen und Tuberkel enthalten.

Im linken Atrium sehen wir gelegentlich bei Mitralstenose eine

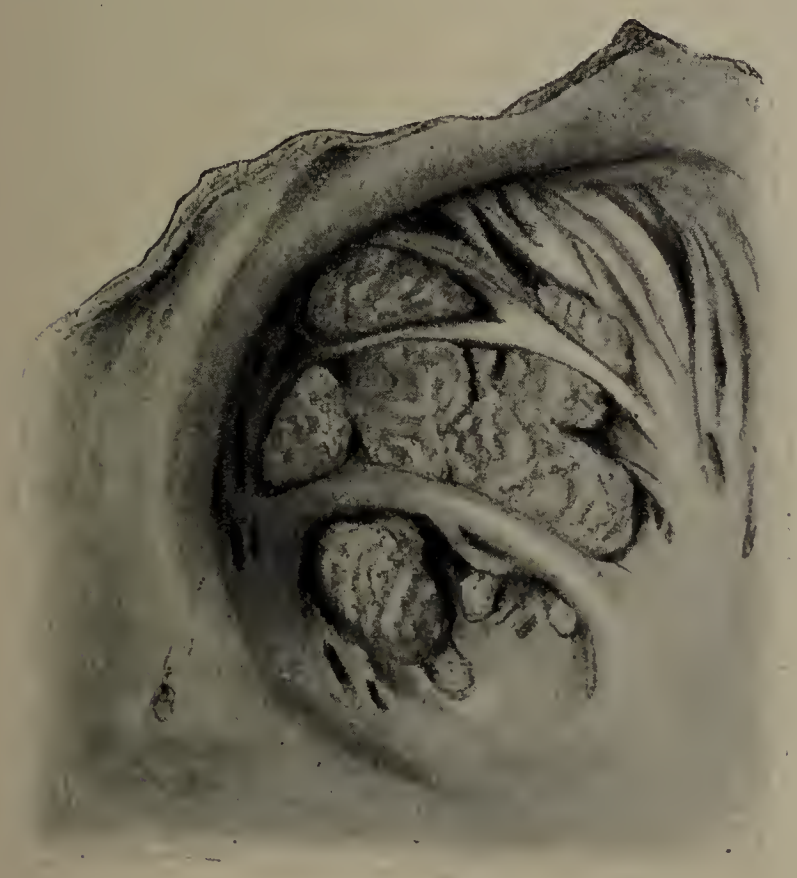

Fig. 417.
Thromben im rechten Herzohr. Man sieht vom r. Vorhof aus in das Herzohr hinein und hier mehrere Thromben mit deutlich geriffter Oberfläche.

Fig. 418.
Kugelthrombus des linken Vorhofes mit ausgesprochen geriffter Oberfläche.

Ablösung größerer, z. B. walnußgroßer Thromben, die dann die sogenannten »**Kugelthromben**« (Fig. 418) bilden. Ist ausnahmsweise das Mitralostium weit, so kann ein solcher Thrombus in den linken Ventrikel gelangen und, wie Ribbert es sah, das Ostium aortae obturieren und den Tod bedingen. Ribbert fand einmal bei Mitralstenose drei im Vorhof freiliegende Kugelthromben.

6. Traumatische Veränderungen des Herzens.

Fremdkörper, Nadeln können in der Muskulatur einheilen. Große Verletzungen durch Stich, Schuß usw. können heilen, wenn sie nicht perforieren. Tun sie es, so erfolgt meist rascher Verblutungstod. Zuweilen aber tritt er auch dann erst spät ein. Ribbert sah einen Mann, der mit Ein- und Ausschußöffnung des Herzens und gleichzeitiger doppelter Schußöffnung der Aorta 11 Tage gelebt hatte. Ähnliche Beobachtungen liegen auch sonst vor.

Bei heftigem Trauma kann das Herz zerreißen, sonst geschieht es nur bei Veränderungen im Myokard. Bei Trauma sollen auch isolierte Verletzungen der Herzklappen möglich sein.

7. Parasiten.

Echinokokken wurden selten gefunden, noch seltener Zystizerken. Beide können die Muskulatur multipel durchsetzen.

B. Arterien.

1. Mißbildungen.

Drei **Mißbildungen der großen Arterien** beanspruchen unser Interesse.

Die erste besteht in einer etwa 1 cm oberhalb der Pulmonalklappen vorhandenen, sehr seltenen Kommunikation zwischen Pulmonalis und Aorta durch eine rundliche Öffnung (Fig. 419), die eine Defektbildung im Septum trunci darstellt. Zweitens findet sich ebenfalls sehr selten ein Offenbleiben des Ductus arteriosus in sehr wechselnder Weite (Fig. 420). Beide Mißbildungen, zumal die erste, wirken dadurch, daß der Aortendruck sich auf die Pulmonalis überträgt und daß so eine Überlastung des rechten Ventrikels eintritt. Der Ductus arteriosus kann auch schon beim *Embryo* stenosiert sein und dann Überlastung des rechten Herzens mit venöser Stauung und kongenitalem *Ödem* bewirken.

Die dritte Mißbildung (Fig. 421) ist eine genetisch unklare Stenose oder Atresie der Aorta unmittelbar an der Abgangsstelle des Ductus Botalli. Das Leben ist hier durch Kollateralkreislauf durch die Bogenäste der Aorta (Mammariae internae) und die mit diesen anastomosierenden Arteriae intercostales möglich.

2. Katabiotische Veränderungen.

Unter die Degenerationen rechnet man gewöhnlich eine Einlagerung von Lipoiden in die Intima vor allem der Aorta. Schon bei kleinen Kindern findet man, vom 10. Jahre an ausnahmslos fetthaltige Fleckchen, die später rasch an Zahl und Ausdehnung, freilich bei den einzelnen Individuen sehr wechselnd, zunehmen. Man sieht, teils vorwiegend im Brust-, oft aber auch mehr im Bauchteil fetthaltige Stellen, die gern zu Längsstreifen zusammenfließen. Sie heben sich, zumal an Sudanpräparaten, scharf ab, jenseits der vierziger Jahre aber

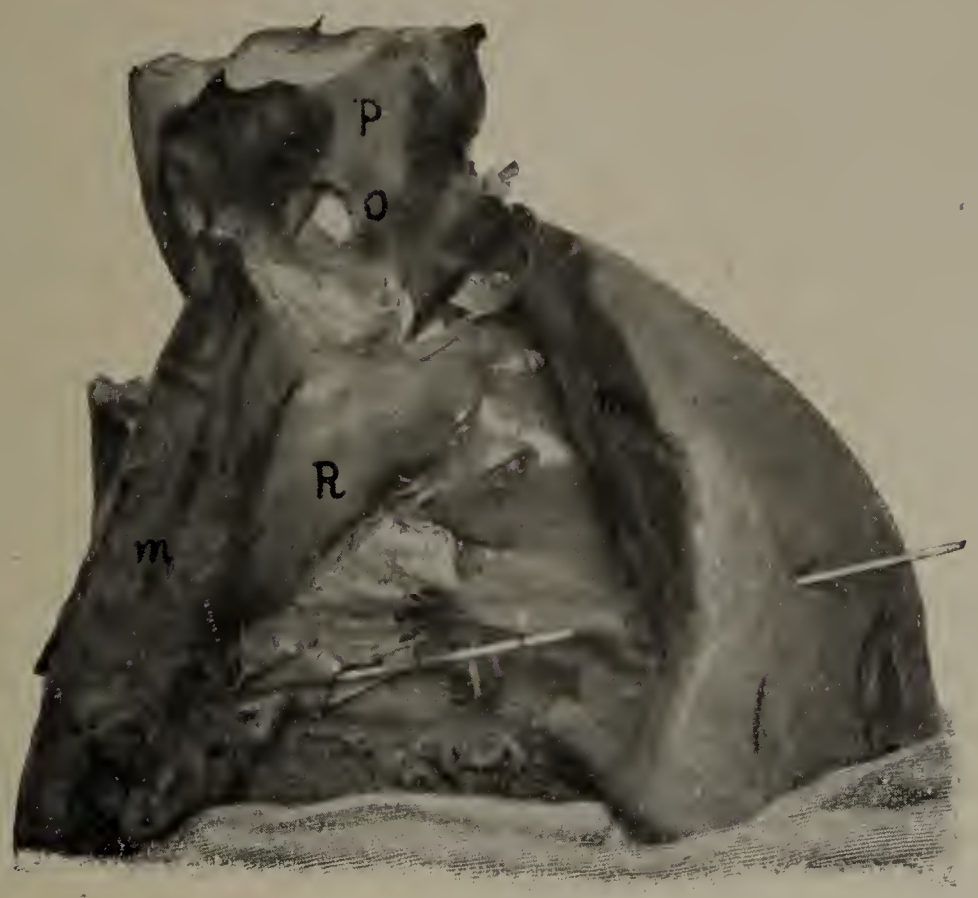

Fig. 419.

Kommunikation zwischen Pulmonalis (*P*) und Aorta durch eine 1 cm oberhalb der Klappen gelegene runde Öffnung *O*. *R* rechter Ventrikel mit der auf 16 mm verdickten Muskulatur *m m*.

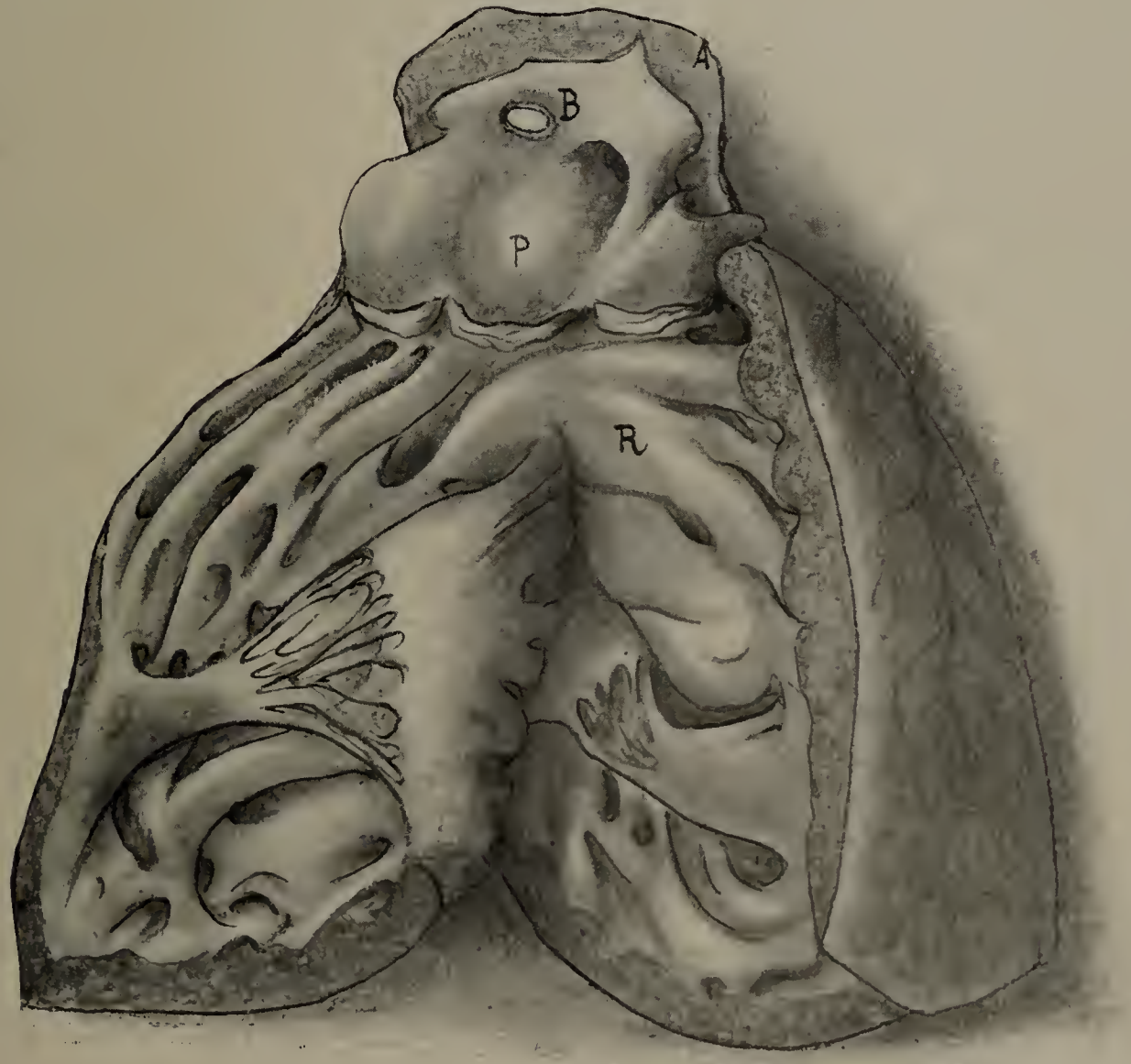

Fig. 420.

Offener Ductus Botalli *B*. *P* Pulmonalis, *A* Aorta, von der Rückseite geschen. Der rechte Ventrikel *R* ist beträchtlich hypertrophisch und dilatiert (vgl. Fig. 407 und Fig. 419), etwas verkleinert.

konfluieren sie mehr flächenförmig und werden verwaschener, weil auch die übrige Intima in geringerem Maße fetthaltig wird. Mikroskopisch handelt es sich um eine Einlagerung von Fetttröpfchen in die Intimazellen (Fig. 67), allmählich in solcher Menge, daß die Intima etwas verdickt erscheint und daß man an gefärbten Schnitten nur noch feinste Fetttröpfchen sieht. In den höchsten Graden kann die fetthaltige Stelle breiig erweichen. Bei Tieren kann man diese Fetteinlagerung durch übermäßige Lipoidzufuhr künstlich erzeugen.

Eine fast allen älteren Menschen zukommende Veränderung ist ferner eine *Kalkeinlagerung* in die Media der Aorta (Ribbert). Man sieht an silberbehandelten Schnitten die Media mit zahllosen schwarzen, aus feinsten Körnchen bestehenden Fleckchen durchsetzt (Fig. 423). Diese Verkalkung ist an sich ohne nachweisbare Bedeutung, sie vergesellschaftet sich aber häufig, ebenso wie die genannte Lipoideinlagerung, mit der wichtigsten Katabiose der Arterien, der *Arteriosklerose*.

Der Name **Arteriosklerose** oder **Atherosklerose** (Marchand) sagt, daß es sich um eine Verhärtung der Gefäßwand handelt, die mit regressiven

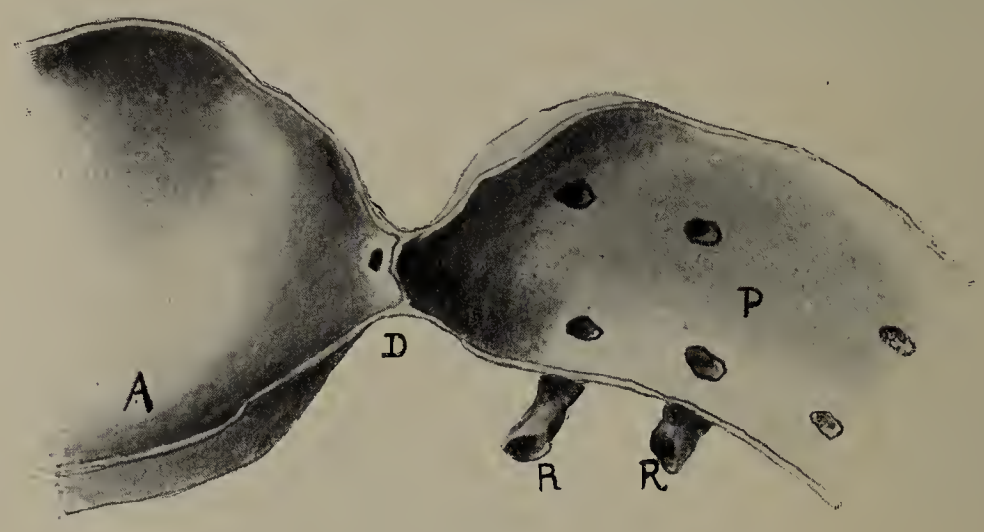

Fig. 421.

Hochgradige (kongenitale) Stenose der Aorta in der Gegend des Ductus arteriosus. *A* Aorta ascendens, *P* Aorta descendens, *D* die stenosierte Stelle mit kleiner Öffnung. *R*, *R* kollateral erweiterte Interkostalarterien.

Metamorphosen einhergeht. Unter diesen Veränderungen ist eine, die der Erkrankung außerdem noch die Bezeichnung »**atheromatöser Prozeß**«, *Atheromatose*, eingetragen hat.

Die Arteriosklerose der **Aorta** als des besonders charakteristisch erkrankenden Gefäßes sei zunächst geschildert. Die auffälligsten Veränderungen finden sich in der **Intima** (Fig. 422). Sie erfährt Verdickungen, Sklerosierungen, die dem Prozeß den Namen gegeben haben; sie sind *beetartig* in der Größe einer Linse bis eines Markstückes (Fig. 422) von rundlicher oder von unregelmäßiger Form mit glatter Oberfläche. Sie kommen besonders gern um die Abgangsstellen der Seitenäste vor. Sie sind von grauerer Farbe als die Intima und anfänglich von durchscheinender Beschaffenheit. Sie können sehr zahlreich sein und vielfach, oft in großer Ausdehnung konfluieren. Diese Beete setzen sich aus *zwei Schichten* zusammen (Fig. 423), einer unteren, die der elastisch-muskulären Lage der Intima entspricht, aber nach Jores kompensatorisch verdickt ist, und einer oberen, die aus einem an homogener (hyaliner) Grundsubstanz reichen längsstreifigen Bindegewebe besteht.

In diesen Verdickungen finden sich wie bei den beschriebenen einfachen Verfettungen, aber reichlicher als dort und mit schwereren Folgen,

Lipoide (Fig. 423). Sie werden aus der in die primär durch Abnützung (s. u.) geschädigte elastisch-muskuläre Schicht hineingepreßten Blutflüssigkeit von Zellen und von der veränderten Kittsubstanz der elastischen Elemente aufgenommen (Fig. 67), und zwar anfangs nur in die elastisch muskuläre Lage, weiterhin auch in die Bindegewebsschicht, die ihrerseits weniger durch Neubildung von Zellen als durch *Imprägnierung mit hyaliner Substanz* an Dicke zunimmt. Die Fetteinlagerung, bei der es sich hauptsächlich um eine Verfettung mit Cholesterinestern der Fettsäuren (Doppelbrechung) handelt, schreitet fort bis zur *Erweichung*, bis zur Bildung eines mit schillernden *Cholesterintafeln* untermischten, dem Inhalt der Atherome ähnlichen Fettbreies, der zu der Benennung »**atheromatöser Prozeß**« führte und bei dem die Cholesterinester in ihre Komponenten (Cholesterin und Fettsäuren) zerfallen. Der Zerfall kann bis dicht unter das Intimaendothel fortschreiten, nach dessen Zerreißung sich der breiige Inhalt in das Blut entleeren kann (Fig. 424). Wir erhalten einen unregelmäßigen Defekt mit meist überhängenden, von noch nicht degenerierten Intimateilen gebildeten Rändern, ein **atheromatöses Geschwür.** Das kann an vielen Stellen zugleich geschehen.

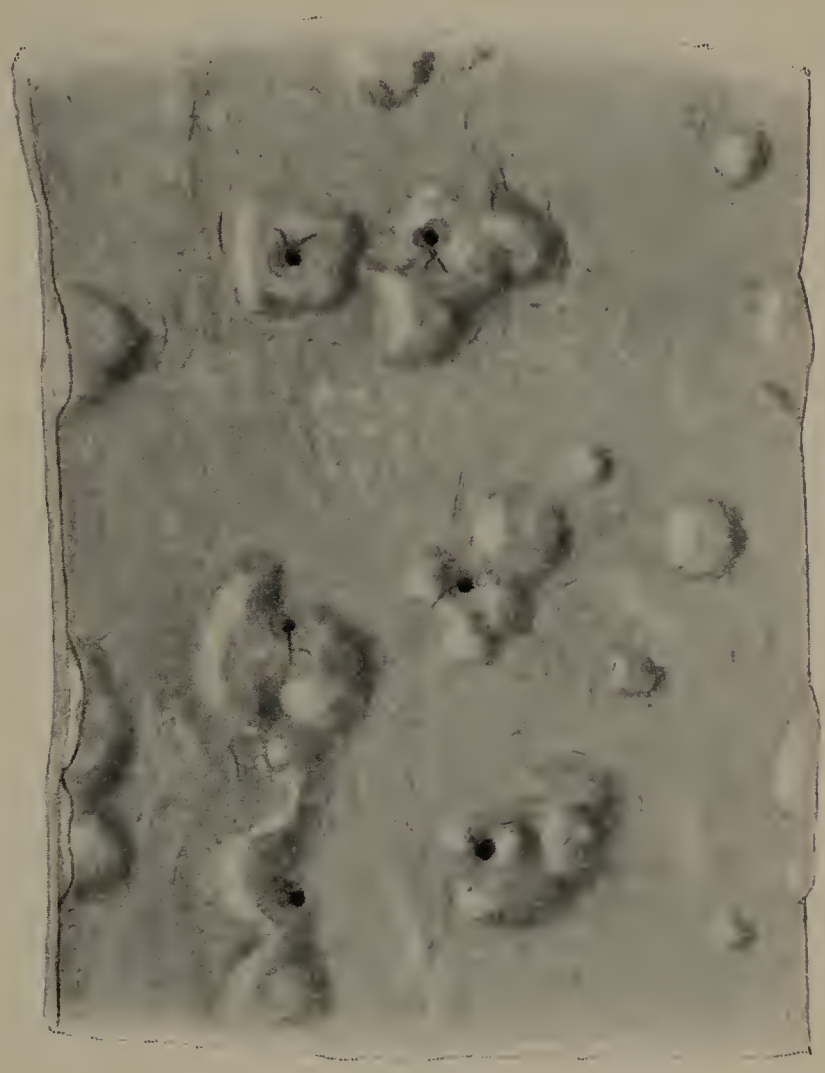

Fig. 422.

Arteriosklerose der Aorta, beetartige, unregelmäßige, hauptsächlich um die Abgangsstellen der Arterien angeordnete Verdickungen der Intima.

Mit der Fettentartung kombiniert sich eine **Verkalkung** der hyalinen Teile und eine partielle Verseifung der Fette bzw. eine Kalkverbindung der beim Zerfall freigewordenen Fettsäuren. Die verdickten Stellen wandeln sich so in kleinere und größere Kalkplatten um. Wenn sie ausgedehnt sind, wird die Aorta starr, beim Durchschneiden bleiben die Wandungen stehen. Breitet man dann die Wand aus, so brechen die Platten und ihre Ränder stehen zackig heraus.

Verdickungen, atheromatöse Defekte und Verkalkungen finden sich in hochgradigen Fällen mannigfach kombiniert, zuweilen in der ganzen Aorta, und so ausgedehnt, daß kaum noch eine normale Stelle zu finden ist. Oft ist die Bauchaorta weitaus am stärksten verändert, besonders ausgedehnt verkalkt und dadurch starrwandig.

Neben der Intima ist auch die *Media*, wenn auch makroskopisch nicht auffällig, beteiligt. In ihr findet sich, an die Intima angrenzend, eine meist nur wenig intensive Einlagerung lipoider Körner, sowie die vorher erwähnte feinkörnige Verkalkung. Sie erscheint im Bereich der

beetförmigen Verdickungen gern etwas, manchmal deutlich *dünner* als im übrigen und manchmal leicht ausgebuchtet.

Bei hochgradiger Verkalkung der atheromatösen Aorta kommt es namentlich im Bauchabschnitt nicht selten zu ausgedehnter *Knochenbildung*.

Die **übrigen Arterien**, zumal die größeren Stämme, zeigen bei der Arteriosklerose in den Grundzügen die gleichen Veränderungen. Je

Fig. 423.

Atherosklerose der Aorta. *J* Intima, *M* Media, mit feinfleckiger Verkalkung (s. S. 380). Die Intima ist hügelig verdickt. In der Tiefe des Hügels dunkle Lipoideinlagerungen, die bei *a*, durch das Messer herausgerissen, eine Lücke hinterlassen haben.

enger sie sind, um so mehr muß die Intimaverdickung das Lumen beeinträchtigen. Die *Extremitätenarterien*, die zugleich gern ausgedehnt verkalken, erfahren so eine hochgradige Verengerung und event. eine Verschließung, die allerdings meist erst durch eine hinzutretende *Thrombose* vollständig wird.

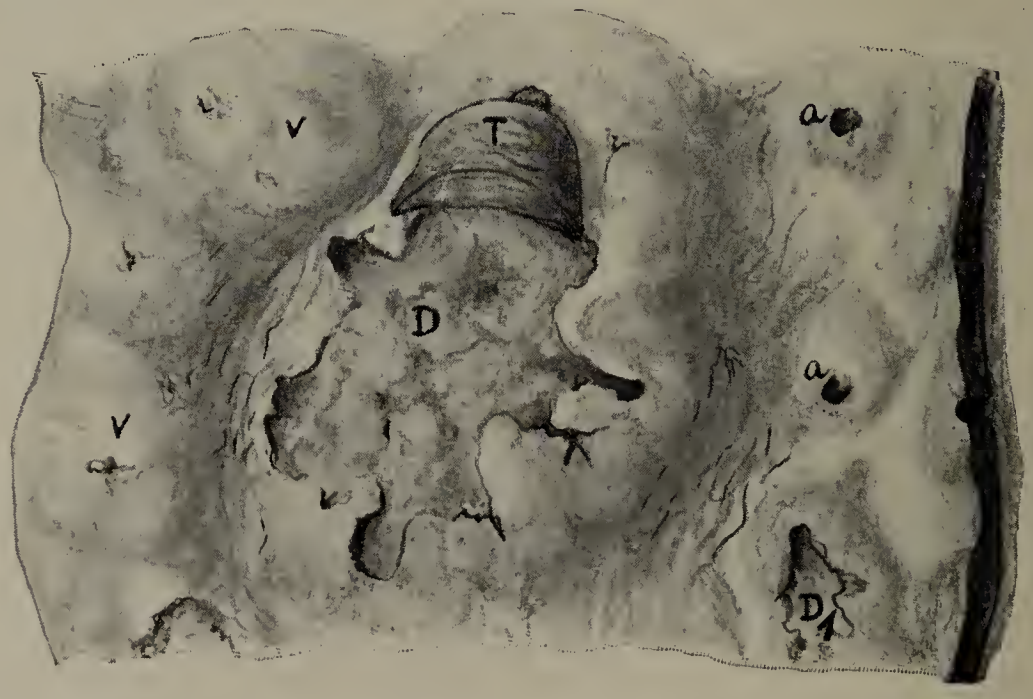

Fig. 424.

Hochgradiges Atherom der Aorta. In der Mitte bei *D* ein großer, zackiger, atheromatöser Defekt, mit einem nur zum Teil noch vorhandenen Thrombus *T*. In der Umgebung beetartige Verdickungen *v v*, die bei *a a* um Arterienabgangsstellen angeordnet sind. Bei D_1 ein kleiner atheromatöser Defekt.

Die *Gehirnarterien* sind bei der gewöhnlichen Form in Flecken und größeren Abschnitten gelblich verdickt (Fig. 425) durch ring- oder halbmondförmige Wucherung der zugleich verfettenden Intima (Fig. 426). Die Lumina solcher Abschnitte klaffen. Die *Koronararterien des Herzens* sind ähnlich verändert, besonders häufig aber durch streckenweise, manchmal weitgehende Verkalkung ausgezeichnet, durch die Intimaverdickung oft hochgradig, wenn auch meist nur auf kurze Strecken verengt oder gewöhnlich durch Mithilfe von Thromben verschlossen.

Die *Nierenarterien* zeigen ebenfalls Starrwandigkeit durch Intimaverdickung bis in die feinsten Äste. An den kleinsten Arterien führt der Prozeß, den man deshalb *Endarteriitis obliterans* nennt, besonders gern zu Obliterationen des Lumens.

An den Arteriolen der Niere, des Gehirns usw. wird eine besondere Form der Sklerose **(Arteriolosklerose)** beobachtet, die in einer hyalinen Quellung der Wandung mit Lipoidablagerung und Aufsplitterung der elastischen Fasern besteht; sie kann ebenfalls zum völligen Verschluß der Gefäße führen.

Die Arteriosklerose führt bei geringerer Intimaverdickung zuweilen auch zu meist nicht hochgradigen *Erweiterungen* von Arterien, auch der Aorta, deren Media durch degenerative Veränderungen nachgiebiger wird, und zu ihrer *Dehnung in die Länge*. So erscheinen z. B. die Gehirnarterien, die Kranzarterien des Herzens, die Milzarterie zugleich *dilatiert* und *geschlängelt*. Die Aorta ist gewöhnlich weiter als sonst.

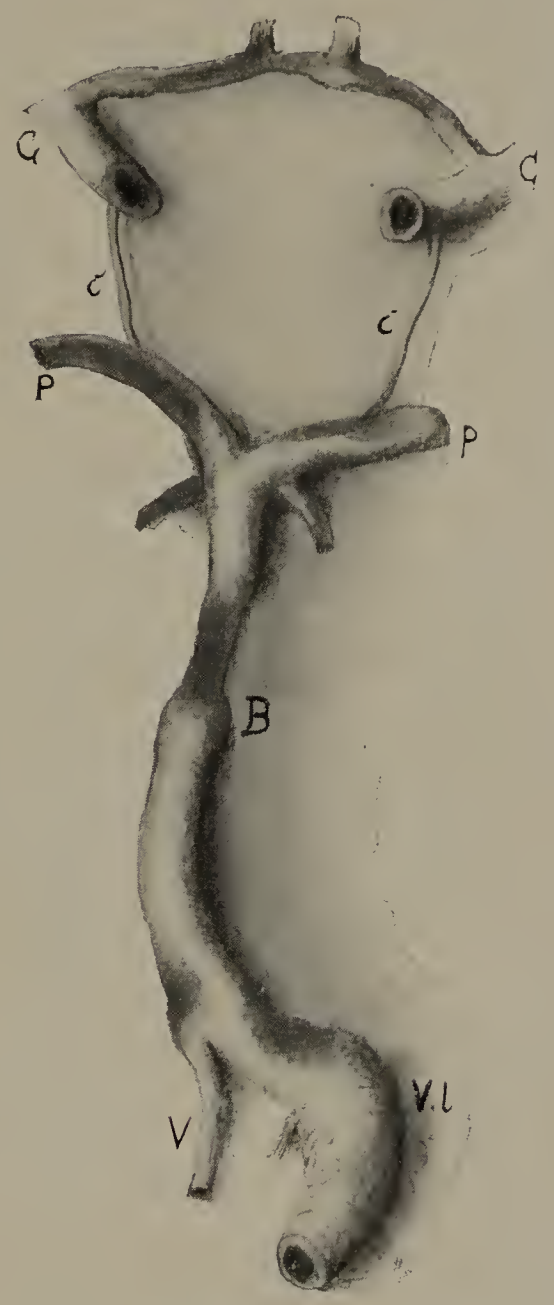

Fig. 425.

Arteriosklerose der Basilararterien. *V*, *Vl* rechte, linke Vertebralis, *B* Basilaris, *PP* Profunda, *c c* Communicans posterior, *CC* Carotis. Die hellen Gefäßstrecken sind die arteriosklerotischen. Ihre Wand ist starr und die angeschnittenen Lumina der beiden Karotiden und der linken Vertebralarterie klaffen.

Die *Folgen der Sklerose* der *Aorta* sind geringer als man nach dem anatomischen Befunde erwarten könnte. Sie bestehen in einer zu mäßiger Herzhypertrophie führenden Erschwerung des Kreislaufes durch die Elastizitätsverminderung und Erweiterung der Aorta, ferner in der Gefahr einer auf den veränderten Stellen, aber im ganzen nur selten stattfindenden Thrombenbildung. Bei den *übrigen Arterien* handelt es sich vor allem um die Verengung und die meist unter Mitwirkung von Thrombose vollständig werdende Verschließung mit ihren Folgen für die Organe.

Die Extremitäten werden durch die arteriosklerotische Einengung des Lumens vor allem im *Greisenalter* gangränös (Fig. 90). Aber auch schon im zweiten und dritten Dezennium kommt Gangrän durch *frühzeitige Arteriosklerose* (nach Syphilis, nach Kälteeinwirkungen, nach unbekannten Schädlichkeiten) zustande. Erwähnt sei hier, daß es auch eine symmetrische Gangrän beider Beine auf nervöser Basis gibt, auf Grund also von spastischen Kontraktionen der Gefäße, deren Ätiologie manchmal unklar ist (Raynaudsche Krankheit), manchmal zu Veränderungen des Zentralnervensystems Beziehung hat.

Die *Ätiologie der Arteriosklerose*, die erst jenseits des vierzigsten Lebensjahres ausgesprochen gefunden zu werden pflegt, mit dem Alter zunimmt und deshalb auch als Altersarteriosklerose bezeichnet wird, ist schwierig zu beurteilen.

Sie beginnt schon bei *Jugendlichen*, bei denen man oft leichte *Intimaverdickungen* an den Öffnungen der abgehenden Arterien der Aorta, aber auch

sonstwo namentlich z. B. in dem absteigenden Ast der linken Kranzarterie, antrifft. Diese geringfügigen Verdickungen nehmen langsam bis zu den dicken Beeten zu, die erst im fünften Jahrzehnt auffällig werden. Die Arteriosklerose geht also bis in das *Kindesalter* zurück. Die hier vorhandenen Verdickungen leitet man gern aus mancherlei Schädigungen ab, vor allem aus Giftwirkung bei *Infektionen* und zwar so, daß durch die Giftwirkung lokalisierte Schädigungen der Media (Wiesel) zustande kommen, die mit einem zirkumskripten Elastizitätsverlust der Gefäßwand einhergehen. Die dadurch erfolgte Einbuße an Elastizität wird gedeckt durch Neubildung elastischer Fasern von der elastisch-muskulösen Schicht der Intima aus und, falls diese nicht ausreicht oder keine elastische Substanz mehr zur Verfügung steht, durch Einbau eines kollagenen und zur Hyalinisierung neigenden Bindegewebes, das zwar einen hohen elastischen Widerstand besitzt, dessen elastische Vollkommenheit aber gering ist und das daher als schlechter Ersatz für den Verlust zu gelten hat. In analoger Weise, wie die Infektion bei der Atherosklerose der Jugendlichen, wird die *Abnützung* im höheren Alter zu einem Elastizitätsverlust der Arterienwand führen müssen und zwar wird sich der Verlust zunächst an denjenigen Stellen geltend machen, die während des Lebens am stärksten in Anspruch genommen werden. Daraus ergibt sich, daß die durch den Einbau des kollagenen Gewebes entstehenden Platten ganz bestimmte Lokalisation in der Aorta und in anderen Arterien haben (»*Rückstau-Brandungslinie*« Eug. Albrechts in der Aorta). Die weiteren Veränderungen in den Platten (Verfettung, Atherom, Verkalkung) sind teils als Residuen der mit Elastizitätsverlust einhergehenden lokalen Wandschädigung zu betrachten, teils treten sie sekundär zu der »Sklerose« hinzu. Die in die Platten hineingepreßte Blutflüssigkeit liefert z. B. die Lipoide und bringt die Hyperplasie zur Aufquellung und Volumenzunahme bis zu den beetförmigen Erhebungen der späteren Zeit.

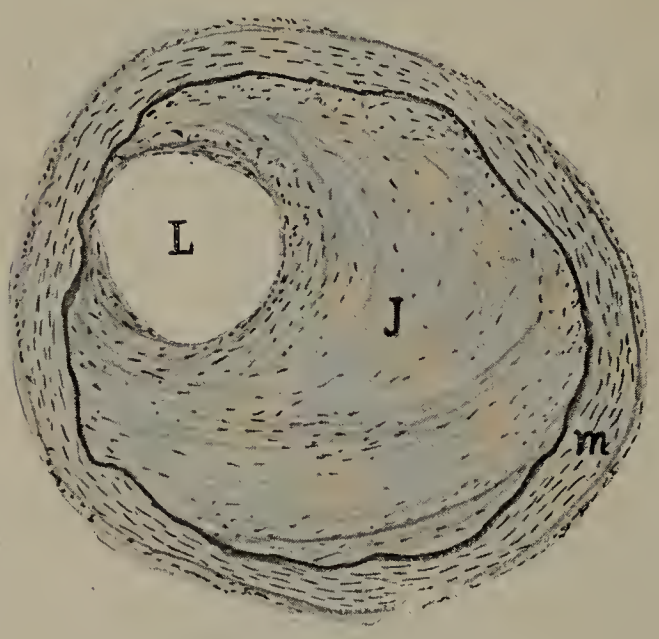

Fig. 423.
Querschnitt einer arteriosklerotischen Gehirnarterie. *m* Muskularis, *L* Lumen, *J* die verdickte Intima.

Man hat auf verschiedenem Wege versucht, experimentell bei Tieren Atherosklerose zu erzeugen; bisher ohne Erfolg, denn was man durch überreichliche Lipoidzufuhr wie durch Staphylokokkeninfektionen erzielt hat, ist hochgradige Lipoideinlagerung mit Erweichung, keine Arteriosklerose. Und auch die durch Adrenalin, Nikotin u. a. hervorgerufenen Nekrosen und Verkalkungen der Media der Aorta entsprechen nicht der Arteriosklerose, sondern selbständigen Verkalkungen der Media der Extremitätenarterien.

Diese **Mediaverkalkung der Extremitätenarterien** beim Menschen ist vielfach als Begleiterscheinung allgemeiner Arteriosklerose oder als besondere Form dieser Erkrankung aufgefaßt worden, die daraus resultieren soll, daß die Extremitätenarterien den muskulären, die Aorta und ihre großen Äste den elastischen Typus der Arterienwandung repräsentieren. Daß diese beiden Auffassungen nicht das Richtige treffen, geht daraus hervor, daß einmal die Mediaverkalkung nicht selten selbsständig, ohne irgendwelche atherosklerotische Veränderungen im Gefäßsystem auftritt

und daß ferner an den Arterien vom muskulären Typ die gewöhnliche Atherosklerose, d. h. der auf die Intima beschränkte katabiotische Prozeß, wie wir sehen, ebenfalls vorkommt, die Mediaverkalkung also nicht die durch den anderen Bau der Wandung bedingte Form der gewöhnlichen Atherosklerose sein kann. Die Mediaverkalkung kann in hohen Graden die Extremitätenarterien durch ringförmige Kalkablagerungen in und zwischen die vorher degenerierten Muskel- und elastischen Fasern in ein »gänsegurgelähnliches«, in noch höheren Graden in ein völlig starres Rohr umwandeln; dabei kann selbst in den höchsten Graden die Intima frei von irgendwelchen Veränderungen bleiben (Mönckeberg). In den Kalkringen kommt es nicht selten zu Frakturen und zu metaplastischer Knochenbildung. Oft findet sich Thrombose, namentlich in kleineren Arterien der unteren Extremitäten, mit Organisation und Kanalisation; häufig schließt sich an die Thrombose Gangrän der Zehen usw. an (besonders bei Diabetes). Neben dem selbständigen Vorkommen der Mediaverkalkung beobachtet man auch Kombinationen mit Arteriosklerose und zwar entweder so, daß im selben Gefäß beide Prozesse nebeneinander hergehen, oder so, daß an den Extremitätenarterien reine Mediaverkalkung, an der Aorta und ihren Ästen Atherosklerose vorliegt. Niemals läßt sich aber aus dem Grade und der Ausdehnung der palpabelen Mediaverkalkung der Extremitätenarterien auf das Vorhandensein einer zentralen Arteriosklerose mit auch nur einiger Sicherheit schließen.

3. Entzündung. Arteriitis.

Entzündungen der Gefäßwände können entstehen 1. vom Lumen aus, 2. von der Adventitia aus, 3. auf dem Wege der Vasa vasorum.

Beteiligt die Entzündung hauptsächlich die Intima, so reden wir von Endarteriitis und nennen sie E. obliterans, wenn sie durch Verdickung der Innenhaut in kleinen (z. B. Nieren-) Arterien zur Obliteration des Lumens führt. Die Entzündung der Media, die sich in erster Linie um die Vasa vasorum anordnet, heißt Mesarteriitis, die Entzündung der Adventitia Periarteriitis.

a) Akute Arteriitis.

Akute entzündliche Prozesse entstehen von *innen*, wenn ein infizierter Embolus im Lumen steckt oder Bakterien auf der Innenfläche zwischen den Endothelien haften bleiben, von *außen*, wenn eine angrenzende Entzündung auf die Wand übergeht. Gemeinsame Folgen sind Hyperämie der Vasa vasorum und Exsudation, bzw. Emigration. Im ersteren Falle wird zuerst die Intima, im zweiten zuerst Adventitia und dann die Media entzündlich, zuweilen eitrig infiltriert und dadurch erweicht, zerreißlich. Je nach den Bakterienarten kann der Prozeß auch jauchigen Charakter annehmen, die Wandbestandteile können teilweise absterben. Ist die von außen eindringende Entzündung bis an das Lumen gelangt, so entsteht Thrombose, die sich bei der Genese von innen gleich anfangs einstellt bzw. weiter ausdehnt. Ist der Thrombus nicht fest oder wenig entwickelt, so ist eine Zerreißung der Gefäßwand und eine Blutung leicht möglich. Andernfalls wird das Gefäß bei Heilung durch Organisation des Thrombus verschlossen.

b) Tuberkulöse Arteriitis.

Die tuberkulöse Arteriitis entsteht meist durch Übergreifen anstoßender Prozesse, seltener vom Blutstrome aus. Ersteres sehen wir häufig in tuberkulösen Lungen und weichen Hirnhäuten, gelegentlich auch anderswo. Die Gefäßwand wird von außen her zellreicher, die Intima so verdickt, daß sie das Lumen kleinerer Gefäße, oft unter Mitwirkung einer nachher tuberkulös organisierten Thrombose, hochgradig verengt oder verschließt. In dem proliferierenden Gewebe treten Riesenzellen und Verkäsung auf. Die tuberkulöse Arteriitis kann aber auch dadurch entstehen, daß Bazillen sich aus dem Blutstrome in der Intima festsetzen. So ist es besonders häufig bei der *Miliartuberkulose* in den kleineren Gefäßen der Lunge (s. Fig. 664). Selten kann es auch in anderen Arterien, sehr selten in der Aorta, geschehen. Durch Thrombose und Intimawucherung entstehen *Intimatuberkel*, die bei Verkäsung wieder zur *Quelle einer Bazillenverbreitung mit dem Blute* werden können (s. die Miliartuberkulose).

c) Syphilitische Arteriitis.

Die Syphilis der Arterien äußert sich in entzündlichen Veränderungen der Wand, die aber meist nicht so ausgeprägt sind, daß ihre syphilitische Natur ohne weiteres erkannt werden könnte. Sie äußern sich durch lebhafte zellig-infiltrative Beteiligung der *Adventitia*, die für die Diagnose besonders maßgebend ist und der sich sekundär bis zur Obliteration fortschreitende Intimaverdickungen hinzugesellen. Sie kann bis zur Bildung knotiger Produkte, Gummibildungen, gehen, die von der Adventitia auf die Media übergreifen können (z. B. an den Hirnarterien), und läßt dann keinen Zweifel mehr zu.

Die syphilitische Arteriitis kann sich schon bei jüngeren Individuen finden und bei ihnen, wenn sie die Extremitätenarterien betrifft, zu Obliteration und damit zur Nekrose der Zehen und Finger führen.

An der Aorta tritt die Syphilis in Form einer *schwieligen Sklerose* auf, die wegen des Sitzes der Erkrankung in der Media (Fig. 430) und wegen der Lokalisation des Prozesses in der Aorta thoracica als **Mesaortitis thoracica** bezeichnet wird. In der Media findet sich mikroskopisch eine herd- oder zugweise auftretende Unterbrechung der muskulären und elastischen Lagen durch ein die Vasa vasorum umgebendes junges, gewöhnlich zellreiches Bindegewebe. Es kann in baumförmig verästigten schmalen Zügen (Fig. 430), auch in größeren rundlichen und unregelmäßigen Komplexen entwickelt sein, die zuweilen wie kleine *Gummibildungen* aussehen. Wo es sich befindet, ist die Media primär zugrunde gegangen. Um zerfallende elastische Elemente entstehen zuweilen Fremdkörperriesenzellen. Die Adventitia ist stets zellig infiltriert und verdickt, und zwar namentlich um die Vasa vasorum herum, die meist starke Intimawucherungen aufweisen, oft völlig obliteriert sind.

Makroskopisch zeigt die Innenfläche der Aorta im Bereiche der Erkrankung, die meist direkt an der Wurzel der Aorta beginnt und verschieden weit stromabwärts reicht, um schließlich ziemlich scharflinig zu enden, eine mehr *diffuse*, *schwielige*, nicht wie bei der Atherosklerose in zwei Schichten getrennte, sondern nur aus einem hyalinisierenden Bindegewebe bestehende *Verdickung* (»schwielige Aortitis«) der Intima (Heller, Doehle), die überall uneben erscheint (Fig. 429) und manchmal *narbenähnliche* strahlige Einziehungen oder wenigstens eine narbig gerunzelte Oberfläche, an Chagrinleder erinnernd, aufweist (Fig. 427, 429). Ferner findet sich auch in späteren Stadien oft *kaum eine* oder nur eine *geringe*

Fettentartung oder *Atheromatose* und *keine* oder nur *spärliche Verkalkung.* Der Prozeß reicht, wie gesagt, verschieden weit stromabwärts; die Bauchaorta ist in der Regel völlig unverändert.

Im Anfang der Aorta lokalisiert sich der Prozeß gern in Gestalt ausgesprochener Plaques, die zu Ringbildungen miteinander verschmelzen können, (Fig. 427, 429, 432) *über den Ansatzstellen der Klappen* und

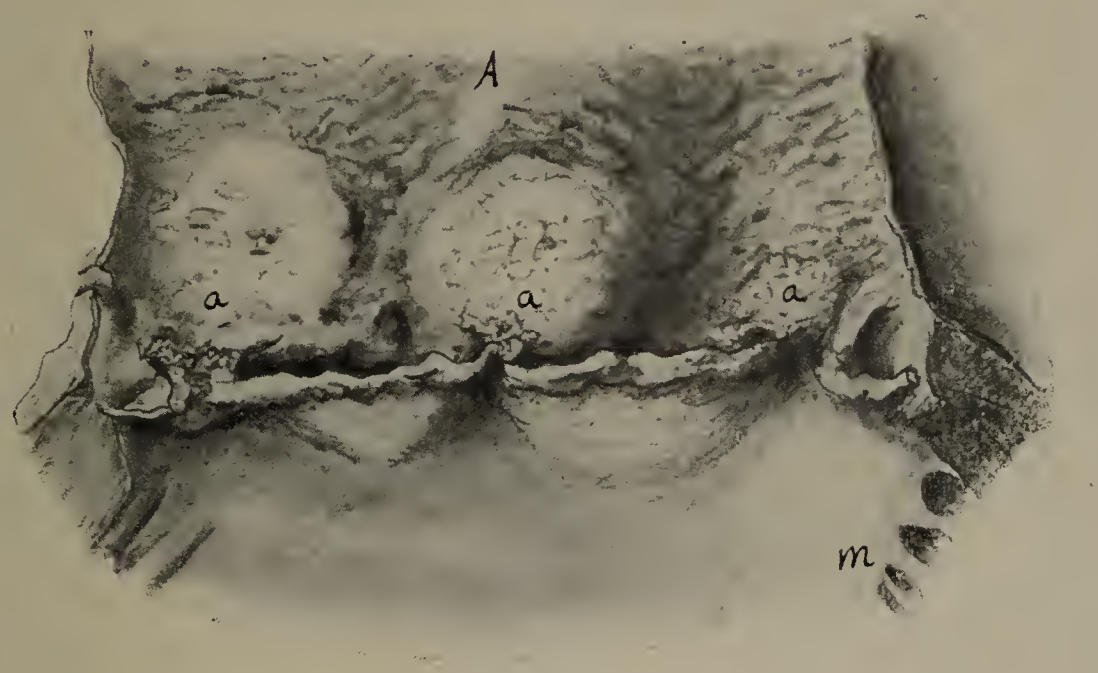

Fig. 427.

Mesaortitis thoracica *A*, mit Übergreifen auf die Klappen. Die Aorta zeigt besonders starke, beetartige Verdickungen bei *a a a* über den Ansatzstellen der Segel. Diese sind besonders in den Winkelstellen, aber auch am freien Rande verdickt und verkürzt. *m* Mitralis.

schließt sie in sich ein. Auch die übrigen Abschnitte der Klappen können durch Übergreifen des Prozesses *dicker werden und schrumpfen.* So werden die Segel weniger beweglich und verkürzt, es entsteht eine *Insuffizienz.* Dazu kommt, daß jene Plaques auch in die Klappentaschen hineinreichen und sie verengen (Fig. 428), daß sie ferner auch die freien Ränder der Klappen von den Ansatzstellen aus an die Aortenwand in wechselnder Ausdehnung, zuweilen so anlöten, daß der Ein-

Fig. 428.

Sklerose der Aortenklappen. Querschnitt durch die Klappen *KK*. *a a* Aortenwand. Man sieht die Verdickungen der Aortenintima in den Klappentaschen und das Übergreifen auf die Rückfläche der Klappensegel.

gang in die Klappentasche erheblich eingeengt wird und die Klappen anscheinend voneinander abrücken. Dadurch wird die Insuffizienz besonders hochgradig (Fig. 429). Es ist ferner sehr wichtig, daß die Mesaortitis sich oft besonders stark *um die Eingangsöffnungen der Koronararterien* lokalisiert, sie einzeln oder beide verengt und verzerrt oder die eine von beiden nahezu oder ganz verschließt. Wegen mangelnder Ernährung kann dann das Herz degenerieren oder es kann bei stärkerer Inanspruchnahme *plötzlich versagen.*

Die Atherosklerose verengt die Koronararterien nicht im Eingang, sondern in ihrem Verlauf. Sie kann die Aortenklappen durch Verdickungen, die auf deren Innenseite in der Tiefe der Sinus beginnen, und durch unregelmäßige Verkalkungen beteiligen (vgl. aufsteigende Kappensklerose).

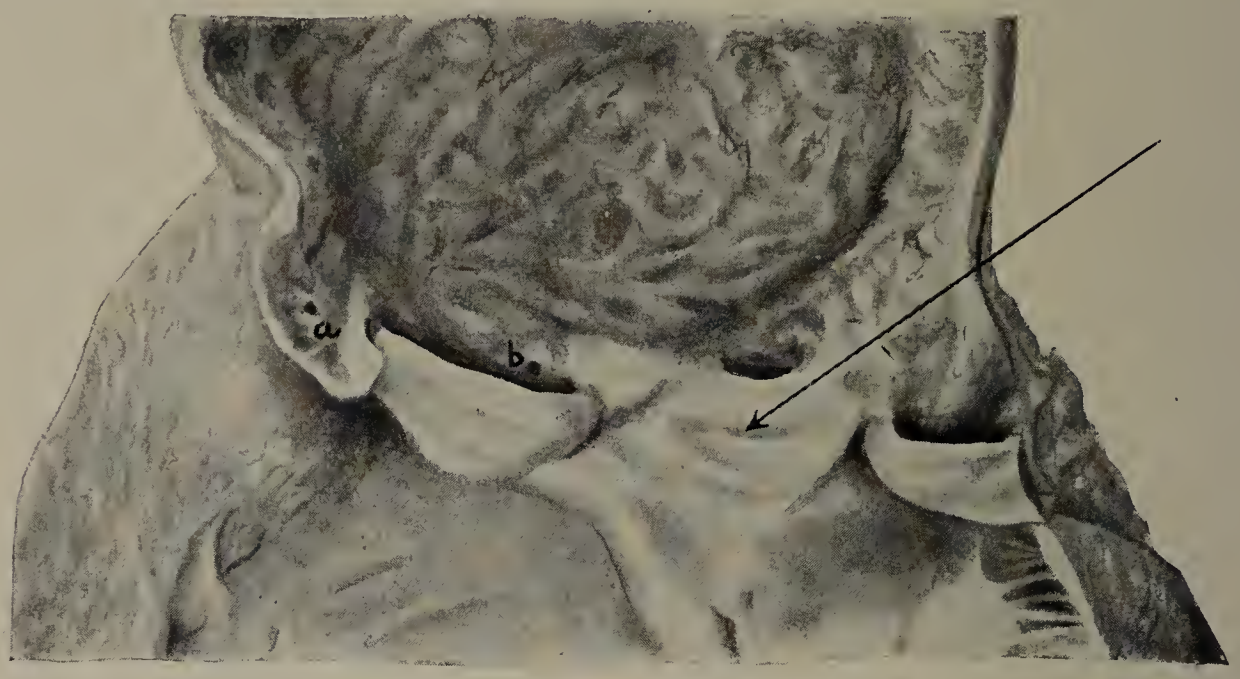

Fig. 429.

Syphilitische Aortitis mit Übergreifen auf die Klappen. Bei *a* und *b* die stark verengten Eingänge der Koronararterien. Die mit dem Pfeil bezeichnete Klappe ist mit ihrem freien Rande größtenteils an die Aortenwand angeheftet.

Auf Grund der vorstehenden Schilderung kann man im allgemeinen die syphilitische und die gewöhnliche Sklerose leicht auseinanderhalten. Aber *Kombinationen der beiden Formen* sind häufig. Man kann neben syphilitischer Veränderung in der oberen Aorta plaquesförmige Verdickungen, Verkalkungen und Atherom in den unteren Abschnitten antreffen. Auch eine

Fig. 430.

Mikroskopisches Bild der syphilitischen Arteriosklerose. Senkrechter Schnitt durch die Wand. *J* die verdickte Intima, *M* Media mit vielen dunklen, zahlreichen zackigen Herden, *A* Adventitia.

Mischung der Befunde ist dadurch möglich, daß die Atherosklerose sich auf eine Mesaortitis thoracica sozusagen aufpfropft.

Erstreckt sich die Mesaortitis thoracica bis in den Bogen der Aorta, so kann der Prozeß auch zu einer Verengerung der Abgangsstellen der Bogenäste führen; die Wandungen der Äste selbst sind in der Regel ebenso wie die der Kranzarterien des Herzens nicht mit ergriffen. — Von der Neigung der Mesaortitis zur Aneurysmabildung soll später die Rede sein.

Die mikroskopischen Veränderungen bei der Mesaortitis thoracica sind nur in seltenen Fällen als gummöse Infiltrate zu bezeichnen; meist handelt es sich um sogenannte banale Entzündungsprodukte, und dementsprechend werden gelegentlich auch ganz analoge Veränderungen an der Aorta bei anderen Infektionen beobachtet.

d) Periarteriitis, Arteriitis nodosa.

Die *Periarteriitis nodosa* ist eine seltene, von KUSSMAUL und MAIER zuerst eingehend beschriebene, bei jüngeren Individuen auftretende Veränderung, bei der an den kleinen Arterien multiple knotige Verdickungen entstehen. An diesen Stellen findet sich eine zellige Infiltration und Wucherung der Adventitia, eine partielle Nekrose der Media und eine Infiltration und Wucherung der Intima, deren elastische Elemente zugrunde gehen können. Da durch den offenbar entzündlichen Prozeß die Widerstand leistenden Elemente der Wand untergehen, bilden sich manchmal innerhalb der Herde Ausbuchtungen, Aneurysmen. Der Befund ist ätiologisch noch nicht sichergestellt, ist aber jedenfalls *infektiös-toxischer* Natur. Man hat oft an Syphilis gedacht, doch wird ihre ätiologische Bedeutung durch die neueren Arbeiten mit guten Gründen bestritten, Spirochäten wurden vermißt. Die Bezeichnung Periarteriitis wird heute wegen der Beteiligung aller Häute nicht mehr als zutreffend angesehen (BEITZKE). Man spricht von *Meso-Periarteriitis* oder nur von *Arteriitis nodosa*.

e) Entzündliche Veränderungen an mikroskopisch kleinen Arterien (Venen und Kapillaren).

Bei gewissen Infektionskrankheiten (Fleckfieber, Meningokokken- und Streptokokkensepsis) finden sich in der Haut und in inneren Organen, beim Fleckfieber charakteristisch vor allem im Gehirn, kleine *Blutungen* (Petechien) und in ihnen Veränderungen an den Arterien, aber auch an Kapillaren und Venen. An den Gefäßen hängen *knötchenförmige Zellinfiltrate*, die teils aus gewucherten Gefäßwandzellen, teils (anfangs) aus gelapptkernigen Leukozyten, teils (später) aus Lymphozyten bestehen. In der Intima findet sich Quellung und Nekrose des Endothels, bzw. des ganzen Gefäßquerschnittes. Bei der Meningokokkensepsis sieht man umfangreichere Nekrosen der Gefäße und in den Zellinfiltraten reichliche Meningokokken. Dazu können sich Thromben im Lumen gesellen.

4. Aneurysma.

Unter Aneurysma (*ἀνευρύνω* erweitern) verstehen wir einen mit dem Lumen einer Arterie kommunizierenden und von ihr aus mit Blut gefüllten Raum. Wir unterscheiden das **Aneurysma verum,** das durch eine Ausbuchtung der Wand zustande kommt, von dem **Aneurysma spurium,** *traumaticum*, das sich bei Austritt von Blut aus einer Öffnung der Gefäßwand bildet, und von dem **Aneurysma dissecans,** bei dem das Blut durch einen Riß der inneren Arterienschichten sich in die Wand einwühlt.

Das **Aneurysma spurium** entsteht, wenn das aus einer Arterienöffnung ausströmende Blut sich durch Verdrängung des anstoßenden Gewebes eine *Höhle schafft* oder in eine *schon vorhandene* eintritt. Die Arterienöffnung kann entstehen durch *Verletzung* (A. traumaticum) oder durch Zerreißung der von Bakterien von außen *geschädigten, arrodierten Wand*. Eine solche Arrosion kann (auch an der Aorta) durch anstoßende Eiterung oder durch Tuberkulose (vor allem in Lungenkavernen) zustande kommen. Sie ist bei

embolischen Vorgängen auch von innen her möglich. Das ausströmende Blut füllt den Raum. Dieser aber ist nachher nicht mehr direkt von dem Gewebe umgrenzt, sondern auf letzterem erfolgt (RIBBERT, Virch. Arch. 220 u. Zbl. f. path. Anat. 25) eine thrombotische Abscheidung, die sehr dick sein kann und die eigentliche Wand des Aneurysmas bildet. Sie kommt aber nicht, wie man gedacht hat, dadurch zustande, daß ein in der Arterienöffnung gebildeter Thrombus zu einem Sack ausgedehnt würde. Denn das Thrombusmaterial ist nicht dehnbar (vgl. das Aneurysma spurium der Herzklappen und der Lungenkavernen).

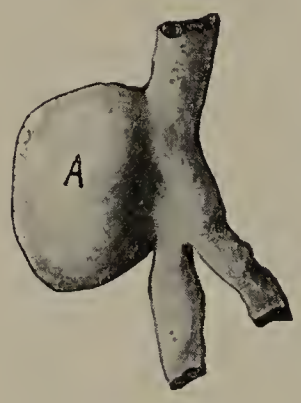

Fig. 431.
Aneurysma *A* der Milzarterie.

Bei dem **Aneurysma verum** (Fig. 431—436) dehnt sich die Wand in einem umschriebenen Bezirk, dem Blutdruck nachgebend, aus und wölbt sich nach außen vor. Das kann gleichmäßig ringsum geschehen, zylindrisches Aneurysma, oder so, daß die Erweiterung an- und wieder abschwillt, spindelförmiges Aneurysma, oder so, daß eine kahnförmige Ausbuchtung entsteht, kahnförmiges Aneurysma, oder so, daß die Erweiterung nach außen spitz zuläuft, zeltförmiges Aneurysma, oder endlich und meist so, daß die Vortreibung einen an der Arterie hängenden Sack mit halsförmiger Einschnürung darstellt, sackförmiges Aneurysma (Fig. 431).

Unter diesen Formen ist das *sackförmige Aneurysma das weitaus wichtigste.* Wir haben es immer im folgenden im Auge, wenn wir von Aneurysma kurzweg reden.

Das **Aneurysma** findet sich mit Vorliebe an bestimmten Gefäßen, weitaus am häufigsten an der *Aorta* (Fig. 432—436) und zwar meist an ihrem Bogen. Dann folgen die größeren Arterienäste, z. B. die Poplitea, die Femoralis, die Lienalis, Renalis, die Arterien der Gehirnbasis.

Das Aneurysma sitzt unter Umständen, z. B. an der Konvexität des Arkus, da, wo die großen Arterien abgehen. Dann werden deren Ursprungsstellen auch von der Ausbuchtung betroffen und gehen mit weiter Öffnung in die Wand des Sackes über. Es können auch *zwei* oder *mehrere* Aneurysmen gleichzeitig vorhanden sein. RIBBERT hat in einem Falle *fünf* getrennte, durchschnittlich halbwalnußgroße Aneurysmen an dem zugleich diffus erweiterten aufsteigenden Aortenbogen beobachtet.

Die Größe des Aneurysmas richtet sich einigermaßen nach der Weite der Arterie. An der Aorta, an der die kleinsten Ausbuchtungen haselnußgroß sind, können sie kindskopfgroß, durchschnittlich etwa apfelgroß werden, aber auch an der Milzarterie sind sie zuweilen kleinapfelgroß. An den Gehirnarterien sieht man bis kirschgroße Ausbuchtungen.

Die Aneurysmabildung kann auch an *mikroskopischen Gefäßen* eintreten. Besonders häufig ist das an den *Gehirnarterien.* Davon wird bei der Apoplexie des Gehirns die Rede sein.

Die Entstehung der wahren Aneurysmen ist auf eine umschriebene Nachgiebigkeit der Arterienwand zurückzuführen. Der Blutdruck buchtet eine derartige Stelle nach außen vor. Eine solche Widerstandsherabsetzung kann auf verschiedene Weise zustande kommen:

1. Dadurch, daß ein zerstörender Prozeß die Arterie von außen angreift. So sollen sich Aneurysmen an den in der Wand tuberkulöser Lungenhöhlen befindlichen Arterien (Fig. 660) bilden (*Arrosions-Aneurysmen*).

2. Durch *Verletzung von Arterien* von innen her, wenn z. B. ein verknöchertes Stück eines endokarditischen Thrombus in das Gefäß hineinfährt und eine Wandstelle verletzt (embolisches Aneurysma, PONFICK, s. o. Aneurysma spurium).

3. Ferner machen Entzündungen, die von infizierten Embolis ausgehen, Schädigungen (aber auch Zerreißungen, s. o. Aneurysma spurium) der Wand mit sekundärer Erweiterung (EPPINGER, SIMMONDS). Ein gutes Beispiel sind ferner die Wurmaneurysmen des Pferdes, die durch Ansiedlung des Strongylus armatus in der Aortenwand entstehen.

4. Es kann auch auf Grund *kongenitaler Anomalien* eine aneurysmatische Ausbuchtung entstehen. 1. Im Ductus arteriosus kann es zu derartigen Aus-

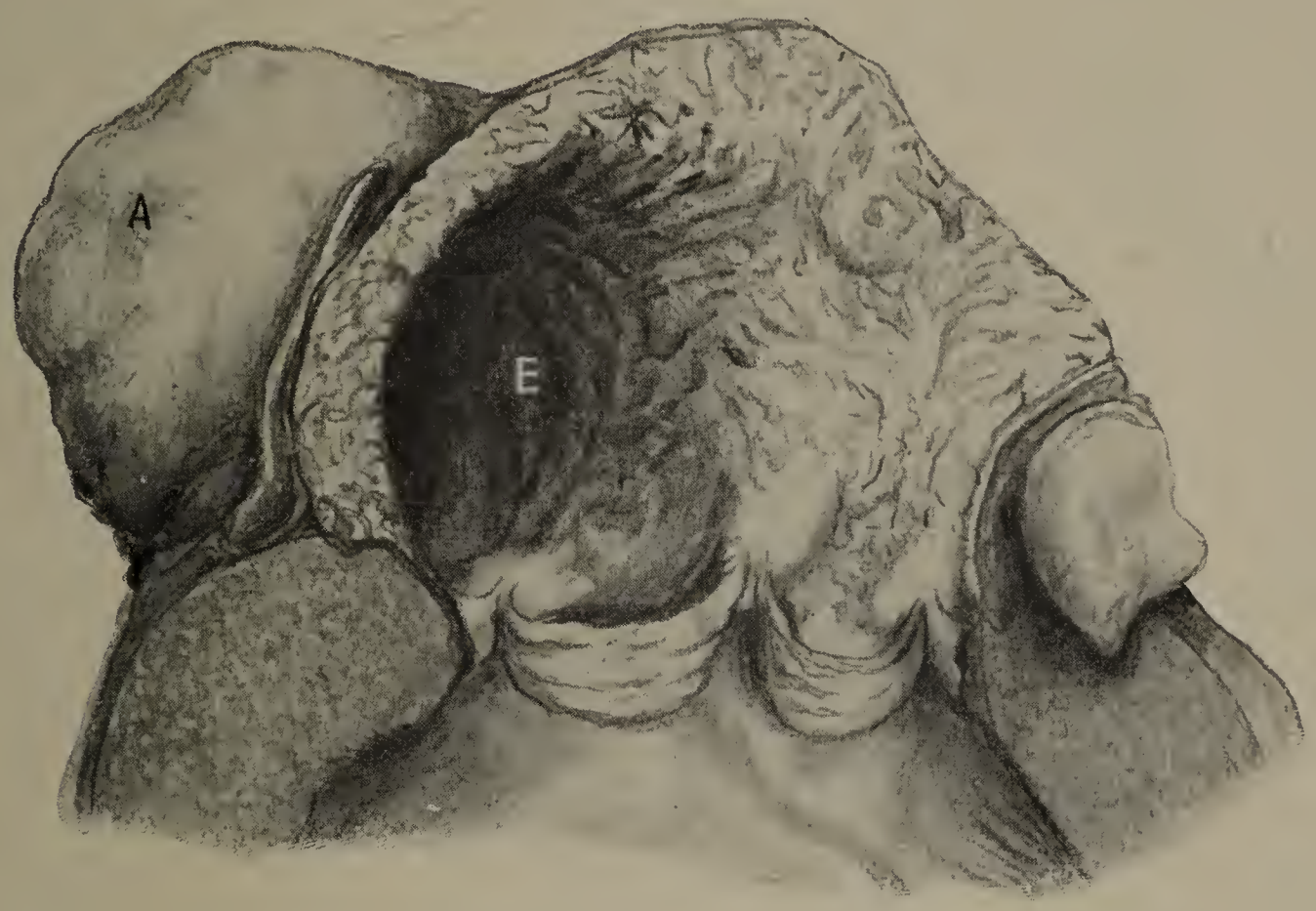

Fig. 432.

Aneurysma *A*, im Anfang der Aorta, deren Innenfläche die unebene Beschaffenheit der syphilitischen Sklerose zeigt. Bei *E* der Eingang in das Aneurysma. An den Ansatzstellen der Semilunarklappen je eine beetförmige Verdickung der Intima (vgl. Fig. 427—439).

buchtungen kommen, wenn die Eingangsöffnung von der Aorta aus nicht wie gewöhnlich verschlossen wird (STRASSMANN). 2. Bei Verengung der Aorta an der Einmündung des Duktus (Isthmusstenose der Aorta) kann sich das Gefäß bis zum Herzen hin erweitern und sekundäre sackförmige Ausbuchtungen aufweisen. 3. THOMA nimmt ferner an, daß durch Zug des zu kurzen Duktus an der Aortenwand eine zeltförmige Erweiterung des Lumens, ein Traktionsaneurysma der Aorta erzeugt werden kann.

5. Die auf den unter 1—4 genannten Wegen entstehenden Aneurysmen sind aber im ganzen selten und betreffen überwiegend die kleinen Arterien. Die übrigen häufigen, besonders die *sackförmigen Aneurysmen* der *Aorta* müssen anders erklärt werden. Auch bei ihnen spielt eine Schwächung der Wand die wichtigste Rolle. Sie kann durch eine (bei heftigem Stoß, schwerem Fall, Quetschung entstehende) traumatische Zerreißung elastischer und muskulärer Lagen der Media, zumal bei den mittelgroßen, direkt vom Trauma getroffenen Arterien, zustande kommen.

Das wurde früher (von v. Recklinghausen, Eppinger u. a.) auch für die *Aorta* als häufig angenommen, ist aber hier zweifellos *nicht* von nennenswerter Bedeutung. (Risse in der Intima bis in die Media hinein führen nicht zu wahren Aneurysmen, sondern *heilen* oder bedingen das Aneurysma dissecans, s. u.)

Die weitaus wichtigste Grundlage der *sackförmigen Aortenaneurysmen* ist darin gegeben, daß, wie Koester zuerst gezeigt hat, entzündliche Wand-, besonders Mediaveränderungen, und zwar jene bei der **Mesaortitis thoracica** besprochenen entzündlichen Herde, in denen die muskulären und elastischen Elemente, also die widerstandleistenden Wandteile zugrunde gingen, die Widerstandskraft der Wand herabsetzen. Da diese Herde ganz überwiegend bei der **Syphilis** vorkommen, so ist diese schon dadurch als ätiologisch bedeutsam für die Aortenaneurysmen gekennzeichnet. Dazu kommt die Anamnese (in neueren Statistiken wurde bei bestehenden Aneurysmen stets Syphilis anamnestisch nachgewiesen) und der Umstand, daß die Innenfläche nicht nur, sondern auch die übrige Wand der Aorta, die nicht selten zugleich auch diffus erweitert ist, die charakteristischen Befunde der Mesaortitis thoracica bietet. Es kommt aber auch vor, daß nur ein umschriebenes Feld die syphilitischen Veränderungen zeigt und sich ausbuchtet, während die übrige Aorta glatt ist.

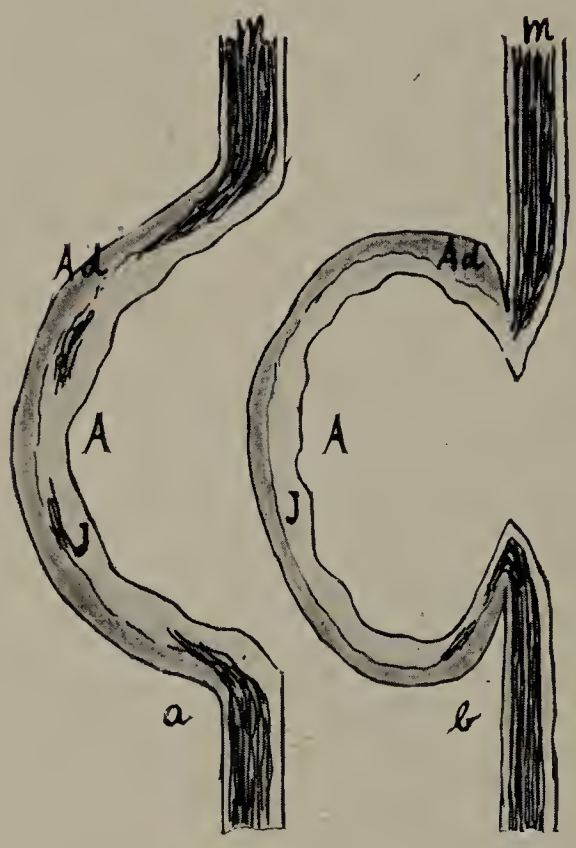

Fig. 433.

Zwei Schemata *a* und *b* über die Verhältnisse der Aneurysmawand zur Wand der Aorta. Intima *J* und Adventitia *A d* lassen sich, erheblich verdickt, auf die Wand des Aneurysmas verfolgen. Die Media geht in *a* etwas auf das An. über und ist in seiner Wand noch fleckweise vorhanden. In *b* schneidet sie oben scharf ab, unten setzt sie sich noch etwas auf das Aneurysma fort.

Die *gewöhnliche Arteriosklerose* der *Aorta* macht keine *sackförmigen* Aneurysmen, sondern mehr diffuse, meist aber nur mäßige Erweiterungen oder auch zylindrische und spindelförmige Dilatationen. An den *kleinen* Arterien (zumal denen des Gehirns) wird dagegen die Media unter dem Druck der Intimaverdickungen atrophisch und ausgebuchtet. So entstehen Aneurysmen, in deren Wand die Media schließlich ganz fehlt. Bei anderen Aneurysmen der kleineren Arterien ist ebenfalls Syphilis maßgebend, bei denen der Extremitätenarterien soll auch eine Quetschung der Wand in Betracht kommen. Experimentell war es aber nicht möglich, sie zu erzeugen.

Die geschwächte Wandstelle wird ausgebuchtet (Fig. 433). Dabei tritt dann oft, zumal am Rande der Ausbuchtung, eine *Zerreißung* der zunächst noch erhaltenen Mediateile ein, die elastischen Fasern schnurren zusammen oder rollen sich um (in diesen Rissen hat man gern ein Zeichen traumatischer Genese sehen wollen). Später finden sich die elastischen Elemente in der Wand des Aneurysmas nur noch fleckweise, schließlich gar nicht mehr, weil sie ganz zugrunde gehen. Dann besteht die Wand des Sackes aus der meist verdickten Adventitia, den Resten der bindegewebig umgewandelten Media und einer inneren Schicht, die der meist beträchtlich, aber ungleichmäßig verdickten,

hyalinen Intima entspricht. Sie ist, von der Fläche gesehen, uneben, und kann später, wie bei der gewöhnlichen Arteriosklerose, fettige Degeneration und Verkalkung zeigen. Schließlich kann man die einzelnen Schichten nicht mehr unterscheiden. Mit der Vergrößerung des Sackes ist zunächst nicht notwendig eine Wandverdünnung verbunden, weil Adventitia und Intima sich verdicken, später aber läßt dies wegen ungenügender Ernährung nach und die Wand wird dünner.

Die Bedeutung des Aneurysmas ist sehr groß. Es hat eine Neigung zu beständiger Vergrößerung. So muß der Sack auf die Umgebung drücken, in der Brusthöhle auf die Trachea (Fig. 435), die Bronchen, die Lungen, den Ösophagus, die großen Venen, auf Nervenstämme (Vagus), auf Arterien, die neben dem Aneurysma entspringen usw. Der Druck kann die komprimierten Teile zum Schwund bringen, auch die Knochen leisten keinen Widerstand. Die Wirbelkörper werden

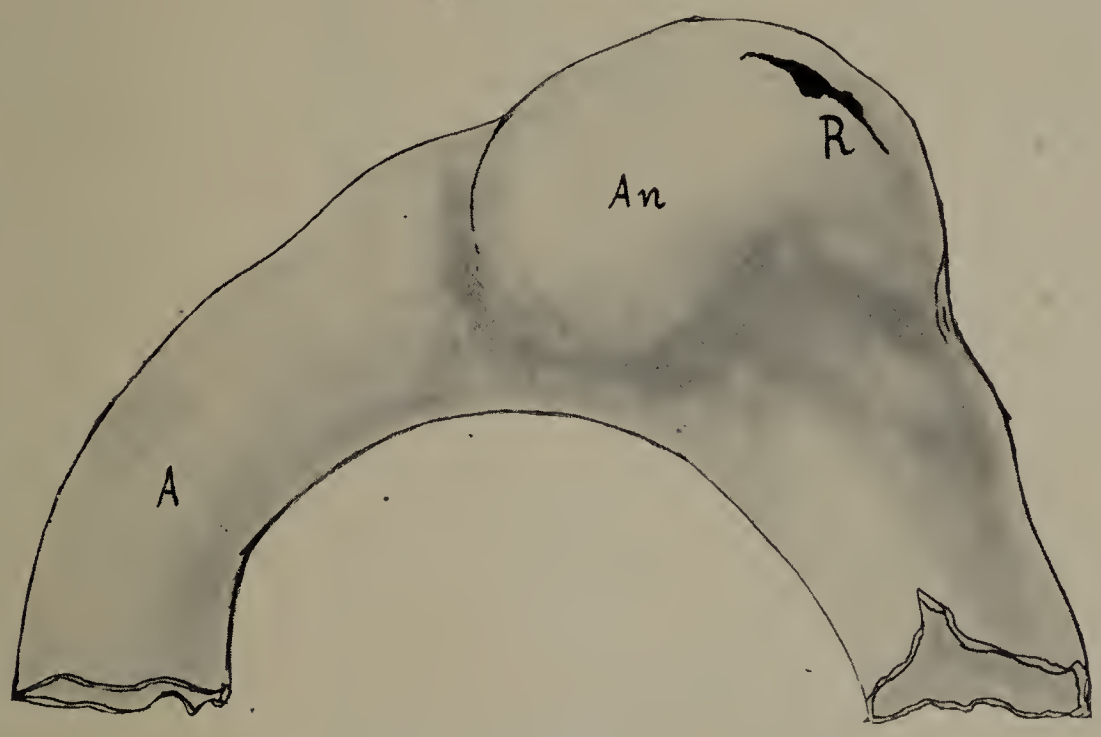

Fig. 434.

Aneurysma des Arcus aortae. *A* Aorta, *An* Aneurysma mit einem Einriß *R*.

arrodiert und tiefgreifend, event. bis zum Wirbelkanal, zerstört, so daß auch das Rückenmark leidet. Sternum und Rippen werden durchbrochen, so daß das Aneurysma außen hervortritt.

Wird der Sack früher oder später hier oder dort zu dünn, so kann er zerreißen (Fig 434, 435). Dann tritt eine meist sofort tödliche Blutung ein, in die Pleurahöhle, in die Lungen, die Trachea (Fig. 435), den Ösophagus, in den Herzbeutel (Fig. 437), in die großen Venen usw. Der *Tod* erfolgt aber bei Aortenaneurysmen nur in etwa 30 % der Fälle durch eine solche Zerreißung, demnächst durch Kompression von Brustorganen, am häufigsten der Trachea, durch interkurrente Krankheiten, durch Beteiligung der Aortenklappen infolge Übergreifens der Mesaortitis. Bei Einbruch in die Venen entstehen schwere Zirkulationsstörungen. Die Zerreißung des Aneurysmas muß nicht notwendig sofort tödlich werden, die Blutung kann sich, nicht selten mehrere Male, wiederholen, weil die Rißöffnung vorübergehend wieder durch Thrombose geschlossen werden kann.

Wenn das Aneurysma in Weichteile, so besonders in die der Thoraxwand, vorgedrungen war und dann zerreißt, so kann das austretende Blut ein

Aneurysma spurium bilden, das dann seinerseits event. die Haut durchbricht (Fig. 436).

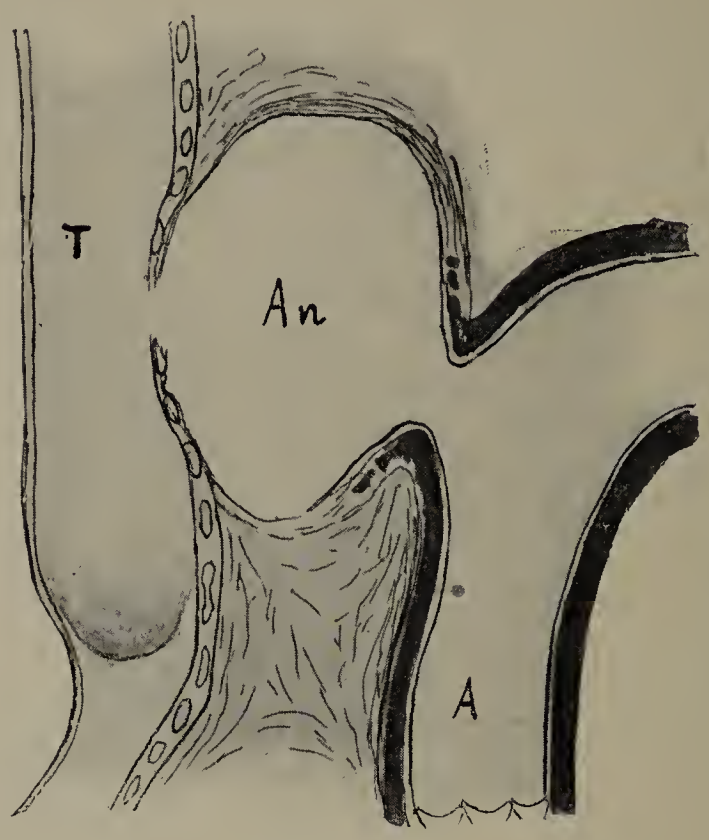

Fig. 435.

Schema eines Aneurysmas *An* der aufsteigenden Aorta *A* mit Durchbruch in die Trachea *T*. Nach einem Präparat entworfen.

In den Aneurysmen kommt es nicht selten zu mehr oder weniger ausgedehnter Thrombose, die in Form einer kompakten, gleichmäßigen Masse oder meist mit ausgesprochener Schichtung (Fig. 437) auftritt.

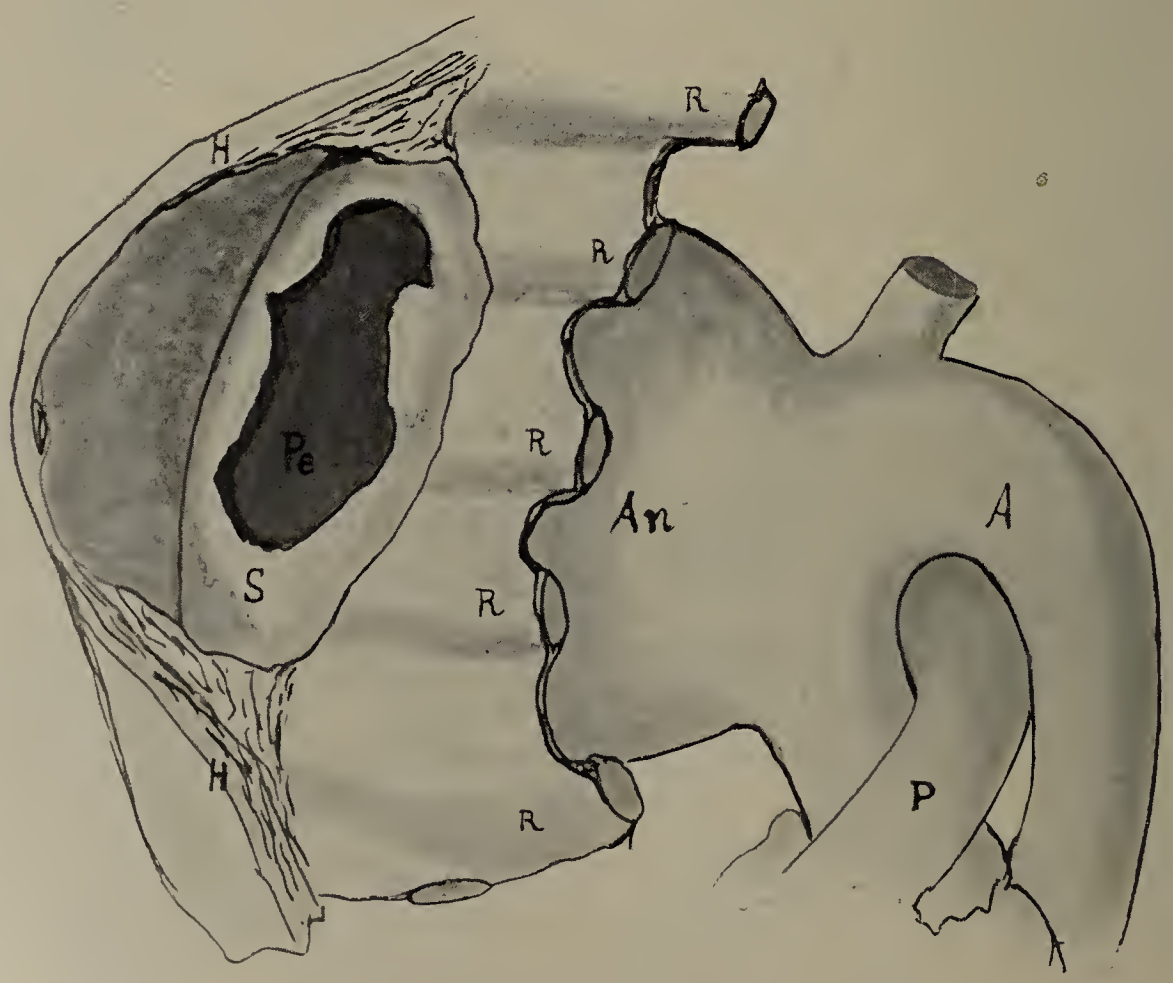

Fig. 436.

Schema (nach einem Präparat angefertigt) von einem Aneurysma *An* der aufsteigenden Aorta *A* mit Durchbruch *Pe* durch das Sternum *S* und Bildung eines Aneurysma spurium zwischen Sternum und Haut *H*. *R R* Rippen.

Der Thrombus kann den Raum vollkommen ausfüllen. Wenn er dann, was freilich, weil die *Aneurysmawand wegen ungenügender Ernährung und degenerativer Veränderungen* dazu nicht geeignet ist, nur *äußerst selten* geschieht, organisiert wird, so kann das Aneurysma (am ersten bei den kleinen Arterien) obliterieren und sich weiterhin durch Schrumpfung verkleinern. Es kann im klinischen Sinne eine Heilung eintreten, die man durch künstliche Erzeugung vollständiger Gerinnung des Blutes innerhalb des Aneurysmas vergeblich zu erreichen versucht hat. Meist aber vermag der Thrombus das Wachstum des Aneurysmas nicht zu hindern. Das Blut wühlt sich in seine Spalten sowie zwischen Thrombus und Wand immer wieder hinein, und so erfolgt auch bei ausgedehntem thrombotischen Verschluß doch der tödliche Ausgang (Fig. 437).

Fig. 437.

Schema eines thrombotischen Aneurysmas der aufsteigenden Aorta mit Durchbruch in den Herzbeutel *P*. *A* Aorta, *T* Aneurysma mit geschichtetem Thrombus. *a* Kanal im Thrombus, in den noch Blut eindringt, welches die Wand des Aneurysmas und den Herzbeutel perforiert hat. Das Schema ist an der Hand eines Präparates angefertigt.

Die *Thrombose* kann sich auch bis in die Arterie ausdehnen und deren Lumen verengen oder durch Ablösung von Stücken (selten!) zu Embolien führen. Wenn aus der Wand des Aneurysmas Arterien abgehen, so können sie durch die Thrombose ganz verschlossen werden.

Das **Aneurysma dissecans** (Fig. 438) liegt zwischen auseinandergedrängten Schichten der Arterienwand. Das Blut gelangt dahin durch einen die Intima und einen Teil der Media durchsetzenden Riß (Fig. 439), in den es eintritt und von dem aus es die Lagen der Media spaltförmig auseinanderdrängt. Der so entstehende Raum wird fortschreitend erweitert. Anfänglich auf die Umgebung des Risses beschränkt, dehnt sich das hier gewöhnlich zunächst sackförmig gestaltete Aneurysma später longitudinal und zirkulär weiter aus und kann das Gefäß ganz umgeben. Manchmal aber erfolgt die Weiterentwicklung hauptsächlich in der Längsrichtung, an der Aorta von dem aufsteigenden Abschnitte

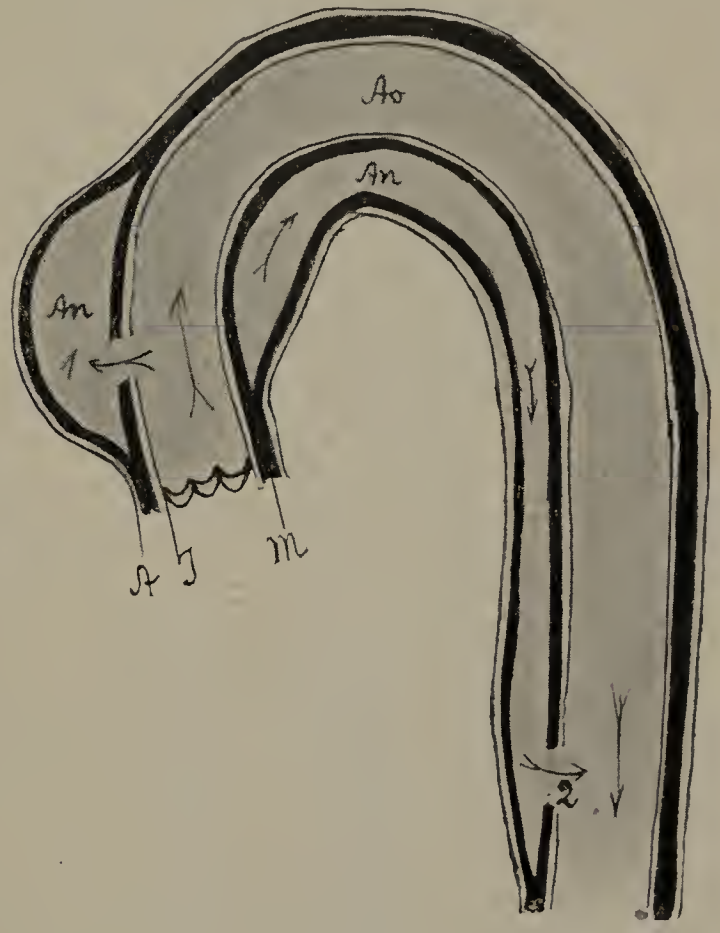

Fig. 438.

Schema eines Aneurysma dissecans aortae. Die drei Klappen zeigen den Anfang der Aorta *Ao*. *A* Adventitia, *m* Media, *J* Intima. Das Aneurysma *An* liegt zwischen auseinander gedrängten Schichten der Media und hat eine durch einen queren Pfeil bezeichnete Eingangsöffnung *1*. Es geht um die Aorta herum und an der Konkavität des Bogens herunter bis 2, wo es wieder durch eine Öffnung in die Aorta einbricht.

an bis unter Umständen zur Aorta abdominalis, ja bis in die Iliacae, so daß dann ein mehr oder weniger zylindrisch umgestalteter Spaltraum in der Wand des Gefäßes gleichsam als ein zweites Gefäßrohr dahinzieht. Zuweilen geht auch dann das Aneurysma rings um das alte Gefäßrohr herum, so daß dieses, aus Intima und inneren Mediaschichten bestehend, in einem zweiten weiteren, aus äußeren Mediaschichten und Adventitia gebildeten Zylinder steckt.

Das Aneurysma dissecans befällt weitaus am häufigsten die Aorta und besonders den Anfangsteil oberhalb der Klappen. Hier ist der gewöhnliche Ausgang eine bald sofort, bald später eintretende Zerreißung der äußeren gedehnten und verdünnten Wand des Sackes und eine tödliche Blutung. Diese erfolgt mit Vorliebe in den Herzbeutel.

Aber auch eine Art Heilung ist möglich. Das Aneurysma kann nämlich (selten!) an seinem peripheren Ende durch einen Riß der inneren Schichten des Sackes wieder in das Lumen des Gefäßes einbrechen (Fig. 438). Dann läuft das Blut an der primären Rißstelle in



Fig. 439.
Aneurysma dissecans *A*. Zackiger Riß *R* der Intima.

das Aneurysma hinein und an der sekundären wieder heraus. So ist das Leben jahrelang möglich. Das pathologisch neugebildete Gefäßrohr glättet sich innen ab, bekommt eine endotheliale Auskleidung und sieht makroskopisch fast aus wie das daneben liegende normale Lumen.

Bei *Entstehung des Aneurysma dissecans* muß eine Wanderkrankung vorausgesetzt werden, die manchmal in Arteriosklerose gegeben ist. Zuweilen sieht (Fig. 439) die Aorta makroskopisch intakt aus. Aber mikroskopisch findet man auch dann Degenerationen der elastischen Elemente (B. Fischer). An der Zerreißung der Intima wirkt oft eine Blutdruckerhöhung mit, die manchmal von einer Herzhypertrophie abhängt. Dagegen kann, solange die Aorta normal ist, eine Steigerung des Blutdruckes sie nicht zur Zerreißung bringen. Nach mehreren neueren Angaben sollen dem Intimariß Zerreißungen in der veränderten Media vorausgehen.

In einzelnen Fällen kann der Riß sofort oder schnell durch die ganze Wand gehen und so statt eines Aneurysma dissecans eine »*spontane*« (tödliche) *Aortenruptur* erzeugen.

Aneurysmaähnliche Bildungen entstehen auch bei gleichzeitigen Verletzungen von Arterien und Venen. Zwischen den nebeneinander liegenden Gefäßen kann sich ein von beiden Seiten gespeister Blutsack, ein Aneurysma inter-

medium saccatum bilden. Fehlt dieser Sack, strömt das Blut aus der Arterie in die Vene und erweitert sie, so bildet sich ein Varix aneurysmaticus.

Perforierende Verletzungen der Arterien durch Schnitt, Stich, Schuß usw. sind häufig. Sie schließen sich durch Thrombose oder führen rasch zur Verblutung oder zunächst zur Bildung eines mit thrombotischen Abscheidungen ausgekleideten Aneurysma spurium. Zuweilen führen auch größere Verletzungen der *Aorta* nicht ohne weiteres zum Tode, wenn sich, wie in dem S. 378 angeführten Falle, ein solches Aneurysma bildet. Risse der Aorta durch indirekte Gewalteinwirkung finden sich bei Sturz aus größerer Höhe.

C. Venen.

1. Entzündung, Phlebitis.

Auch an den Venen kann man die Entzündungen nach ihrer Lokalisation benennen und von Endo-, Meso- und Periphlebitis reden. Aber eine scharfe Abgrenzung oder Einteilung ist nach dieser Richtung hier noch weniger möglich, weil die Wand dünner ist und weil wegen ihres lockeren Baues die Entzündung sich leichter auf alle Schichten ausdehnt.

a) Akute Entzündung.

Die akute Entzündung kann von der Umgebung auf die Venenwand übergreifen oder durch Bakterien entstehen, die sich aus dem Blute an der Wand festsetzen, oder sie kann veranlaßt werden durch bakterienhaltige Thromben, die weiter peripheriewärts entstanden sind, sich in Verbindung mit der Intima in zentraler Richtung fortsetzten und so von innen heraus die Wand immer aufs neue zur Entzündung brachten. Auch unter den beiden ersten Bedingungen schließt sich Thrombose an, und so kann man in den meisten Fällen von **Thrombophlebitis** (Fig. 440) reden.

Fig. 440.
Phlebitis mit Thrombose. Fünf erweiterte Venen *V* sind im Querschnitt sichtbar und durch dunkle Thromben verschlossen. Ihre Wand ist verdickt. *F* Fettgewebe.

Da die Entzündung wegen der reichlichen Lymphgefäße (Koester) meist rasch die ganze Wand beteiligt, sind die einzelnen Veränderungen in der Hauptsache stets die gleichen. Sie beginnen mit dem Untergang der elastischen Elemente (Fischer), dem eine Hyperämie der reichlichen Vasa vasorum, sowie eine Exsudation und Emigration in die erweiterten Saftspalten folgt. Auch die Intima wird von Leukozyten durchsetzt, die in wechselnden Mengen in das Lumen der Vene oder in den Thrombus übertreten können. Da weiterhin auch die zelligen Wandelelemente sich vergrößern und vermehren, so wird die Venenwand stark verdickt und unter Umständen dicker als die der begleitenden Arterie. Aus der Intima treten Leukozyten in das Venenlumen über, und mit ihnen auch ein flüssiges, auf der endothelentblößten Innenfläche gerinnendes und mit den gleichzeitig sich abscheidenden Thromben zusammenfließendes Exsudat (Koester). So kann die Veneninnenfläche vorübergehend ein der Diphtherie der Schleimhäute ver-

gleichbares Bild bieten (Orth). Die Intima kann weiter, wie die ganze Wand, nekrotisch und eitrig eingeschmolzen werden. Bei solchen intensiven Entzündungen erweichen die Thromben gern eitrig und können Bakterien und bakterienhaltige Teile an das Blut abgeben. So entstehen metastatische embolische Entzündungen.

b) Tuberkulöse Entzündung.

Tuberkulose kann aus der Nachbarschaft auf die Vene fortschreiten, so in der *Lunge*, wo die tuberkulöse Entzündung die Wand bis zur Intima durchsetzt und in das Lumen prominiert, so auch in Venen, die tuberkulösen *Lymphdrüsen* anliegen. Oder die Bazillen setzen sich aus dem Blute, in dem sie bei tuberkulösen Individuen oft vorkommen, in der Intima fest und veranlassen hier *Intimatuberkel*, die zu reichlicherem tuberkulösen Granulationsgewebe zusammenfließen und beträchtliche Länge (1—2 cm) erreichen können. In beiden Fällen verkäst das tuberkulöse Gewebe, zerfällt und gibt Bazillen, die in ihm meist reichlich vorhanden sind, an das Blut ab. Es entsteht *Miliartuberkulose*. Das verkäsende Granulationsgewebe wird, nachdem es zerfallen ist, meist wenigstens teilweise von thrombotischen Abscheidungen überlagert.

c) Syphilitische Entzündung.

Syphilis tritt an Venen sicher erkennbar nur selten auf. Beschrieben wurde eine syphilitische Entzündung der Nabelvenen und der Pfortader bei Neugeborenen. Ferner findet sich in gummösen Herden eine starke Beteiligung der Venen in Form einer durch zellige Infiltration und Verdickung aller Schichten ausgezeichneten Phlebitis. Mit der Intimaentzündung (Endophlebitis), die zur Obliteration führen kann, verbindet sich gern eine Thrombose. E. Hoffmann beschrieb bei sekundärer Syphilis eine strangförmige und eine nodöse Phlebitis, bei der sich in der Intima oft reichliche Riesenzellen finden.



Fig. 441.
Erweiterte, stark gewundene und thrombosierte Venen des Unterschenkels, von der Unterseite der Haut aus gesehen.

2. Erweiterung der Venen, Phlebektasie, Varizen.

Die Phlebektasie steht dem Aneurysma der Arterien parallel. Man kann drei Formen unterscheiden: 1. die zylindrische oder spindelförmige Erweiterung, 2. die zirsoide (serpentine) Phlebektasie, bei der die Vene auch an Länge zunimmt und geschlängelt ist (Fig. 441), 3. die variköse Phlebektasie (Varix, Krampfader), bei der sich erbsen- bis walnußgroße, selten noch größere sackförmige Ausbuchtungen der Venenwand finden (Fig. 442). Bei hohem Grade dieser Veränderung besteht das Gefäß aus aneinander gereihten sackigen Ausbuchtungen. Liegen mehrere solche Erweiterungen aneinander, so kann es zu

Anastomosen kommen. So bildet sich die seltene als anastomotische Phlebektasie (multilokuläre Varizen) benannte Form. Natürlich geht in den dilatierten und geschlängelten Bahnen die Zirkulation ungenügend vor sich, am meisten in den sackigen Ausbuchtungen, in denen daher leicht die wegen der Emboliegefahr gefürchteten Thromben entstehen, die den Varix völlig ausfüllen können. Im günstigen Falle tritt Organisation dieser Thromben ein, der Varix schrumpft zusammen, er wird durch eine fibröse, später verkalkende Masse (Phlebolithen) ausgefüllt.

An den Geweben, in denen die Phlebektasie ihren Sitz hat, entstehen verschiedene Folgezustände. Auf den Schleimhäuten bilden sich leicht hartnäckige Katarrhe aus, die zu ihrer Hypertrophie führen. Die äußere Haut der von den Phlebektasien weitaus bevorzugten unteren Extremitäten zeigt zunächst Atrophie. Dazu tritt Abschilferung der Epidermis, nicht selten auch (durch Hinzutritt von Bakterien) Entzündung (Eczema varicosum) hinzu. Nach längerem Bestehen stellt sich oft Lymphstauung und Ödem ein, weiterhin Hypertrophie der Kutis und des tieferliegenden Gewebes. So entsteht eine in den höheren Graden unförmliche knotige Verdickung der Kutis und des subkutanen Gewebes (phlebektatische Elephantiasis); auch die Epidermis wuchert oft und bildet warzige, mit verhornter Epidermis bedeckte Exkreszenzen (Pachydermie). Durch Entzündungen (Ekzem) und mechanische Insulte entstehen aus anfangs kleinen Exkoriationen, fast immer an den Unterschenkeln, größere Geschwüre (variköse Geschwüre), die durch geringe Neigung zur Vernarbung ausgezeichnet sind. Sie bestehen oft viele Jahre. Durch das Platzen, besonders von oberflächlich gelegenen Varizen, können erhebliche Blutungen eintreten.

Fig. 442.
Variköse Phlebektasien (*a*, *a*) der Vena saphena.

Für die Venenerweiterungen, die meist auf das Gebiet eines kleineren oder größeren Venenstammes (Saphena) beschränkt sind, kommt in erster Linie eine *Wandveränderung* in Betracht, die in einem Untergang der elastisch-muskulären Elemente der Media und ihrem Ersatz durch Bindegewebe (Phlebofibrose) besteht. Die Wand wird dadurch, trotzdem sich oft eine gleichzeitige erhebliche Verdickung der Intima (Phlebosklerose) einstellt, nachgiebiger (analog den Vorgängen bei der Bildung der Aneurysmen) und buchtet sich aus. Sie wird auch in die Länge gedehnt, und so entsteht die Schlängelung. Eine *Blutdruckerhöhung* bei venöser Stauung *begünstigt* die Dilatation (daher die Bevorzugung der unteren Extremitäten), führt sie aber *allein nicht* herbei. Sie könnte nur eine gleichmäßige Erweiterung aller Venen bewirken, nicht aber eine auf ein umschriebenes Gebiet beschränkte Dilatation und nicht die Varizen, die nur aus eng umgrenzter Wandveränderung hervorgehen können. Die Ätiologie der Wandläsion ist nicht bekannt. Zweifellos spielen aber oft *angeborene* Anomalien eine Rolle, wie besonders aus dem *familiären* Auftreten der Phlebektasien und daraus hervorgeht, daß an den verschiedensten Körperstellen *kongenitale* Varizen beobachtet worden sind. Die Erblichkeit beruht auf Wandveränderungen, die sich erst im späteren Leben geltend machen.

Es bleibt nach Fischer bei der ablaufenden (Phlebofibrose) oder fortschreitenden Verdickung der Venenwand (Phlebosklerose), wenn sich reichliches elastisches Gewebe neu bildet, das dem Blutdruck widersteht, während bei Ausbleiben dieser Regeneration die Bildung der Varizen eintritt.

Nächst den unteren Extremitäten sind die Venen am Mastdarmende für die Ektasie bevorzugt. Hier entstehen die **Hämorrhoiden.**

Beim Manne erweitern sich ferner die Venen des Samenstranges (**Varikozele**), beim Weibe die des Beckenzellgewebes und der Ligamenta lata. Hier sieht man besonders oft **Phlebolithen** (Fig. 714).

Phlebektasien finden sich ferner in der Schleimhaut der Harnblase und auch auf deren Außenfläche, weiterhin in der Wand des ganzen Darmkanales, des Ösophagus und des Mundes. In der Darmwand können sie zu Hunderten von Stecknadelkopf- bis Erbsengröße vorhanden sein (Fig. 559). Im Ösophagus kommen sie ebenfalls in großer Zahl vor. Im Munde sitzen sie gern an der Seite der Zunge. Alle diese Phlebektasien des Verdauungstraktus finden sich oft miteinander und zugleich mit den Blasen- und den Beckenvarizen kombiniert. Das deutet auf eine gemeinsame Veranlassung hin, und da Stauungszustände meist auszuschließen sind, auf die schon erwähnte *Entstehung der Phlebektasien aus kongenitalen Wandveränderungen.* Aus allen diesen Varizen können beträchtliche, eventuell, z. B. im Ösophagus, tödliche Blutungen erfolgen.

3. Geschwülste der Venen.

Primäre Tumoren (kleine und größere Myome, Sarkome) gehören zu den größten Seltenheiten. Sekundär wird die Vene wegen ihrer dünnen und lockeren Beschaffenheit häufiger als die Arterie von angrenzenden malignen Tumoren durchwuchert, so von denen der Schilddrüse, von Leberkarzinomen usw.

D. Lymphgefäße.

1. Entzündung, Lymphangitis.

Entzündung der Lymphgefäße ist häufig. Sie entsteht erstens, wenn Bakterien im Wurzelgebiet der Lymphbahnen (z. B. bei Wundinfektion) in das Lumen gelangen, sich hier vermehren und in der Richtung des Lymphstromes bis zu den Lymphdrüsen weiter ausbreiten, zweitens, wenn Entzündungen in der Umgebung größerer Stämme (vor allem des Ductus thoracicus) durch die Wand nach innen vordringen. Da bei der geringen Wanddicke die Entzündung im ersteren Falle auch auf die Umgebung übergreift, so ist diese in den meisten Fällen von Lymphangitis beteiligt (Perilymphangitis). Sie zeigt Hyperämie und Exsudation. Die Wand selbst wird ebenfalls infiltriert und verdickt. Im Lumen bildet sich meist ein Lymphthrombus. Die Entzündung kann sich auf diese Vorgänge beschränken und nach Resorption des Exsudates und Lösung bzw. Organisation des Thrombus heilen. Oder sie schreitet zur Eiterung der Umgebung, der Wand und des Inhaltes fort. Wir kennen solche Prozesse besonders an den Extremitäten, zumal am Arme, wo sie oft nach Verletzungen, besonders bei Leicheninfektion auftreten, ferner im Becken bei der lymphangitischen Form des Puerperalfiebers, aber gelegentlich auch anderswo. Auch die eitrigen Prozesse können mit Bildung eines narbigen Gewebes unter Obliteration des Lumens heilen. Dann bleibt das indurierte Lymphgefäß noch lange fühlbar.

Die nur mikroskopisch sichtbaren Lymphgefäße zeigen im Beginn epithelähnliche Vergrößerung und Vermehrung der Endothelien, die sich von ihrer Unterlage ablösen können und später degenerieren.

Tuberkulöse Entzündungen der Lymphgefäße sind nicht selten. Es bilden sich auf ihrer Innenfläche und in der Umgebung Tuberkel, die unter zunehmender Vergrößerung konfluieren, das Lumen verlegen und verkäsen. So entstehen z. B. bei Darmtuberkulose auf der Serosa den Lymphgefäßen folgende, in langen Reihen angeordnete Tuberkel. Die Reihen verzweigen sich, anastomosieren und werden später zu dickeren, knotigen, verkäsenden Strängen, die sich in das Mesenterium bis zu den Lymphdrüsen fortsetzen können (Fig. 547). Eine weitere Lieblingsstelle ist der **Ductus thoracicus.** Wenn aus der Bauch- oder Brusthöhle Bazillen hineingelangen oder wenn angrenzende (Bronchial-) Drüsen in ihn durchbrechen, bilden sich auf der Innenfläche verkäsende Tuberkel, die konfluierend die Wand auf große Strecken einnehmen, verdicken und das Lumen verlegen können. Dann können Bazillen der Lymphe beigemengt werden, ins Blut gelangen und Miliartuberkulose machen.

Syphilitische Entzündungen treten oft im Anschluß an harte Schanker usw. auf. Sie verändern die Lymphgefäße zu fühlbaren Strängen, die bis zu den nächsten Lymphdrüsen ziehen.

2. Erweiterung der Lymphgefäße, Lymphangiektasie.

Eine Dilatation der Lymphgefäße ist nicht selten. Lymphstauung bei Verlegung abführender Lymphbahnen kann dafür *allein* nicht in Betracht kommen, da bei den ausgedehnten Anastomosen der Lymphgefäße die Lymphe leicht Seitenbahnen zum Abfluß finden würde. Es müssen also Veränderungen der Wand vorausgehen, die besonders gern entzündlicher Natur sind. So sehen wir in den Tropen Lymphangiektasien bei gleichzeitiger starker entzündlicher Hautverdickung unter der Einwirkung der Filaria sanguinis an den Extremitäten und am Skrotum (Pachydermia lymphangiectatica). Auch bei uns finden sich die Lymphangiektasien ebenfalls mit Pachydermie (nach Entzündungen u. a. durch Erysipel) meist an den gleichen Stellen, manchmal subkutan und dann bläschenförmig und zystisch prominierend. Durch Zerreißung der Räume entsteht eine manchmal monatelang anhaltende Lymphorrhagie.

Durch Lymphstauung allein führt Verlegung des Ductus thoracicus zur Lymphangiektasie, da er durch die ungenügenden Anastomosen nicht vertreten werden kann. Die Lymphbahnen des Mesenteriums dilatieren sich oft beträchtlich, und durch ihre Zerreißung entsteht *Chylorrhagie*.

3. Geschwülste.

Primäre Neubildungen sind das **Lymphangiom** und das **Lymphangioendotheliom.** Häufiger als die primären Tumoren sind die sekundären. Das Karzinom verbreitet sich mit Vorliebe auf dem Lymphgefäßwege. Es wuchert in ihnen unter Verdrängung der Endothelien. Auch auf den Ductus thoracicus können Karzinome übergreifen und das Lumen verlegen. Gelegentlich findet man auch andere maligne Tumoren sekundär in den Lymphgefäßen wieder.

Achter Abschnitt.

Blut und blutbildende Organe.

A. Blut.

1. Veränderungen der Blutmenge.

a) Plethora.

Unter **Plethora** verstehen wir das Vorhandensein einer übermäßig großen Menge von Blut, das im übrigen normal oder reicher als sonst an roten Blutkörperchen (*Polyzythämie*) sein kann. Das Vorkommen einer solchen Plethora beim Menschen ist oft bestritten worden, wird aber heute ziemlich allgemein angenommen. Eine unechte Plethora kann vorübergehend experimentell durch Wassereinspritzung ins Blut erzeugt werden, dauert aber nicht an, weil das Wasser rasch wieder ausgeschieden wird. Bollinger nahm an, daß Plethora durch Aufnahme großer Flüssigkeitsmengen bei Biertrinkern entstehen und daß dadurch Herzhypertrophie bedingt sein könne.

b) Oligämie, Anämie.

Oligämie ist die Abnahme der gesamten Blutmenge. Sie wird leicht durch Blutverluste erzeugt, ist dann aber nicht von Dauer, da die Blutquantität sich durch Aufnahme von Wasser aus den Geweben schnell wiederherstellt, so daß zunächst Hydrämie eintritt. Sie entsteht ferner auf Grund der verschiedensten chronischen Einwirkungen (Karzinom, mangelhafte Ernährung, Tuberkulose). Sie geht eventuell mit verschiedenen der sogleich zu besprechenden Blutveränderungen einher.

Man nennt die Oligämie auch **Anämie.** Soweit sie lokaler Natur ist, war von ihr früher die Rede. **Oligozythämie** bedeutet eine zu geringe Menge von roten Blutkörperchen.

2. Veränderungen in der Zusammensetzung des Blutes.

a) Die roten Blutkörperchen.

Die Erythrozyten können an Zahl vermindert sein (Oligozythämie.). Das kommt als Folge zahlreicher Einwirkungen vor, durch die rote Blutzellen zerstört werden. Es gibt ferner eine **Mikrozythämie,** bei der die Erythrozyten kleiner als sonst, ferner eine **Makrozythämie,** bei der sie größer sind, und eine **Poikilozytose,** die sich durch unregelmäßige Formen auszeichnet.

Ein Vorkommen kernhaltiger roter Blutkörperchen wird zumal bei Anämien beobachtet. Sie sind der Ausdruck einer Regeneration des Blutes. Sie treten auf als Normoblasten, wenn sie die gewöhnliche Größe haben, und als Megaloblasten, wenn sie ungewöhnlich voluminös sind.

Wichtig ist die Abnahme des Hämoglobingehaltes der oft zugleich an Zahl verminderten Erythrozyten bei der (ausgesprochen erblichen) **Chlorose**, einer hauptsächlich bei weiblichen Individuen in den Jahren der Geschlechtsentwicklung auftretenden Erkrankung. Der Gehalt an Hämoglobin kann auf ein Drittel und weniger gesunken sein. Die geringere Zahl der Erythrozyten beruht auf ihrer *ungenügenden Neubildung*.

Die Ätiologie der Chlorose ist dunkel (ungenügende innere Sekretion der Ovarien?).

Die **perniziöse Anämie,** die bei beiden Geschlechtern in allen Lebensaltern vorkommt, zeigt eine hochgradige Verminderung der roten Blutkörperchen auf $^1/_{10}$ der normalen Menge und eine gleichzeitige Abnahme des Hämoglobins in entsprechender Stärke. Die Reduktion der Erythrozyten beruht auf ihrem ausgedehnten Untergange. Aus den zerstörten wird Hämoglobin frei und in verschiedenen Organen, vor allem in Leber, Milz und Knochenmark als Hämosiderin abgelagert (*Hämosiderose, endogene Siderose, Hämochromatose*). Das Blut bietet aber auch Regenerationserscheinungen, in ihm und im Knochenmark findet man viele kernhaltige Erythrozyten (Megaloblasten). Die Ätiologie der perniziösen Anämie ist nur unvollständig bekannt. Oft spielen Würmer (Bothriozephalus und Anchylostoma) durch Blutverluste und toxische Einflüsse eine Rolle. Viele Fälle bleiben unaufgeklärt. Die Krankheit endet im allgemeinen tödlich. In ihrem Verlaufe treten mancherlei Blutungen ein, in der Leiche findet man fettige Degeneration vieler Organe, am stärksten des Herzens.

b) Die weißen Blutkörperchen.

Die weißen Blutkörperchen, insbesondere die granulierten, polymorphkernigen Leukozyten, die drei Viertel der weißen Zellen des normalen Blutes ausmachen, unterliegen manchen Schwankungen ihrer Menge. Ihre Vermehrung nennen wir **Leukozytose,** die physiologisch u. a. nach der Nahrungsaufnahme, pathologisch besonders bei vielen Infektionen (solchen mit pyogenen Kokken, Pneumoniekokken, experimentell bei Schimmelpilzinfektion [Ribbert]) auftritt. Die Leukozyten stammen aus dem Knochenmark (Ehrlich). In anderen Fällen (z. B. bei Typhus, Naegeli) nehmen die *Lymphozyten* an Menge zu. Auch die eosinophilen und Mastzellen zeigen Mengenveränderungen, die ersteren sind z. B. bei Trichinose vermehrt.

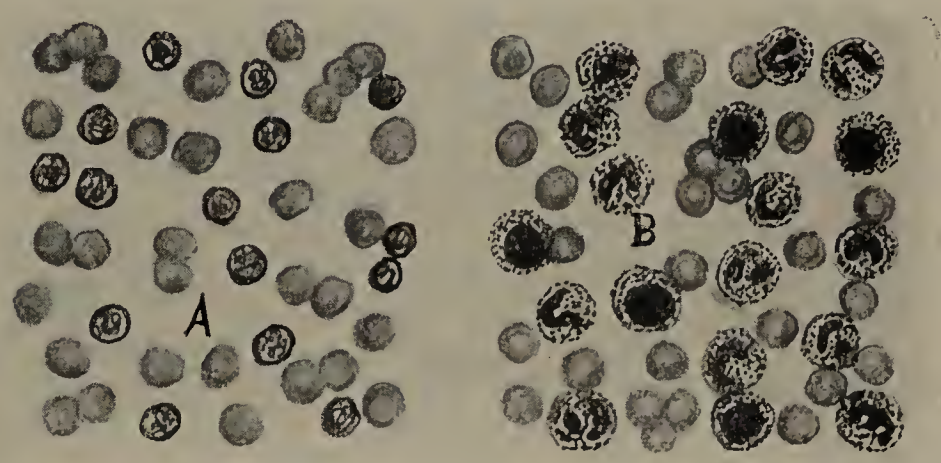

Fig. 443.
Blut bei *A* lymphatischer, *B* myeloischer Leukämie.

Die Leukozytose ist vorübergehend. Eine bleibende Zunahme der weißen Blutkörperchen tritt bei der **Leukämie** ein, jener schweren Erkrankung, die mit ausgesprochenen Veränderungen an den blutkörperchenbildenden Apparaten einhergeht. Bei der Leukämie sind entweder die neutrophilen *myeloischen* Leukozyten oder seltener die Lymphozyten beteiligt; gleichzeitig treten pathologische Formen der weißen Blutkörperchen auf.

Die durch Leukozytenvermehrung ausgezeichnete Leukämie hat ihren Ausgang im Knochenmark, ist also myelogen, während bei der lymphatischen Leukämie die vermehrten Lymphozyten aus den Lymphdrüsen, der Milz und, in einem Teile der Fälle, auch aus dem

Knochenmark stammen, das dann unter Zunahme der sonst in ihm sehr zurücktretenden lymphatischen Elemente den ungefähren Bau von Lymphdrüsengewebe gewonnen hat.

Bei der myelogenen, besser *myeloischen* Leukämie (Fig. 442 *B*) finden sich im Blute nicht nur die gewöhnlich in ihm vorhandenen mehrkernigen *Leukozyten*, sondern auch größere einkernige, granulierte Knochenmarkzellen, Myelozyten, die Vorstufen der polymorphkernigen Gebilde, und nicht granulierte Myeloblasten, die Vorstufen der Myelozyten. Diese unreifen Myelozyten nehmen mit der Dauer des Prozesses immer mehr zu. Auch Mastzellen und Eosinophile treten hinzu. Alle diese weißen Zellen können so ungeheuer vermehrt sein, daß auf ein rotes Blutkörperchen ein weißes kommt. Die Erythrozyten sind dann zugleich absolut vermindert. Virchow beschrieb die Leukämie zuerst als solche und fand in Herz und Gefäßen statt roten Blutes gelblich-grünliche, schmierige Gerinnsel, die nur aus Leukozyten bestanden. Vor Virchow hatte man diese Anomalie als Pyämie aufgefaßt. Das Blut zeigt außerdem kernhaltige Erythrozyten.

Bei der lymphatischen Leukämie (Fig. 442 *A*) sind die *Lymphozyten* absolut (oder auch nur relativ im Verhältnis zur Gesamtmenge der weißen Zellen) reichlicher als sonst. Man unterscheidet eine akute und eine chronische, außerdem eine durch kleine, protoplasmaarme und eine zugleich durch größere Zellen (Lymphoblasten) ausgezeichnete lymphatische Leukämie.

Über die bei der Leukämie an den einzelnen Organen zu erhebenden Befunde siehe diese. Hier sei nur hervorgehoben, daß die lymphatischen Organe aller Art, die Lymphdrüsen, die Milz, die Tonsillen, alle, auch die in den Organen gelegenen, follikulären Apparate, die Peyerschen Haufen durch die *primär* in ihnen wuchernden oder die *sekundär* aus dem Blute in sie gelangenden und hier sich lebhaft vermehrenden Rundzellen außerordentlich anschwellen können. Auch können parenchymatöse Organe wie Leber und Milz mit den Zellen diffus und fleckig durchsetzt sein. Ribbert rechnete die Leukämie zur Geschwulstbildung.

c) Die Blutflüssigkeit.

Die Blutflüssigkeit kann relativ zu reichlich oder zu spärlich und sie kann in ihrer Zusammensetzung verändert sein. Wenn sie nach Blutverlusten, bei Nierenentzündungen in zu großer Menge vorhanden ist (**Hydrämie**), so ist sie meist zugleich ärmer an Eiweißkörpern. Vermindert ist sie bei starken Wasserverlusten, z. B. bei der Cholera.

Die Eiweißkörper des Blutes können vermehrt (bei Plethora) und vermindert sein. Dabei können sich die Albuminate und das Fibrinogen verschieden verhalten. Bei manchen entzündlichen Erkrankungen ist letzteres vermehrt.

Manchmal ist das Blut reicher an gelösten Stoffen, so an Fett, an Zucker bei dem Diabetes, an harnfähigen Substanzen bei Nierenveränderungen usw. Bei manchen Vergiftungen geben die roten Blutkörperchen ihr Hämoglobin an das Serum ab: **Hämoglobinämie.** Es erscheint im Harn wieder (Hämoglobinurie) oder wird in verschiedenen Organen in Pigment umgewandelt.

B. Milz.

1. Angeborene Veränderungen.

Fehlen der Milz wird bei Abnormitäten der Bauchhöhle, äußerst selten bei normalen Individuen beobachtet. J. Arnold sah dabei eine Schwellung

der abdominalen Lymphdrüsen, die für die Milz einzutreten scheinen und dann meist eine rote Farbe haben. Überzählige Bildung ist häufig (Lien succenturiatus). Es finden sich eine oder mehrere *Nebenmilzen*, meist im Ligamentum gastrolienale. Sehr selten ist das Organ in viele kleine Knoten (in einem Falle mehrere hundert) aufgelöst, die in der Bauchhöhle zerstreut sein können. Abnorme Form durch flache oder tiefe Einkerbungen ist häufig.

Lageabweichungen bei Situs transversus, Hernia diaphragmatica, Bauchspalte sind bedeutungslos. Tieflagerung findet sich an dem (durch Leukämie, Malaria u. a.) angeschwollenen, heruntersinkenden Organ. Es ist dann meist beweglich (Wandermilz), seltener durch Adhäsionen fixiert.

2. Zerreißung der Milz.

Verletzungen durch Stich, Schuß usw., Zerreißungen bei Quetschung, Sturz aus bedeutender Höhe führen zu meist tödlichen Blutungen. Kleinere, mikroskopische Zerreißungen der Kapsel mit Vorstülpung von Milzgewebe (Milzhernien) sind häufiger (s. u. bei Zysten der Milz).

3. Veränderungen der Milzkapsel.

Die Kapsel ist oft **verdickt** und zwar entweder diffus (Zuckergußmilz) oder platten- oder knotenförmig (Fig. 444). Das verdickende Gewebe ist

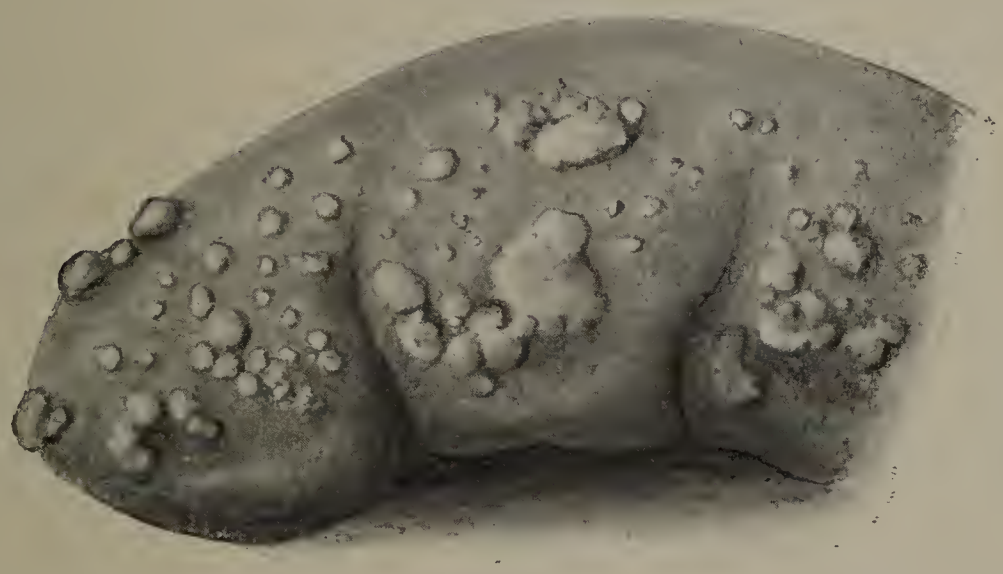

Fig. 444.
In Knotenform auftretende Verdickung der Milzkapsel. Die harten, sehnigen Verdickungen bilden kleinste tuberkelähnliche und größere beetförmige Knoten.

derb, dicht, der Oberfläche parallel geschichtet und meist sehnig-weiß. Es kann eine Dicke von mehreren Millimetern bis zu einem Zentimeter annehmen. Die knotigen Verdickungen sind von wechselnder Größe. Gleichmäßiger verteilte stecknadelkopfgroße Prominenzen kann der Anfänger mit Tuberkeln verwechseln. Die Verdickungen werden meist als Resultate chronischer Perisplenitis angesehen.

Die Milzoberfläche ist sehr oft, zuweilen ganz mit Nachbarorganen, besonders mit dem Zwerchfell, *verwachsen*.

4. Zirkulationsstörungen.

Anämie der Milz ist meist Teilerscheinung allgemeiner Blutarmut. Die Milz ist kleiner, die Kapsel gerunzelt, die Konsistenz zäher.

Hyperämie der Milz ist häufig, die *arterielle* als Folge einer entzündlichen Kongestion bei Infektionskrankheiten, die *passive* vor allem bei

Herzfehlern. Diese *Stauungsmilz* erscheint meist nur mäßig vergrößert, fest, mit gespannter Kapsel. Auch die Schnittfläche ist fest wegen der Verdickung der Trabekel, des *Retikulums* der *Pulpa* und der *Gefäßwände*. Die Farbe ist eine dunkelblau- oder braunrote.

Schwerwiegende Zirkulationsstörungen werden durch Verschluß der arteriellen und venösen Gefäße bedingt. Die Verlegung des Hauptstammes der Arterie hat meist Atrophie des Organes, keine Nekrose zur Folge, weil die im Milzgekröse und in den Gefäßwänden verlaufenden kapillaren Kollateralbahnen zur Ernährung einigermaßen ausreichen. Dagegen bedingt der meist durch Thrombose oder durch Embolie erfolgende Verschluß eines arteriellen Astes einen keilförmigen nekrotischen, anämischen Infarkt (s. Fig. 83). Er wird allmählich resorbiert und sinkt unter das Niveau der Oberfläche. Schließlich bleibt eine tiefe Einziehung, in deren Grund sich gelbbraunes Narbengewebe findet.

Verschluß der Milzvene durch lokale oder von der Pfortader fortgeleitete Thrombose bewirkt zunächst Vergrößerung des Organes durch venöse Hyperämie. Später verkleinert es sich wieder, weil durch die kapillaren, sich erweiternden kollateralen Bahnen des Milzstieles das Blut abgeführt wird.

5. Die Abscheidung körperlicher und gelöster Substanzen aus dem Blute in die Milz.

Für das Verständnis der Veränderungen der Milz ist es wichtig, daß **im Blut kreisende Substanzen sich mit Vorliebe in ihr ablagern.**

Wie experimentell intravenös eingeführter Zinnober, so lagert sich beim Menschen in den Kreislauf gelangte *Kohle* in der Milz ab, wo sie schon mit bloßem Auge in kleinen zackigen Fleckchen wiedergefunden wird, die sich aus kohlegefüllten Zellen zusammensetzen und am Rande der Trabekel, um die Gefäße und Follikel, angeordnet sind.

Wichtiger ist die Abscheidung der Bakterien. Im Blute kreisende Mikroorganismen, Rekurrensspirillen, Typhusbazillen, Eiterkokken, Malariaparasiten, Tuberkelbazillen werden in großen Mengen in dem Organ *zurückgehalten*.

Die körperlichen Partikel treten zwischen den bei Hyperämie auseinander weichenden Endothelien der Gefäßwandungen in die Pulpa aus und werden hier meist von Zellen aufgenommen. Die Milz stellt also bis zu einem gewissen Grade ein Reinigungsorgan für das Blut dar. Man spricht bei den Anschwellungen, die durch Ablagerung derartiger Substanzen zustande kommen, von einem *spodogenen Milztumor*.

Auch *gelöste Substanzen* gelangen in der Milz zur Ablagerung. Bei Hämoglobinämie nehmen Milzzellen den Blutfarbstoff auf und machen daraus Hämosiderin. Die Milz kann dabei erheblich anschwellen und braun gefärbt werden. Bei Malaria lagert sich das von den Parasiten gebildete Pigment in der Milz ab.

Eine besonders wichtige Rolle spielen in der Milz die *Endothelien* der Gefäße und die *Retikulumzellen*, d. h. die den Endothelien gleichwertigen Elemente, die außerhalb der Blutgefäße dem Retikulum anliegen (der retikuloendotheliale Apparat). Diese Zellformen sind ausgesprochene *Phagozyten*, die aus dem Blute Kohle, Bakterien, zerfallende Erythrozyten und auch gelöste Stoffe (Lipoide, Hämoglobin, Galle) in sich aufnehmen. Aus dem Hämo-

globin machen sie Hämosiderin. Nach Milzexstirpation entstehen in der *Leber* aus den Gefäßendothelien hervorgehende, den Kapillaren anliegende zellige Herdchen, denen dieselbe Funktion zukommt wie jenen Elementen der Milz. Auch die Endothelien der *Lymphdrüsen* sind in ähnlicher Weise tätig. In Milz und Leber können sich die Zellen, wenn sie sich von ihrem Standort lösen und abrunden, dem Blutstrom beimischen und in ihm, z. B. in den Leberkapillaren, als Makrophagen wirken. Zu allen diesen endothelialen Makrophagen gehören auch die großen Zellen (Staubzellen) in den Lungenalveolen und die Zellen des Gehirns, aus denen bei Untergang von Gehirnsubstanz die Körnchenkugeln werden. Die letzteren stammen wahrscheinlich von Adventitialzellen der Gehirngefäße ab.

6. Sogenannter entzündlicher Milztumor.

Bei Infektionskrankheiten führt die eben hervorgehobene Ablagerung von Bakterien zu entzündlichen Zuständen, die sich durch rasch entstehende Anschwellungen des Organes, durch den **akuten Milztumor,** zu erkennen geben. Die Vergrößerung ist am ausgeprägtesten bei Pyämie, Malaria, Typhus, Febris recurrens, Milzbrand, weniger deutlich bei Scharlach, Masern, Pocken, Diphtherie, Erysipel, Pneumonie, Fleckfieber.

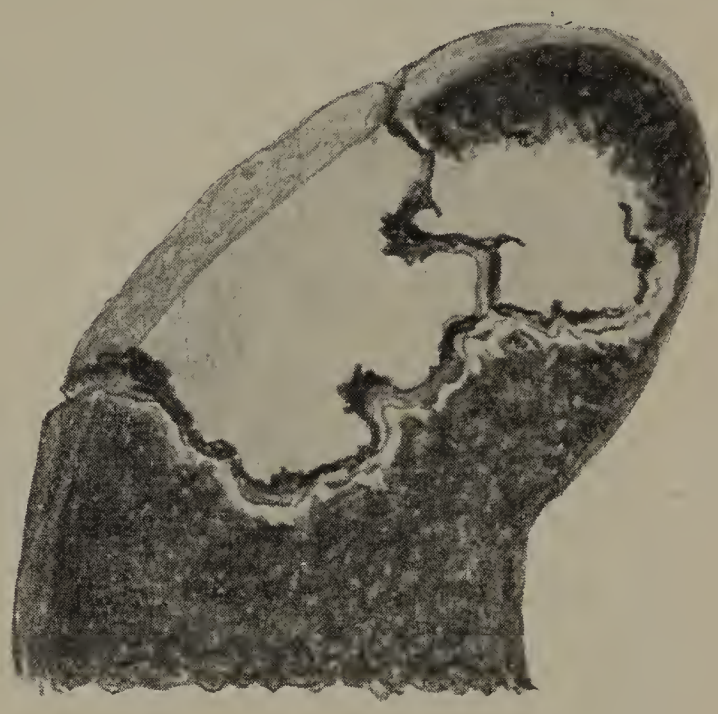

Fig. 445.

Eitrig demarkierter anämischer Infarkt der Milz. Der Infarkt ist rings durch eine Furche (Spalte), die ihn außerdem in eine größere und kleinere Hälfte trennt, von dem dunklen normalen Milzgewebe getrennt. In dem Spalt befand sich Eiter.

Die Anschwellung, die das Mehrfache der normalen Größe betragen kann, ist zunächst durch Hyperämie bedingt. Gleichzeitig finden sich in den Gefäßen und in der Pulpa reichlichere Leukozyten als sonst. Der *retikulo-endotheliale Apparat* tritt unter epithelähnlicher Vergrößerung und Teilung der Zellen lebhaft in Tätigkeit.

Die Kapsel ist gespannt, die Konsistenz des nicht aufgeschnittenen Organes prall, während die Schnittfläche weich und meist dunkelgraurot ist. Stets läßt sich mit dem Messer reichlicher Brei abstreichen. In manchen Fällen, besonders bei Sepsis, ist die Substanz so weich, daß sie fast breiig zerfließt.

Der Reichtum der weichen Milz an Blut und Zellen macht es verständlich, daß die Follikel und Trabekel undeutlich werden. Bei einzelnen Infektionen ohne Erweichung (Diphtherie, Masern) können die Follikel, namentlich bei Kindern, ungewöhnlich leicht und vergrößert sichtbar sein und unter dem Mikroskop zentrale Fettentartung oder Nekrose zeigen.

Neben der Wirkung der Bakterien hat man für das Zustandekommen der Milzschwellung auch auf die Ablagerung untergehender Erythrozyten hingewiesen. Beide Faktoren können sehr wohl nebeneinander in Betracht kommen.

Außer der häufigen diffusen Erkrankung gibt es auch herdförmige entzündliche Prozesse. Sie entstehen dadurch, daß bakterienhaltige Emboli in die Milzgefäße hineinfahren und zerbröckelnd ein Gebiet überschwemmen oder durch Verschluß eines Arterienastes gleichzeitig einen Infarkt hervorrufen.

So entstehen manchmal ausgesprochene Eiterungen. Die **Abszesse** haben eine keilförmige Gestalt. Sind sie mit Infarktbildung kombiniert, so umgibt anfänglich die Eiterung den nekrotischen Bezirk teilweise oder ringsum und kann ihn im letzteren Falle völlig von der Umgebung trennen, Demarkation, (Fig. 445). Da der Abszeß meist nahe unter der Kapsel liegt, kann durch Übergreifen der Infektion auf das Bauchfell diffuse eitrige Peritonitis hervorgerufen werden. Durch Eindickung des Eiters oder durch Resorption kann Heilung mit Verkalkung oder Narbenbildung eintreten.

Fig. 446.
Gleichmäßige Miliartuberkulose der Milz. Die Schnittfläche ist mit zahllosen prominierenden, zum Teil gruppenweise stehenden miliaren Tuberkeln übersät.

Die akuten Milzschwellungen bilden sich meist mit der Heilung der Infektionskrankheit zurück, gehen aber manchmal in chronische Zustände über. Am häufigsten geschieht das bei der Malaria, manchmal auch bei der Syphilis.

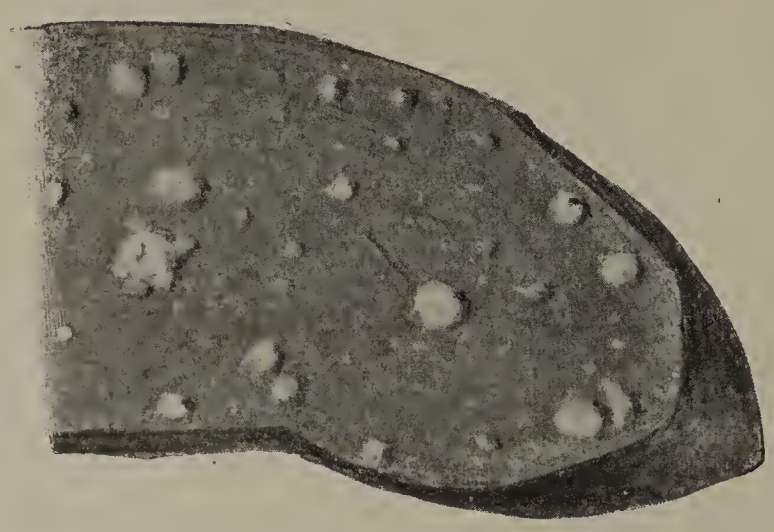

Fig. 447.
Tuberkulose der Milz. Größere und kleinere deutlich prominierende Tuberkel.

Die chronischen Anschwellungen können lange Zeit das Bild einer einfachen Hyperplasie, oft mit Vergrößerung der Follikel, darbieten. Später nimmt die fibrilläre Substanz auf Kosten des Blutgehaltes und der zelligen Elemente zu. Es entsteht eine fibröse Verdickung der Gefäßwände, zwischen denen sich ein dichtes Faserwerk ausspannt. Die Zellen nehmen an Menge entsprechend ab. Dann wird die Milz außerordentlich hart, fast fibrös. Die **Malariamilz,** die als hauptsächliche Stätte der Abscheidung der Parasiten und des vom retikulo-endothelialen Apparat gegen sie geführten Kampfes sich um das Vielfache vergrößert, erscheint zugleich wegen des Pigmentes grau, schiefergrau, schwarzgrau, je nach der Intensität und häufigen Wiederholung der Anfälle. Der **Induration** nach **Syphilis** fehlt der Farbstoff.

Abgesehen von der chronischen Induration kommen syphilitische Prozesse bei Neugeborenen (selten bei Erwachsenen) in Gestalt miliarer und umfangreicher **Gummibildungen** vor. Bei syphilitischen Neugeborenen zeigt das Organ ferner mit Schwellung verbundene, nicht charakteristische hyperplastische Zustände.

Tuberkulose der Milz, die natürlich nur sekundär sein kann, ist sehr häufig. Sie ist eine regelmäßige Teilerscheinung allgemeiner Miliartuberkulose (Fig. 446). Die Tuberkel sind oft so klein, daß der Ungeübte sie nur mit Mühe sieht, die größeren kann er mit Follikeln verwechseln, doch sind sie runder, deutlicher knötchenförmig und prominieren, was die Follikel nicht oder nur wenig tun. Verläuft die Tuberkulose bei geringerer Zahl der Knötchen langsam, so werden die einzelnen Tuberkel umfangreicher (Fig. 447), erbsengroß, haselnußgroß, selten auch darüber hinaus. Von solchen gewöhnlich zentral verkästen Knoten kann die Milz durchsetzt und durch Prominenz der subkapsulär gelegenen auf der Oberfläche knotig uneben sein.

Sehr ausgedehnt ist die Milz an den späteren Stadien der *Lymphogranulomatose* beteiligt. In ihr finden sich multiple kleinere und größere, tumorähnlich gestaltete, graue und graurötliche, auf der Schnittfläche prominierende, zuweilen sehr umfangreiche Knoten, die ihr ein gefleckte, dem Porphyr ähnliches Aussehen verleihen (»*Porphyrmilz*«). Das Organ (Fig. 448) ist dabei oft erheblich vergrößert und außen durch die vorspringenden Knollen höckerig.



Fig. 448.

Metastatische Lymphogranulomatose der Milz. Auf der Schnittfläche des Organes sieht man außerordentlich zahlreiche, prominierende, etwas unregelmäßig geformte Knoten sehr verschiedener Größe.

Chronische Schwellung der Milz tritt auch bei Leberzirrhose ein. Sie entsteht aber nicht durch die von der Leberschrumpfung bedingte venöse Stauung. Das zeigt ihre weiche Beschaffenheit und ihre erhebliche Vergrößerung. Die Schwellung ist vielleicht auf dieselben Einwirkungen zurückzuführen, von denen die Zirrhose abhängt.

Eine besondere Milzschwellung findet sich bei der von Banti beschriebenen und nach ihm genannten Krankheit. Bei ihr ist das erste klinische Symptom eine beträchtliche *Milzvergrößerung*, die anfänglich zellig, später fibrös wird und an die sich nach etwa einem Jahre eine *Leberzirrhose* anschließt. Gleichzeitig besteht von Anfang an eine *Anämie*. Es sieht so aus, als sei die Milzschwellung die Veranlassung zur Leberzirrhose, aber es ist wahrscheinlicher, daß alle Veränderungen der Ausdruck einer gemeinsamen, noch unbekannten Schädigung (einer Intoxikation?) sind. Histologisch lassen sich keine sicheren Unterschiede zwischen der Milz bei Bantischer Krankheit und der bei gewöhnlicher Leberzirrhose feststellen, so daß auch daraus die Unabhängigkeit der Leberzirrhose-Milz von den Veränderungen in der Leber hervorgeht. Es gibt ferner eine eigenartige, erheblich lange dauernde Milzschwellung, die nach Gaucher den Namen hat und bei der zugleich auch in Lymphdrüsen und Knochenmark eine fleckige Anhäufung großer mit lipoiden Einlagerungen versehener Zellen (*großzellige Splenomegalie*) stattfindet, die meist als Endothelien angesprochen werden.

7. Geschwülste der Milz.

Primäre Geschwülste der Milz, sind selten. Beobachtet wurden Fibrome, Fibrosarkome, Angiome, Lymphome, Lymphangiome und zystische Bildungen verschiedener Art (Lymphzysten, Zysten aus Hämorrhagien, Dermoidzysten). Erwähnung verdienen stecknadelkopfgroße und kleinere multiple, zumal die Ränder beteiligende, oft dicht gedrängte **Zystchen,** die mit kubischem Epithel ausgekleidet sind und klare seröse Flüssigkeit enthalten. Es handelt sich um abgeschnürtes und zystisch angeordnetes Peritonealepithel (Ribbert), das nach Beneke bei Milzrupturen (Milzhernien) durch vorquellendes Gewebe überlagert wurde.

Häufiger sind die sekundären Neubildungen, relativ selten allerdings die Karzinome, während Sarkome, Lymphome und Melanome relativ oft vorkommen und großen Umfang erreichen können.

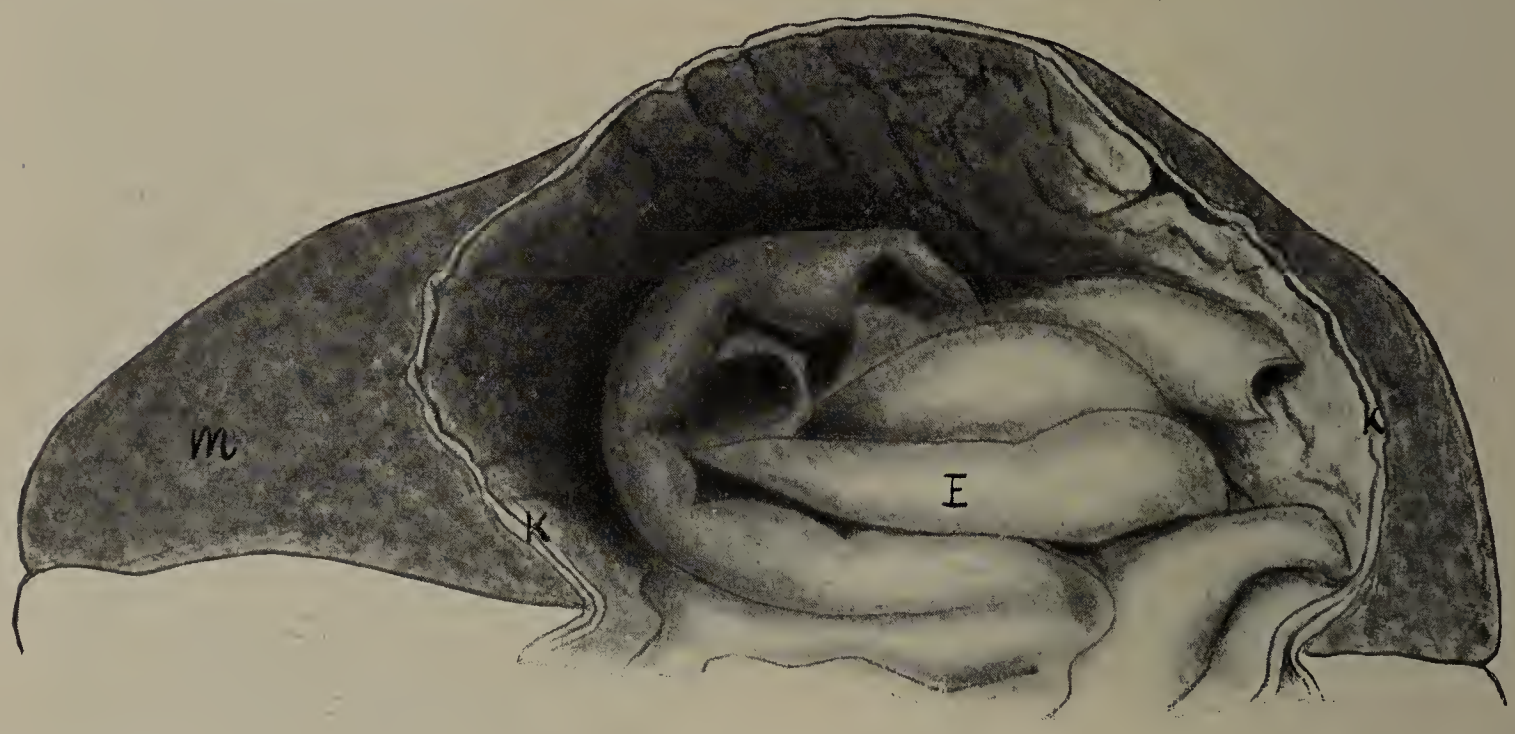

Fig. 449.

Echinokokkusblase der Milz. Etwas verkleinert. *E* Echinokokkusblase, zerrissen und faltig kollabiert, liegt in einer durch eine bindegewebige Membran *K K* abgekapselten Höhle. *M* Milzgewebe.

Zu den Geschwulstbildungen rechnete Ribbert auch die **Leukämie** der Milz. Es handelt sich bei ihr wohl stets um einen *sekundären*, im allgemeinsten Sinne also *metastatischen* Prozeß. Die weißen Zellen werden aus dem Blute in die Milz abgelagert und *vermehren sich lebhaft in ihr*. Vielleicht kann das Organ, wenigstens bei der lymphatischen Form, auch der Ausgangspunkt der Leukämie sein.

Durch die Ablagerung und Wucherung der Zellen wird die Milz beträchtlich vergrößert, am meisten bei der myeloischen Form. Sie kann ein Gewicht von 12 Pfund erreichen. Bei der lymphatischen Leukämie ist die Größenzunahme weniger beträchtlich.

Das Aussehen des Organes ist in den früheren und späteren Stadien verschieden. Anfänglich ist die Milz wegen des großen Zellreichtums prall, aber nicht sehr fest, blaß graurot oder wenigstens blasser als eine normale Milz und bei der myeloischen Form meist ohne Hervortreten von Follikeln und Trabekeln. Bei der lymphatischen Leukämie sind die Follikel erbsengroß und größer.

Nach längerer Dauer wird das Organ, bei zunehmendem Umfange, derber, fester. Das bewirkt die Zunahme des schließlich narbenähnlich dichten Interstitiums. Die Zellen treten zurück, zuweilen so,

daß die Zwischensubstanz weit überwiegt. Die Schnittfläche ist meist ungleichmäßig bluthaltig und dadurch, sowie durch braune und gelbe Pigmentierung, gefleckt. Nicht ganz selten kommt es zu Hämorrhagien und durch Gefäßverlegung zu anämischen Infarkten, die auf der Oberfläche meist eingesunken erscheinen und in deren Bereich es zu Verwachsungen mit Nachbarorganen kommen kann.

8. Regressive Veränderungen der Milz.

Atrophie der Milz ist hochgradig im hohen Alter. Das Organ erscheint selten bis auf Walnußgröße verkleinert, die Kapsel gerunzelt und relativ dick, die Konsistenz zäh. Über Amyloidablagerung s. S. 96.

9. Tierische Parasiten.

Das Pentastomum denticulatum wird in kleinen subkapsulären, verkalkten Zysten beobachtet. Zystizerken sind selten, der **Echinokokkus** häufiger. Die Blasen können eine beträchtliche Größe erreichen, z. B. kindskopfgroß werden (Fig. 449) und Tochterblasen enthalten.

C. Lymphdrüsen, Lymphknoten.

1. Die Wege, auf denen die Schädlichkeiten den Lymphdrüsen zugeführt werden.

Den wichtigsten Weg bilden die in die **Drüsen eintretenden Lymphgefäße.** Die der Lymphe beigemischten Substanzen gelangen so zuerst in die Randsinus, um von da gegen den Hilus weitergeführt zu werden. *Körperliche Partikel*, Kohle, Bakterien, Zerfallsprodukte der Gewebe, Zellen verschiedener Art, werden zunächst in den Randsinus zurückgehalten. Die Lymphdrüsen können also mit Filtern verglichen werden, aber ihre Wirkungsweise ist nicht lediglich, wie im Filter, eine mechanische. Es kommt hinzu, daß körperliche Partikel in dem verbreiterten und verlangsamten Lymphstrom der Sinus ausfallen und daß sie von den als Phagozyten besonders lebhaft tätigen Endothelien aufgenommen werden. Follikel und Follikularstränge sind an der filtrierenden Wirkung nicht beteiligt, die Lymphozyten sind keine Phagozyten. Aber völlig dichte Filter sind die Lymphdrüsen nicht immer, einzelne Bakterien z. B. gehen wohl oft durch, nur die Hauptmasse wird zurückgehalten. Auch wirkt das Filter Bakterien und Geschwulstzellen gegenüber nicht auf die Dauer, denn diese vermehren sich und wachsen so durch die Drüsen hindurch. Aber längere Zeit sind sie wirksam und schützen den Organismus. Existierten sie nicht, so würden Bakterien und Geschwulstzellen von vornherein ungehindert in dem Körper sich ausbreiten können.

Lebende Erreger (Geschwulstzellen, Bakterien) können aber auch durch die *ausführenden* Lymphgefäße in die Drüsen gelangen, indem sie durch sie hinein *wachsen*. So können gegen die Stromrichtung oberhalb gelegene Drüsen von den unteren, z. B. die zervikalen von den bronchialen, infiziert werden (aufsteigende Halsdrüsentuberkulose).

Die Endothelien der Lymphbahnen und die Retikulumzellen der Follikularstränge können auch *gelöste Stoffe*, wie z. B. Karmin, in sich aufnehmen und

körnig niederschlagen und zwar sowohl wenn sie mit der Lymphe wie mit dem Blute zugeführt werden (Hämoglobin, Lipoide, Gallenfarbstoff bei Ikterus). Auch *Gifte* können vom Blut aus in die Endothelien gelangen und schließlich auch *Bakterien*, die aus den Kapillaren in die Lymphe übertreten.

Über die mit Thymusvergrößerung verbundene Schwellung aller Lymphdrüsen bei Status thymo-lymphaticus s. S. 52 und die Thymusdrüse.

2. Entzündung (Lymphadenitis).

a) Akute Entzündungen entstehen bei Zufuhr von Bakterien mit dem Lymphstrom, mag im Quellgebiet bereits ein analoger Prozeß existieren oder lediglich die Eintrittspforte der Mikroorganismen gegeben sein. Beispiele sind die Wundinfektionen bei Verletzungen (z. B. bei Obduktionen), die Erkrankungen der Inguinallymphdrüsen bei Schanker, der Halslymphdrüsen bei Diphtherie. Die Beschaffenheit der Drüsen hängt von dem Zeitpunkt der Untersuchung ab. Immer ist eine rasch zunehmende Schwellung vorhanden. Im Anfang erscheint das Gewebe gleichmäßig oder nur an der Peripherie oder fleckig injiziert. Die Konsistenz ist weich, auch wenn nach einigen Tagen die Hyperämie einer markigen grauen Beschaffenheit Platz gemacht hat.

Die Schwellung beruht teils auf der Hyperämie, teils auf Blutung, Exsudation, Emigration und der damit verbundenen Erweiterung der Lymphbahnen, teils auf Schwellung und Wucherung der Endothelien. In den Lymphbahnen findet man neben den roten Blutkörperchen und Leukozyten auch Fibrin. Die Endothelien wuchern, lösen sich ab und liegen als protoplasmareiche Zellen (Makrophagen) zwischen den übrigen. Bei den Wundinfektionen sind hauptsächlich die Leukozyten vertreten, bei Milzbrand die Blutungen, bei Typhus die Endothelien, bei Diphtherie findet sich manchmal Hyalin und grobfaserig geronnenes Fibrin (Schmorl). Bei reichlichen und intensiv toxischen Bakterien kommt es zu kleineren und größeren Nekrosen, so z. B. bei Typhus, bei Diphtherie.

Bei Gegenwart von Eiterkokken schließt sich oft rasch eine Eiterung an, die, in kleinen Herdchen beginnend durch Konfluenz umfangreich werden, die Drüse zerstören und auf die Umgebung fortschreiten kann. So erfolgt dann zuweilen Perforation des Eiters nach außen oder in benachbarte Hohlräume (die Pleura, die Bronchen usw.). In anderen Fällen tritt auch wohl eine Verjauchung ein.

Die akuten Entzündungen gehen oft ohne schwerere Schädigung zurück. Blut und Exsudat zerfallen und werden resorbiert. Aus dem Blutfarbstoff bildet sich Hämosiderin, das lange nachweisbar bleibt und in den Endothelien liegt. Eiter wird allmählich resorbiert. Die Entleerung des Abszesses hat die Bildung oft tiefgreifender strahliger Narben zur Folge.

b) Die akuten Entzündungen können in einen chronischen Verlauf übergehen. Dann tritt meist eine allmähliche fibröse Umwandlung ein durch eine Zunahme des Retikulums auf Kosten der Zellen. Die Lymphdrüse geht funktionell ganz zugrunde. Chronische Entzündungen können aber auch von *vornherein* als solche entstehen, so z. B. in den Inguinallymphdrüsen bei Ulcus cruris. Hier kommt es teils zu Indurationen, teils zu hyperplastischen Prozessen, bei denen

der Bau des Organes gewahrt bleibt und nur die Endothelien relativ groß sind.

Zu der *chronischen Lymphadenitis* rechnen aber auch die Prozesse durch eingeatmeten Staub (vor allem **Kohle**), der in die Lungen und von da aus bis zu den bronchialen Lymphdrüsen gelangte. Die Endothelien, auch in den Sinus lose liegende, sind (Fig. 450 u. 51) mit den fremden Partikeln gefüllt und vergrößert. Die Follikel bleiben staubfrei, in den Follikularsträngen aber nehmen auch Retikulumzellen, niemals aber Lymphozyten, Kohle auf. Da mit der Menge der Kohle auch die Zahl der Endothelien zunimmt, schwellen die Lymphdrüsen etwa bis zur Größe einer Kirsche an. Sie sehen makroskopisch gleichmäßig *schwarz* aus. Später nimmt auch die Zwischensubstanz zu, die Drüsen werden härter, anthrakotisch induriert.

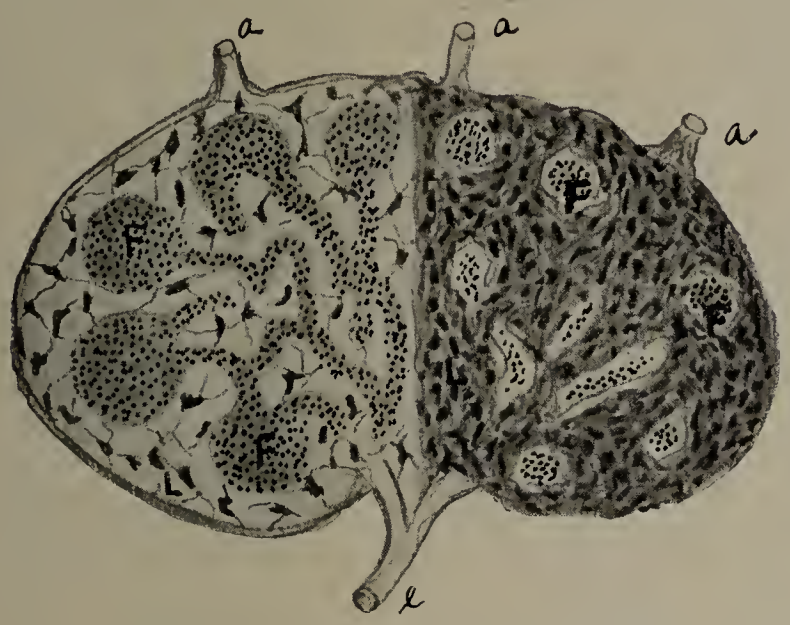

Fig. 450.

Schema einer zunehmenden Kohleablagerung in eine Lymphdrüse. Die linke Hälfte zeigt in den Lymphbahnen, dem Retikulum angelagert, die zackigen kohleerfüllten Endothelien. In der rechten Hälfte ist das Gewebe verdichtet und mit Kohle dicht durchsetzt. Die Follikel *F*, die links noch völlig normal sind, erscheinen rechts durch das anthrakotische Gewebe komprimiert und verkleinert. *a a* Vasa afferentia, *e* Vas efferens.

c) Tuberkulose der Lymphdrüsen ist besonders häufig und wichtig. Die Bazillen werden meist durch den Lymphstrom zugeführt,

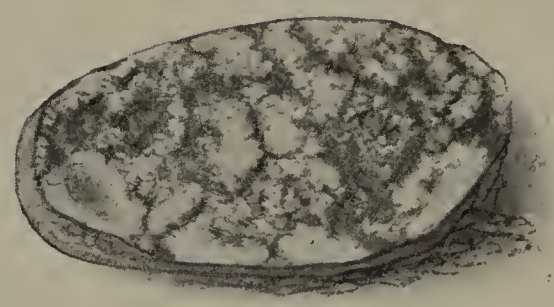

Fig. 451.

Tuberkulose einer Lymphdrüse. Das dunkle (blutreiche) Drüsengewebe ist von multiplen kleinsten und größeren konfluierenden und verkäsenden Tuberkeln durchsetzt.

in den sie aus einem tuberkulösen Herd oder durch eine intakt bleibende Eintrittspforte von Haut und Schleimhäuten oder vom Blutstrom aus gelangen. Seltener werden sie aus der Zirkulation direkt in die Drüsen abgesetzt.

Die Bazillen, die von den Endothelien phagozytär aufgenommen werden, rufen in den Lymphdrüsen dieselben Veränderungen wie anderswo hervor. Aber der Verlauf ist nicht immer der gleiche.

Unter allen Umständen vergrößern sich die Drüsen, und zwar manchmal außerordentlich stark. Das einzelne Organ kann (selten!) hühnereigroß werden. Die Schwellung macht sich um so mehr geltend, als fast ausnahmslos mehrere oder viele zusammenliegende Drüsen zugleich oder kurz nacheinander ergriffen werden und infolgedessen umfangreiche Pakete entstehen können (Fig. 453). Die einzelnen Drüsen zeigen dabei die tuberkulösen Veränderungen verschieden weit vorgeschritten.

Die vergrößerten Knoten sehen auf der Schnittfläche verschieden aus. Manchmal haben sie eine mehr gleichmäßige, körnige, grauweiße oder gelbliche Schnittfläche, die an der Luft gern einen bräunlichen Farbenton bekommt. Selten sind sie hyperämisch. Unter dem

Mikroskop ist das zellreiche Gewebe in rundliche Bezirke oder knötchenförmig abgesetzte, dicht liegende Herdchen abgeteilt, die meist deutlich die Struktur von riesenzellenhaltigen Tuberkeln haben, bald nur aus größeren »epithelioiden« Zellen aufgebaut sind (Epithelioidzellentuberkel).

In anderen Fällen sieht man auf der Schnittfläche zahlreiche zu größeren Knoten konfluierende, trübgelbe, verkäsende Herde (Fig. 451).

Später ist die Drüse meist größtenteils oder bis auf eine schmale, tuberkelhaltige Randzone verkäst, dabei trocken oder weich, manchmal schmierig erweicht.

Der spätere Verlauf ist verschieden. Das nicht verkäste Gewebe macht eine fibröse, narbige Umwandlung durch, der Käse wird in einem einzelnen oder in vielen kleinen oder größeren, sich eindickenden und oft verkalkenden Herden darin eingeschlossen.

Die *Lymphdrüsentuberkulose* hat ihre Lieblingssitze. Sie lokalisiert sich gern einmal in den Drüsen des *Halses*. Die Bazillen gelangen in sie teils von den Gaumen- und Rachentonsillen aus (*deszendierende* Halsdrüsentuberkulose), teils von den Bronchialdrüsen (Fig. 453) aus, indem sie aus ihnen in immer höher gelegene tracheale Drüsen gelangen bzw. durch Zellen transportiert werden (*aufsteigende* Tuberkulose). Die tuberkulösen, oft in größeren Paketen vereinigten Halsdrüsen bilden bei Kindern sehr oft eine auffallende Teilerscheinung der **Skrofulose,** jener Erkrankung, die sich in Entzündungen der Haut und der Schleimhäute (der Augen, Nase, der rüsselförmig vorgetriebenen Lippen) äußert und mit Lymphdrüsenschwellung verbunden ist.

Man hat lange Zeit in der Skrofulose nichts anderes sehen wollen als eine besondere Form der Tuberkulose, von der alle jene Erscheinungen abhängig gemacht wurden. Jetzt wissen wir, daß jene Diathese zugrunde liegt, die auf allerlei Reize hin (bei Masern, Vakzination, Seruminjektionen, *tuberkulöser* Infektion) zu langdauernden nässenden Haut- und Schleimhautentzündungen (Lymphdrüsen- und Mandelschwellungen) Veranlassung gibt.

Die tuberkulöse Halslymphdrüsenentzündung neigt zu Erweichung und zu Durchbruch durch die Haut.

Viel häufiger als die zervikalen werden die *bronchialen* (und trachealen) Drüsen, und zwar von der Lunge aus, infiziert. Schon bei mehr als 30 % der Kinder sind sie einzeln oder mehrfach verkäst, mit dem Alter nimmt der Prozentsatz zu, doch wird die Bronchialdrüsentuberkulose des Erwachsenen meist im verkalkten Zustande angetroffen. So weit sie käsig ist und sich (z. B. aszendierend) ausdehnt, wird sie sehr oft zur Quelle sekundärer (Miliar-) und chronischer (Organ-)Tuberkulose. Sie kann große Drüsenpakete liefern (Fig. 453) und kombiniert sich natürlich in wechselnden Formen mit Kohleeinlagerung.

Ein drittes häufig befallenes Gebiet bilden die *mesenterialen Drüsen*, die vom Darm aus infiziert werden. Sie schwellen bei Kindern zu großen Paketen käsiger Knoten an, verschmelzen miteinander, treiben das Abdomen auf und liefern bei gleichzeitiger Abmagerung des übrigen Körpers das Bild der **Tabes mesaraica.**

d) Eine entzündliche Veränderung der Lymphdrüsen ist ferner die *Lymphogranulamatose* (Paltauf, Sternberg) oder das *maligne Granulom* (Benda), ein schließlich auf alle lymphatischen und verwandten Organe

sich ausdehnender Prozeß, der schon seit langem den Namen Hodgkinsche Krankheit trägt. Man hat ihn früher meist als eine Geschwulstbildung angesehen, bis man erkannte, daß es sich um einen granulierenden, also entzündlichen Vorgang handelt. Die Ätiologie ist noch nicht sicher geklärt; E. Fraenkel und Much fanden tuberkelbazillenähnliche Stäbchen, und in Übereinstimmung damit wird das maligne Granulom heute von vielen für eine abgeschwächte Tuberkulose gehalten. Baumgarten nennt es Lymphogranuloma tuberculosum. Demgegenüber ist aber zu betonen, daß Lymphogranulomatose mit typischer Tuberkulose im selben Organismus zusammen vorkommen kann.

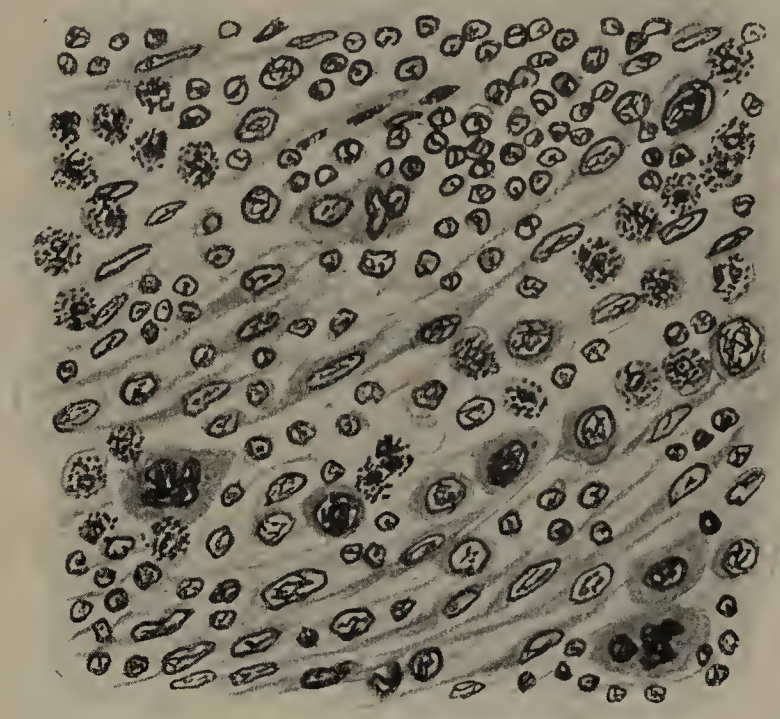

Fig. 452.

Malignes Granulom. Man sieht parallel angeordnete Spindelzellen, Lymphozyten, größere rundliche Zellen, einzelne kleine Riesenzellen und fein granulierte Zellen (eosinophile Leukozyten).

Die Lymphogranulomatose beginnt als Schwellung umschriebener Lymphdrüsen-

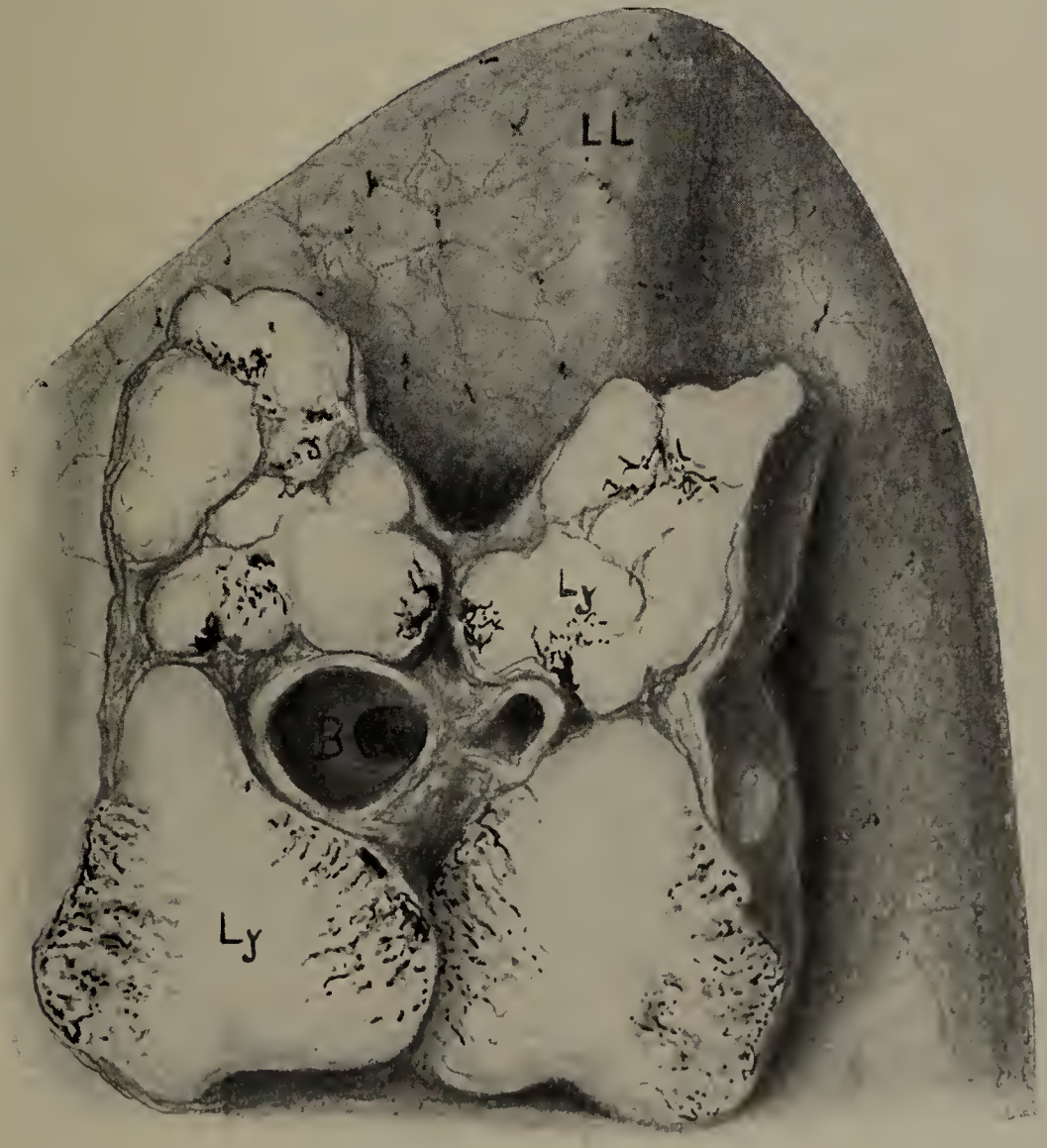

Fig. 453.

Verkäsung der Bronchialdrüsen eines Kindes. Die Lymphdrüsen sind stark vergrößert, bilden große Knoten (*Ly*). In die verkäste Masse ist in kleinen Fleckchen Kohle eingesprengt. *B* Bronchus, *L L* linke Lunge.

gruppen meist am *Hals*, aber auch oft im vorderen *Mediastinum*, in der *Axilla* usw., ergreift aber nach und nach auch die anderen. Anfänglich sind die Drüsenschwellungen weich, später, oft aber auch von vornherein, hart, auf der Schnittfläche oft mit unregelmäßigen gelblichen *Nekrosen* versehen. Histologisch, Fig. 452, findet sich ein zugförmig mit *Spindelzellen* und reichlichen Lymphozyten versehenes Gewebe, in dem auch zahlreiche einzeln liegende kleine *Riesenzellen* (sog. Sternbergsche Riesenzellen) und oft sehr viele *eosinophile Leukozyten* vorhanden sind. In den härteren Drüsen nimmt ein derbes Narbengewebe auf Kosten der Zellen zu. Die Lymphogranulomatose ist ein fortschreitender, meist deletärer Prozeß, der sich langsam und jahrelang ohne besondere Nachteile ausbreitet und dabei immer neue lymphatische Gewebe (Milz), schließlich auch innere Organe (Leber, Niere) zu ergreifen pflegt. Die zunächst ergriffenen Teile können durch Nekrose und nachfolgende narbige Induration in Heilung übergehen. Die Induration wird durch Bestrahlungstherapie beschleunigt.

e) Syphilitische Entzündungen der Lymphdrüsen. Die Syphilis führt zu Schwellungen der regionären Lymphdrüsen, so Genitalsyphilis zu entzündlichen Vergrößerungen der Inguinaldrüsen. Die geschwollenen Drüsen schmerzen nicht (indolenter Bubo). Mikroskopisch findet man vor allem Hyperplasie der Lymphsinusendothelien, später auch Zunahme des Retikulums. Selten kommt es zu gummösen Veränderungen. Man findet dann, z. B. die Bronchialdrüsen bei Lungen- oder die Portaldrüsen bei Lebersyphilis, angeschwollen, auf der Schnittfläche meist in einem unregelmäßigen zackigen Bezirk nekrotisch.

3. Geschwülste.

a) Primäre Geschwülste.

Dem Gewebe der Lymphdrüsen entspricht das *Lymphoblastom* (*Lymphozytom*), jener Tumor aus wuchernden Lymphoblasten (Lymphozyten). Die Geschwulst kann überall entstehen, wo es lymphatisches Gewebe gibt. Sie kann kolossalen Umfang erreichen, wie es z. B. die Fig. 454 zeigt.

Fig. 454.

Schema über das Wachstum eines Lymphoblastoms der Bauchhöhle. Sagittalschnitt. *T* Tumor, der die Vena cava mit einschließt und komprimiert. *A A* Aorta, *J* Ileum, *C* Colon, *D* Duodenum, *L* Leber. Alle diese Organe sind durch die knollige Tumormasse weit auseinander gedrängt.

Den Lymphoblastomen verwandt ist die *leukämische* Schwellung der Lymphdrüsen. Sie ist bei der *lymphatischen Leukämie* durch Lympho-

zyten bedingt, hat dann ihren Ausgang von irgendeinem Gebiete des lymphatischen Gewebes genommen und die (übrigen) Lymphdrüsen von dort aus sekundär ergriffen oder ist als Systemerkrankung in multiplen Lymphknoten gleichzeitig aufgetreten; ausschließlich sekundärer Natur ist sie, wenn es sich um die aus dem Knochenmark stammende *myeloische Leukämie* handelt. Die Lymphdrüsen schwellen in beiden Fällen zu umfangreichen bis hühnereigroßen, festeren oder markig weichen Knoten an. Ribbert sah in der Leukämie eine echte Geschwulstbildung.

b) Sekundäre Tumoren.

Über die sekundäre Beteiligung der Lymphdrüsen an der Ausbreitung der Lymphoblastome und der Leukämie siehe oben. Auch die Sarkome können

Fig. 455.

Schema über Karzinommetastase in eine Lymphdrüse. Die linke Hälfte zeigt in den Randsinus kleine Haufen dunkel gezeichneten Epithels. In der rechten sind die Lymphbahnen bis zum Hilus von Epithelhaufen durchsetzt. Die Follikel, links noch ganz normal, sind rechts komprimiert und verkleinert. *a b c d* Vasa afferentia.

in die Drüsen metastasieren. Am häufigsten tun es die Melanome, die hier zu umfangreichen, in wechselnder Ausdehnung pigmentierten, zuweilen ganz pigmentfreien aber lipoidreichen Neubildungen heranwachsen können.

Weit häufiger als die Sarkome entwickelt sich das Karzinom sekundär in den Lymphdrüsen. Die Krebszellen werden ihnen von dem primären Tumor mit der Lymphe zugeführt, setzen sich in den Randsinus fest (Fig. 455), wuchern hier anfänglich in kleinen, bald konfluierenden Haufen und verdrängen und zerstören das Lymphdrüsengewebe allmählich schließlich vollständig (Fig. 455 rechts). Das Organ nimmt an Umfang beträchtlich zu. Die Epithelien gelangen weiterhin auch in das Vas efferens und verbreiten sich von da aus weiter. Der Lymphdrüsenkrebs kann aber auch mit Blutgefäßen verlöten und in sie einbrechen. Die Zurückhaltung der Sarkom- und Krebszellen *schützt so lange gegen eine Ausbreitung der Tumoren im übrigen Körper*, bis die Tumorzellen in die Vasa efferentia oder in Venen durchgebrochen sind.

c) Zysten.

Zystenbildungen gehören zu den Seltenheiten. Sie gehen hervor aus Erweiterungen der Lymphsinus, deren Wand sich durch Neubildungsvorgänge entzündlicher Art vergrößert.

4. Regressive Veränderungen der Lymphdrüsen.

Atrophie findet sich stets im Alter. Die Drüsen können bis auf Reste oder völlig verschwinden und oft teilweise durch Fettgewebe ersetzt werden, das vom Hilus aus die Lymphdrüsensubstanz auf eine schmale periphere Zone reduziert (Fig. 456).

Über *Amyloid* und *Hyalin* s. allg. Teil.

D. Knochenmark.

Das Knochenmark spielt als Bildungsstätte der roten Blutkörperchen und der granulierten polymorphkernigen *Leukozyten* eine wichtige Rolle.

Bei den verschiedenen Anämien, besonders bei der **perniziösen Anämie,** wird es reich an kernhaltigen Erythrozyten, die auch ins Blut übertreten. Es nimmt dann auch da, wo es vor der Erkrankung Fettmark war, eine rote Beschaffenheit an und wird rein zellig.

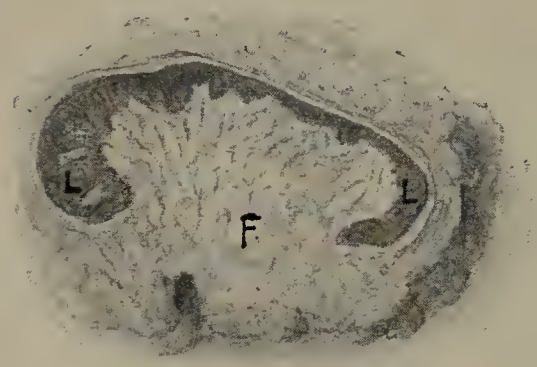

Fig. 456.
Atrophie der Lymphdrüse. Hineinwuchern von Fettgewebe. Die Lymphdrüse *L L* stellt nur noch einen schmalen Halbmond (besser Halbkugel) dar. Vom Hilus aus ist Fettgewebe *F* eingedrungen.

Bei der **myeloischen Leukämie** besteht es fast allein aus granulierten Markzellen, die auch als einkernige Myelozyten in das Blut übertreten. Es hat in den höchsten Graden eine fleckweise konfluierende, später mehr gleichmäßige schmierige, eiterähnliche Beschaffenheit.

An der **lymphatischen Leukämie** ist es manchmal auch beteiligt. Es hat dann eine markig-graue, festere Beschaffenheit und besteht vorwiegend aus Lymphozyten, die hier auch neu gebildet werden.

S. auch Myelom, Chlorom, zentrales Osteosarkom im allg. Teil.

Bei *Infektionskrankheiten* kann das Knochenmark in doppelter Weise beteiligt sein. Einmal dadurch, daß es lebhaft neue Zellen bildet, die bei Leukozytose in das Blut übertreten. Es wird dann zellreicher, und auch da, wo es sonst mehr oder weniger reichliche Fettzellen enthält, nimmt es eine zellige Beschaffenheit an. Zweitens kommt es zur Lokalisation der Bakterien und zur Bildung verschiedenartiger Entzündungsherde. Die Staphylokokken und Streptokokken erregen umschriebene, konfluierende Eiterungen (s. Osteomyelitis), Tuberkelbazillen erzeugen Tuberkel, die bei der Miliartuberkulose äußerst fein zu sein pflegen, Typhusbazillen veranlassen herdförmige Fibrinausfällungen mit Marknekrose (E. Fränkel), das unbekannte Variolavirus ruft zellige Herde mit zentraler Nekrose hervor (Chiari).

Neunter Abschnitt.

Nervensystem.

A. Hirnhäute.

1. Veränderungen der harten Hirnhaut.

a) Zirkulationsstörungen.

Wichtig sind **Blutungen**, die aus den verschiedenen Ästen der Arteria meningea erfolgen können, wenn diese Gefäße samt angrenzender Dura durch Trauma meist bei gleichzeitiger Schädelfraktur zerreißen. Das Blut ergießt sich zwischen Hirnhaut und Schädel. Es bildet sich ein sogenanntes (epidurales) **Hämatom**, das bald mehr im Bereich des Stirn-, Schläfen-und Seitenwandbeines, bald im Bereich des letzteren allein, bald weiter hinten (vorderes, mittleres, hinteres Hämatom), und zwar

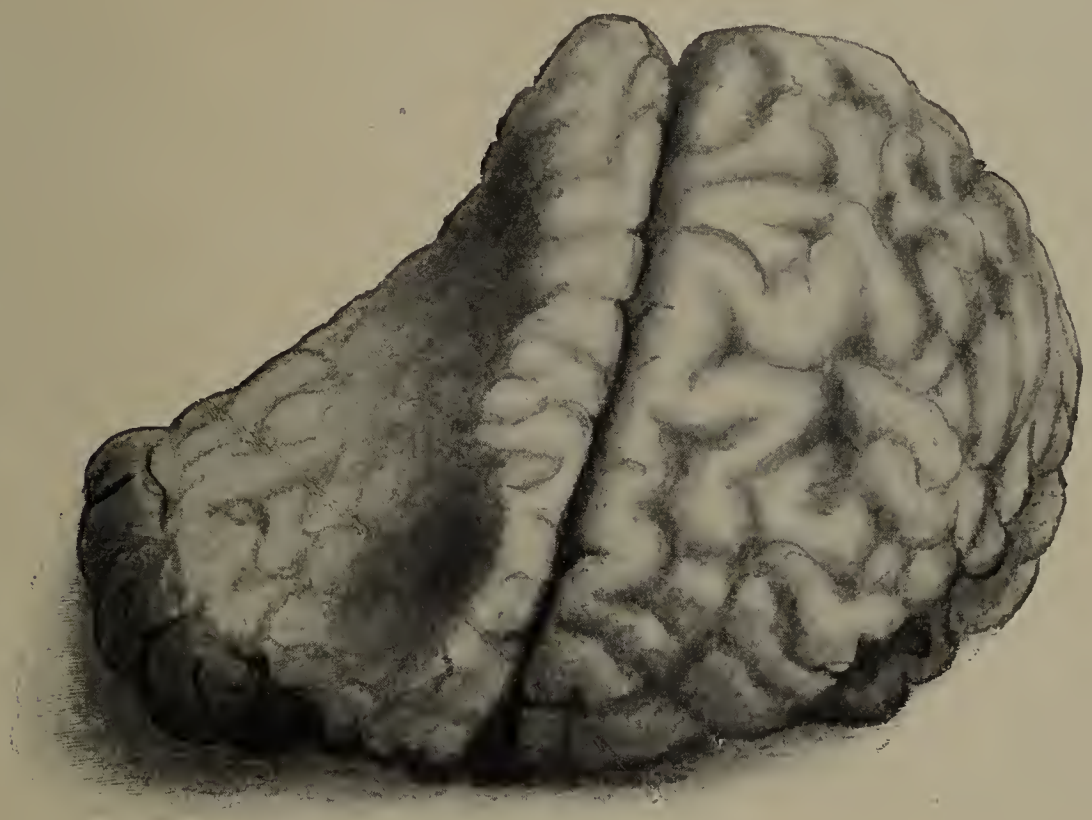

Fig. 457.
Hochgradige Kompression der rechten konkav eingedrückten Großhirnhemisphäre durch ein umfangreiches zwischen Dura und Schädel gelegenes Hämatom.

seiner Hauptmasse nach an der Seitenfläche des Schädels sitzt, aber auch auf die Basis übergreift. Es wölbt die Dura gegen das Gehirn flachkugelig vor, hat an der höchsten Stelle eine Dicke von mehreren Zentimetern und die durchschnittliche Grundfläche eines Kinderhandtellers. Das Blut gerinnt bald und wird in der Leiche als elastischer Blutkuchen angetroffen. Das Hämatom wird dadurch gefährlich, daß es das Gehirn erheblich konkav eindrückt (Fig. 457), kann aber chirurgisch mit Erfolg entleert werden.

Zu Blutungen kommt es ferner bei der Geburt, zumal bei Anwendung der Zange. Es können *subdurale Hämatome* und Blutungen zwischen Dura und Gehirn durch Zerreißung des Tentorium cerebelli (Beneke) entstehen.

b) Entzündungen.

Akute, eitrige Entzündungen der Dura entstehen bei Schädelverletzungen oder kariösen Knochenprozessen oder aus der Umgebung fortgeleiteten Entzündungen. Die Dura ist hyperämisch verdickt, weicher als sonst und innen und außen mit Eiter belegt, dessen Zellen aus ihren Gefäßen stammen.

Relativ häufig ist diese Pachymeningitis nach Karies des Felsenbeines, das dabei auf seiner duralen Fläche unverändert sein kann oder schmutzig verfärbt oder zerstört ist. Die Dura wird unvermittelt ergriffen oder es entsteht vorher ein Abszeß zwischen ihr und dem Knochen. Sie wird gelockert, meist schmutzig graugrün gefärbt und innen mit einem fibrinösen oder mehr eitrigen Exsudat bedeckt.

Sehr gern verbindet sich mit diesen Veränderungen der Dura eine Thrombose des Sinus sigmoideus. Sie erstreckt sich zuweilen nur bis an die Umbiegungsstelle des Sinus, kann aber bis zur Vereinigung mit dem Sinus longitudinalis, in ihn hinein und darüber hinaus auf die andere Seite gehen, andererseits auch in die Vena jugularis vordringen. Der Genese entsprechend zeigt der Thrombus gewöhnlich eiterähnliche oder jauchige zentrale Erweichung, und zwar gelegentlich nur im Bereich des Felsenbeines, während seine übrigen Abschnitte noch fest und braunrot sind. Der Zerfall kann aber nach beiden Richtungen weiter fortschreiten und so vor allem auch in der Vena jugularis weit nach unten reichen.

Außer den infektiösen Thrombosen gibt es in den Hirnsinus auch marantische, die bei schwerem Marasmus (meist nach Allgemeininfektionen) auftreten und besonders gern im Sinus longitudinalis zu finden sind. Sie verursachen Stauungserscheinungen in Pia und Gehirn, können organisiert werden und sich in die in den Sinus einmündenden Venen fortsetzen.

Die eitrige Pachymeningitis kann heilen, häufig aber entwickelt sich eine diffuse Eiterung der weichen Hirnhaut, ferner kommt es oft zur Bildung von Hirnabszessen. Die jauchige Sinusthrombose führt nicht selten zu Embolien und Eiterungen in den Lungen.

Über *tuberkulöse* Prozesse der Dura siehe Pia und Gehirn.

Die Syphilis findet manchmal in einer mit hyperostotischen Prozessen einhergehenden chronischen Verdickung (Pachymeningitis fibrosa) ihren Ausdruck. In anderen Fällen pflanzen sich Gummibildungen vom Knochen auf die Dura fort oder sie bilden sich in ihr primär und greifen auf den Knochen über. Sie können auch zu Verwachsungen mit der Pia führen, die bei Ausheilung bestehen bleiben. Es gibt ferner chronische Entzündungen ohne nachweisbare Ätiologie, mit oft beträchtlicher Verdickung der Dura und Verwachsung mit dem Schädel. Die Knochen sind dann häufig rauh oder mit Osteophyten versehen. Die Membran läßt sich nur schwer, oft nicht ohne Zerreißung, vom Schädel trennen.

Eine wichtige chronische Entzündung ist endlich die **Pachymeningitis membranacea haemorrhagica pigmentosa** (*Pachymeningitis chronica haemorrhagica interna*).

Es handelt sich um einen auf der Innenfläche der Dura häufigen, meist bei älteren Erwachsenen, aber auch schon bei Kindern vorkommenden Prozeß, der in einer Bildung von bindegewebigen, gefäßhaltigen Membranen seinen Ausdruck findet (Fig. 458).

Diese Membranen sind in der ersten Zeit sehr zart. Wenn sie dann zugleich ganz oder teilweise farblos und blutleer sind, so kann sie der Ungeübte übersehen. Leichter nimmt man sie wahr, wenn sie injiziert oder, wie es meist der Fall ist, fleckig oder diffus braun oder braunrot pigmentiert sind. Je dicker sie werden, um so besser lassen sie sich im Zusammenhange abziehen. Schließlich bilden sie Schwarten, welche die Dura erheblich an Dicke übertreffen können. Sie sind dann meist zwei-, seltener mehrschichtig, man kann die einzelnen Lagen oft voneinander loslösen (Fig. 458).

Die Membranen können die ganze Innenfläche der Dura, auch an der Schädelbasis, bedecken. Meist sind sie nur an der Konvexität, selten nur an der Basis, ferner bald einseitig, meist aber doppelseitig, jedoch gern in verschiedener Intensität vorhanden.

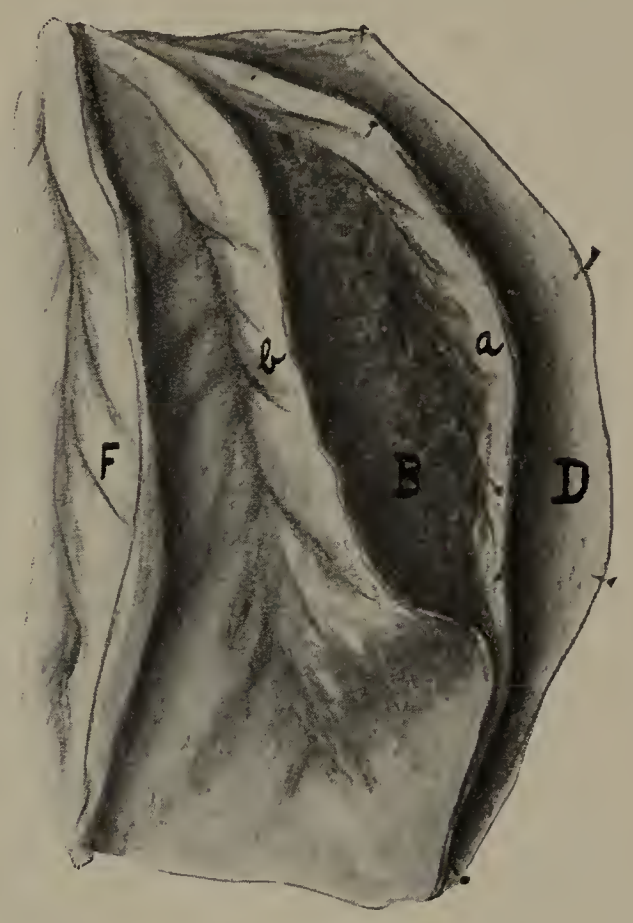

Fig. 458.

Pachymeningitis. *D* Dura, auf deren Innenfläche zwei neugebildete, teilweise von der Dura und voneinander abgelöste Membranen *a* u. *b* liegen. Zwischen den Membranen hat eine beträchtliche Blutung stattgefunden. Das Blut ist uneben und höckrig gehalten (*B*). *F* Falx major.

Die Färbung der Membran rührt von multiplen, anfänglich kleinen *Blutungen* her, die zur Bildung des gelbbraunen Hämosiderin Veranlassung geben. Sie können in älteren Membranen eine große und gefährliche Ausdehnung erreichen (Fig. 458). Sie erfolgen dann fast ausnahmslos zwischen die einzelnen Schichten der Membranen. So kommen zuweilen mehrere Zentimeter hohe Hämatome zustande, die das Gehirn verdrängen und dadurch rasch tödlich werden können. Selten platzt die innere Schicht, die meist dünner ist als die der Dura anliegende, so daß nun das Blut auch zwischen Membran und Pia hineinfließt. Die Möglichkeit der Blutung erklärt sich aus dem großen Gefäßreichtume der Membranen. Unter dem Mikroskop sieht man sehr viele weite kapillarähnliche Gefäße (sog. Riesenkapillaren). Ihre dünne Wand läßt Diapedese und Zerreißung, begünstigt durch gelegentliche Hyperämien der Schädelhöhle, leicht zustande kommen. Durch Resorption des Blutes kann aus größeren derartigen Hämatomen sich das *Hygroma durae matris* entwickeln, dessen verdickte fibröse Wände oft verkalkt sind, während der Inhalt aus wasserklarer seröser Flüssigkeit besteht.

Die *Genese der Pachymeningitis* wird verschieden aufgefaßt. Die Membran verdankt ihre Entstehung einem Neubildungsprozeß der Dura, aus der von Bindegewebszellen begleitete zarte Gefäße aussprossen und sich auf der Innenfläche der Dura anastomosierend in dünner Schicht ausbreiten. Die Veranlassung zu dieser Neubildung kann ein *Bluterguß* sein (nach Trauma, bei Kindern nach Geburtstrauma). Dann ist das Einwachsen des Bindegewebes ein Organisationsvorgang. Oder es kommen (bei Kindern und Erwachsenen) *Infektionen* aller Art in Betracht. Das Endothel wird zum Teil geschädigt und abgestoßen und das freiliegende

Duragewebe liefert dann zunächst ein zartes fibrinöses Exsudat, das durch das junge Bindegewebe (durch Organisation) ersetzt wird. Die *Endothelien* der Dura, soweit sie erhalten bleiben, wandern von Anfang an mit in die neue Membran ein. Sie vermehren sich, bilden aus den bald eintretenden Blutungen Hämosiderin und lagern sich besonders um die Gefäße. Sie sind es auch, die, wie in den Psammomen, durch konzentrische Lagerung häufig hyaline Kugeln bilden.

c) Tierische Parasiten.

Zystizerken kommen auf der Innenfläche der Dura vor. Die sehr seltenen Echinokokkusblasen haben ihren Sitz zwischen Dura und Knochen.

d) Tumoren siehe am Schluß des Abschnittes »**Gehirn**«.

2. Veränderungen der weichen Hirnhäute.

a) Zirkulationsstörungen.

Bei venöser *Stauung* sind die Venen der Konvexität des Gehirns ad maximum gefüllt. *Kongestive Hyperämie* als Einleitung zu Entzündungen, bei Delirium potatorum, bei akuten Psychosen usw., zeigt besonders starke Füllung der Kapillaren über den Windungen und diffuse Rötung.

Bei Kreislaufstörungen und beginnenden Entzündungen bildet sich sehr häufig ein Ödem. Die Flüssigkeit liegt in den Lymphspalten der Arachnoidea und Pia. An der Konvexität ist die Pia in der Umgebung der Venen sulzig aufgetrieben und leicht oder deutlich trübe. Auch über den Windungen kann Ödem bestehen. Dann sieht die gesamte Pia gallertig aus. Bei Rückenlage und in der Leiche sinkt das Ödem in die hinteren Abschnitte, die vorderen sind dann frei, wie stets auch die Basis.

Ödem findet sich ferner bei Schwund des Gehirns als sogen. Hydrops ex vacuo, so bei seniler Hirnatrophie, bei frühzeitigem Schwund (z. B. bei progressiver Paralyse). Weiterhin bei Herderkrankungen, die ein Einsinken der Hirnoberfläche zur Folge haben (z. B. die Porenzephalie). Hochgradiges Piaödem wird auch als Hydrocephalus externus bezeichnet.

Hämorrhagien der Pia entstehen nach Traumen, besonders bei Schädelverletzungen. Bei *Neugeborenen* finden sie sich nach schwerer Geburt, zumal nach Zangenextraktion. Das Blut liegt meist zwischen Pia und Arachnoidea. Zu Hämorrhagien führt ferner eine durch Thrombose des Sinus longitudinalis bedingte venöse Stauung, weiterhin Hämophilie und Skorbut. Kleinere Blutaustritte sind bei akuten Entzündungen nicht selten, größere entstehen bei Milzbrandinfektion durch die oft ausgedehnte Wucherung der Bazillen in den weichen Häuten.

b) Entzündungen, Leptomeningitis.

α) Akute Entzündungen.

Akute Entzündungen der weichen Hirnhäute sind nicht selten und deshalb sowie wegen ihres meist tödlichen Ausganges von großer Wichtigkeit. Sie können in Form eines in den ersten Stadien schwer zu beurteilenden entzündlich-trüben Ödems der weichen Häute auftreten, so nach *Insolation, Sonnenstich*, als Komplikation von Infektionskrankheiten (Scharlach), als früheste Stadien sonst eitriger Prozesse. Bei *Milzbrand* finden sich hämorrhagisch-ödematöse Zustände mit sehr reichlichen Bazillen.

Viel häufiger ist die *eitrige Meningitis*. Das in frischen Stadien wäßrige, aber trübe, später eitrige und eitrig-fibrinöse Exsudat liegt in den Lymphspalten der weichen Häute, doch auch zwischen Pia und Gehirn in die Sulci eindringend. Selten ist es den weichen Hirnhäuten auch aufgelagert.

Die Entzündung beschränkt sich zuweilen auf die Nähe der Eingangspforte des entzündungerregenden Agens. Meist verbreitet sie sich über größere Flächen, event. über das ganze Gehirn und auch über das *Rückenmark*.

Von der Basis aus kann die Meningitis auch, der Pia bis in die Plexus chorioidei folgend, in die Hirnventrikel vordringen und in ihnen eine Trübung der meist zugleich beträchtlich vermehrten Flüssigkeit (akuter Hydrozephalus) und event. eine Eiterung (Pyozephalus) veranlassen.

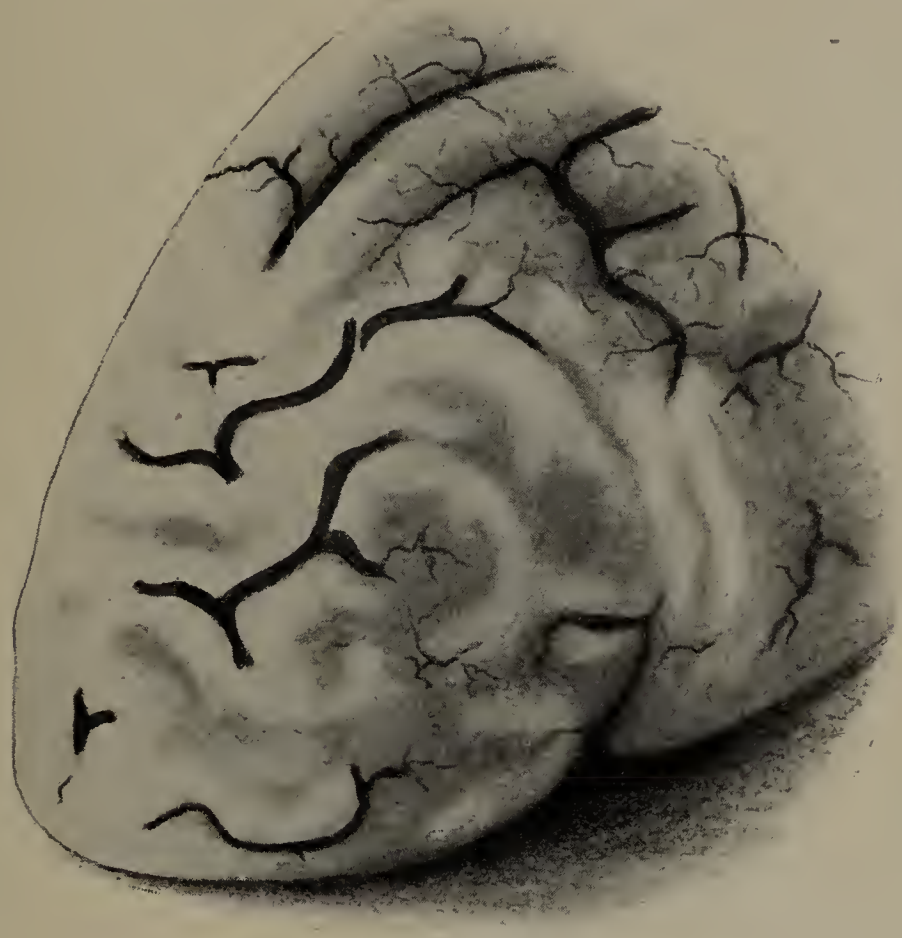

Fig. 459.

Eitrige Meningitis der linken Großhirnhemisphäre. Über dem Stirnhirn sind die Sulci durch die eitrige Infiltration der Pia verstrichen. In dem hellen (gelblich-grünlichen) Gewebe sieht man einzelne stark gefüllte Venen.

Durch das Exsudat wird die Pia verdickt und getrübt, undurchsichtig (Fig. 459). Die Farbe ist zunächst weißlich, dann mit zunehmender Eiterung gelb und gelblich-grünlich. Die Veränderung folgt an der Konvexität den großen Gefäßen, dehnt sich aber auch über die Windungen aus, so daß die Gehirnoberfläche mit einer dicken grünlichen Lage bedeckt ist.

Mit der eitrigen Entzündung der weichen Häute verbindet sich in der Regel nicht eine solche der angrenzenden Gehirnsubstanz (im Gegensatz zu der tuberkulösen Entzündung, s. u.).

Die eitrige Leptomeningitis (Fig. 459) ist stets auf Bakterien (pyogene Kokken, Pneumoniekokken u. a.) zurückzuführen. Leicht verständlich ist sie bei Schädelverletzungen, ferner bei kariösen Knochenprozessen. Hier dient event. eine eitrige Pachymeningitis als Vermittlung. Weiterhin können Bakterien auch aus Entzündungen der Kopfweichteile durch die Emissarien des Schädels oder von der Nase

aus durch das Siebbein eindringen. Häufig ist die metastatische Meningitis, bei der aus primären Herden Bakterien mit dem Blute in die Hirnhäute gelangen. Hier kommt u. a. Pyämie, Puerperalfieber, Endokarditis in Betracht. Zuweilen bleibt die Eingangspforte unsicher.

Eine besondere Stellung nimmt die **epidemische Zerebrospinalmeningitis,** die **Genickstarre,** ein, die meist durch den Mikrococcus intracellularis hervorgerufen wird. Der mit akutem, trüben Ödem einsetzende Prozeß wird eitrig, meist zunächst in der Umgebung des Chiasma, dann an der Unterfläche des Pons und Kleinhirns, an der Konvexität und dem Rückenmark. Auch in den Ventrikeln findet sich, manchmal reichlich, Eiter und viele trübe Flüssigkeit (Hydrozephalus). Auch greift die Entzündung in der Umgebung der eindringenden Gefäße auf die Hirnrinde über, die dabei erweichen kann (Meningo-encephalitis). Eingangspforten sind Rachen und Nase, doch ist der Weg, auf dem die Kokken in die Schädelhöhle gelangen, noch nicht gesichert.

Bei der Genickstarre finden sich auch Eiterungen im Bulbus, im Ohr, in der Pleura, dem Perikard, den Gelenken, in der Muskulatur, ferner dysenterische Prozesse, Pneumonie, Endokarditis. Glatte Heilung ist möglich. Meist aber tritt weißliche bindegewebige Verdickung und Verdichtung der Hirnhäute ein. Dann kann der Tod noch durch zunehmenden Hydrozephalus eintreten, der entsteht, weil die Ventrikelflüssigkeit durch die dichte Pia nicht mehr abfließen kann (s. Hydrozephalus). Stirbt der Patient nicht, so bleiben gern funktionelle und psychische Störungen zurück. Das gilt auch für die anderen eitrigen Meningitiden.

β) Tuberkulöse Entzündungen.

Eine häufige Meningitis ist die *tuberkulöse.*

Tuberkelbazillen kommen seltener aus älteren Tuberkeln des Gehirns oder auch Knochenprozessen usw., als metastatisch aus dem Blut in die Meningen. Am häufigsten ist die Meningitis tuberculosa bei allgemeiner Miliartuberkulose. Sie kann aber auch die einzige sekundäre Tuberkulose bei einem primären Herde (besonders oft bei verkästen Bronchialdrüsen) sein (zumal bei Kindern).

Die Bazillen rufen in der Pia einerseits die Bildung von miliaren Tuberkeln, andererseits eine Exsudation hervor, die sero-fibrinösen, fibrinös-eitrigen, selten rein eitrigen Charakter hat.

Die **tuberkulöse Meningitis** zeigt eine ausgesprochene Vorliebe für die Gehirnbasis (**Basalmeningitis**). Doch greift sie auch auf die Konvexität über. Die Pia kann hier infiltriert sein und zerstreute oder gruppenweise stehende Tuberkel enthalten (Fig. 460). Vor allem ist die Umgebung des Chiasma und die Pia der Fossa Sylvii ergriffen. Aber auch die Unterfläche des Pons, sowie die Unter- und Oberfläche des Zerebellums sind gewöhnlich beteiligt, ferner meist auch die Pia des vorderen Abschnittes des großen Gehirnspaltes.

Die ersten kleinsten Tuberkel kann man mit bloßem Auge kaum sicher erkennen. Je größer (bis stecknadelkopfgroß), weißer oder gelblich-trüber sie werden, um so mehr treten sie hervor (Fig. 460). Aber auch sie sind überall da undeutlich, wo die Exsudation hinzukommt, die Pia trübt und die Tuberkel einschließt.

So ist es meist in der Umgebung des Chiasma, die, wie gern auch teilweise die Pia der Fossa Sylvii, grünlich-sulzig infiltriert erscheint.

In dem äußeren Teile der Fossa, besonders aber im großen Gehirnspalt, lassen sich die Tuberkel meist leicht erkennen. Sie sind oft außerordentlich zahlreich, als feinste graue Körnchen dicht gedrängt.

Mikroskopisch ergibt sich eine *enge Beziehung zu den Gefäßen*, in deren Lymphscheiden die Bazillen sich meist zunächst lokalisieren. Um sie entsteht eine knötchenförmige lymphozytäre Infiltration und eine Wucherung der fixen Zellen (meist keine typischen riesenzellenhaltigen Tuberkel), ferner lymphozytäre Infiltrationen der Gefäßwände und zumal an den Arterien Intimatuberkel (Askanazy). In den Piaspalten außerhalb der Gefäße sieht man neben der Knötchenbildung und der kleinzelligen Infiltration meist viele abgelöste und abgerundete Endothelien.

Fig. 460.

Miliartuberkulose der linken Großhirnhemisphäre. *F* Fossa Sylvii. Von dieser aus, die in ihrem nicht sichtbaren Abschnitt grünlich-sulzig infiltriert und mit Tuberkeln durchsetzt ist, erstreckt sich, allmählich abnehmend, eine Entwicklung zahlreicher (weiß gehaltener) Tuberkel auf die Seitenfläche der Hemisphäre.

Die Meningitis beteiligt auch die Hirnsubstanz. In den Gefäßscheiden entstehen ebenfalls Tuberkel. Damit verbindet sich gern eine in multiplen Herdchen auftretende Blutung in die graue und in die weiße Substanz (Fig. 461). Sie ist nach Askanazy abhängig von einer durch Intimatuberkulose bedingten Venenthrombose. Diese kann zu schwereren Zirkulationsstörungen, zu *Erweichungen* führen, von denen Hemiplegie abhängen kann.

Auch die Ventrikel des Gehirns sind verändert, teils durch eine Hyperämie der Plexus und durch eine massenhafte Entwicklung miliarer Knötchen in ihnen, teils durch lebhafte Exsudation in die Höhlen,

die demgemäß erheblich erweitert werden. Es entsteht ein **akuter Hydrozephalus.** Der Inhalt ist getrübt, oft mit eitrig fibrinösen Gerinnseln untermischt. Die Wandung ist meist erweicht, so daß sie leicht zerreißt und in der Leiche sehr oft zerfetzt erscheint. Manchmal finden sich auf ihr auch Tuberkel, die aber nur, wenn sie größere, besonders gelbtrübe Knötchen darstellen, von später zu besprechenden nicht tuberkulösen Granulationen unterschieden werden können. Der Hydrozephalus übt einen Druck auf das Großhirn aus, der die Windungen abplattet, die Sulci verstreichen und die Gefäße blutarm werden läßt.

Die tuberkulöse Leptomeningitis kombiniert sich stets mit miliaren Knötchen auf der Durainnenfläche. Sie sind meist außerordentlich fein, durchscheinend und deshalb nur bei schräg auffallendem Licht deutlich zu erkennen. Sie finden sich am reichlichsten an der Basis und besonders in der hinteren Schädelgrube und auf dem Clivus. Sie entstehen durch eine Wucherung der Endothelien und eine Anhäufung von Lymphozyten.

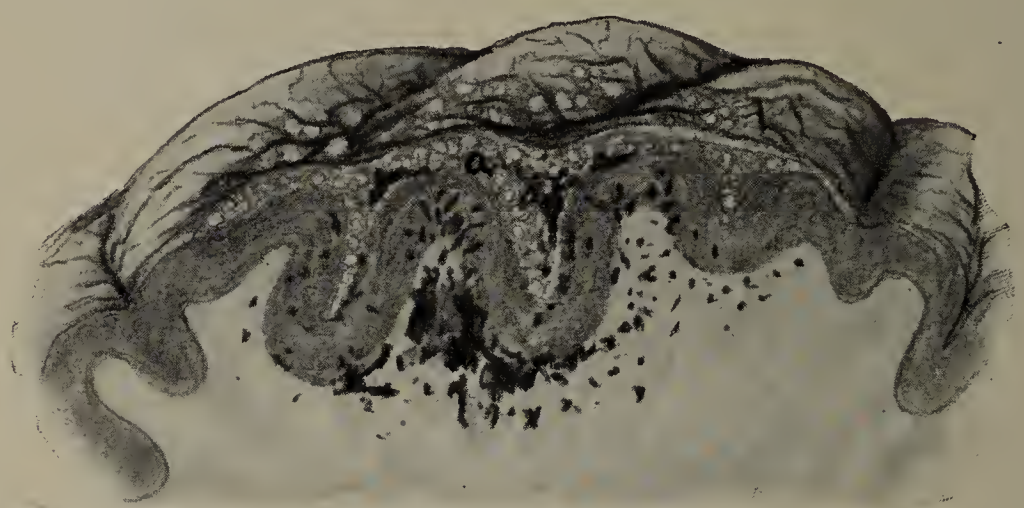

Fig. 461.

Tuberkulose der Pia und Rinde der linken Zentralwindungen. Senkrechter Durchschnitt. Bei *a* sieht man die verdickte Pia auf der Schnittfläche, darüber auf der Oberfläche mit Tuberkeln durchsetzt. In der Rinde und dem angrenzenden Mark multiple, zum Teil konfluierende Blutungen.

Die Meningitis tuberculosa ist eine fast immer tödlich endende Entzündung. Sie kann aber weit seltener auch nur an umschriebenen Stellen auftreten und chronisch verlaufen. Sie zeigt dann geringe Exsudation, größere konfluierende Knötchen und stärkere Beteiligung der Rinde. Eine Heilung der tuberkulösen Meningitis mit Zurückbleiben weißlicher Piaverdickungen ist jedenfalls sehr selten.

Über die syphilitischen Entzündungen siehe das Gehirn.

γ) Chronische Entzündungen.

Chronische Entzündungen finden sich nach akuten Prozessen oder bei Entzündungen der Hirnrinde oder selbständig. Die weichen Hirnhäute werden dicker, weißlich trübe, bilden eine zähe Membran, entweder an der gesamten Hirnoberfläche oder nur an umschriebenen Stellen, z. B. den Austrittsstellen der Gehirnnerven, die dann eine Störung ihrer Leitung erfahren können. Umschriebene Verdickungen werden auch über Tumoren des Gehirns, über Entzündungs- und Erweichungsherden der Rinde angetroffen Dann ist die Pia mit dem veränderten Abschnitt verwachsen. Besonders ausgedehnt ist die chronische Leptomeningitis bei der progressiven Paralyse, auch bei Säufern.

c) Parasiten.

Selten sind Echinokokkenblasen, häufiger *Zystizerken* zwischen Arachnoidea und Pia mater gefunden worden. Der von ZENKER so genannte *Cysticercus racemosus* sitzt an der Basis des Hirns. Es handelt sich um zarte, traubenartig gruppierte, meist sterile Blasen (Traubenhydatiden), welche die Nerven und Arterien der Hirnbasis umfassen und sich auch in die Ventrikel hineinerstrecken können. MARCHAND fand das Gebilde einmal auch an der Konvexität.

B. Gehirn.

1. Allgemeines über die pathologisch-anatomischen Veränderungen des Zentralnervensystems.

Die wesentlichste Folge aller Veränderungen der Substanz von Hirn- und Rückenmark ist die Degeneration bzw. der völlige Untergang der funktionellen Bestandteile. Zerfallene Teile werden resorbiert. Das geschieht entweder so, daß die Substanzen in der Lymphe gelöst oder körnig aufgeschwemmt werden und nun mit ihr in den perivaskulären Lymphscheiden abfließen oder so, daß sie zunächst von Zellen aufgenommen werden, und zwar von abgelösten, protoplasmareichen vermehrten Endothelien jener Lymphbahnen. Die Zellen bilden die *Körnchenkugeln* und wandern später auf dem Lymphwege wieder fort.

Gingen nur die nervösen Elemente zugrunde und blieb die Glia erhalten, so beginnt sie während jener Resorption und nachher zu wuchern und so den Raum der fehlenden Teile auszufüllen. Dadurch wird das Gewebe fester, als es vorher war, verdichtet, *sklerosiert*. Vorher weißes Mark muß dann *grau* erscheinen, weil jetzt das fetthaltige Nervenmark fehlt.

Bei völlig zerfallenen Herden wuchert die Glia der anstoßenden Gehirnsubstanz, eventuell unter Beteiligung hier vorhandenen Bindegewebes. Zieht sich dieses neue Gewebe nach Resorption des toten Materials zusammen, so entsteht eine Narbe. An Stelle des abgestorbenen Teiles kann auch wäßrige Flüssigkeit treten, die dann in die von dem gewucherten Gewebe gebildete Kapsel eingeschlossen ist. So entsteht eine *Zyste*.

Ein ungünstiges Gepräge erhalten die Untergangsprozesse dadurch, daß ein Ersatz des verloren gegangenen funktionellen Apparates unmöglich ist. Es findet keine oder nur eine ungenügende Regeneration von Ganglienzellen und Nerven statt. Aber es kommt noch etwas hinzu. Ganglienzellen und Nervenfasern können nur im funktionell ungeschädigten Zustande existieren. Stirbt die Zelle ab, so geht auch der aus ihr stammende Achsenzylinder in seiner ganzen Länge zugrunde. Das gleiche ist der Fall, wenn er durch eine lokale Erkrankung oder durch ein Trauma von seiner Zelle getrennt wurde. Umgekehrt atrophiert die letztere, wenn sie nicht mehr innerviert wird. So bringt jede Herderkrankung auch Untergangserscheinungen in Bahnen mit sich, die von ihr aus weit durch Gehirn und Rückenmark sich hindurchziehen. Daraus resultieren zumal im Rückenmark charakteristische Veränderungen (Strangdegenerationen).

2. Mißbildungen des Gehirns.

Am Gehirn kommen zahlreiche Mißbildungen vor, die von den geringsten Graden bis zu den höchsten, dem völligen Fehlen des Organes, alle Übergänge zeigen.

Eine herdförmige Mißbildung ist die **Porenzephalie** (Heschl), (Fig. 462). Bei ihr handelt es sich in typischen Fällen um einen kanalförmigen Defekt, der (als »Porus«) von der Oberfläche des Großhirns, meist der Zentral- und Scheitelwindungen, bis in die Seitenventrikel führt, nach außen aber von den weichen Gehirnhäuten bedeckt ist. Die Defekte können auch in die Ventrikel ausmünden, aber nach außen abgeschlossen sein. Sie sind zuweilen nach beiden Seiten von Resten der Hirnsubstanz umgeben. Der mit Flüssigkeit gefüllte Defekt hat die Beschaffenheit einer Zyste, deren Wand außen meist durch die weichen Hirnhäute gebildet wird.

Die Größe der Mißbildung wechselt sehr. Von solchen, die einzelne Windungen, bis zu denen, die einen ganzen Hirnlappen umfassen, gibt es Zwischenstufen.

Fig. 462.

Porenzephalie. In der rechten Großhirnhemisphäre findet sich ein ausgedehnter porenzephalischer Defekt *P*, in welchem der Boden der Seitenventrikel *V* frei liegt. *S* linkes Stirnhirn. Präparat der Marburger Sammlung.

Die Porenzephalie entsteht aber nicht nur intrauterin, sie kann auch später erworben sein. Die Unterscheidung ist nicht immer leicht. Deshalb muß hier von der Porenzephalie überhaupt die Rede sein.

Ätiologisch kommen alle Momente in Betracht, die einen Ausfall an Gehirnsubstanz herbeiführen können.

Bei den *kongenitalen* Porenzephalien hat man eine primäre Bildungshemmung angenommen, doch neigt man jetzt mehr dazu, in allen Fällen einen Untergang von Gehirnsubstanz durch (embolischen) Gefäßverschluß oder aus anderer Ätiologie (Geburtstraumen) verantwortlich zu machen. Man findet freilich Unterschiede zwischen angeborenen und später erworbenen Defekten: Bei letzteren schneidet die Rinde am Rande der Lücke scharf ab, bei ersteren sind die angrenzenden Windungen radiär gestellt und sinken in den Defekt ab. Aber diese Differenzen erklären sich wohl aus dem Zeitpunkt der Entstehung und den besseren regenerativen Vorgängen im fetalen Leben. Die Genese aus Zirkulationsstörungen wird dadurch nahegelegt, daß die Lücken einem Gefäßgebiet entsprechen. Das zerfallene Gewebe wird resorbiert und an seine Stelle tritt Flüssigkeit.

Die Porenzephalie kann ohne klinische Erscheinungen bleiben. Bei größerer Ausdehnung führt sie zu Lähmungen oder Kontrakturen und zur Idiotie. Doch können geistige Abnormitäten auch darauf beruhen, daß die Defektbildung in einem auch sonst (z. B. mikrozephalisch) veränderten Gehirn auftritt. Von der porenzephalischen Lücke sind sekundäre Degenerationen abhängig.

Von anderen Defektbildungen ist der partielle oder der totale **Balkenmangel** zu erwähnen, der sich mit Formanomalien der angrenzenden Windungen

oder auch mit feineren Veränderungen der Großhirnrinde zu kombinieren pflegt. Der Defekt kann symptomlos bleiben, bedingt aber wegen der begleitenden Störungen meist geistige Abnormitäten.

Eine weitere Mißbildung, eine abnorm schmale Beschaffenheit einzelner oder aller Windungen einer Hemipshäre heißt **Mikrogyrie.** Die Windungen sind dabei meist gerunzelt, ihre Konsistenz härter als sonst. Es gibt ferner ein Kleinbleiben auch anderer Teile, so des Zerebellums, das bis auf einen kleinen Anhang reduziert sein oder ganz fehlen kann.

Eine besonders wichtige Mißbildung ist die **Mikrozephalie** verbunden mit **Mikrenzephalie.** Während der Körper im übrigen die gewöhnliche Größe hat oder nicht sehr dahinter zurückbleibt, auch der Gesichtsschädel keine größere Abweichung zeigt, sind der Hirnschädel und das Gehirn abnorm klein. Die Kapazität des Schädels kann auf ein Viertel der

Fig. 463.

Anenzephalie. Seitenansicht. An Stelle des Schädels das Gehirnrudiment in Gestalt einer wulstförmigen Masse, von der aus sich eine Rhachischisis auf den Rücken heruntersenkt.

normalen zurückgehen, das Gehirn wiegt eventuell weit unter 500 g (gegen 1235—1358 in der Norm). Es ist aber nicht nur in allen seinen Teilen verkleinert, sondern auch mißbildet. Seine Konfiguration, insbesondere die Entwicklung der Windungen, ist wesentlich vereinfacht. Die Insel ist teilweise unbedeckt und von der Umgebung nur unvollkommen abgegrenzt. Die Hinterhauptlappen bedecken ferner die Kleinhirnhemisphären nicht immer ganz, sondern lassen den hinteren Rand frei.

Das Mikrozephalengehirn ist dem Affengehirn ähnlich. K. Vogt sprach deshalb von Atavismus. Aber wie Marchand hervorhebt, beruht die Ähnlichkeit nur darauf, daß, wenn das menschliche Gehirn rudimentär bleibt, die Eigentümlichkeiten niederer Entwicklungszustände zum Vorschein kommen.

Die Mißbildung kann familiär auftreten und vererbt sein. Im übrigen wissen wir nicht, wie und weshalb sie entsteht. Das Primäre ist nicht etwa eine vorzeitige Nahtverknöcherung, wie man früher annahm. Denn die Nähte sind meist erhalten. Eher könnte die Kleinheit des Gehirns

primär, die des Schädels sekundär sein. Wahrscheinlich handelt es sich um eine gleichzeitige Mißbildung von Schädel und Gehirn.

Nicht selten ist mit der Mikrozephalie eine Erweiterung der Ventrikel, eine Hydrozephalie verbunden, die zuweilen hochgradig sein kann.

Die Mikrozephalen sind je nach dem Grade der Mißbildung Idioten oder schwachsinnig oder nur wenig abnorm.

Über den intrauterin entstandenen *Hydrocephalus internus* s. weiter unten.

Fig. 464.
Skelett eines Anenzephalus von der Seite gesehen.

In einer weiteren großen Gruppe von Mißbildungen findet sich neben vielgestaltigen Bildungsanomalien des Gehirns ein **Defekt der Schädelkapsel** und der Weichteile (Fig. 463—465).

In den hochgradigsten Fällen ist nur die Basis vorhanden, alle platten Knochen und die Haut fehlen. Die Basis ist mit einem weichen, blutgefäßreichen Rudiment von Gehirn und Häuten bedeckt. Das ist die reinste Form von **Akranie** oder **Anenzephalie** (Fig. 463—465).

Fig. 465.
Anenzephalie mit Rhachischisis. Rückansicht. *G* das rudimentäre Gehirn. Von ihm reicht weit am Rücken herunter Rhachischisis. Die Furche *S* entspricht der mit dem rudimentären Rückenmark bedeckten Hinterfläche der Wirbelkörper. *D D* die Ränder der flach ausgebreiteten Bogenteile. Präparat der Marburger Sammlung.

Da wegen der mangelnden Ausbildung des Stirnbeines die Augen stark vorspringen, da ferner der Kopf nach hinten geneigt, der Hals kurz und breit ist, so kommt Ähnlichkeit mit einer Kröte zustande. Die Anenzephalen werden daher wohl als **Krötenköpfe** bezeichnet.

Ist etwas mehr Gehirnsubstanz vorhanden und mit rudimentären Häuten bedeckt, so bildet sie einen überhängenden Wulst. Mit ihrer weiteren Entwicklung treten auch Teile der Schädelknochen auf, zunächst des Stirnbeines, dann auch der anderen platten Knochen. Der Zustand heißt **Hemizephalie.**

Akranie und Hemizephalie sind oft verbunden mit einer auf die Hals- und die übrige Wirbelsäule, eventuell bis zu deren Ende sich fortsetzenden Spaltung der Wirbelbögen und der dazu gehörenden Weichteile, mit einer **Rhachischisis** (Fig. 465) (siehe Rückenmark). Das rudimentäre Gehirn liegt dann der Nackengegend auf (*Notenzephalie*).

Je mehr nun der knöcherne Schädel ausgebildet ist, um so mehr ragt das mißbildete Gehirn aus einer teilweise von Knochen umschlossenen Höhle hervor. Dann reden wir von **Exenzephalie.**

Erfolgt der Schluß der Schädelhöhle in noch weiterer Ausdehnung, so ragen aus Defekten der Schädelkapsel größere oder kleinere Hirnabschnitte frei, bzw. mit Hirnhäuten oder Haut bedeckt, vor. Dann haben wir es mit einem **Hirnbruch,** einer **Enzephalozele** zu tun (Fig. 466).

Die Öffnung liegt dann gewöhnlich mitten in platten Schädelknochen, am häufigsten in der Hinterhauptschuppe, seltener im Stirnbein, noch seltener im Seitenwandbein und an der Basis, wo z. B. ein Hineinragen des Bruches in die Nasenhöhle beobachtet wird.

Fig. 466.

Exenzephalozele. Sagittaler Durchschnitt des Schädels. *N* Nase, *Z* Zunge, *HH* Kopfhaut, *G* Gehirn, welches am hinteren oberen Schädelumfange durch einen Knochendefekt *E* austritt und in einem von den Weichteilen gebildeten Raume liegt. Präparat der Marburger Sammlung.

Der herausragende Gehirnteil kann einen Abschnitt der Seitenventrikel enthalten. Wenn sich dieser dann durch Ansammlung von Flüssigkeit erweitert, haben wir eine **Hydrenzephalozele.**

In den geringsten Graden der Mißbildung bilden nur Hirnhäute den Bruchinhalt: **Meningozele.** In ihnen kann sich Flüssigkeit ansammeln: **Hydromeningozele.**

Die Entstehung aller dieser mit Schädeldefekten verbundenen Mißbildungen ist keine einheitliche.

Es kann sich erstens um eine schon im Keime vorgebildete Anomalie handeln. Zweitens hat man an eine primäre Hydrozephalie gedacht, deren Platzen die Mißbildung nach sich zöge, doch wird das heute kaum noch angenommen. Drittens spielen Verwachsungen mit den Eihäuten eine Rolle. Dann findet man daneben oft noch andere Mißbildungen, vor allem des Gesichtes. Viertens, und zwar in erster Linie, sind mechanische Momente (zu enge Eihäute) verantwortlich zu machen, welche durch Druck oder durch

zu starkes Hintenüberbeugen des Schädels den Schluß der Medullarplatte in wechselnder Ausdehnung hindern.

Die Akranie schließt die Lebensfähigkeit aus. Doch kann das Leben einige Stunden dauern. Je geringer die Mißbildung, um so weniger schadet sie. Aber auch der kleinste Hirnbruch ist nicht gleichgültig.

Zu den Hirnmißbildungen wäre schließlich auch noch die **Zyklopie** zu stellen. Bei ihr sind die Augen mehr oder weniger miteinander verschmolzen. Die beiden Großhirnhälften sind stets miteinander vereinigt, zugleich aber gewöhnlich wenig entwickelt und oft hydrozephalisch.

3. Zirkulationsstörungen des Gehirns.

a) Anämie, Hyperämie, Ödem.

Anämie des ganzen Gehirns kommt vor bei allgemeiner Anämie, sowie bei Kompression durch Tumor, Bluterguß oder Flüssigkeitsansammlung; ferner als kollaterale Anämie bei Hyperämie anderer Gefäßgebiete, z. B. des Abdomens. Kongestive Hyperämie findet sich bei Infektionskrankheiten (Diphtherie, Typhus), bei vielen Geisteskrankheiten, bei Delirium tremens usw., Stauungshyperämie bei Herz- und Lungenkrankheiten, sowie bei lokaler Behinderung des Blutabflusses (bei Druck auf die Halsvenen, Thrombose des Sinus longitudinalis). Dauernde Stauungshyperämie kann zu Diapedese und perivaskulären Pigmentanhäufungen führen. Selten kommt es bei ihr zu zahllosen punktförmigen Blutungen.

Bei Ödem erscheint das Gehirn feucht, glänzend. Häufig sieht man aus den perivaskulären Lymphscheiden wäßrige Feuchtigkeit hervortreten, die bei gleichzeitigem Ikterus deutlich gelb gefärbt ist, während die Gehirnsubstanz nicht tingiert ist. Das Ödem findet sich bei Hydrämie (zumal bei Nephritis), weniger bei Stauung (zumal bei lokaler Zirkulationsbehinderung in der Umgebung von Tumoren); ferner als Einleitung akut entzündlicher Prozesse.

b) Folgen eines Verschlusses arterieller Gefäße. Gehirnerweichung.

Der **Verschluß einer Gehirnarterie** kann einmal durch **Embolie** erfolgen, als deren Quelle meist eine auf den Klappen des linken Herzens oder in seinen Höhlen sitzende, seltener eine in den zum Gehirn führenden Arterien vorhandene Thrombose anzusehen ist. Ausnahmsweise kann auch ein Geschwulststückchen embolisch in eine Hirnarterie verschleppt werden.

Die Embolie sitzt häufiger links als rechts, weil die linke Karotis mehr in der Richtung des Blutstromes liegt als die rechte, und hauptsächlich im Gebiet der mittleren Gehirnarterie, weil diese in der Richtung der Karotis interna verläuft.

Ein Gefäßverschluß ist aber häufiger abhängig von *arteriosklerotischen* Veränderungen der Gehirnarterien. Von denen der großen Gefäße war schon oben die Rede. Hier bleiben noch die der kleinen und kleinsten intrazerebralen zu schildern, die recht mannigfaltig sind und sich durch einige Besonderheiten von denen anderer Gefäßgebiete unterscheiden. Es findet sich einmal eine oft starke und ausgedehnte *fettige Degeneration* der Intima, weniger der Media, sodann eine *hyaline Verdickung* der Intima bis zu hochgradiger Einengung des Lumens und eine hyaline Einlagerung in die Media zwischen die Muskelfasern, ferner eine *Kalkeinlagerung* in die verdickte Intima. Die kleineren intrazerebralen

Arterien können durch die Verkalkung starr werden, so daß sie auf der Schnittfläche des Gehirns wie Borsten herausstehen. In den eingeengten und den verkalkten Gefäßen und damit in den zu ihnen gehörenden Gebieten ist die Zirkulation beeinträchtigt. Es können funktionelle Störungen eintreten, und wenn die Intimaverdickung das Lumen völlig verlegt oder wenn zu ihr oder zur Verfettung und Verkalkung Thrombose hinzukommt, dann ist, da es sich um Endarterien handelt, der Kreislauf ganz unterbrochen.

Eine Verlegung der Arterien kann auch durch tuberkulöse oder syphilitische Neubildungsprozesse oder durch Übergreifen oder Druck von Tumoren zustande kommen.

Der Verschluß der größeren an der Gehirnbasis verlaufenden Arterien hat keine schwereren Folgen, wenn der Circulus arteriosus nicht beeinträchtigt wurde. Durch ihn findet dann ein Ausgleich statt.

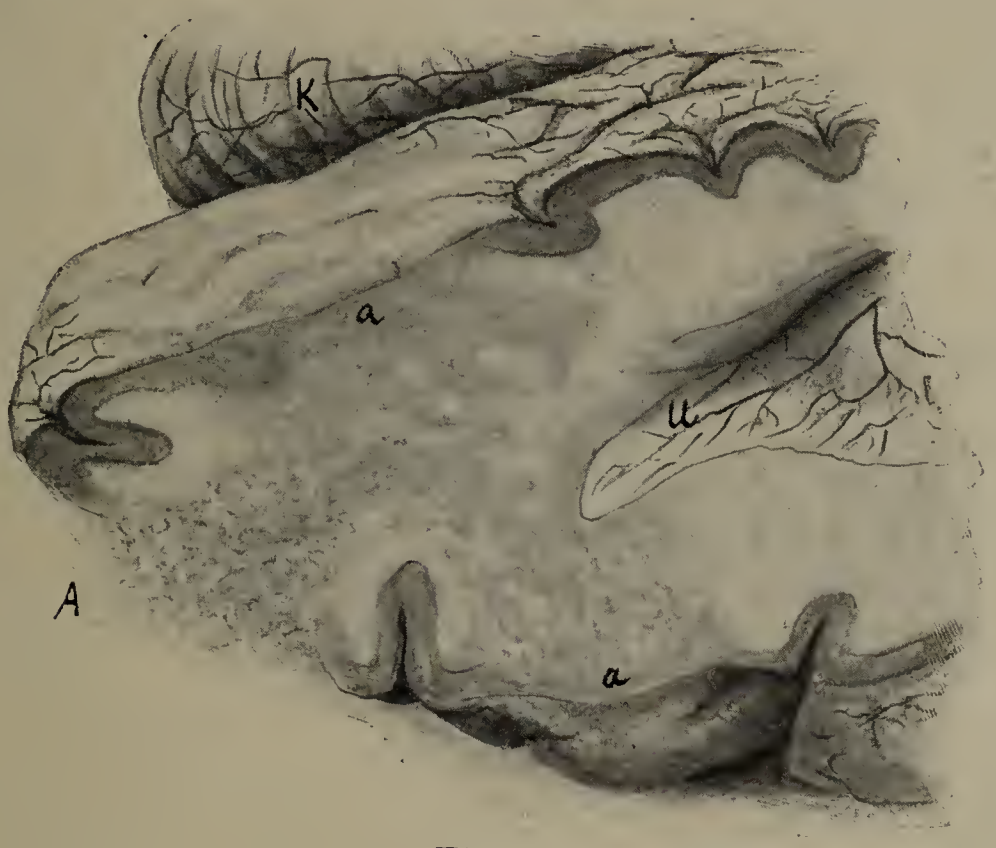

Fig. 467.

Gelbe Erweichung von Rindenabschnitten und angrenzendem Mark des rechten Okzipitallappens. Bei *a a* die erweichte abgeflachte und verwaschene Rinde, über der die Pia blutleer ist. Die angrenzende breiig erweichte weiße Substanz fließt bei *A* von der Schnittfläche ab. *U* Hinterhorn, *K* Kleinhirn.

Die Verlegung der jenseits des Circulus gelegenen in den Häuten oder im Gehirn verlaufenden Arterien bringt einen Untergang des zugehörigen Gefäßgebietes mit sich, weil keine ausreichenden Anastomosen vorhanden sind. Es entsteht eine **Enzephalomalazie**, eine **Gehirnerweichung**, die der ischämischen Nekrose anderer Organe gleichwertig ist. Die Herde (Fig. 467) sind dabei teils von vornherein anämisch, teils mit geringen Mengen von Blut versehen, das durch kapillare Anastomosen hineingelangt und aus den Gefäßen austritt. Seine Menge reicht niemals zur Bildung eines hämorrhagischen Infarktes aus, aber es bewirkt eine bald blaßrote, bald nur gelbliche Färbung der Herde. Je mehr sich im Laufe der Zeit der Blutfarbstoff in Hämosiderin umwandelt, um so mehr geht die Farbe in Braun über. Demgemäß reden wir von roter, brauner oder gelber, bei völlig blutleeren Herden von weißer Erweichung.

Je frischer der Herd, um so weniger weich ist er. Anfangs ist er von sulzigem Aussehen und etwas voluminöser (ödematös durchtränkt und gequollen) als in der Norm. Bald aber wird er weich. Nerven-

fasern, eventuell Ganglienzellen und Glia zerfallen zu einem Brei, der anfänglich dicklich ist, später in einen dünnflüssigen milchigen Zustand übergeht und dann fast immer aus wäßriger Flüssigkeit und zahllosen Körnchenkugeln besteht. Dann fließt (Fig. 467) der Inhalt beim Durchschneiden aus. Es bleibt eine Höhle zurück, deren Wand von weichen fetzigen Massen gebildet und die von Fäden, den noch nicht zerfallenen größeren Gefäßen, durchzogen wird.

Die Verflüssigung kommt dadurch zustande, daß bei Anwesenheit reichlicher gerinnungshemmender Substanzen, die im Gehirn wohl von bestimmten Lipoiden dargestellt werden, die völlige Anämisierung nicht zur Koagulationsnekrose, sondern sofort zur Kolliquation durch Fermentwirkung führt. Dabei werden die reichlichen lipoidhaltigen Zerfallsprodukte von den zu Körnchenkugeln werdenden Zellen aufgenommen. Der auftretende milchige Brei setzt sich aus der durch die Kolliquation entstehenden Flüssigkeit und den Körnchenkugeln zusammen. Wenn dann die umgebende Glia sich durch Wucherung mehr und mehr verdichtet und eine Art Kapsel bildet, die sich auf ihrer Innenfläche durch Abstoßung etwa noch anhängender nekrotischer Massen abglättet, so entsteht eine *Zyste*, deren wäßriger Inhalt zunächst trübe ist, später aber dadurch, daß die Körnchenkugeln namentlich in die perivaskulären Lymphräume abwandern, immer klarer wird. Wird die Flüssigkeit ebenfalls aufgesaugt, so nähern sich die Wände, die wuchernde Glia verschließt das Lumen und so entsteht eine Art *Narbe*, die weiß, grau, gelblich oder braun ist.

Der Sitz der Erweichungsherde wechselt. Man kann solche der Rinde und solche des übrigen Gehirns und in letzterem solche der weißen Substanz oder solche der grauen Kerne unterscheiden. Im Thalamus opticus und Corpus striatum sind die Herde am häufigsten, sie beteiligen hier besonders gern den Linsenkern und die innere Kapsel.

Der Sitz ist natürlich abhängig von den verlegten Arterien. So hat die Verstopfung des Stammes der Arteria fossae Sylvii eine Erweichung des Corpus striatum, des Linsenkernes, der inneren Kapsel und des vorderen Thalamus opticus zu Folge.

Die Rindenherde sind flach (Fig. 467), greifen aber gern auf die angrenzende weiße Substanz über. Sie können sich auf ganze Windungen und Gruppen von solchen erstrecken und zeichnen sich meist durch eine gelbe, gelbbraune Farbe vor den Herden der weißen Substanz aus, bedingen ein Einsinken der ergriffenen Partien und enden mit einem durch Gliawucherung mäßig verhärteten gelbbraunen, von der gewöhnlich blutreichen Pia überzogenen vertieften Grunde.

Die Erweichungsherde im Innern des Gehirns haben eine unregelmäßige, rundliche oder längliche, manchmal (in den zentralen Ganglien) von vorn nach hinten langgestreckte Form.

Die Größe ist verschieden. Man sieht stecknadelkopf-, aber auch bohnen-, kirschen-, apfelgroße und größere. So kann z. B. der ganze Hinterhauptlappen von der Erweichung ergriffen sein. Solche Abschnitte haben eine weiche, fluktuierende, manchmal schwappende Konsistenz. Ist ein großer Abschnitt der zentralen Ganglien erweicht, so springen in den Seitenventrikeln Corpus striatum und Thalamus opticus nicht mehr in gewohnter Wölbung vor, sie sind abgeflacht und gelblich durchscheinend. Ihre Substanz reißt leicht ein.

Auch die Zahl wechselt. Man kann einen einzelnen Herd, aber auch viele antreffen. Die weiße Substanz der Hemisphären kann mit Herdchen geradezu durchsetzt sein. Embolische Herde werden einzeln oder zu wenigen vorkommen, auf Arteriosklerose beruhende werden um so zahlreicher sein, je ausgedehnter die Arterienerkrankung ist. Daher finden wir die multiplen Erweichungen gewöhnlich bei alten Leuten. Sie entstehen nicht gleichzeitig, die einen früher, die anderen später. Daher trifft man frische neben älteren oder bereits zystisch umgewandelten an.

Die Bedeutung der Enzephalomalazie hängt von der Ausdehnung und dem Sitz der Herde ab. Kleinere in der weißen Substanz bleiben oft unbemerkt, größere, zumal die Rinde umfassende Herde müssen um so mehr klinische Erscheinungen machen, je wichtiger für das Leben der zerstörte Gehirnabschnitt ist. Über *traumatische Erweichungen* s. u.

c) Hämorrhagie.

Die zweite, schwere, zu herdförmigen Veränderungen führende Zirkulationsstörung ist die **Blutung,** die teils durch traumatische Einwirkungen, teils, und zwar in klinisch wichtigerer Form, »spontan« zustande kommt.

Fig. 468.

Kleinfleckige und ausgedehntere Verkalkung von Hirnarterien. Die schwarz gehaltenen (durch Silber geschwärzten) Stellen sind die verkalkten.

Fig. 469.

Multiple miliare Aneurysmen an den Verzweigungen einer aus dem Gehirn herausgezogenen Arterie.

Die **»spontanen Blutungen«** liegen meist dem Krankheitsbilde zugrunde, das klinisch als **Apoplexie** bezeichnet wird. Dieser Ausdruck wird deshalb gern gleichbedeutend mit Hirnhämorrhagie gebraucht.

Die spontane Blutung kommt meist durch eine Zerreißung von Arterien zustande. Sie geht gewöhnlich von den mittleren und kleineren Ästen aus, kann aber auch kapillarer Natur sein.

Die Gefäßwand zerreißt nur, wenn sie verändert, niemals solange sie völlig normal ist. Die vorausgegangene Veränderung kann verschiedener Art sein.

So entstehen (meist nur kleinste) Blutungen im Anschluß an Vergiftungen und Infektionskrankheiten (Milzbrand, Pocken, Sepsis, Pneumonie, Malaria, Fleckfieber usw.), bei denen Bakterien im Gefäßlumen wuchern, ferner bei Skorbut und Morbus maculosus. Auch Fettembolie kann ungeheuer zahlreiche, zumal die weiße Substanz durchsetzende kapillare Hämorrhagien veranlassen, die ähnlich auch bei perniziöser Anämie, bei Eklampsie, sehr selten bei venöser Stauung auftreten (vgl. Fig. 129).

Auch Gefäße in weichen Tumoren, zumal in Gliomen, zerreißen gern und führen zu schweren apoplektiformen Blutungen.

Fig. 470.

Wahres Aneurysma einer Gehirnarterie (bei Apoplexie). Oben die quergetroffene Arterie, aus der sich nach unten der Aneurysmasack herauswölbt.

Eine zur *Apoplexie* führende Blutung wird aber am häufigsten durch **Arteriosklerose** veranlaßt. Die sie kennzeichnenden Gefäßveränderungen wurden oben besprochen. Bei der Arteriosklerose zerreißt einmal die fettig entartete oder hyaline, eventuell durch Verkalkung (Fig. 468) brüchige Wand. In einem anderen Teil der Fälle sind die Blutungen auf miliare und größere *Aneurysmen* (Charcot und Bouchard) (Fig. 469) zurückzuführen. Man erkennt sie an den herausgezogenen Arterien als kleinste, sandkorn-, stecknadelkopf- bis erbsengroße Anschwellungen. Sie entstehen auf Grund hyaliner Umwandlung und Verdünnung der Media. Die Intima ist dabei manchmal verdickt. Die Aneurysmen haben eine spindelige oder sackförmige Gestalt (Fig. 470) und zerreißen im letzteren Falle wegen zunehmender Wandverdünnung besonders leicht. In seltenen Fällen liegen sie hauptsächlich in der Hirnrinde, gewöhnlich finden sie sich in den zentralen Ganglien und im Mark der großen Hemisphären.

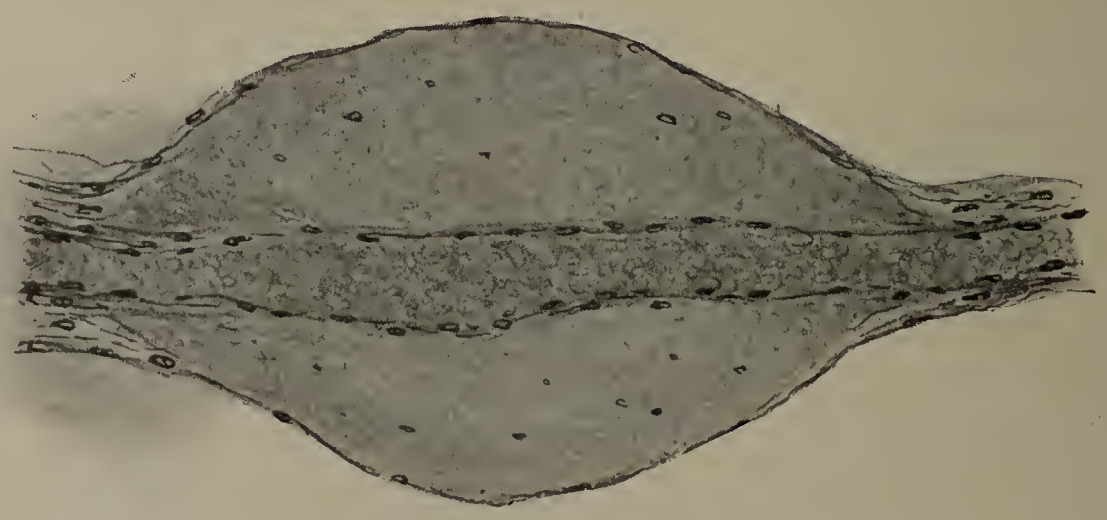

Fig. 471.

Aneurysma dissecans einer kleinen Gehirnarterie. Die spindelige Auftreibung ist durch das zwischen die Gefäßwandschichten ergossene Blut bedingt.

Zur Zerreißung führen fast nur die größeren, zumal die erbsengroßen Aneurysmen, die miliaren nur ausnahmsweise (Pick).

Doch darf man nicht alle Gebilde, die makroskopisch wie echte Aneurysmen aussehen, als solche betrachten. Sehr oft handelt es sich darum, daß Zerreißungen kleiner Gefäße zunächst zu *Blutungen in die Lymphscheide* führen, und daß diese dadurch spindelig oder mehr kugelig ausgedehnt wird. Auch kann eine Blutung nach Art der *dissezierenden Aneurysmen* zwischen Intima und Media erfolgen und dann bei Ausdehnung des so entstandenen Sackes ein echtes Aneurysma vortäuschen (Fig. 471). Alle diese scheinbar wahren Ausbuchtungen können durch weitere Zerreißung zu größeren Blutungen führen.

Die veränderten und die erweiterten Gefäßwände können schon dem gewöhnlichen Blutdruck nachgeben. Ihre Zerreißung aber wird durch seine Steigerung wesentlich begünstigt.

Die Größe der Hämorrhagie (Fig. 472, 473) hängt ab von der Größe des Gefäßes bzw. des geplatzten Aneurysmas. Aus Kapillaren werden nur kleine Blutungen entstehen. Größere Hämorrhagien haben stets Zertrümmerung der Gehirnsubstanz, in die das Blut sich einwühlt, zur Folge. So entsteht ein erbsen-, kirsch-, apfelgroßer Herd (Fig. 472), der aus fetzig zerrissener, mit Blut untermischter Hirnmasse besteht, aber auch größere Blutklumpen einschließen kann. Sein Randteil ist gegen die angrenzenden, zerrissenen, komprimierten, durch Blutfarbstoff gelblich gefärbten und oft noch mit kleineren Hämorrhagien durchsetzten Teile unregelmäßig begrenzt. Der Herd kann den größten Teil einer Hemisphäre einnehmen. Er drückt auf die umgebenden Abschnitte, vergrößert ihr Volumen und flacht ihre Windungen ab.

Fig. 472.

Hämorrhagie in die linke Großhirnhemisphäre. Frontalschnitt. *F* Fossa Sylvii, *V* Seitenventrikel, *L* Linsenkern. Die schwarz gehaltene, unregelmäßig begrenzte Blutung durchsetzt die äußere Kapsel, reicht in den Linsenkern hinein und ist in den Seitenventrikel durchgebrochen.

Der Sitz der Herde ist am häufigsten die zentralen Ganglien und die angrenzenden Teile, seltener die großen Hemisphären, Kleinhirn und Pons. Bei Blutung in die zentralen Ganglien werden diese Teile gegen die Seiten- und den dritten Ventrikel vorgewölbt und oft so bis unter das Ependym zerstört, daß dieses in der Leiche bei Eröffnung der Ventrikel (Fig. 473) oder schon im Leben einreißt. Dann strömt das Blut in die Höhlen ein und breitet sich in ihnen oft bis in den vierten Ventrikel aus. Natürlich kann ein solches Einfließen auch aus jeder anderen den Höhlen benachbarten Hämorrhagie eintreten.

Größere Blutungen führen immer zur **Apoplexie**, zur plötzlichen Aufhebung des Bewußtseins, kleinere nur dann, wenn sie an besonders wichtigen Stellen sitzen. Der Tod kann sich unmittelbar oder nach kurzer Zeit anschließen. Tritt er nicht ein, so bleiben *Lähmungen*, *Aphasie* usw. (s. u.), manchmal auch Reizerscheinungen zurück. In diesen Fällen machen die Herde Metamorphosen durch. Die zerstörte Gehirnsubstanz erweicht, wird aufgelöst, resorbiert und oft durch Flüssigkeit ersetzt, ebenso das Blut, aus dessen Hämoglobin dann zum Teil Hämosiderin gebildet wird. Auch Hämatoidinkristalle kann man oft reichlich antreffen. Die Farbe des Herdes wird so eine rotbraune, gelbbraune,

Fig. 473.

Große Hämorrhagie in Corpus striatum (*S*), Thalamus opticus (*T*) und die angrenzenden Teile am Boden des linken Seitenventrikels, der eröffnet ist. Die dunkeln Teile sind teils Blutkoagula, teils die zerrissenen hämorrhagischen Gewebe. Bei *a* noch zerfetztes, wenig durchblutetes Gewebe. Von Corpus striatum und Thalamus sind die dem dritten Ventrikel anliegenden Flächen noch erhalten und nach rechts hinübergedrängt. *K* Kleinhirn.

rostfarbene. Kommt es zur Bildung einer Zyste, so zeigt die Wand diese braune Farbe, an der man die **»apoplektische Zyste«** erkennen kann. Endet dagegen die Umwandlung des Herdes mit einer Narbe, so ist auch sie pigmentiert. Man trifft solche Narben in einem Gehirn oft in größerer Zahl an. Auch Zysten können mehrfach vorhanden sein, zuweilen in einer Gruppe, die dann wohl aus mehreren nebeneinander gelegenen kleineren Blutungen abzuleiten ist.

Über *traumatische* Blutungen, auch bei der *Geburt*, s. u.

4. Entzündungen im Gehirn. Enzephalitis.

a) Akute Entzündungen.

Die akuten Entzündungen entstehen *einmal* durch *hämatogene* Zufuhr und Ansiedelung von Mikroorganismen, bei Pyämie, Endokarditis, Gelenkrheumatismus, bei Sekundärinfektionen nach Typhus, Masern, Scharlach, Pneumonie, Bronchitis, bei kryptogenetischen Erkrankungen. Von Erregern kommen in Betracht Staphylo-, Strepto-, Pneumokokken, Influenzabazillen, der Meningococcus intracellularis, die Erreger der Rabies, der Soorpilz, Streptothrixarten (Eppinger, Löhlein). *Zweitens* können Bakterien aus Entzündungsherden (vor allem des Ohres), die an das Gehirn anstoßen, und bei direkten Verletzungen eindringen.

Die akuten Entzündungen sind auch im Gehirn durch Alteration, Exsudation und Emigration ausgezeichnet. Oft kommt es neben Thrombosen in den Hirngefäßen nur zu einem durch die Toxine bewirkten Zerfall der Gehirnsubstanz oder auch nur der funktionellen Bestandteile, nicht der Glia. Häufig besteht ferner die einzig nachweisbare Veränderung in dichten Rundzelleninfiltraten, die mit Vorliebe mantelartig die kleineren Blutgefäße umgeben (z. B. bei der *Enzephalitis lethargica*). Diese herdförmigen Veränderungen können so geringfügig sein, daß sie bei Heilung der Krankheit keine Störungen hinterlassen (Fraenkel). Umfangreichere Herde, die den größten Teil einer Hemisphäre einnehmen können, müssen dann Ähnlichkeit mit Erweichungen haben. Sie sind aber oft durch Blutbeimischung rötlich oder rot oder durch multiple kleine kapillare Blutungen gesprenkelt (Enzephalitis haemorrhagica bei Rabies, Influenza usw.) Schreitet die Emigration weiter fort, so bekommt der Bezirk ein um so mehr gelbes oder grünlichgelbes Aussehen, je mehr die Zellansammlung sich der **Eiterung** nähert.

Größere Herde führen meist zum Tode, mäßig große und kleine heilen aus.

Blieb die Glia erhalten, so gerät sie nach Resorption der zerfallenen funktionellen Teile in Wucherung, ebenso aber auch in den angrenzenden Teilen, wenn die Herde ganz untergingen und aufgesaugt wurden. Dann bleibt als Rest des Entzündungsherdes eine umschriebene graue Verdichtung zurück. Sie wird gewöhnlich als *Sklerose* bezeichnet.

Bei der *Rabies* (Hundswut, Lyssa) findet man im Gehirn, zumal in der Medulla oblongata, erweichende, oft hämorrhagische Entzündungsherde mit mehr oder weniger starker zelliger Infiltration. In den Herden fand Negri kleine runde, als Protozoen aufgefaßte Körperchen, die auch andere Beobachter als charakteristisch für die Rabies ansehen, deren Natur aber noch aufzuklären bleibt. Neuerdings wurden die Körperchen auch in den Speicheldrüsen gefunden.

Die **Enzephalitis acuta** (eventuell haemorrhagica) kann nach ihrer Ausheilung ohne weitere Folgen bleiben, sie kann aber auch schwerere Zustände, vor allem Lähmungen hinterlassen. Das ist am häufigsten bei Kindern der Fall. Nach Strümpell geht ein Teil der zerebralen **Kinderlähmungen,** die sich durch Hemiplegie auszeichnen, aus akuter Enzephalitis hervor. (Über die sekundäre Strangdegeneration und über die mit Enzephalitis verbundene *Poliomyelitis acuta* s. unter Rückenmark.)

Die **eitrigen** Entzündungen führen zur Bildung von typischen **Abszessen,** deren Wand zunächst von fetzig erweichtem Gewebe gebildet wird, schließlich aber, nach Monaten, sich gegen die Umgebung abkapselt

durch eine 1 bis mehrere Millimeter dicke, aus gewuchertem, von dem der Gefäße abstammenden Bindegewebe, seltener nur aus Glia gebildete, ziemlich feste rötlichgraue Membran, die sich nach innen abglätten kann, nach außen aber mit dem Gehirngewebe kontinuierlich zusammenhängt.

Der Inhalt ist bald ein dünner, bald ein rahmiger gelber oder gelbgrüner Eiter, der in späterer Zeit manchmal eine schleimige Beschaffenheit gewinnt. Er kann auch jauchigen Charakter haben, eine schmutzig braunrote Farbe besitzen und fötid riechen.

Der Umfang der Abszesse wechselt in weiten Grenzen. Es gibt solche, die man eben wahrnehmen kann, andererseits apfelgroße und größere. Die Zahl ist ebenfalls sehr verschieden. Die kleinsten Abszesse, z. B. bei Soor, sind oft in großer Menge vorhanden, aber auch hasel- bis walnußgroße können sich zu mehreren finden. Ribbert hat einmal bei Bronchiektasie 8, bei Osteomyelitis des Os parietale mehr als 40 gezählt. Die größten kommen meist einzeln vor.

Der *Sitz* hängt mit der Genese zusammen. Die Abszesse nach Schädelverletzung sind dieser im allgemeinen benachbart, die nach eitrigen Mittelohrentzündungen sitzen im Schläfenlappen oder Kleinhirn. In den meisten Fällen ist der Weg, auf dem Bakterien von den Knochen aus in das Gehirn gelangten, nicht mehr festzustellen. Wahrscheinlich kommen die perivaskulären Lymphbahnen in Betracht. Metastatische hämatogene Abszesse können an beliebigen Stellen vorkommen, sitzen aber am häufigsten im Großhirn.

Die Abszesse können *jahrelang* (in einem Falle von Nauwerck 38 Jahre) symptomlos bleiben und erst bei der Sektion gefunden werden, sie führen aber häufiger nach kürzerer oder längerer Zeit zum Tode, sei es, daß sie dauernd wachsen und durch Kompression wirken, sei es, daß sie in die umgebende Gehirnsubstanz oder in die Ventrikel oder nach außen durchbrechen und Meningitis (oft auch ohne eigentliche Perforation) erzeugen. Eine Heilung ist durch operative Eröffnung möglich.

b) Chronische Entzündungen.

Die chronischen Entzündungen stellen sich dar als Wucherungen des Interstitiums, der Glia, an Stelle der schwindenden funktionellen Elemente, der Ganglienzellen und der Nerven.

Hierher gehört die sogenannte **multiple** oder **herdförmige Sklerose** (Fig. 474). Bei ihr ist die Substanz des Gehirns und des Rückenmarkes, seltener nur eines dieser beiden Organe, mit scharf begrenzten Herden durchsetzt, die den Umfang eines Hanfkornes bis einer Bohne und darüber hinaus erreichen, eine graue bis graurote (im Anfang gelbweiße oder grauweiße) Farbe und eine elastische feste oder gar so harte Konsistenz haben, daß sie dem Messer Widerstand bieten. Andere Herde haben eine mehr gelatinöse und weichere Beschaffenheit. Sie haben eine rundliche oder ovale Gestalt, oder sie sind langgestreckt und dann häufig mit zackigen Enden oder auch mit seitlichen Ausläufern versehen. Diese letzteren Formen lassen an eine Beziehung zu Gefäßen denken, die man manchmal als hellere Streifen in der Längsrichtung durch die Mitte der Herde hindurchziehen sieht.

Die Herde kommen am häufigsten in der weißen, aber auch in der grauen Substanz, auch in der Rinde vor, wo sie sich naturgemäß weniger gut als im Mark abheben. Sie können auch im Optikus gefunden werden.

Im Rückenmark, dessen Besprechung des Zusammenhanges wegen hier sogleich angereiht sein mag, finden sich die sklerosierten Bezirke in den weißen Strängen bald hier, bald dort, nehmen sie ganz oder teilweise in Flecken, radiären Streifen und sonstigen unregelmäßigen Figuren ein, beteiligen auch die graue Substanz und zuweilen den ganzen Querschnitt der Medulla. In den härteren grauen Herden sind die Ganglienzellen und die Markscheiden geschwunden, die Achsenzylinder meist noch nachweisbar. Die Glia ist gewuchert und bildet ein dichtes Geflecht relativ dicker Fibrillen. In den gelatinösen Herden ist die Glia weniger dicht, ödematös. Anfangs findet man dichte perivaskuläre Infiltrate mit vielen Körnchenkugeln, später fehlen sie. Von besonderem Interesse ist es, daß in den Herden die *Achsenzylinder* erhalten geblieben, also nur die Markscheiden untergegangen sind.

Die *Ätiologie* und *Genese* der multiplen Sklerose wird verschieden aufgefaßt. Meist allerdings nimmt man an, daß akute Infektionskrankheiten die Veranlassung sind. Aber auch Vergiftungen werden in Betracht gezogen (z. B. Kohlenoxyd). In letzter Zeit erhobene Befunde von Spirochäten (Kuhn u. Steiner) in den Herden bedürfen noch weiterer Bestätigung.

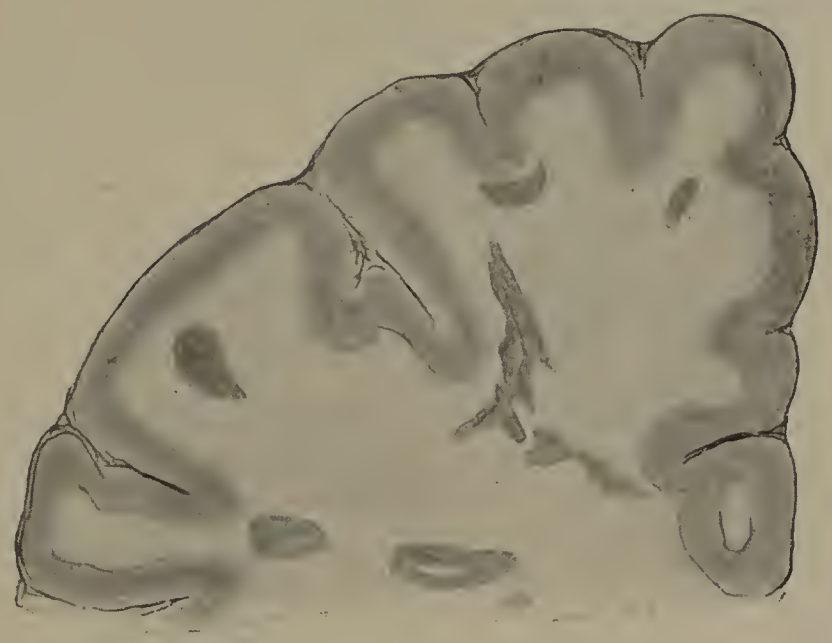

Fig. 474.

Multiple Sklerose des Großhirns. Senkrechter Schnitt durch die linke Großhirnhemisphäre. In der weißen Substanz 8 graue, verschieden gestaltete, zum Teil längliche, um Gefäße angeordnete Herde.

Da die Erkrankung meist über viele Jahre, sogar über Jahrzehnte sich erstreckt, so treffen wir in der Leiche meist die älteren grauen Herde an. An den frühen Stadien, die für die Feststellung der Ätiologie besonders wichtig wären, stirbt der Kranke nicht. Einen frischen Fall mit perivaskulärer Zellanhäufung beobachtete Ribbert (Virch. Arch. 90). Eine nur mehrwöchentliche Dauer des Prozesses gehört zu den Ausnahmen.

Die klinische Bedeutung der schon im Kindesalter, meist aber zwischen 20 und 40 Jahren auftretenden multiplen Sklerose ist durch ihr unaufhaltsames Fortschreiten gegeben. Dauernde Stillstände kommen kaum vor. Völlige Heilungen sind bei dem anatomischen Charakter des Prozesses insofern nicht denkbar, als die Herde ja nicht wieder zur Norm zurückkehren können.

Außer der herdförmigen gibt es auch, zumal bei Kindern, eine **diffuse Sklerose,** die sich über eine ganze Hirnhälfte oder doch über große Teile erstrecken kann und meist mit Verkleinerung der Teile, mit Verschmälerung, Verhärtung und Runzelung der Windungen verbunden ist. Sie beruht auf einer starken Zunahme der Glia bei Abnahme der Nervenfasern, während die Ganglienzellen nicht immer wesentlich verändert erscheinen. Die Ätiologie ist unklar. Der Zustand geht mit Lähmungen und psychischen Störungen einher und findet sich zuweilen bei Idiotie und Epilepsie.

c) Tuberkulöse Entzündungen.

Miliare Tuberkel gibt es in der Gehirnrinde im Zusammenhang mit Meningitis tuberculosa. Eine Miliartuberkulose des ganzen Gehirns kommt nicht vor.

Statt dessen kommt es, namentlich bei *Kindern*, zur Entwicklung erbsen- bis walnußgroßer, selten größerer, geschwulstähnlicher, tuberkulöser Knoten, der sog. **Solitärtuberkel** (Fig. 475). Sie entstehen langsam nach hämatogenem Eindringen von Tuberkelbazillen, die aus anderen Herden, besonders der Lymphdrüsen, abzuleiten sind. Es treten zunächst kleine Knötchen auf, die sich durch periphere Bildungen immer neuer, mit den alten verschmelzender Herdchen vergrößern (*Konglomerattuberkel*), während vom Zentrum aus fortschreitend eine Verkäsung meist so schnell nachfolgt, daß nur eine schmale periphere Zone lebenden, tuberkelhaltigen Gewebes vorhanden ist. An sie stößt außen die gewöhnlich durch den Druck des Knotens und die Wirkung des tuberkulösen Giftes mehr oder weniger erweichte Gehirnsubstanz an. Der Knoten läßt sich so mit Leichtigkeit herausheben. Er ist im ganzen rundlich mit höckriger Oberfläche (Fig. 476).

Fig. 475.
Tuberkel des Kleinhirns *T*. Er ist scharf von der Kleinhirnsubstanz abgesetzt.



Fig. 476.
Großer Tuberkel der linken Großhirnhemisphäre, auf der Dura festsitzend, aus der Gehirnsubstanz herausgehoben. Natürliche Größe.

Zuweilen nach langem Bestand und langsamem Wachstum des Knotens kann die anstoßende Gehirnsubstanz auch sklerosiert sein.

Die Knoten, die zu mehreren vorkommen können, sitzen gelegentlich an jeder Stelle, bevorzugen aber das Kleinhirn (Fig. 475). Im Großhirn kommen sie sowohl im Mark wie dicht unter der Pia vor. Wenn sie in der Rinde entstehen oder aus dem Gehirn herauswachsen, so

kommen sie nicht selten mit der *Dura* so zur Verwachsung (Fig. 476), daß z. B. bei Herausnahme des Kleinhirns der Tuberkel auf der harten Hirnhaut der hinteren Schädelgrube sitzen bleibt, also aus dem Zerebellum herausgerissen wird.

Die Solitärtuberkel können lange ohne deutliche Symptome ertragen werden, wirken aber schließlich durch Vernichtung oder Verdrängung wichtiger Gehirnabschnitte oder durch Druck auf das ganze Gehirn tödlich. Sie können nach ihren klinischen Erscheinungen mit *Tumoren* (meist Gliomen) *verwechselt* und die Quelle einer Miliartuberkulose der Pia werden.

d) Syphilitische Entzündungen.

Die Syphilis der weichen Hirnhäute und des Gehirns wird hier gemeinsam besprochen.

In der Pia führt die Syphilis einmal zu einer diffusen, bald sulzigen, bald weißlich trüben, bald derbschwieligen Verdickung, die besonders an der Basis des Gehirns und am Chiasma vorkommt, auf die hier abgehenden Nerven übergreift und nach Oppenheim die häufigste Form der syphilitischen Hirnaffektion darstellt. In anderen Fällen finden sich umschriebene platte Verdickungen mit zentraler Nekrose. Je älter der Prozeß, um so schwieliger wird das Gewebe. Diese herdförmigen Prozesse verwachsen gern mit der Dura und greifen auf das Gehirn über, in das sie als gummöse Knoten hineinragen, die von den ähnlich aussehenden Tuberkeln durch meist geringere Größe und durch elastischere Beschaffenheit der Nekrose verschieden sind. Auch in der Substanz des Gehirns kommen gummöse Knoten vor, die mit Solitärtuberkeln Ähnlichkeit haben. Sie zeigen keinen bestimmten Sitz. Einen gummösen Knoten am hinteren Rande des Chiasma und auf dieses übergreifend gibt Fig. 477 wieder.

Fig. 477.
Gummiknoten (*g*) im hinteren Winkel des Chiasma, beiderseits auf die Tractus optici übergreifend.

Häufiger als die Gummiknoten des Gehirns sind die syphilitischen Veränderungen der Gehirnarterien, die zu Verschluß des Lumens und zu Erweichungsherden führen. Sie finden sich allerdings gern in Gemeinschaft mit den anderen syphilitischen Prozessen.

Außer den meningealen und vaskulären Entzündungen kann auch eine chronische, zur Verdickung der Pia führende Leptomeningitis wohl am häufigsten bei Paralyse (positiver Spirochätenbefund in den verdickten Häuten!) syphilitischer Natur sein. Das wird insbesondere für das Rückenmark (s. dieses) angenommen.

5. Regressive Veränderungen des Gehirns.

Eine Atrophie des Gehirns stellt sich sehr häufig im hohen Alter ein: **senile Atrophie.** Sie betrifft vorzugsweise das Großhirn. Die Hirnwindungen sind verschmälert, von festerer Konsistenz als vorher, die Sulci klaffen. Die Rinde ist verschmälert, die weiße Substanz etwas reduziert und grauer als in der Norm. Mikroskopisch findet sich eine Verkleinerung und Pigmentierung der Ganglienzellen und eine Verdünnung der markhaltigen Fasern, die auch zum Teil völlig verschwinden.

Den Raum, der durch die Verringerung der Hirnmasse frei wird, nimmt vermehrte Zerebrospinalflüssigkeit ein. Die Pia erscheint ödematös, es besteht Hydrocephalus internus und die Lymphscheiden der Gefäße sind erweitert.

Ein makroskopisch ähnliches Bild wie die senile Atrophie liefert die **progressive Paralyse.** Auch bei ihr sind die Windungen atrophisch und oft gerunzelt, die Sulci weit. Die weichen, meist erheblich verdickten und festeren Hirnhäute sind mit der Hirnoberfläche zumal in dem Stirnlappen und über den Zentralwindungen ausgedehnt verwachsen, so daß an ihnen bei Ablösung Rindensubstanz haften bleibt.

Die Rinde ist gewöhnlich zumal im Stirnhirn erheblich verschmälert. Es finden sich Atrophie der Ganglienzellen und Abnahme der feinen, der Oberfläche parallel verlaufenden markhaltigen Nervenfasern (Tuczek), mäßige Zunahme der Glia, hyaline Wandungen der Kapillaren, lymphoide Zellen (Plasmazellen) und Pigment in den Gefäßscheiden.

Die Paralyse ist das Produkt syphilitischer Infektion. In der Gehirnsubstanz wurden (zuerst von Noguchi) Spirochäten nachgewiesen. Es wird angenommen, daß zum Zustandekommen der Paralyse (da nur ein kleiner Teil der Syphilitiker paralytisch wird) noch besondere schädigende Einwirkungen (Konstitutionsanomalien, Alkoholismus, Trauma, Anstrengungen) nötig sind. Die Erkrankten sind meist Männer in mittleren Jahren.

Das Rückenmark zeigt unregelmäßige graue Degeneration der Pyramiden- und Seitenstränge, manchmal auch der Hinterstränge, ähnlich wie bei der Tabes (s. Fig. 490).

6. Verletzungen des Gehirns.

Verletzungen des Gehirns, die natürlich mit Blutungen einhergehen, treten überall ein, wo ein Trauma, eine Schädelfraktur, eine Kontusion, eine Schußverletzung usw. angreift. In die zertrümmerte Gehirnsubstanz ergießt sich das austretende Blut. In der angrenzenden Substanz finden sich häufig noch punktförmige, stecknadelkopfgroße und größere einzelne oder viele Hämorrhagien, die sich weiter nach außen verlieren. Sie können auch, bei Kontusion, für sich allein vorhanden sein und dann besonders die Rinde in größerer Ausdehnung durchsetzen. Zuweilen sind sie, bei »Contrecoup«, auch an der dem Angriff des Traumas entgegengesetzten Seite des Gehirns vorhanden. Die zertrümmerte hämorrhagische Substanz wird resorbiert, die anstoßende (und die im Herde noch erhaltene) Glia und Pia wuchern, es entsteht eine pigmentierte **Narbe** (seltener eine Zyste). Die Rindenblutungen enden mit hellbraunen Einsenkungen, deren Grund von gewucherter mit hämosiderinhaltigen Zellen durchsetzter Glia gebildet und mit verdickter Pia ausgekleidet ist. Man trifft oft mehrere und viele solcher gelben Rindenherde an, die linsen- bis markstückgroß sein können und meist an der Basis und im Schläfenlappen sitzen. Blutungen entstehen auch bei der *Geburt*, zumal bei Anwendung der Zange. Sie können umfangreich sein und Erweichungsherde mit Hämosiderin und später Narben zurücklassen.

7. Erhöhung des intrakraniellen Druckes.

Durch Tumoren innerhalb der Schädelkapsel, durch Blutungen in das Gehirn oder die Gehirnhäute, durch Hydrocephalus internus tritt eine Raumbeengung ein. Das Gehirn wird zusammengedrückt, die zwischen Gehirn

und Dura befindliche Flüssigkeit verdrängt. Die Hirnhäute werden *trocken* und blutarm. Die Gyri werden abgeflacht, die Sulci verstreichen.

In seltenen Fällen kann die Gehirnsubstanz in erbsengroßen und kleineren Bezirken durch Spalten der Dura hindurchgepreßt werden, zwischen Dura und Knochen zum Vorschein kommen und letzteren grubenförmig zur Atrophie bringen. Auch wird die Gehirnsubstanz in die Pacchionischen Granulationen hineingedrückt. Diese Hernienbildung kommt an der Konvexität und an der Basis vor (v. Recklinghausen, R. Beneke).

8. Veränderungen der Hypophyse und der Zirbeldrüse.

a) Hypophysis.

Sehr selten sind Zirkulationsstörungen mit Blutungen und anämischen Infarkten. Tuberkulose und Syphilis der Nachbarschaft kann auf die Hypophyse übergreifen. Nach Simmonds können septisch-embolische Vorgänge zur Vernichtung der Hypophyse führen (mit den oben angegebenen Folgen). Bei Miliartuberkulose findet man auch in ihr Tuberkel. Auch gibt es eine mehr isolierte hämatogene Tuberkulose mit weitgehender Zerstörung des Organes (Tod im Koma). Syphilis kann ebenfalls in Gestalt von Gummiknoten die Hypophyse verdrängen (Koma). Birch-Hirschfeld fand eine walnußgroße Gummigeschwulst, Stroebe einen kleineren Gummiknoten.

Weitaus am wichtigsten sind die **Geschwulstbildungen der Hypophysis.**

Die meisten Neubildungen müssen von dem vorderen Teile der Hypophysis abgeleitet werden. Am häufigsten handelt es sich um die aus chromophilen (eosinophilen) Epithelien aufgebauten Adenome. Über ihre Beziehungen zur *Akromegalie* s. S. 65, über die Bedeutung des Hinterlappens zur Dystrophia adiposo-genitalis s. ebendort.

Am *Hypophysisstiel* kommen (Erdheim) *Plattenepithelinseln* vor, die als Reste des vom Rachenepithel stammenden Hypophysenganges anzusehen sind. Aus ihnen können sich (verhornende) Plattenepithelkarzinome und zystische mit Epithel ausgekleidete, papilläre Tumoren entwickeln.

Selten sind Tumoren des hinteren nervösen Hypophysenabschnittes. Man hat Spindelzellensarkome beschrieben.

Außerdem wurde über teratoide Neubildungen berichtet.

Metastatische Karzinome, vorwiegend im Hinterlappen mit *Polyurie* wurden beschrieben.

b) Zirbeldrüse.

Nur die sehr seltenen Neubildungen erfordern eine kurze Besprechung. Außer einer einfachen Hyperplasie des ganzen Organes wurden zystische Umwandlungen, sarkomatöse Tumoren, die unter starker Vermehrung des Hirnsandes psammomähnlich werden können, Gliome und Mischgeschwülste beobachtet, von denen die letzteren aus Räumen mit Zylinder- und Plattenepithel, aus Knorpelplatten, Muskulatur und Nerven bestanden.

9. Veränderungen der Hirnhöhlen und ihrer Wandungen.

Die Ventrikel des Gehirns stellen unter normalen Verhältnissen nur enge Spalten mit geringen Mengen von Flüssigkeit dar.

a) Nicht selten aber finden wir sie aus lokalen Gründen erweitert und dann mit entsprechend reichlicherem Inhalte versehen.

Wir nennen die ausgesprochene Vermehrung der Ventrikelflüssigkeit **Hydrocephalus internus** (im Gegensatz zu dem **H. externus,** dem Ödem

der weichen Häute). Der Hydrocephalus internus kommt 1. angeboren oder auf kongenitaler Grundlage extrauterin entwickelt oder 2. erworben zur Beobachtung. Die vermehrte Flüssigkeit wird aus den Plexus chorioidei in die Hirnhöhlen abgeschieden und häuft sich an, wenn die Abscheidung zu reichlich oder vor allem, wenn der Abfluß durch Verlegung der abführenden Lymphwege gehemmt ist.

Die Flüssigkeit der Ventrikel fließt unter normalen Verhältnissen hauptsächlich durch das Foramen Magendii, einen Spalt in dem pialen Abschluß am hinteren Umfange des vierten Ventrikels, in die Lymphbahnen des Subarachnoidealraumes und dann durch die Scheiden der Gehirn- und Rückenmarknerven nach außen ab. Behinderungen dieses Abflusses haben *Hydrozephalus* zur Folge. Aber nicht immer, zumal bei dem *kongenitalen* oder *kongenital angelegten* Hydrozephalus läßt sich anatomisch nachweisen, weshalb der Abfluß gehemmt ist. Man denkt vor allem gern an *entzündliche Vorgänge*, die etwa durch Syphilis oder Potatorium der Eltern bedingt sein sollen. Aber auch Entwicklungsstörungen, *Mißbildungen* kommen in Betracht. Darauf deutet das nicht ganz seltene gleichzeitige Vorhandensein anderer Mißbildungen (z. B. Hasenscharte) hin. Das Foramen Magendii kann weit offen sein, dann muß das Hindernis in den Lymphbahnen der weichen Hirnhäute liegen. Bei dem erworbenen Hydrozephalus spielt einmal die Rhachitis eine Rolle, mit der eine mäßige Flüssigkeitsansammlung oft verbunden ist. Ferner sind Hirnhautentzündungen meist von einem mäßigen Hydrozephalus begleitet. Hier finden sich zwar nur etwa 150 g Flüssigkeit, aber ihre rasche Ansammlung ist bedeutungsvoll. Weiterhin können Geschwülste den Abfluß hemmen.

Da weit überwiegend alle Ventrikel zugleich erweitert sind, so muß das Hindernis gewöhnlich am hinteren Umfange des vierten Ventrikels oder in den weichen Hirnhäuten liegen. Verschluß des Aquaeductus Sylvii macht Hydrozephalus des dritten und der beiden Seitenventrikel, Verlegung des Foramen Monroi bewirkt Wasseransammlung in beiden oder je nachdem nur in einem Seitenventrikel.

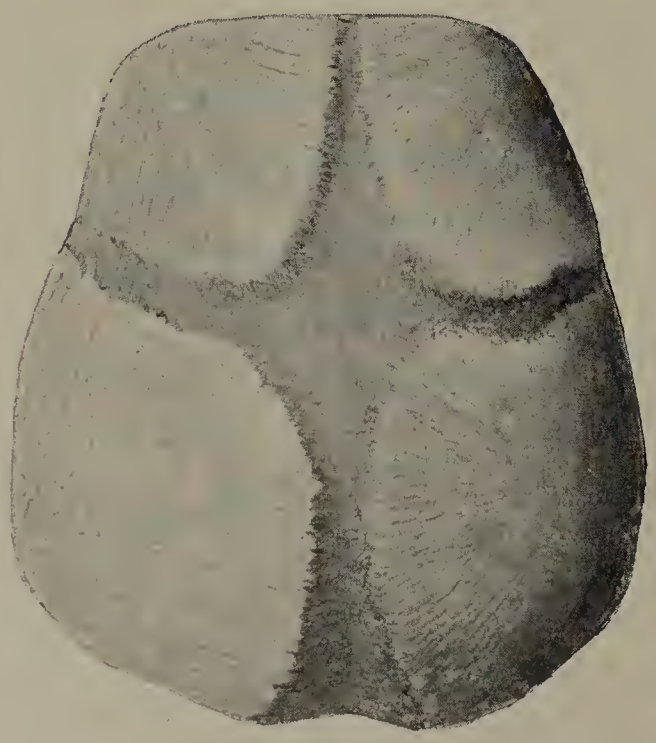

Fig. 478.
Kindlicher Schädel bei Hydrozephalie. Die Nähte sind weit auseinandergetrieben.

Erweiterung der Ventrikel tritt auch ein bei Verkleinerung des Hirnvolumens im Alter und bei progressiver Paralyse.

Die Flüssigkeit drückt auf das Gehirn und dadurch auch auf die Innenfläche des Schädels, der nun seinerseits, solange die Nähte noch nicht fest verbunden sind, nachgibt und sich gleichfalls ausdehnt. Die Nähte klaffen dann oft außerordentlich weit (Fig. 478). So kommt bei Feten und Kindern eine gelegentlich kolossale Vergrößerung des Schädels zustande. Bei der Geburt muß dann der umfangreiche Kopf ein Hindernis abgeben, das eventuell nur durch operativen Ablaß der Flüssigkeit aus den Ventrikeln beseitigt werden kann.

Die Vergrößerung des Kopfes prägt sich aus durch Vordrängung der Stirn, durch Herabdrängung der Decke der Augenhöhle, durch abnorme

Weite der Fontanelle und Klaffen der Nähte, durch dünne Beschaffenheit der platten Knochen, die von multiplen Öffnungen durchbrochen sein können (Aplasie). Bei Ausheilung schließen sich die Nähte, nicht selten unter Mitwirkung von Schaltknochen, die dünnen Schädelknochen werden dick und hart. Die abnorme Schädelgröße aber bleibt bestehen (Fig. 479).

Das Gehirn muß natürlich unter der Verdrängung durch die Flüssigkeit leiden. Denn diese, die meist klar, eiweißarm oder getrübt und dann eiweißreicher ist, kann auf mehrere Liter ansteigen. Die Höhlen der Seitenventrikel werden abgerundet, der Boden abgeflacht

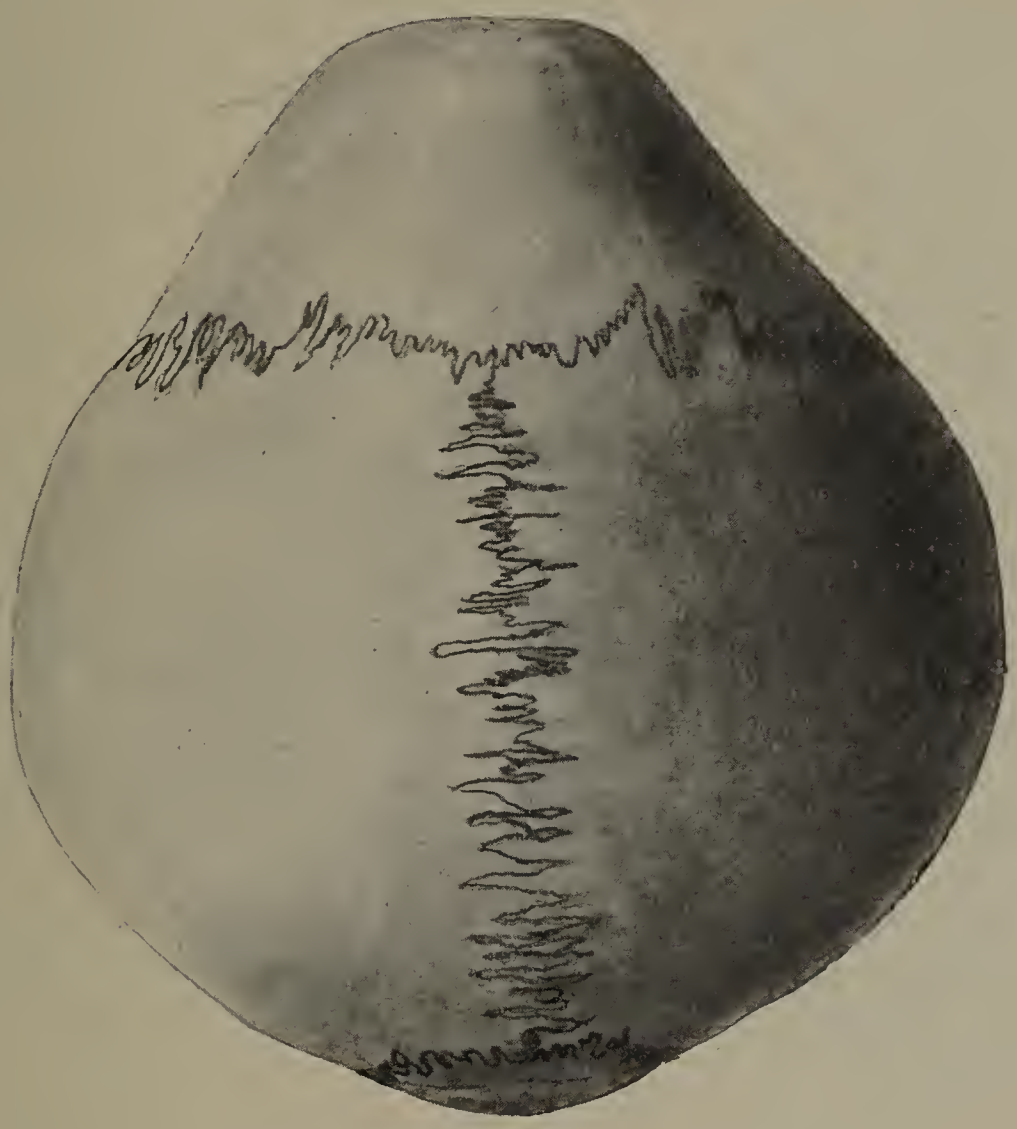

Fig. 479.

Hydrozephalischer Schädel mit geschlossenen Nähten. Der hintere Schädelabschnitt ist außerordentlich erweitert (verbreitert), während der Stirnteil spitz zuläuft.

(Fig. 480). Das Foramen Monroi wird erweitert, das Septum pellucidum durchbrochen. Die Substanz der großen Hemisphären schwindet durch die Kompression mehr und mehr und kann streckenweise ganz fehlen, so daß die erweiterten Höhlen bis an die Pia heranreichen. Diese Veränderungen sind nur bei dem angeborenen Hydrozephalus voll ausgeprägt, fehlen dagegen selbst bei hohen Graden des erworbenen Wasserkopfs. Daraus muß man schließen, daß die Defekte am Gehirn nur zum Teil (wenn überhaupt) als Effekte der Kompression (Druckatrophie) anzusprechen sind, überwiegend vielmehr aus Entwicklungsstörungen (Aplasie, Hypoplasie) resultieren.

Der dritte Ventrikel nimmt an der Dilatation gleichmäßigen Anteil, der vierte weniger.

Das Kleinhirn wird durch den vom Großhirn ausgehenden Druck gegen den Wirbelkanal gedrängt, seine Tonsille und seine Lobi inferiores

werden zapfenartig in das Foramen magnum hineingetrieben. Der Pons liegt teilweise, die Medulla ganz im Wirbelkanal (Chiari).

Die Intelligenz nimmt natürlich meist ab. Die hochgradigsten Hydrozephali sind Idioten, mäßige Grade müssen die psychische Tätigkeit nicht notwendig alterieren. Angeborene intensive Hydrozephalie führt meist schon bei der Geburt oder in frühen Jahren zum Tode.

b) Die Hirnventrikel können auch Blut enthalten, das bei angrenzenden Hämorrhagien hineinfließt und sie ausfüllt. Meist tritt dann rasch der Tod ein. Das Blut kann auch aus den Plexus chorioidei stammen, wenn der Schädel bei der Geburt durch die Zange gequetscht wurde.

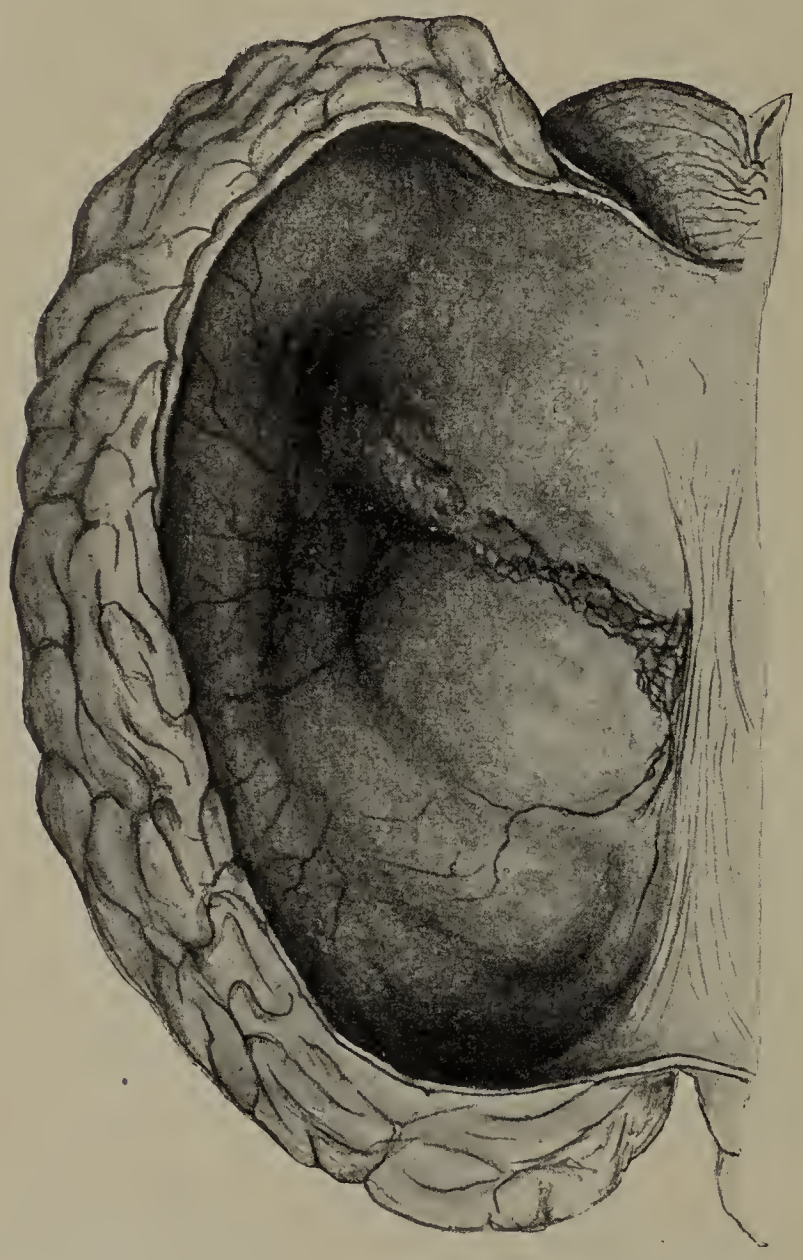

Fig. 480.
Hydrozephalus. Sehr stark erweiterter rechter Seitenventrikel.

c) Die Wand der Seitenventrikel, weniger der übrigen Hirnhöhlen, zeigt bei chronisch entzündlichen Zuständen, chronischem Hydrozephalus, bei Paralyse usw., aber auch ohne besondere Ätiologie einmal diffuse Verhärtungen, die auf der Schnittkante gefühlt werden können, ferner häufig zahllose feinkörnige granuläre Hervorragungen, die aus dichter relativ grobfaseriger Glia bestehen, und häufig epitheliale Gebilde, Abkömmlinge des Oberflächenepithels, einschließen (*Ependymgranulationen*). Diese Granula können Ähnlichkeit mit Tuberkeln haben.

Die Plexus chorioidei enthalten häufig einzelne oder dichtgedrängte Zysten in der Größe eines Stecknadelkopfes bis zu einer Erbse. Sie entstehen durch Ansammlung von Flüssigkeit im Gewebe des Plexus, zumal in den Zotten. Eine besondere Bedeutung kommt ihnen nicht zu.

10. Tierische Parasiten des Gehirns.

Echinokokkusblasen werden gelegentlich im Gehirn aufgefunden, auch frei in den Ventrikelhöhlen. Häufiger und wichtiger ist der Zystizerkus. Er findet sich in einzelnen oder multiplen, aus der Rinde sich vorwölbenden, etwa kirschgroßen Blasen oder, seltener, als Cysticercus racemosus außer in den Hirnhäuten in der Gehirnsubstanz selbst und in den Ventrikeln, zumal im vierten. Die Blasen bleiben symptomlos oder sie rufen je nach dem Sitz und der Größe Störungen (Lähmungen, Schmerzen, Sprachstörungen usw.) hervor und können langsam, aber auch schnell, plötzlich tödlich werden. Letzteres

besonders, wenn sie in den Ventrikeln frei schwimmen. Nach Askanazy können die an den großen Arterien sitzenden Zystizerken Wandentzündung und weitgehende Endarteriitis hervorrufen und so indirekt durch Zirkulationsstörungen schaden.

11. Die Geschwülste der Hirnhäute und des Gehirns.

Der Umstand, daß die primären *Neubildungen der Hirnhäute und des Gehirns* zum Teil gleichartig gebaut sind, daß ihr Ausgangspunkt nicht immer sicher zu bestimmen ist und daß sie in ihrer klinischen Bedeutung vielfach übereinstimmen, berechtigt zu ihrer gemeinsamen Besprechung. Aus ähnlichen Gründen werden auch die sekundären Tumoren im Zusammenhang erörtert.

Eine häufige Geschwulst der Schädelhöhle ist der S. 273 nach seinem histologischen Verhalten besprochene Tumor, den man wegen seiner Abkunft von dem Endothelbelag der Dura **Endothelioma durae matris** nennen,

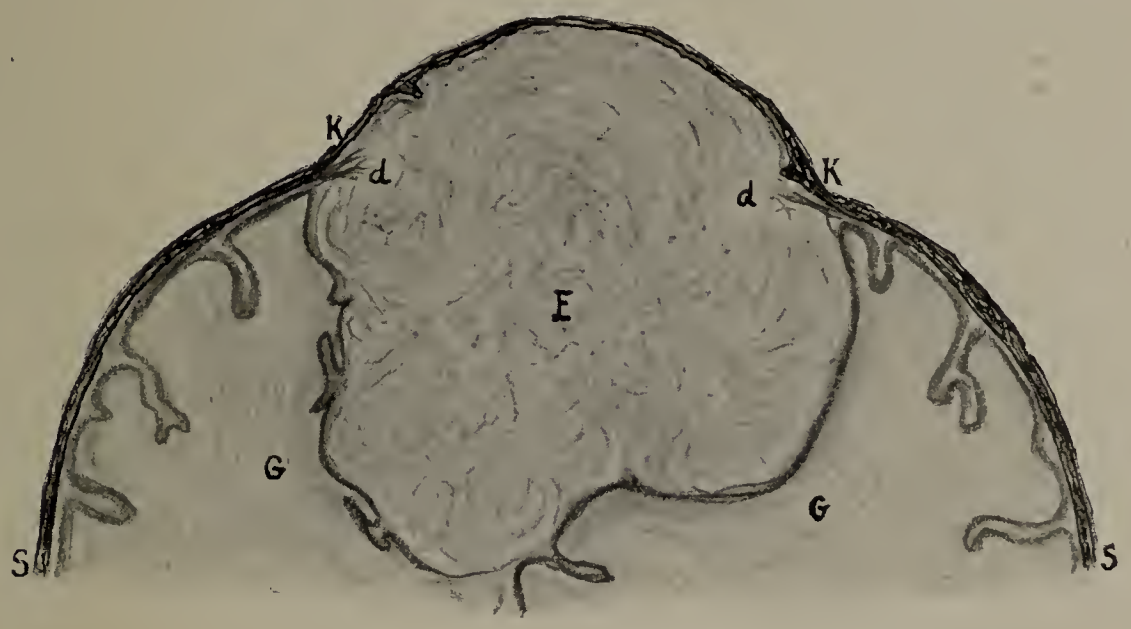

Fig. 481.

Sarkom *E* (Endotheliom) der Dura, das Gehirn *G* sehr weit verdrängend. Die platten Schädelknochen *S S* sind zwischen *K* und *K* durchbrochen. Der Tumor wölbt sich hier nach außen vor und ist mit neugebildeter Knochenlage bedeckt. *d d* die Ränder der durchbrochenen Dura.

den man aber auch nach seinem histologischen Aufbau als *Fibrom*, *Sarkom* oder *Psammom* bezeichnen kann.

Diese Tumoren der Dura und des Gehirns können eine *beträchtliche Größe*, am häufigsten etwa den Umfang eines kleinen Apfels erreichen (Fig. 305), gehen aber auch weit darüber hinaus. Sie haben eine bald weiche, bald festere Konsistenz und sehen auf der Schnittfläche grauweiß oder graurot aus. Der Rand , in dem das Wachstum stattfindet, pflegt besser bluthaltig zu sein als die Mitte, in der es zu gallertig ödematöser Umwandlung, zu Hämorrhagien und zu Nekrosen kommen kann. Erweichungen bis zur Bildung von Hohlräumen mit wäßrigem oder fadenziehendem Inhalt kommen zuweilen vor.

Die Tumoren (Fig. 481) *verdrängen* als rundliche *gut umgrenzte* Körper *die anstoßende Gehirnsubstanz*, bringen sie zur *Anämie* und zu einer meist gelatinösen, gelblich durchscheinenden Erweichung. Diese kann mit kleineren oder größeren Hämorrhagien verbunden und mehrere Zentimeter in die Umgebung ausgedehnt sein. Seltener, bei sehr langsamem Wachstum, ist die angrenzende Substanz durch Gliawucherung sklerosiert und die Neubildung mit ihr in festerem Zusammenhang.

Die Druckwirkung des Tumors macht sich aber auch über die direkt anstoßende Hirnsubstanz hinaus geltend. So ist z. B. bei Sitz in der einen Großhirnhemisphäre deren an den großen Gehirnspalt angrenzende Fläche oft konvex weit gegen die andere Hälfte hinübergeschoben und diese entsprechend zusammengepreßt. Es leidet also der ganze Schädel-

Fig. 482.
Gliom der linken Großhirnhemisphäre. Frontaler Durchschnitt des Präparates der Fig. 489. Die Hemisphäre ist durch das Gliom, *G*, erheblich vergrößert, Rinde und Mark sind vom Tumor durchwuchert und nicht mehr abzugrenzen. Bei *A* die älteste, erweichte und teilweise nekrotische Stelle des Tumors.

inhalt. Wächst der Tumor zugleich oder vorwiegend nach außen, so kann (selten!) der im Wege stehende Knochen zum Schwunde gebracht werden (Fig. 481). Die Neubildung wölbt sich dann mehr und mehr unter den *Kopfweichteilen* vor und durchbricht schließlich auch diese.

Die *Bedeutung des Tumors* liegt in dem *Druck* auf den Schädelinhalt. Die Symptome wechseln nach dem Sitz und lassen oft eine sichere *Lokalisation* zu. Der *operative* Eingriff ist möglich, weil die Geschwülste

gut umgrenzt sind und deshalb ganz entfernt werden können (im Gegensatz zum Gliom s. u.).

Nahe verwandte Neubildungen sind die sogenannten »*Kleinhirnbrückenwinkeltumoren*«, die meist am intrakraniellen Akustikus sitzen, multipel sein können und fibrom- oder sarkomähnlich gebaut sind. Auch sie lassen sich lokalisieren und operieren. Als Kleinhirnbrückenwinkeltumoren kommen aber auch sogenannte *Neurinome*, und zwar nach neueren Untersuchungen anscheinend häufiger, vor.

Die meist nur kleinen **Lipome** sitzen in den weichen Häuten (an der Basis und über dem Balken). Die sehr seltenen **Osteome** bleiben manchmal ohne Erscheinungen. Knöcherne, unregelmäßige platte Körper von Markstück- und

Fig. 483.

Gliom der linken Großhirnhälfte. *S* Stirnhirn, *F* Fossa Sylvii, *G* Gliom. Über dem bis an die Oberfläche grenzenden festen, weißlichen Tumor sind die Gehirnwindungen nicht mehr vorhanden (s. Fig. 482).

Talergröße und darüber, in die Dura, vor allem in den vorderen Abschnitt der großen Sichel, aber auch in das Tentorium eingelagert, sind als Produkte der Dura in ihrer Eigenschaft als inneres Periost des Schädels anzusehen. Über kleine Kalkplättchen der Pia s. das Rückenmark.

Angiome sind selten. Über das Angioma arteriale racemosum s. S. 214.

Ein charakteristischer Tumor der zentralen Nervensubstanz ist das **Gliom,** also jene aus wuchernder Glia bestehende Geschwulst, die in der Gestalt weicher Neubildungen *in allen Teilen des Gehirns und des Rückenmarks* vorkommt.

Die *Gliome* sind (Fig. 482—484) meist nicht scharf umschrieben, sie zeigen infiltrierendes Wachstum und verlieren sich in die Umgebung allmählich. Ihr Umfang kann sehr beträchtlich werden, sie können eine ganze Hemisphäre einnehmen. Wachsen sie unter der Gehirnoberfläche, so

werden sie außen als graue Massen sichtbar, bringen die Sulzi zum Verstreichen und sind auf ihrer äußeren platten Fläche von der komprimierten, meist nur mäßig gefäßhaltigen Pia überzogen (Fig. 483).

Das Gliom hat auf der Schnittfläche eine graue Farbe und eine weiche, zuweilen fast fluktuierende Konsistenz. Ausgedehnte Fettentartung bedingt eine weißgelbliche Farbe, ödematöse Durchfeuchtung ein gallertiges Aussehen, Hyperämie eine fleckige oder diffuse Rötung. Auch kommt es zu Blutungen, die den Tumor ganz durchsetzen und bei der Sektion eine reine Hämorrhagie vortäuschen können. Endlich kann der Tumor durch Degeneration und Nekrose erweichen. Wenn dann die zerfallenen Massen resorbiert und durch Flüssigkeit ersetzt werden, entsteht eine das Gliom oft bis auf einen schmalen Randabschnitt ersetzende Zyste. Andere Zysten entstehen durch Erweiterung von Räumen innerhalb des Glioms, die wie die embryonalen Hirnhöhlen mit Epithel ausgekleidet sind.

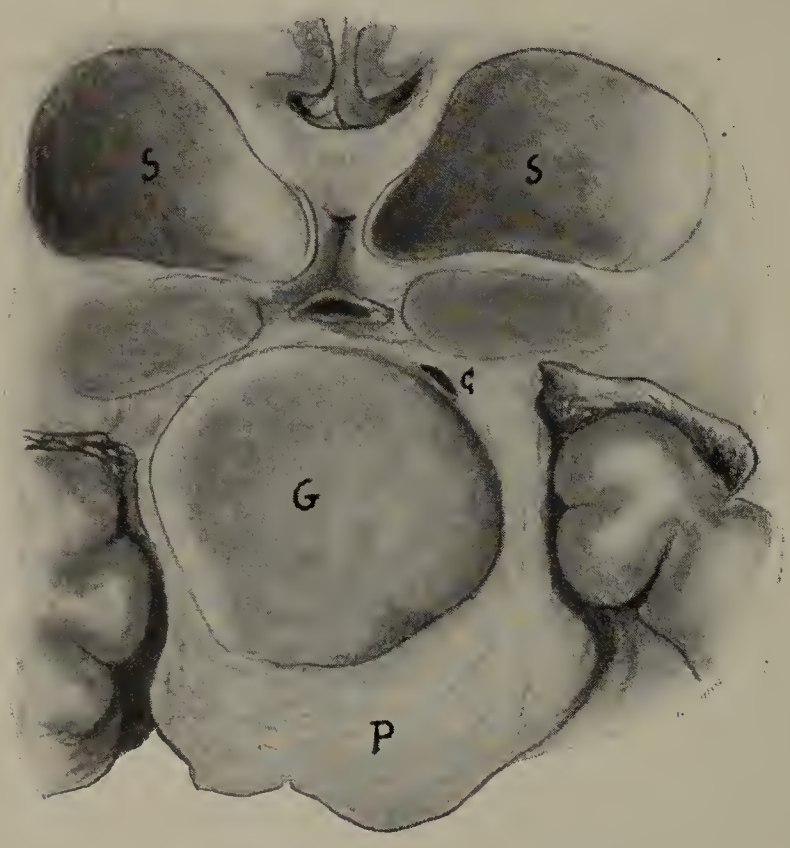

Fig. 484.

Gliom des Pons. Frontaler Durchschnitt. *G* Gliom, *P* Pons, *C* Aquaeductus Sylvii, durch den Tumor bei Seite gedrängt und komprimiert. *S S* die erweiterten Seitenventrikel.

Operative Entfernung ist wegen des Sitzes und wegen des infiltrierenden Wachstums schwierig.

Seine klinische Bedeutung ist vor allem in der Verdrängung der Gehirnsubstanz, seltener in den Blutungen, die einen apoplektischen Anfall vortäuschen können, gegeben. Dagegen macht der Tumor keine Metastasen.

Über das Neuroglioma ganglionare (tuberöse Sklerose), das in knorpelähnlich harten Herden auftritt, die Rinde und das angrenzende Mark umfassen und mit Rhabdomyomen des Herzens kombiniert sein kann s. S. 232.

Den Tumoren nahe stehen sog. Heteropien grauer Substanz, d. h. Verlagerungen kleiner Bezirke derselben auf die Innenfläche der Ventrikel und auf die Außenfläche der Hirnrinde, sowie in das Marklager.

Von *epithelialen Geschwülsten* wurde das **Cholesteatom** bei den Geschwülsten besprochen. Seltener sind andere epitheliale Tumoren. In den Ventrikeln, besonders im vierten, kommen gelegentlich papillär gebaute, manchmal ausgesprochen zottige Tumoren vor, die aus einem bindegewebigen von den Plexus bzw. der Pia abzuleitenden Grundstock und einem einschichtigen Epithelüberzug bestehen und zuweilen so groß sind, daß die Ventrikel beträchtlich erweitert werden.

Auch Karzinome oder wenigstens epitheliale Neubildungen von einem ähnlichen Bau wurden, aus dem Ventrikelepithel abgeleitet, beschrieben.

Zu den intrakraniellen Tumoren gehören auch die Resultate *fetaler Inklusionen*. Weigert beschrieb einen solchen zusammengesetzten Tumor an

Stelle der Zirbeldrüse, Saxer einen anderen im dritten Ventrikel, Strassmann und Strecker fanden ein Teratom im rechten Plexus chorioideus, Eberth eines an der Durainnenfläche der rechten Hemisphäre.

Neben den primären Tumoren sind auch die sekundären praktisch wichtig.

Sarkome der Schädelknochen und Karzinome der Kopfhaut können sich nach Durchwucherung der Knochen auf die Hirnhäute und auf das Gehirn ausbreiten.

Ein Übergreifen auf das Gehirn kommt ferner bei den malignen Neubildungen des Auges, dem Gliom und dem Melanom vor. Sie wachsen gern im Optikus oder in dessen Umgebung in die Schädelhöhle, in das Gehirn, die Hirnhäute vor und erzeugen, wenn Zellen aus ihnen in der Zerebrospinalflüssigkeit verbreitet werden, Metastasen auf der Innenfläche der Dura.

Metastasen irgendwo im Körper sitzender maligner Geschwülste kommen meist nur bei allgemeiner Metastasierung vor; eine Ausnahme bilden die Bronchialkarzinome, die gelegentlich nur in das Gehirn metastasieren. Die Melanome erzeugen relativ oft in die Häute und das Gehirn meist zahlreiche, überall verteilte hanfkorn- bis nußgroße Knoten. Sarkome kommen in Gestalt meist flacher Metastasen in der Dura vor. Karzinome entwickeln sich als meist flachere Knoten in der harten Hirnhaut und als gewöhnlich vereinzelte runde Neubildungen in der Gehirnsubstanz. Doch treten sie auch multipel auf, insbesondere die Gallertkrebse. Nicht ganz selten wird eine krebsige (auch sarkomatöse) Infiltration der Hirnhäute beobachtet, die zuweilen makroskopisch nicht sicher erkannt werden kann (»Meningitis carcinomatosa«), in anderen Fällen zu einer diffusen Verdickung der Hirnhäute führt.

C. Rückenmark.

1. Rückenmarkhäute.

Eitrige Pachymeningitis entsteht meist fortgeleitet von umgebenden (besonders Knochen-) Prozessen. Der Eiter kann sich zwischen Knochen und Dura reichlich ansammeln und die Medulla komprimieren. Gewöhnlich findet sich dann auch Eiter zwischen Dura und Pia.

An der Dura spinalis kommt auch eine Pachymeningitis haemorrhagica vor. Am häufigsten ist dieser Befund bei Geisteskranken (Blödsinnigen, Paralytikern), wo zuweilen die neugebildete Membran sich über der ganzen Länge des Rückenmarkes findet, ferner bei Potatoren.

Es kommen ferner gummöse Knoten an der Dura vor, auch gibt es eine diffuse syphilitische Pachymeningitis. Tuberkel kommen auf der Dura spinalis bei Leptomeningitis tuberculosa regelmäßig vor (Chiari). Es gibt auch eine umschriebene Duratuberkulose bei Tuberkulose der Wirbel. Ferner kommen an der Dura größere Tuberkel vor, die haselnußgroß werden können und das Rückenmark komprimieren.

Von Parasiten ist der Cysticercus cellulosae im Sack der Dura mater gefunden worden (Westphal). Häufiger ist der Befund des Echinokokkus, der aber meist sekundär aus den angrenzenden Muskeln oder Knochen eindrang.

Blutungen in den weichen Rückenmarkshäuten finden sich nach Traumen, bei Skorbut, Hämophilie, bei gewissen Infektionskrankheiten (Pyämie, Pocken), bei Asphyxie der Neugeborenen. Umfängliche Hämorrhagien können Lähmungen zur Folge haben.

Die akuten meist eitrigen Entzündungen der Pia spinalis sind einmal Fortsetzungen der gleichen Prozesse an der Pia cerebralis. Das gilt insbesondere für die **Meningitis cerebrospinalis.** Auch im Anschluß an Verletzungen oder benachbarte Entzündungen oder metastatisch oder auch ohne nachweisbare Infektionsquelle kann die akute Meningitis entstehen. Anfänglich findet sich zwischen Arachnoidea und Pia, sowie auch im Sacke der Dura eine trübe Flüssigkeit, die immer mehr eitrigen oder eitrig-fibrinösen Charakter annimmt. Sie kann im Lendenmark durch Punktion gewonnen und dann auf ihre Bakterien untersucht werden. Das eitrige Exsudat infiltriert zunehmend die Spalträume der weichen Hirnhäute und bildet so eine gelblich-grüne, oft sehr dicke Schicht um das Rückenmark (Fig. 485).



Fig. 485.
Eitrige Meningitis des Rückenmarkes. Die Pia ist dick eitrig infiltriert, so daß man von der Medulla nichts sieht. Bei *e* erkennt man auf dem Durchschnitt, wie dick die Pia geworden ist, *d* Dura.

Chronische Leptomeningitis wird für sich allein oder bei Pachymeningitis oder benachbarten entzündlichen Prozessen und Tumoren beobachtet. Sie hat, wenn die Pia lediglich weißlich getrübt oder zugleich verdickt erscheint, keine besondere Bedeutung. Es gibt eine chronische *syphilitische Leptomeningitis* mit weißlicher Piaverdickung, die man wegen der Möglichkeit eines Druckes auf die hinteren Wurzeln zur Tabes in Beziehung gesetzt hat (s. u.).

Wenn eine Entzündung der Hirnhäute mit einer solchen des Rückenmarkes verbunden ist, so spricht man von *Meningo-Myelitis.*

Die *Tuberkulose* ist als miliare Eruption meist Teilerscheinung der Meningitis tuberculosa cerebralis. Es kommen aber auch größere Tuberkel vor.

2. Veränderungen des Rückenmarkes.

a) Allgemeines über die pathologisch-anatomischen Veränderungen des Rückenmarkes.

Was früher über das Verhalten untergegangener Teile des Gehirns gesagt wurde, gilt auch hier. Im Rückenmark sind aber von besonderer Wichtigkeit die **Strangdegenerationen.**

Wenn die Leitungsbahnen des Gehirns durchschnitten oder durch pathologische Prozesse unterbrochen werden oder wenn die zugehörigen zentralen Gebiete des Groß- und Kleinhirns (durch Blutung, Erweichung, Enzephalitis, Tumoren) zerstört werden, so tritt ein Untergang der Nervenfasern im Sinne ihrer Leitung ein. Es entsteht eine sekundäre, eine Strangdegeneration, weil im normalen Rückenmark die sensiblen und die motorischen Fasern zu geschlossenen Bündeln vereinigt sind und weil sich jene sekundäre Entartung an diese Verbreitungsweise hält.

Da nun die zum Gehirn aufwärts leitenden sensiblen Fasern in den Hintersträngen vereinigt und da zentripetal leitende Fasern auch in den an den Seiten des Rückenmarkes angeordneten platt unter der Pia liegenden Kleinhirnbahnen und Gowersschen Bündeln vorhanden

sind, so wird oberhalb einer Unterbrechung im Rückenmark eine »**aufsteigende Degeneration**« (vgl. Fig. 490) in diesen Strängen eintreten. Am deutlichsten ist stets die Veränderung der Hinterstränge. Im unteren Teile der Medulla spinalis entarten sie in ganzer Breite, während nach oben die Degeneration der Keilstränge sich allmählich verliert und die der sogenannten Gollschen Stränge allein übrigbleibt.

Unterhalb der Unterbrechung wird im Rückenmark eine Strangdegeneration in den motorischen Bahnen eintreten. Diese sind im ganzen Rückenmark durch die Pyramidenseitenstrangbahn, die im hinteren Teil der Seitenstränge liegt, im Hals- und oberen Brustmark auch durch die Pyramidenvorderstrangbahn zu beiden Seiten der vorderen Inzisur repräsentiert. Diese Stränge also sind es, die eine »**absteigende Degeneration**« zeigen (Fig. 486).

Die Strangdegenerationen können mancherlei Variationen zeigen.

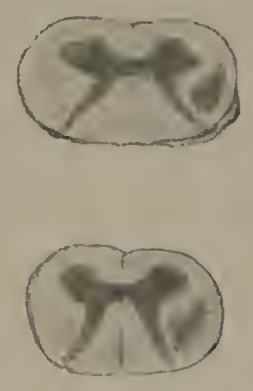

Fig. 486.

Graue, absteigende Degeneration der Seitenstränge des Rückenmarkes. In der rechten Hälfte sieht man im hinteren Teile der Seitenstränge je einen grauen Herd.

b) Die Mißbildungen des Rückenmarkes.

Weniger bedeutsame Mißbildungen sind abnorme Kürze oder Länge des Rückenmarkes, geringe Dickenentwicklung mit Kleinheit der histologischen Bestandteile, mangelhafte Entwicklung der einen oder anderen Leitungsbahn und Asymmetrien der Medulla, zumal der grauen Substanz.

Selten ist die Spaltung des Rückenmarkes, die **Diastematomyelie,** bei der der untere Abschnitt in zwei miteinander verbundene Hälften, die nahezu normal oder abnorm gebaut sind, geteilt ist (Fig. 487). Viel seltener ist die völlige Verdoppelung in zwei getrennte Medullae bei Doppelmißbildungen und besonders bei der Rhachischisis (Fig. 489). Als Teilerscheinung anderer umfangreicher Mißbildungen kommt auch ein Fehlen des Rückenmarkes vor.

Eine seltene Anomalie, die Ausdehnung des Zentralkanals durch Flüssigkeit, die **Hydromyelie,** ist dem Hydrozephalus analog. Sie kann mit ihm zugleich angeboren

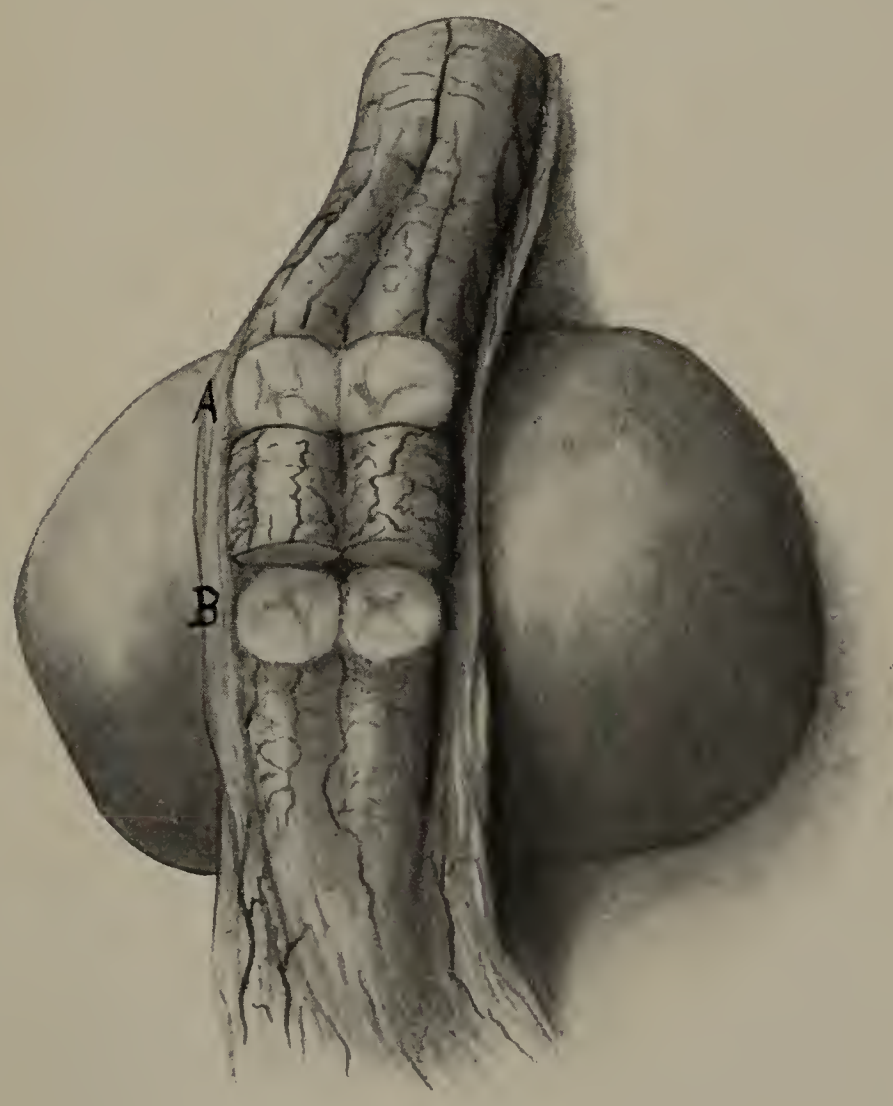

Fig. 487.

Verdoppelung des Lendenmarkes bei einem Manne. Keine klinischen Erscheinungen. Bei *A* und *B* ist die verdoppelte Strecke durchschnitten und man sieht die fast völlig getrennten, mit etwas schiefer Zeichnung der grauen Substanz versehenen Hälften. Nach oben und unten fließen sie wieder zusammen.

vorhanden sein. Das Rückenmark stellt in den höchsten Graden einen dünnwandigen Kanal dar, der gleichmäßig oder ungleichmäßig weit ist und divertikelähnliche Ausbuchtungen zeigen kann.

Die wichtigsten Mißbildungen des Rückenmarkes sind mit Spaltung der Wirbelbögen, **Rhachischisis,** verbunden. Sie kommen einmal gleichzeitig mit Anenzephalie vor und können sich von dem mißbildeten Schädel an in sehr verschiedener Ausdehnung nach abwärts erstrecken (Fig. 465). Die Wirbelkörper sind selten ebenfalls gespalten, meist erhalten, wenn auch mit Abnormitäten versehen. Die *Wirbelbögen fehlen* oder sind zum Teil ausgebildet und liegen ausgebreitet in der Ebene der Körper. Diese sind zunächst von der Dura bedeckt, auf der sich eine gefäßhaltige Haut befindet, die aus der Pia und dem mit ihr verbundenen markhaltigen Rudiment des Rückenmarkes besteht und seitlich unter Vermittlung einer glatten bläulich-weißen Zone in die Epidermis übergeht. Jene Haut nennt v. Recklinghausen die Area medullo-vasculosa, die glatte Zone die Area epithelio-serosa. Zwischen Dura und Pia kann sich Flüssigkeit ansammeln.

Ein Fehlen der Wirbelbögen (eines oder mehrerer), so daß man am mazerierten Skelett von hinten her durch eine Öffnung in den Wirbelkanal hineinsieht, kommt auch ohne Anenzephalie für sich allein am häufigsten in der Lumbosakralgegend vor. Man nennt den Zustand **Spina bifida.**

Aus dem Defekt können sich in wechselnder Anordnung mit Flüssigkeit gefüllte aus Rückenmark oder den Häuten gebildete Säcke herauswölben: **Spina bifida cystica.**

Der Sack kann *erstens* nur von den *Meningen* gebildet sein. Das in normaler Lage befindliche Rückenmark ist unbeteiligt. Der Zustand heißt *Meningozele.* Er ist in reiner Form *sehr selten.* Meist sind Rückenmark oder Nerven dadurch beteiligt, daß sie in den Sack hineingezogen sind.

Zweitens kann sich ein Sack vorstülpen, der durch Wasseransammlung im Zentralkanal entstand, also von dem auseinandergedrängten und verdünnten Rückenmark selbst gebildet wird. Dann redet man von *Myelozystozelen* oder, da auch in den Häuten meist zugleich eine Flüssigkeitsansammlung besteht, von *Myelozystomeningozelen.* Vom Rückenmark selbst ist gewöhnlich nur noch eine Auskleidung des Sackes mit einem dem Zentralkanal entsprechenden Zylinderepithel der einzige Rest. Aber er reicht hin, um die Myelozystozele sicherzustellen.

Die *dritte,* am typischsten in der Lumbosakralgegend, weniger oft im Hals- und Brustteil befindliche Spina bifida wird *Myelozele* oder *Myelomeningozele* genannt. Der Wirbelkanal blieb an einer umschriebenen Stelle offen; das Rückenmark liegt in dem Defekte rudimentär und platt ausgebreitet, während nach oben und eventuell auch nach unten das normale Rückenmark sich anschließt, dessen Zentralkanal sich beim Übergang in den nicht geschlossenen Teil öffnet. In dieser Gestalt verharrt aber die Spina bifida sehr oft nicht. Vielmehr sammelt sich gewöhnlich zwischen Dura und Pia an der Vorderfläche des Rückenmarkrudimentes Flüssigkeit an (Fig. 488), und so wird die weiche Hirnhaut samt der Area medullo-vasculosa und der Area epithelio-serosa aus dem Defekt nach hinten herausgedrängt und zystisch emporgehoben. So kommt die Area auf die Höhe des Sackes zu liegen. Sie ist manchmal nur klein, vernarbt oder auch von Haut überzogen. In der Zyste sieht man aus dem Wirbeldefekt das Rücken-

mark von oben her in den Sack eintreten und an der Innenfläche unterhalb der Area angeheftet. Die aus ihm entspringenden Nerven müssen dann, um zu ihren Intervertebrallöchern zu gelangen, zum Teil rückwärts an der Medulla nach aufwärts laufen (Fig. 488, 489).

In manchen Fällen verbindet sich mit der Spina bifida eine mehr oder weniger ausgedehnte Zweiteilung des Rückenmarkes (Fig. 489): *Diastematomyelie.*

Es gibt auch eine Form der Spina bifida, die wegen ihrer Verborgenheit **Spina bifida occulta** heißt. Bei ihr hat sich die Haut über der Wirbel-

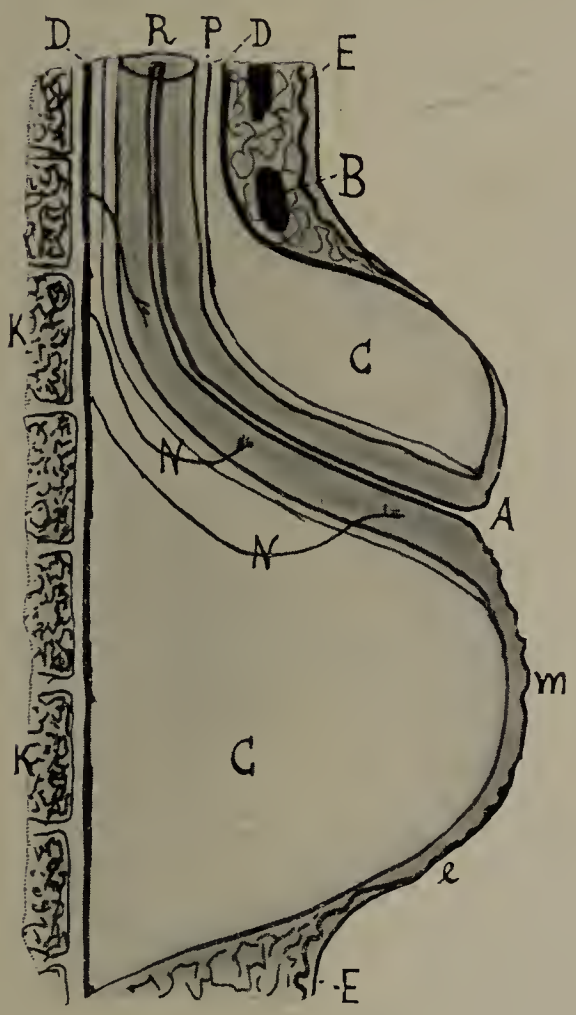

Fig. 488.

Schematischer Durchschnitt durch eine Spina bifida. *K K* Wirbelkörper. *C C* Zystenraum, durch den das Rückenmark *R* hindurchzieht, um auf der Höhe der Zyste zu enden. Hier öffnet sich bei *A* der Zentralkanal nach außen. Das Rückenmark setzt sich nach oben und unten von *A* als Area medullo-vasculosa *m* fort und geht durch die Area epithelio-serosa *e* in die Epidermis *E* über. *D* Dura, *P* Pia, *B* Durchschnitte der Wirbelbögen. *N N* Nerven, die nach dem Ursprung aus dem Rückenmark rückwärts und aufwärts zu den Austrittsstellen ziehen.

Fig. 489.

Spina bifida mit Verdoppelung des Rückenmarkes, *R*, welches samt angrenzenden Abschnitten durch Exzision der bedeckenden Teile freigelegt ist. Man sieht es sich in zwei nach unten divergierende Äste teilen. *D* Dura. *A* Area medullo-vasculosa. *H* Haut mit Haaren. *a* kleine Grube, der entsprechend das eine Rückenmark innen angeheftet ist. Die Nervenursprünge verlaufen im Durasack etwas retrograd.

spalte geschlossen. Es findet sich keine oder nur eine geringe Hervorragung. Erst beim Zufühlen bemerkt man den Defekt der Wirbelbögen. Die Epidermis ist über der Stelle oft auffallend und zuweilen sehr lang behaart und verrät so die Mißbildung. Meningen und das Rückenmark sind mißbildet, aber nicht aus dem Wirbelkanal herausgetreten. Gewöhnlich ist Fett- und manchmal auch Muskelgewebe in die Öffnung hineingewachsen und bildet in den geschlossenen Wirbelkanal hinein eine mit dem Rückenmark verschmolzene geschwulstähnliche Masse (v. Recklinghausen, Ribbert, Virch. Arch. 132). Es handelt sich meist um eine Kombination von Muskulatur, Binde- und Fettgewebe: *Myofibrolipom.*

Die höheren Grade der Spina bifida schließen die Lebensfähigkeit um so mehr aus, als sie manchmal mit anderen Anomalien, besonders Bauchspalte zusammen vorkommen. Geringere Grade sind operativ angreifbar. Sie gehen, wie auch die Spina bif. occulta, gern mit nervösen Störungen der Unterextremitäten einher (mit Anästhesie, Verbildungen der Füße, Mal perforant du pied, Druckgeschwüren usw.).

Die Spina bifida occulta wird angesehen als hervorgegangen aus einem Schrumpfungs- und *Heilungsvorgang* einer früher bestandenen Spina bifida cystica.

Die *Erklärung* der Wirbelspalte ist auf verschiedene Weise versucht worden. Man muß auf die erste Anlage des Rückenmarkes, auf eine Entwicklungsanomalie des Ektoderms und darüber hinaus auf eine Keimanlage zurückgehen. Dafür spricht die beobachtete Erblichkeit und das familiäre Vorkommen.

c) Zirkulationsstörungen.

Verstopfung von arteriellen Gefäßen kommt mit den gleichen Folgen wie im Gehirn vor, selten durch Embolie (Gasembolie bei der Caissonkrankheit), meist durch Thrombose in arteriosklerotischen Gefäßen, am häufigsten in der Medulla oblongata. Kapillare Blutungen finden sich namentlich nach Quetschungen, in Erweichungsherden, in der Umgebung von Tumoren, bei Infektionen (Tetanus) und bei venöser Stauung. Größere Hämorrhagien entstehen durch Zerreißung arterieller Gefäße bei Trauma oder Arteriosklerose. Die Blutherde sind rundlich, selten über haselnußgroß, oder, wenn das Blut sich zwischen die Längsfasern einwühlte, von der Form eines Kanales. Die Hämorrhagie kann in den Zentralkanal oder unter die Pia durchbrechen.

d) Die Entzündung des Rückenmarkes, Myelitis.

Von Myelitis kann man nur reden, wenn entzündungserregende Agentien im Rückenmark zum Angriff kamen und die früher besprochenen Vorgänge an Gefäßen und fixen Elementen hervorriefen. Da aber die Entzündungserreger auch Degeneration und Zerfall bewirken und andererseits primäre Degeneration entzündliche Prozesse im Gefolge haben, so lassen sich anatomisch die primär und die sekundär entzündlichen Veränderungen kaum voneinander trennen. Man spricht daher oft auch von Myelitis, wenn ein primärer Zerfall, z. B. eine traumatische Quetschung vorliegt.

Hier soll die eigentliche Myelitis besprochen werden.

Die Entzündungen des Rückenmarkes werden nur selten durch Fremdkörper veranlaßt. Am häufigsten handelt es sich um bakterielle Infektionen, die durch eine Verletzung oder aus entzündeter Umgebung oder auf Nervenbahnen in die Medulla gelangten. Andererseits schließt sich eine hämatogene Entstehung an Infektionskrankheiten an. Dahin gehören Typhus, Pocken, Diphtherie, Pyämie und Sepsis, Gelenkrheumatismus, Milzbrand.

Die Mikroorganismen veranlassen durch ihre Gifte Degenerationsprozesse, an die sich Hyperämie, Exsudation, manchmal auch Blutungen anschließen. Der befallene Abschnitt wird rot, später wieder blaß, aber nicht selten mit Ekchymosen durchsetzt und weicher. Diese Konsistenzverminderung steigert sich mit der Menge der Leukozyten, die sich so reichlich ansammeln können, daß man von Eiterung reden muß. Zu dieser

eitrigen Myelitis kommt es am seltensten auf metastatischem Wege, etwas häufiger durch Fortschreiten einer eitrigen Meningitis, meist nach Wirbelsäulenverletzung.

Überwiegt Blutung die Emigration, so kann man von einer hämorrhagischen Myelitis sprechen; von einer diffusen Myelitis spricht man, wenn alle Teile des Rückenmarkes zugleich ergriffen sind, von einer Myelitis transversa, wenn die Entzündung auf eine kürzere oder längere Strecke den ganzen Querschnitt einnimmt, von einer herdförmigen oder disseminierten Myelitis, wenn hier oder da in wechselndem Umfange umschriebene Bezirke entzündet sind.

Der Ausgang ist verschieden. Solange nur schwächere Veränderungen vorliegen und die funktionellen Teile wenig oder noch nicht geschädigt sind, ist Heilung denkbar. Später gehen die geschädigten Ganglienzellen und Nerven zugrunde und werden resorbiert. Dann tritt wuchernde Glia an die Stelle, es entsteht eine Sklerose, eventuell auch eine von verdichtetem Gewebe umgebene kleinere Zyste. Weiterhin stellen sich sekundäre Strangdegenerationen ein.

Zu den entzündlichen Prozessen des Rückenmarkes kann man die multiple Sklerose stellen, die bei dem Gehirn bereits erörtert wurde.

Hierher gehört auch die Tuberkulose. Als Teilerscheinung der tuberkulösen Meningitis können sich in den Gefäßscheiden miliare Knötchen entwickeln. Eine selbständige Miliartuberkulose des Rückenmarkes ist selten. Größere Tuberkel kommen wie im Gehirn und zwar am häufigsten im Lendenmark vor. Sie verdrängen, komprimieren die angrenzende Substanz und bringen sie zur Erweichung.

Gummiknoten sind im Rückenmark nicht häufig und hängen meist mit den Meningen zusammen. Von großer Bedeutung ist die Syphilis für sogleich zu betrachtende Systemerkrankungen.

e) Systemerkrankungen des Rückenmarkes.

Es gibt eine Reihe von Veränderungen des Rückenmarkes, die sich durch ihre Lokalisation in bestimmten Systemen, in den grauen Säulen oder in den einzelnen Strängen der weißen Substanz oder in beiden zugleich von einander unterscheiden. Man pflegt sie **Systemerkrankungen** zu nennen.

1. Veränderungen der sensiblen Systeme.

Tabes dorsalis.

Die **Tabes dorsalis**, auch **Hinterstrangsklerose** und Rückenmarkschwindsucht genannt, ist eine häufige und schwere, nach längerem Verlaufe tödlich endende Veränderung. Sie findet ihren Ausdruck in einem Untergange der Fasern, welche mit den hinteren Wurzeln in das Rückenmark eintreten und in ihm teils in die Hinterhörner übergehen, teils in den Hintersträngen nach aufwärts verlaufen. Da die Achsenzylinder und die Markscheiden der Nerven zerfallen, während die Glia wuchert, müssen die veränderten Abschnitte, die Hinterstränge, grau erscheinen. Daran sind sie leicht kenntlich (Fig. 490). Im Lendenmark sind in erster Linie die Burdachschen Stränge, also die seitlichen Abschnitte der Hinterstränge, im Brustmark das gesamte Gebiet der letzteren und im Halsmark fast allein

die Gollschen Stränge betroffen. Die In- und Extensität dieser Veränderungen wechselt mit dem Alter der Tabes. Im Anfang nur wenig und vorwiegend im Lendenmark nachweisbar, erreicht die Entartung nach jahrelangem Bestande ihre größte Ausdehnung. Im allgemeinen kann man sagen, daß der Prozeß unten im Lendenmark beginnt und allmählich nach oben aufsteigt.

Da die Tabes schleichend in Jahren oder gar Jahrzehnten abläuft, so werden wir Degenerationsvorgänge (vor allem körnigen Zerfall der Markscheiden) nicht so ausgedehnt und leicht sichtbar antreffen, wie in Erweichungen oder in frischen Entzündungsherden. Dementsprechend finden wir nur geringe Mengen von Körnchenkugeln. Die *Glia nimmt* der Degeneration entsprechend schon frühzeitig *langsam zu*, man findet in ihr neben zunächst erhaltenen Nervenfasern freiliegende Achsenzylinder. Schließlich bleibt sie allein übrig und enthält meist viele Corpora amylacea.

Die sklerosierten Teile fühlen sich um so härter an, je älter sie sind. Man kann sie dann durch das Gefühl von den normalen Abschnitten unterscheiden. Zugleich sind sie aber an Umfang vermindert, da die Glia nicht völlig den Raum der fehlenden Nerven ausfüllt. Die grauen Hinterstränge erscheinen deshalb, wenn man das Rückenmark von der Hinterfläche betrachtet, leicht eingesunken. Durch diese Schrumpfung der Hinterstränge ist auch das ganze Rückenmark dünner geworden und das um so mehr, als auch die Hinterhörner und ebenso die Lissauerschen Bündel durch Untergang der eintretenden Nerven atrophisch geworden sind.

Fig. 490.

Tabes dorsalis. Oben Querschnitt durch das Halsmark. Graue Veränderung der Gollschen Stränge. Unten unteres Brustmark. Graue Entartung der ganzen Hinterstränge.

Die Entartungsprozesse gehen auch über die Grenzen des Rückenmarkes hinaus. Auch die hinteren Wurzeln sind in den späteren Stadien grau und in den *Intervertebralganglien* finden sich regressive Prozesse an Ganglienzellen und Nerven. Ferner können auch periphere Nerven und manche Hirnnerven (Optikus, Okulomotorius und Akustikus) graue Degeneration zeigen.

Die Genese der Tabes bedarf weiterer Aufklärung. Manche lassen zuerst die Ganglienzellen der Spinalganglien erkranken und dann ihre in das Rückenmark übergehenden Achsenzylinderfortsätze, andere nehmen den umgekehrten Verlauf an. Wieder andere verlegen den Beginn in die hinteren Wurzeln, die durch Druck entzündlicher (syphilitischer) Piaverdickungen leiden sollen. Es gibt aber oft Tabes ohne Meningitis.

In der Ätiologie spielt jedenfalls die *Syphilis* eine große, nach weitverbreiteter Ansicht sogar die alleinige Rolle. Anamnestisch hat man sie in 90 Prozent der Fälle nachweisen können. Da aber entzündliche Erscheinungen fehlen, wird man nicht die Spirochäten selbst, sondern toxische Produkte verantwortlich machen müssen. Es ist anzunehmen, daß besondere schädigende Einwirkungen (Überanstrengungen usw.) die Lokalisation der Giftwirkung begünstigen.

Über die bei der Tabes auftretenden Veränderungen des Knochensystems, charakterisiert durch leichte Brüchigkeit, und Gelenkerkrankungen s. diese.

II. Veränderungen der motorischen Systeme.

1. Poliomyelitis anterior acuta.

Die **Poliomyelitis** (*πολιός*, grau) **anterior acuta, infantile Spinalparalyse, essentielle Kinderlähmung,** ist ein hauptsächlich in den grauen Vorderhörnern ablaufender akut entzündlicher Prozeß. In den frühesten Stadien fand man die Substanz der Vorderhörner erweicht und meist mit Blut durchsetzt, ferner den Blutgefäßapparat hyperämisch, das Gewebe mäßig zellig infiltriert. Diese Befunde geben dem Bilde einen entzündlichen Charakter. Zugleich findet man regressive Veränderungen, Körnchenkugeln sowie Quellung, Trübung und Fettentartung der Ganglienzellen, die aber meist nicht alle ergriffen sind. Später verkleinern sich die Vorderhörner mehr und mehr, die lädierten Ganglienzellen schwinden schließlich meist ganz oder schrumpfen stark, während die Glia in mäßigem Grade zunimmt. Der Prozeß kann sich auch auf die Medulla oblongata, auf den Pons und die Zentralganglien fortsetzen (Polio-encephalitis).

Die Poliomyelitis acuta entsteht vorzugsweise bei Kindern, seltener auch bei Erwachsenen als akute fieberhafte, oft epidemisch auftretende Infektionskrankheit, sehr rasch, oft in wenigen Stunden, zuweilen nach voraufgegangenem allgemeinen Unwohlsein.

Die Folgen der Vernichtung der motorischen Ganglienzellen sind schlaffe Lähmungen, die sich nicht zurückbilden, ausgedehnte Nerven- und Muskelatrophien und später Kontrakturen mit abnormen Stellungen der Extremitäten, insbesondere der Füße.

Nach Lokalisation und Verlauf werden einige andere akute Prozesse von der Poliomyelitis abgetrennt, sind aber durch Übergänge zu ihr in enger Beziehung.

Hierher rechnet die **Myelitis centralis acuta,** die sich durch sehr starke Erweichung der grauen Hörner, häufig mit hämorrhagischer Färbung und mit Übergreifen auf die ganze weiße Substanz (transversale Myelitis) auszeichnet. Klinisch beobachtet man motorische und sensible Lähmungen der unteren Körperhälfte und raschen tödlichen Ausgang in wenigen Wochen. Auch in Herden kann die Myelitis auftreten (disseminierte Myelitis).

Ein weiteres Krankheitsbild ist die nach Landry genannte **akute Paralyse,** die große Ähnlichkeit mit der zentralen Myelitis hat, sich aber u. a. durch Ausbleiben von Sensibilitätsstörungen von ihr unterscheidet. Die anatomischen Prozesse, die in Fällen der akut tödlich verlaufenden *aufsteigenden Landryschen Paralyse* beobachtet worden sind, lassen die Erkrankung direkt der Poliomyelitis anterior acuta anreihen (Mönckeberg).

2. Die progressive Muskelatrophie.

Die **spinale progressive Muskelatrophie,** bei der klinisch ein fortschreitender an den Händen beginnender Muskelschwund das Charakteristische darstellt, ist gekennzeichnet durch eine regressive Veränderung der Ganglienzellen der Vorderhörner. Die Zellen schrumpfen, vielfach bis zum völligen Schwunde. Sie verlieren ihre Fortsätze und die granulären Einlagerungen und sind dabei reichlich pigmentiert. Die Glia vermehrt sich etwas und nimmt so einen Teil des Raumes ein, der durch die untergegangenen Zellen frei wird. Doch wird im ganzen das Vorderhorn schmäler als es vorher war. Die anatomischen Veränderungen in den Vorderhörnern entsprechen denen bei geheilter

Poliomyelitis anterior, so daß ein Zusammenhang dieser mit der spinalen progressiven Muskelatrophie recht wahrscheinlich ist.

Der Untergang der Ganglienzelle hat die Entartung ihrer Achsenzylinderfortsätze zur Folge. Daher sind auch die vorderen Wurzeln mehr oder weniger degeneriert. Eine weitere Konsequenz ist die Atrophie der nicht mehr innervierten Skelettmuskulatur.

Die Erkrankung verläuft sehr langsam, dehnt sich über Jahre aus und führt durch Lähmung der Atemmuskulatur oder durchKomplikationen oder durch Hinzutreten von Bulbärparalyse zum Tode.

Sehr nahe verwandt der progressiven Muskelatrophie ist die

3. amyotrophische Lateralsklerose.

Bei ihr handelt es sich klinisch um Muskelschwund bei Erhöhung der Sehnenreflexe, anatomisch um ähnliche Veränderungen in den Vorderhörnern wie bei der progressiven Muskelatrophie. Zugleich sind in auffallender Weise auch die Pyramidenseitenstrangbahnen und manchmal auch die Pyramidenvorderstrangbahnen degeneriert. Sie fallen durch ihre graue Farbe auf. Die Entartung der grauen Vorderhörner ist im Zervikalteil am stärksten und geht nicht selten auch auf die grauen Kerne der Medulla oblongata, auf den Kern des Hypoglossus und des Fazialis über. Dann verbinden sich mit dem Krankheitsbild die Symptome der progressiven Bulbärparalyse.

4. Die progressive Bulbärparalyse.

Diese mit Lähmungen im Gebiete des Glossopharyngeus, des Vagus und Akzessorius, also der Schlingmuskulatur, ferner mit Artikulationsstörungen infolge der Zungenlähmung, sowie mit Störungen der Atem- und Herztätigkeit einhergehende Erkrankung findet ihre anatomische Grundlage in Atrophie der Nervenkerne der Medulla oblongata und des Pons. Die Ganglienzellen schrumpfen oder schwinden ganz, die Glia nimmt zu, doch werden die Nervenkerne im ganzen kleiner. Man kann diese Abnahme mit bloßem Auge sehen und auch eine Konsistenzvermehrung an ihnen nachweisen. Die aus den atrophierten Kernen hervorgehenden Nerven sind ebenfalls entartet und an ihrer grauen Farbe als degeneriert kenntlich. Die **progressive Bulbärparalyse** stellt häufig eine Komplikation der beiden vorher genannten Systemerkrankungen dar.

5. Die spastische Spinalparalyse

ist gekennzeichnet durch Muskelspannung (ohne Atrophie), durch Kontrakturen und Erhöhung der Sehnenreflexe. Anatomisch findet sich eine primäre Sklerose der Pyramidenstrangbahnen.

III. Veränderungen zweier oder mehrerer Systeme.

Es war schon davon die Rede, daß sich Entartungen von Strängen und Hörnern kombinieren können. Alle verschiedenen Möglichkeiten können hier nicht erörtert werden.

Erwähnung verdient aber die sogenannte **Friedreichsche Krankheit,** die **hereditäre Ataxie,** die sich durch Degeneration fast aller Stränge, wenn auch der einzelnen in wechselnder Ausdehnung, und durch mäßige Entartung der Hinterhörner und hinteren Wurzeln auszeichnet. Es entstehen ähnliche Symptomenkomplexe wie bei der Tabes, doch fehlen manche im Krankheitsbild der letzteren vorhandenen Einzelheiten.

Die Affektion kann mehrere Geschwister befallen und ist wohl am besten als eine Entwicklungshemmung anzusehen.

Auch bei der *progressiven Paralyse* finden sich Strangveränderungen des Rückenmarkes, teils solche der Hinterstränge (ähnlich denen der Tabes), teils solche der Seitenstränge, teils beide Strangdegenerationen in wechselnder Weise kombiniert.

f) Syringomyelie.

Unter **Syringomyelie** verstehen wir die Bildung zystischer, röhrenartiger, in der Längsrichtung des Rückenmarks verlaufender Hohlräume (Fig. 491). Ihre Entstehung kann auf verschiedene Weise erklärt werden.



Fig. 491.

Syringomyelie. Zwei Durchschnitte der Medulla. Die schwarzen ovalen Stellen versinnlichen die Höhlenbildung, die nach hinten von dem Zentralkanal in der Substanz des Rückenmarkes eingetreten ist. Die graue Substanz ist entsprechend verdrängt.

Bei den Mißbildungen des Rückenmarkes war schon von der *Hydromyelie* die Rede, jenem Zustand, bei dem der Zentralkanal durch Flüssigkeit erweitert ist. Wenn nun in einzelnen Fällen von Syringomyelie ein derartiger Zustand, der auch erworben werden kann, vorliegt, so ist doch in den weitaus meisten Fällen die Höhlenbildung nicht auf eine einfache Dilatation des Zentralkanales zurückzuführen.

Denn der Sitz der Hohlräume ist meist die Gegend hinter dem Zentralkanal. Hier erstrecken sie sich unter Umständen von der Medulla oblongata bis zum Lendenmark, oder sie sind kürzer und dann besonders im Halsmark ausgebildet. Es können auch mehrere Kanäle nebeneinander existieren. Ein einfach vorhandener Hohlraum ist meist platt, quer zum Rückenmark gestellt und bildet zu beiden Seiten der Mittellinie symmetrische Hälften oder er ist auf der einen Seite größer als auf der anderen. Seine Form ist, abgesehen von der platten Beschaffenheit, im übrigen eine unregelmäßige, ausgebuchtete, zackige usw.

Der *Inhalt* der Höhlen ist eine wäßrige, farblose oder gelbliche Flüssigkeit, die *Wand* ist innen glatt oder fetzig, oder es ziehen Gewebestränge durch die Höhle hindurch.

Die Genese der Syringomyelie kann einmal auf Entwicklungsstörungen des Zentralkanales zurückgeführt werden, wenn z. B. die neben dem Zentralkanal bestehenden Hohlräume mit Zylinderepithel ausgekleidet sind. Hier wird eine embryonale Abschnürung vom Zentralkanal stattgefunden haben.

Eine zweite Möglichkeit der Höhlenbildung ist durch Zerfallprozesse gegeben. Wenn durch eine in der Längsrichtung des Rückenmarkes eventuell bei der Geburt (Schultze) erfolgte Blutung ein röhrenförmiger Abschnitt zerstört und erweicht wurde und nun Resorption eintritt, so kann an die Stelle der Hämorrhagie eine kanalförmige Zyste treten.

Die dritte Möglichkeit besteht in dem zentralen Zerfall einer im Rückenmark auf eine lange Strecke ablaufenden Wucherung der Glia (»Gliastift«), die entweder auf entzündlicher Basis zustande kam oder als ein Tumor gedeutet werden kann.

Dabei ist aber zu beachten, daß die Gliawucherung auch sekundärer Natur, im Anschluß an eine primäre Blutung oder Erweichung entstanden sein kann.

g) Traumatische Veränderungen des Rückenmarkes.

Traumatische Veränderungen des Rückenmarkes sind nicht selten. Wenig in Betracht kommen allerdings direkte Verletzungen durch Stich, Schuß usw. Fast immer handelt es sich um einen von der Umgebung ausgeübten Druck, der eine Zerquetschung zur Folge haben kann (Fig. 492).

Eine derartige Läsion tritt plötzlich ein durch Luxationen und Frakturen der Wirbelsäule. Indem der luxierte Abschnitt nach hinten vorspringt, drückt er das Rückenmark zusammen. Bei Frakturen werden Wirbelstücke oder zusammengequetschte Wirbelmassen nach hinten vorgetrieben, oder das eine Fragment wird nach hinten verschoben, oder es wird die Wirbelsäule nach hinten konvex geknickt (Fig. 830). Dabei kann auch eine Verletzung durch Knochensplitter stattfinden.

Fig. 492.

Kompression des Brustmarkes durch die nach hinten winkelig vorgetriebenen Bruchstücke einer Wirbelfraktur. Der sanduhrförmig eingeschnürte Teil ist der komprimierte.

Eine langsame Kompression bewirken primäre und sekundäre Tumoren und Parasiten, ferner tuberkulöse Prozesse, und zwar entweder größere meningeale Tuberkel oder weit häufiger die Entzündungen der Wirbelsäule, besonders der Wirbelkörper. Hier kann einmal eine komprimierende Vorwölbung der Dura durch tuberkulöses Granulationsgewebe oder durch Eiter (Fig. 827) oder durch beides zugleich bedingt sein. Es kann aber zweitens eine Knickung der Wirbelsäule dort stattfinden, wo der tuberkulöse Prozeß einen oder mehrere Wirbelkörper zerstörte (Fig. 829, 830). Die »Kyphose« (Fig. 829) kann sich langsam ausbilden oder rasch eintreten. Sie wird einen Druck auf das Rückenmark ausüben, wenn sie sehr hochgradig ist oder wenn mit der Knickung sich eine Verschiebung der Knochen kombinierte.

Auch syphilitische Prozesse der Meningen können komprimierend wirken.

Die Folge der Kompression ist ein Untergang des Rückenmarkgewebes in den zusammengedrückten Abschnitten. Durch die akuten Prozesse wird das Gewebe zerquetscht, durch die chronischen allmählich zugrunde gerichtet.

Im ersten Falle entsteht eine meist blutige, breiige Erweichung, von der aus sich die Blutung nach aufwärts und abwärts in der Substanz des Rückenmarkes oder im Zentralkanal fortsetzen kann. Im zweiten Falle eine mehr langsam sich ausbildende Degeneration mit den früher erwähnten histologischen Befunden. Man spricht meist von Kompressionsmyelitis. Die weiteren Folgen sind die einer Kontinuitätsunterbrechung, die vollständig oder bei partieller Läsion unvollständig sein kann. Bei völliger Zerquetschung tritt meist bald der Tod ein, besonders durch eitrige Blasenkatarrhe mit Komplikationen.

Mit der Erweichung des Rückenmarkes kann sich bei Hinzutritt von Bakterien eine, zuweilen eitrige, Entzündung verbinden.

h) Die Geschwülste des Rückenmarkes und seiner Häute.

Die ziemlich seltenen primären Neubildungen verhalten sich in ihrer histologischen Struktur wie die zerebralen.

Die Endotheliome (Fibrome, Sarkome, Psammome) entwickeln sich hier wie dort von der Dura mater aus, als meist umschriebene, operativ entfernbare Knoten. Es gibt auch über das ganze Rückenmark sich ausbreitende Sarkome. Sonst ist noch das Lipom, das Kavernom, das seltene Cholesteatom und Melanom zu erwähnen. Gliome sind etwas häufiger. Sie bilden umschriebene Tumoren, meist in der Längsrichtung des Rückenmarkes ausgebreitete strangförmige Gebilde (sog. Gliastifte).

Sekundäre hämatogene Neubildungen sind im Rückenmark auch in Dura und Pia nicht häufig. Öfter greifen Geschwülste, die in den *Wirbelkörpern* als Metastasen von Karzinomen (der Mamma, des Magens u. a.) entstanden, auf die Dura über und komprimieren die Medulla.

D. Die Nerven.

Bei der akuten exsudativen Entzündung wird das Nervenbindegewebe hyperämisch, es tritt Exsudation und Emigration hinzu. Diese Erscheinungen können sich wieder zurückbilden. Das entzündungerregende Agens schädigt primär die Nerven selbst, so daß die Markscheiden und die Achsenzylinder zerfallen. Dann können die peripheren Nervenabschnitte sekundär degenerieren. In dem primär ergriffenen Abschnitt bleibt schließlich das entzündlich vermehrte Bindegewebe allein oder mit wenigen nicht zerfallenen Nervenfasern übrig. Diese Bindegewebswucherung bedeutet den chronischen Abschluß der akuten Neuritis. Die Entzündungsprozesse können aber auch von Anfang an chronisch einsetzen und lange andauern.

Die Bindegewebswucherung ist manchmal so beträchtlich, daß der Nerv streckenweise in spindeliger oder knotiger Form stark verdickt erscheint. In den späteren Stadien verschmilzt der Nerv oft mehr und mehr mit dem umgebenden Bindegewebe.

Die Neuritis kann sich im Nerven nach der Peripherie hin (deszendierend) oder in zentraler Richtung (aszendierend) fortsetzen und im letzteren Falle unter Umständen das Rückenmark erreichen.

Die Ätiologie der Neuritis ist eine verschiedene. Einmal können direkte Verletzungen mit Infektion die Entzündung veranlassen. Sodann kann eine Entzündung in der Nachbarschaft eines Nerven auf ihn übergehen. Endlich können manche bakterielle Erkrankungen, wie Syphilis, Lepra und andere, sich primär in ihm lokalisieren.

Besonders ausgedehnt pflegt die Lepra die Nerven zu affizieren. Die in ihnen wuchernden Bazillen veranlassen eine granulierende Entzündung und Untergang der funktionellen Teile. Schließlich bleibt ein bindegewebiger, ungleichmäßig verdickter Strang übrig.

Die primären degenerativen Prozesse der Nerven, an die sich unter dem Einfluß der Zerfallsprodukte des Nervenmarkes entzündliche Erscheinungen, aber stets nur geringen Grades, anschließen können, werden vom Kliniker gern als Neuritis bezeichnet (s. die Bemerkungen zur Myelitis). Es handelt sich um einen durch körnigen Zerfall der Achsenzylinder und Markscheiden gekennzeichneten Untergang der

funktionellen Teile, um eine Resorption der Zerfallsmassen unter Mitwirkung von Zellen und einen teilweisen Ersatz des frei werdenden Raumes durch vermehrtes Bindegewebe.

Derartige Prozesse treten im Anschluß an Infektionskrankheiten auf unter der Wirkung der bakteriellen Toxine. Dahin gehört u. a. die Diphtherie mit den an sie oft sich anschließenden Lähmungen.

Neben Infektionen spielen Intoxikationen eine große Rolle. Sie veranlassen meist das Bild der auf viele Nerven zugleich oder auf das ganze periphere Nervensystem ausgedehnten »**Polyneuritis**«, bei der auch degenerative Veränderungen der Vorderhörner beteiligt sein können.

Merkwürdig und unerklärt ist in manchen Fällen die Neigung der Degeneration, sich auf bestimmte Nerven (der Bleivergiftung z. B. auf den Radialis) zu beschränken. Man spricht von einer »elektiven« Wirkung der Gifte, ohne daß damit irgendetwas erklärt ist.

Die in Betracht kommenden Gifte sind teils im Körper selbst, bei Autointoxikationen, z. B. bei Diabetes, gebildet, teils von außen zugeführt, wie Blei, Alkohol, Nikotin. Die in Japan vorkommende Polyneuritis, *Beri-Beri*, beruht auf ausschließlicher Ernährung mit geschältem Reis.

Zu erwähnen ist hier auch die *sekundäre Degeneration* der Nerven in dem peripherischen Abschnitte nach querer Zusammenhangstrennung (Durchschneidung usw.): Wallersche sekundäre Degeneration, s. Regeneration.

Über Fibrome und Neurinome der Nerven, über Amputationsneurom und Ganglioneurom vgl. den Abschnitt über die Geschwülste im Allg. Teil. Es gibt auch primäre Lipome, Sarkome und Myxome.

Sekundäre Tumoren sind als Metastasen selten, häufiger durch Übergreifen aus der Nachbarschaft. Ernst zeigte, daß der Krebs sich gern in den Lymphgefäßen der Nerven ausbreitet.

Zehnter Abschnitt.

Verdauungsapparat.

A. Die Mundhöhle.

1. Mißbildungen.

Wichtig sind **Spaltbildungen**, die auf dem Ausbleiben einer Vereinigung zwischen dem Oberkieferfortsatz des ersten Kiemenbogens und dem Stirnfortsatz bzw. der Nasenscheidewand beruhen und in wechselndem Umfange Lippen, Kiefer, harten und weichen Gaumen beteiligen.

Es gibt einseitige und doppelseitige Spalten. Eine *mediane* Spalte entsteht, wenn der mittlere Stirnfortsatz nicht weit genug herunterstieg, um sich mit den Oberkieferfortsätzen zu vereinigen.

Die seitlichen Spalten liegen zwischen dem äußeren Schneidezahne und dem Eckzahn. Scheinbar befinden sie sich im Zwischenkiefer, wenn dieser nur zwei Schneidezähne bildete und ein überzähliger Schneidezahn im Oberkieferfortsatz entstand.

Die Grade der Mißbildung sind sehr verschieden:

a) Der **Wolfsrachen** (Cheilo-Gnatho-Palato-Schisis) ist eine Lippen, Kiefer und Gaumen umfassende Spaltbildung (Fig. 493). Im

weichen Gaumen liegt die Lücke stets median, im harten neben der Nasenscheidewand oder, wenn diese nicht herabstieg, median. Die Individuen mit Wolfsrachen sind manchmal zugleich mit anderen Mißbildungen behaftet.

b) Die **Kiefer-Lippenspalte** (Cheilo-Gnatho-Schisis) kann verschieden tief, event. bis zum Nasenloch reichen.

c) Die **Lippenspalte** (Labium leporinum, **Hasenscharte**) kommt am häufigsten einseitig, und zwar meist links, vor. Der Grad der Spaltbildung geht von einer Furche im Lippenrot bis zu tiefen, in das Nasenloch hineinreichenden Defekten (Fig. 494).

Zu den Spaltbildungen rechnet auch die *schräge Gesichtsspalte*, die sich von einem Lippenkieferspalt aus gegen das Auge schräg nach aufwärts erstreckt und ebenfalls auf einem Mangel an Vereinigung von Stirn und Oberkieferfortsatz beruht. Als Mikrognathie wird ein Zukleinbleiben des Unterkiefers, als Agnathie ein Fehlen desselben bezeichnet. Die Ohren nähern sich unterhalb des Oberkiefers in der Mittellinie (Synotie). Die Zunge ist mißbildet. Acheilie oder Mikrocheilie ist ein Fehlen oder eine geringe Entwicklung der Lippen, Makrostomie eine seitlich zu weit ausgedehnte Mundspalte, Syncheilie eine zu weit gehende Verschmelzung der Lippen.

Fig. 493.

Wolfsrachen. Man sieht von unten gegen die Decke der Mundhöhle. *Z* Zwischenkiefer, *O O* Oberkiefer, *G G* harter Gaumen, *N* Nasenscheidewand, in dem großen Gaumenspalt sichtbar, *V* das gespaltene Velum.

Fig. 494.

Hasenscharte. Der Zwischenkiefer ist beiderseits nicht mit dem Oberkieferfortsatz in Verbindung getreten, liegt ihm aber links dicht an, während rechts eine breite Spalte sichtbar ist.

2. Erworbene Veränderungen der Lippen.

Unter den Entzündungen sind bemerkenswert die bei skrofulösen Kindern besonders an den Oberlippen auftretenden Schwellungen und Verhärtungen, die auf einer entzündlichen Hyperplasie des Gewebes mit Ödem und Hyperämie beruhen. Sie finden sich besonders bei gleichzeitigen chronischen Katarrhen der Nase.

Von Geschwülsten kommen vor: Fibrome, Lipome, Chondrome. *Angiome* sind entweder Teleangiektasien, die besonders an der Oberlippe

zu finden sind, oder kavernöse Tumoren, die von blaurotem Aussehen, die Lippe rüsselartig vergrößern können, oder Lymphangiome. Unter den epithelialen Tumoren sind Schleimdrüsenadenome selten.

Das **Karzinom** ist der wichtigste Lippentumor. Es beginnt meist als eine kleine borkenbedeckte flache oder als papillär gebaute mit dicker Epithelverhornung versehene Stelle und kann lange in dieser Form bestehen bleiben. Später breitet sich der Krebs mit eintrocknender, borkiger, verhornter oder mit zerfallender, geschwüriger, aber durch prominierenden Rand ausgezeichneter Oberfläche weiter aus, dringt in die Tiefe, eventuell bis zum Knochen vor und kann die angrenzenden Wangenteile ergreifen (siehe Fig. 278). Der Krebs befällt fast ausnahmslos die Unterlippe.

3. Erworbene Veränderungen der eigentlichen Mundhöhle.

Schleimhautblutungen sieht man bei Purpura, Skorbut, Hämophilie.

Bei Pocken, Scharlach, Masern trifft man oft fleckige Rötung.

Nach mechanischen (kariöse Zähne!) und chemischen Reizen (Tabaksaft, Alkohol, reizende Speisen) entsteht eine **Entzündung** mit Schwellung, Rötung und Epitheldesquamation. Intensivere Entzündung, *Stomatitis ulcerosa*, wird bei Skorbut und nach Quecksilbereinverleibung (bei Medikation oder gewerblicher Beschäftigung) beobachtet. Skorbut führt zu Schwellung, zumal an den Zahnrändern, zu Blutungen, Erweichung und Geschwürsbildung, auch zu Gangrän, Lockerung und Ausfall der Zähne. Die merkurielle Stomatitis zeigt Schwellung, mißfarbene Beschaffenheit, Erweichung und vermehrte Salivation, ferner, meist an der Innenfläche der Wangen und Lippen, Geschwüre mit mißfarbenem Belag. Zuweilen kommt es zu blasigen Abhebungen des Epithels, am häufigsten bei einer der Maul- und Klauenseuche des Rindes entsprechenden Erkrankung (*Stomatitis vesiculosa*).

Die **Stomatitis aphthosa** zeigt Bildung kleiner weißgrauer, leicht prominenter Fleckchen, die als Komplikation verschiedener Erkrankungen und gern bei Säuglingen vorkommen und auf Epithelnekrose mit Fibrinabscheidung beruhen. Sie sind die Folge einer Infektion mit pyogenen Kokken (E. Fraenkel). Ähnliche Flecken, Bednarsche **Aphthen,** kommen auch als Effekt mechanischer Reizung (Auswischen des Mundes) bei Säuglingen am Gaumen vor.

Der Name Aphthen wurde ursprünglich für den **Soor** gebraucht, der anfänglich in kleinen weißen Fleckchen auftritt, die bald zu größeren weißgrauen, gelblichen oder schmutzig verfärbten Plaques zusammenfließen. Sie sitzen zuweilen fest, lassen sich meist leicht abstreifen. Sie finden sich auch im Rachen und im Ösophagus bis zum Magen und in der Trachea. Sie bestehen aus den Fäden des Soorpilzes (Fig. 33), aus Plattenepithelien und Bakterien. Unter Umständen können sie durch entzündliche Schwellung und durch ihre Massenhaftigkeit gefährlich werden, indem sie den Rachen und Ösophagus hochgradig verengen.

Die Soorinfektion kommt überwiegend bei *Säuglingen*, selten bei Erwachsenen vor, die durch Tuberkulose, Diabetes usw. sehr geschwächt sind.

Der Soorpilz sitzt im allgemeinen nur im Epithel, kann aber ausnahmsweise auch tiefer in das Bindegewebe und in Gefäße eindringen und nun, weiter verschleppt, metastatische Entzündungen in Gehirn, Niere usw. machen.

Als **Stomatitis ulcerosa,** *Stomakake, Mundfäule* wird ein Prozeß bezeichnet, bei dem das Zahnfleisch, später auch die Mundschleimhaut zu einer schmutzig gefärbten weichen Masse zerfällt. Sie kommt meist bei Kindern, in Findelhäusern usw. vor und heilt gewöhnlich. Ein viel schwererer Zustand ist die **Noma** (Wasserkrebs), eine rasch um sich greifende brandige Zerstörung der Wange, die meist am Mundwinkel mit livider Rötung und Verhärtung beginnt. Die Stelle wird bald schwärzlich, es bilden sich Blasen und schwarze Schorfe, nach deren Abstoßung ein gangränöser Defekt bleibt, der schnell die Wange und angrenzende Teile (Augenlid, Ohrmuschel) zerstört. Der Tod erfolgt durch Pneumonie, Darmaffektionen, Sepsis. Heilung ist selten, mit ausgedehnten narbigen Defekten. Die Noma befällt meist schlecht ernährte Individuen, vorzugsweise Kinder von 3 bis 8 Jahren. Allgemeinerkrankungen begünstigen die Entstehung.

Ätiologisch kommt nach Perthes u. a. eine Streptothrixart, nach Buday der Bacillus fusiformis gemeinsam mit anderen Bakterien, nach Hofmann und Küster eine Bazillenart in Betracht.

Mit der Stomatitis ulcerosa verbindet sich zuweilen die auch für sich auftretende Plaut-Vincentsche Angina, die *Angina gangraenosa*, bei der zumal auf Mandeln und Gaumen sich ausbreitende Geschwüre von gangränösem Charakter entstehen. Der manchmal lange Verlauf ist doch meist gutartig.

Aktinomykose findet sich teils nur in der Schleimhaut, teils und häufiger dicht am Knochen der Kiefer mit den Erscheinungen der Periostitis. Sie geht auf die Weichteile des Mundes und des Halses über und verläuft mit langsam fortschreitender Granulationswucherung, in der sich kleine, konfluierende Abszesse zu Fistelgängen ausbilden. In dem Eiter findet man die Pilzdrusen.

Tuberkulose der Mundhöhle kommt fast nur bei Individuen mit bazillenhaltigem Sputum (bei Lungentuberkulose) vor. Durch kleine Verletzungen gelangen die Bazillen in das Gewebe und erzeugen Knötchen, die zerfallen und Geschwüre bilden, in denen man häufig schon am Lebenden Tuberkel sehen kann. Die Ulzera können mit syphilitischen und karzinomatösen Geschwüren verwechselt werden. Sie sitzen gern an den Zungenrändern und auf der Wangenschleimhaut.

Syphilitische Entzündungen kommen (durch direkte Kontaktinfektion) primär im Munde vor, häufiger als Ausdruck der syphilitischen Allgemeinerkrankung. Es handelt sich einmal um gummöse Knoten, die hauptsächlich in der Zunge sitzen und geschwürig aufbrechen können, oder um flache Geschwüre, die den breiten Kondylomen der Haut entsprechen, oder um fleckige, leicht infiltrierte und oberflächlich zerfallende Rötungen.

Als syphilitisch hat man gern auch die durch Schwund der follikulären Apparate bedingte *glatte Atrophie* des Zungengrundes betrachtet. Doch kommt sie auch bei nichtsyphilitischen Individuen vor.

Bei syphilitischen, aber auch bei sonst gesunden Individuen kommt es, meist unter dem Einfluß starken *Rauchens* und des *Alkohols*, zuweilen zu fleckigen konfluierenden, bläulichweißen Verdickungen und Verhärtungen des Epithels, meist an den Wangen und an der Zunge. Es sieht ähnlich aus, als seien die befallenen Stellen mit Milch übergossen. Man

nennt den Zustand Psoriasis, Leukoplakia, oder Ichthyosis oris, linguae. Er besteht in einer erheblichen Dickenzunahme des Epithels mit Verhornung und in zelliger Infiltration des Bindegewebes. Die harten Flächen können Risse und Geschwüre zeigen und von ihnen können *Karzinome* ausgehen.

Auf der Zunge kann sich z. B. bei starken Rauchern, aus abgestoßenen und angehäuften Epithelien und Bakterien ein Zungenbelag bilden, der aber auch bei Magenkatarrhen und Infektionskrankheiten vorkommt. Eine eigenartige Form bildet die *schwarze Haarzunge*, bei der die wuchernden Epithelien in der Längsrichtung der Papillae filiformes aneinandergereiht haarförmige Gebilde liefern, die mehrere Millimeter lang werden. Die schwarze Farbe rührt von dem verfärbten Epithel her.

Es gibt auch tiefere Zungenentzündungen (Glossitis), die sich an Verletzungen durch scharfe Zähne, durch Traumen und an Infektionen anschließen. Die Zunge schwillt an, wird eitrig infiltriert, mit Abszessen durchsetzt. Heilung führt zu bindegewebig-narbiger Induration.

Fig. 495.
Karzinom des Zungengrundes. *C* Karzinom, zentral tief ulzeriert, mit stark verdicktem, aufgeworfenen Rand. *Z* Zunge, *E* Epiglottis.

Am Boden der Mundhöhle bilden sich zuweilen eitrige, manchmal zu Verjauchung führende Entzündungsprozesse, die sich im Halszellgewebe weit nach abwärts erstrecken können (**Angina Ludovici**). Sie entstehen fortgeleitet von den eben genannten Entzündungen oder von einer Periostitis, einer Lymphadenitis oder einer eitrigen Speicheldrüsenentzündung.

Von **Geschwülsten** kommen in der *Zunge* Fibrome, Lipome, Chondrome selten für sich vor. Kavernome und Lymphangiome führen zu starken Anschwellungen event. mit Vorfall der Zunge aus der Mundhöhle (Makroglossie).

Andere (seltene!) Zungenanschwellungen entstehen als *übermäßige Entwicklung der Muskulatur.*

Sarkome der Zunge, meist kleinzellige Rundzellensarkome, sind selten.

Im hinteren Abschnitt der Zunge, in der Gegend des Foramen coecum, kommen höchstens walnußgroße Knoten aus Schilddrüsengewebe vor, die aus kleinen, am Ductus thyreoglossus an ungewohnter Stelle gebildeten Schilddrüsenläppchen hervorgehen (s. d. Schilddrüse).

Das **Karzinom** als Plattenepithelkrebs geht meist von den Zungenrändern, aber auch von der Fläche aus. Es bildet rasch zerfallende Geschwüre mit festem, knotig verdickten Rand und Grund (Fig. 495). Auf dem Durchschnitt sieht man das grauweiße Krebsgewebe in unregelmäßiger Grenze in die rote Zungenmuskulatur vordringen (Fig. 288). Bei dem lockeren Bau der Zunge und dem Vorhandensein zahlreicher Lymphbahnen breitet sich der Krebs rasch auf der übrigen Mund-

schleimhaut bis an den Kiefer und in die Tiefe aus, wo frühzeitig die Lymphdrüsen ergriffen werden. Das Karzinom entsteht gern auf dem Boden der Psoriasis linguae, bei Reizungen durch kariöse Zähne (?) und ohne nachweisbare Veranlassung.

In der übrigen Mundhöhle kommt das Karzinom unter gleichen Bedingungen ebenfalls vor.

Am Boden der Mundhöhle und sehr selten in der Zunge finden sich Dermoidzysten, die den Mundboden vorwölben.

Unter der Zunge, besonders unter dem Frenulum, finden sich zuweilen Zysten mit wäßrigem oder dicklichem, gelblichen Inhalt, die mit dem Namen **Ranula,** Fröschleingeschwulst, belegt werden. Sie sollen nach v. Recklinghausen durch Erweiterung der Ausführungsgänge der in der Zungenspitze gelenenen Blandin-Nuhnschen Drüsen entstehen. Neumann läßt die Zysten teils aus den Glandulae sublinguales, teils und besonders aus den sog. Bochdalekschen Schläuchen entstehen, die als Seitenzweige des Ductus thyreoglossus sich tief in die Zunge einsenken können.

4. Veränderungen der Speicheldrüsen.

Entzündungen sind am häufigsten in der Parotis, weit seltener in den anderen Speicheldrüsen. Die Parotitis tritt entweder als selbständige und dann meist *epidemische* Erkrankung auf, oder sie entwickelt sich im Anschluß an infektiöse Prozesse anderer Organe.

Die vorwiegend bei Kindern auftretende **Parotitis epidemica (Mumps, Ziegenpeter)** äußert sich durch Hyperämie und Bildung eines das Bindegewebe durchtränkenden, aber auch in die Drüsenräume übertretenden, bald mehr serösen, bald mehr zelligen und event. eitrigen Exsudates. Die Erkrankung bildet sich meist nach einigen Tagen zurück, kann aber auch in Abszedierung mit Durchbruch nach verschiedenen Richtungen übergehen. Bemerkenswert ist, daß sich zuweilen eine Entzündung der Hoden (Orchitis) oder Ovarien (Oophoritis) hinzugesellt. Die Ätiologie ist noch nicht völlig bekannt. Man hat die gewöhnlichen Eitererreger und Streptokokken mit kurzen Ketten aufgefunden. Die Infektion erfolgt wahrscheinlich vom Munde aus.

Die sekundäre, meist vereiternde Speicheldrüsenentzündung schließt sich an Entzündungen der Mundhöhle, aber auch ohne eine solche an andere infektiöse Prozesse, an Pyämie, Typhus, Scharlach, Cholera, Dysenterie, Pneumonie, Lungentuberkulose usw. an. Im ersteren Falle dringen die in Betracht kommenden pyogenen Kokken vom Munde aus ein, wahrscheinlich auch in den anderen Fällen. Eitererregende Bakterien sind ja auch in der normalen Mundhöhle vorhanden. Man findet sie bei der Parotitis in den Drüsengängen. Doch können sie auch mit dem Blute metastatisch in das Organ gelangen.

Bei der sekundären Parotitis entstehen viele kleine, zunächst an die einzelnen Drüsenläppchen gebundene Abszesse, die allmählich zu größeren zusammenfließen; die ganze Drüse kann eitrig zerstört werden. Gelegentlich nimmt der Prozeß jauchigen Charakter an. Heilung ist möglich, die Parotis wird dann durch entzündlich narbiges Gewebe induriert. Die Eiterung kann aber auch als Angina Ludovici auf das Halsgewebe fortschreiten und an verschiedenen Stellen duchbrechen, auch auf Ohr und Schädelhöhle übergehen.

Gelegentlich schließt sich eine chronische *Entzündung* an, die sich durch lymphoide Umwandlung des Bindegewebes und Rückbildungsprozesse am Epithel auszeichnet. Hier sei auch die sogenannte *Mikuliczsche Krankheit* angeschlossen, die eine symmetrische Schwellung der Speichel- und Tränendrüsen bewirkt und in das Gebiet der Lymphogranulomatose gehört.

Die Speicheldrüsenentzündungen bei der Lyssa, Hundswut, zeigen zellige Infiltration und parenchymatöse Veränderungen der Epithelien.

Tuberkulöse Entzündungen sind selten (Stubenrauch, Bockhorn, Mintz). Die Produkte können ausgedehnt verkäsen und entstehen gewöhnlich hämatogen (auch von der Mundhöhle aus).

Die häufigsten *Tumoren* (besonders der Parotis) sind die Mischgeschwülste. Außer ihnen kommen noch *Karzinome* und *Rundzellensarkome* vor.

In den Ausführungsgängen bilden sich zuweilen Steine, wenn sich um eingedrungene Fremdkörper (Borsten, Knochenstückchen) oder um Gerinnsel, Bakterienhaufen Kalksalze in organischer Grundsubstanz niederschlagen. Die Konkremente sind meist klein, können aber 20 und mehr Gramm schwer werden. Mit ihnen verbinden sich zuweilen heftige Entzündungen.

Verschluß der Ausführungsgänge kann durch Konkremente und Narbenbildung entstehen. Selten ist eine zystische Erweiterung der Gänge die Folge. Häufiger entsteht eine Induration mit Atrophie des Organes.

Durch Trauma oder Geschwürsbildung (z. B. infolge eines Konkrementes) kann Durchbruch des Ausführungsganges in die Mundhöhle oder auf die Außenfläche der Wange erfolgen, und so eine *Speichelfistel* zustande kommen.

B. Weicher Gaumen, Tonsillen und Rachen.

1. Entwicklungsstörungen.

Kongenitale Spaltung des Gaumens s. oben. Die Tonsillen können zu klein sein oder fehlen. In ihnen kommen als bedeutungslose Reste der Kiemenbogenknorpel, zuweilen symmetrisch auf beiden Seiten, meist unten und außen, kleine Knorpelinseln und -spangen vor, die teilweise in Knochen übergehen. Über Kiemenfisteln s. Ösophagus.

2. Entzündungen.

Entzündungen der oben genannten Teile heißen **Angina.** Beschränkt sich der Prozeß auf die Mandeln, so spricht man von **Angina tonsillaris.** Entzündung des Rachens heißt **Pharyngitis.**

Die leichten Entzündungen bestehen in diffuser oder fleckiger Rötung und Schwellung mit Abstoßung von Epithel, Produktion reichlichen Schleimes, epithelialer Bläschen (Angina vesiculosa) und oberflächlicher Geschwüre. An den Tonsillen tritt Ansammlung reichlicher, aus Epithelien, Rundzellen und Bakterien bestehender Massen in den Krypten ein (Angina lacunaris). So entstehen die sich zersetzenden und übelriechenden Tonsillarpfröpfe.

Der Inhalt der Krypten kann zuweilen verkalken. Dann bilden sich einzeln oder zu mehreren die *Mandelsteine*, die meist zackig geformt und klein sind. Man hat aber Steine von 7 mm Durchmesser beschrieben.

Sehr intensiv einsetzende (durch Streptokokken, Staphylokokken, Pneumokokken, Milzbrand- und Rotzbazillen bedingte) Anginen nehmen rasch eitrigen Charakter an (Angina phlegmonosa). Der Prozeß

kann sich auf das Halszellgewebe fortsetzen (Angina *Ludovici*). Zuweilen gesellt sich Gangrän hinzu oder die Gangrän beherrscht von vornherein das Bild. Es entstehen mißfarbene Stellen, die bald in eine schmierige, stinkende Masse zerfallen. Der Prozeß kann durch Septikämie oder Glottisödem (s. u.) tödlich enden. Über die Plaut-Vincentsche Angina s. oben.

Chronische aus den akuten oder vor allem bei Kindern selbständig entstehende Entzündungen zeigen hochgradige Schwellung der Mandeln durch Zunahme besonders des follikulären Gewebes. Die Tonsillen werden walnußgroß, auch noch größer. An diesen Schwellungen sind auch die *Rachentonsillen* und die sonstigen follikulären Apparate beteiligt. Es entstehen sog. *adenoide Vegetationen*, die durch Stenose des Nasenrachenraumes atembeengend wirken.

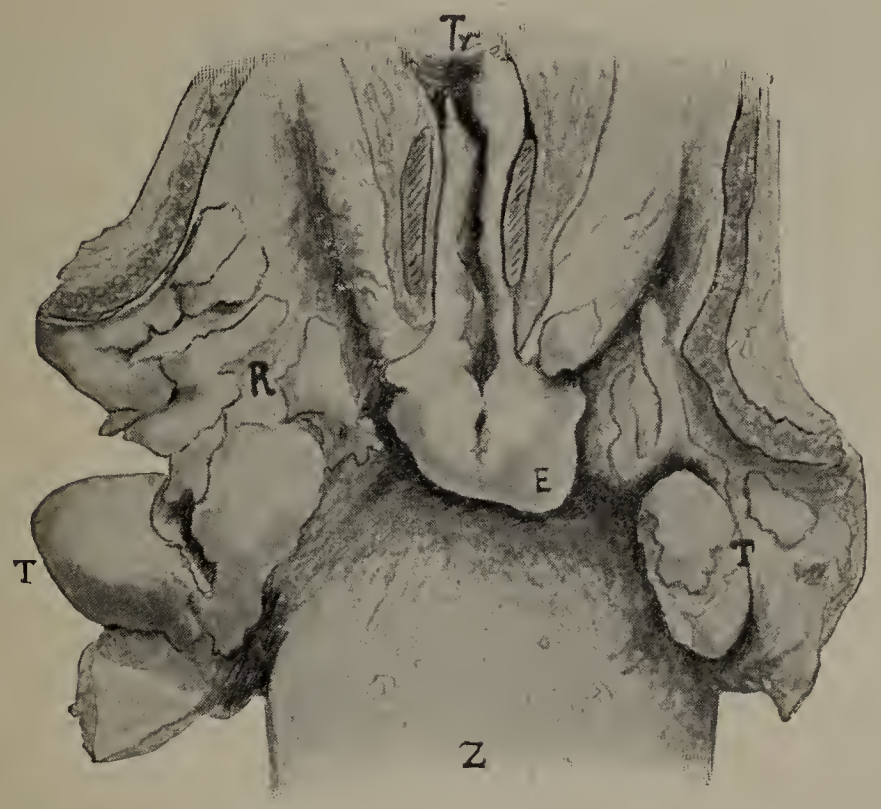

Fig. 496.

Diphtherie des Rachens. *Z* Zunge, *E* Epiglottis, *T* Tonsillen, *R* Rachenwand, *Tr* Trachea. Auf Tonsillen, Epiglottis, Rachenwand und in der Trachea pseudomembranöse Beläge.

Erwähnt sei hier ferner, daß sich zwischen Rachenwand und Wirbelsäule, von tuberkulös-kariösen Prozessen der letzteren oder der Schädelbasis ausgehend, eitrige Entzündungen (Retropharyngealabszesse) entwickeln können, die stenosierend wirken, in den Pharynx durchbrechen oder sich hinter dem Ösophagus nach abwärts senken können.

Die wichtigste Angina ist die **diphtherische.**

Der Name *Diphtherie* (*διφθέρα*, die Haut) wurde gewählt, weil die Erkrankung ausgezeichnet ist durch Bildung von häutigen Belägen, von **Pseudomembranen.**

Solche pseudomembranöse Entzündungen können eine verschiedene Ätiologie haben.

Heute nennen wir **Diphtherie im engeren Sinne** (Synanche, Orth) die **Angina pseudomembranacea,** die **epidemisch** auftritt und durch bestimmt charakterisierte Bazillen (*Diphtheriebazillen*) hervorgerufen wird.

Die Bildung der Pseudomembranen (Fig. 496) kommt in erster Linie zustande durch Gerinnung eines aus der Schleimhaut stammenden Exsudates. Demgemäß setzt sich die Membran aus einem netzförmig

angeordneten glänzenden Balkenwerk aus Fibrin zusammen, in dessen Maschen Leukozyten und Lymphozyten liegen. Das Epithel geht vor der Membranbildung unter der Wirkung der Bazillen ganz oder größtenteils nekrotisch zugrunde, und wird durch das Exsudat abgestoßen oder in seinen einzelnen Zellen oder in größeren Fetzen darin eingeschlossen. Das Exsudat kann, solange es noch flüssig ist, seitlich über das noch festsitzende Epithel hinüberfließen und dann erst gerinnen (Fig. 327). Nach spontaner oder artifizieller Ablösung einer Pseudomembran kann sich eine neue bilden.

Die Membranbildung tritt entweder in Flecken verschiedener Größe auf, oder sie nimmt durch deren Konfluenz oder von Anfang an größere

Fig. 497.

Diphtherische Beläge der Tonsillen, des Rachens, Kehlkopfeinganges und Ösophagus nach Scharlach. Die Beläge sind am ausgedehntesten auf der rechten Tonsille. *Z* Zunge, *T T* Tonsillen, *G* Gaumen, *O* Ösophagus.

Flächen ein, bedeckt die Tonsillen, überzieht den weichen Gaumen, die Uvula und ausgedehnte Teile des Rachens, setzt sich in die Luftwege fort und erstreckt sich bis in die Bronchen (*absteigender Krupp*).

Im Anfang sehen die Pseudomembranen weißlich, grauweiß aus, sind zart, dünn, später dicker und gelblicher, gelbbraun und durch Blutbeimischung dunkler. Ihre Oberfläche ist glatt oder uneben. Manchmal sind sie schon im Beginn oder erst später mißfarben, weich, übelriechend und dann besonders gern mit Blutungen durchsetzt, gangränös. Tiefgreifender gangränöser Zerfall kommt in manchen Epidemien ausgedehnter vor, als in anderen.

Die Bedeutung der Diphtherie liegt einmal in der Verengerung der von ihr befallenen Hohlräume. Auch im Rachen können erhebliche Stenosen entstehen. Zweitens ist gefährlich die Resorption der von den Bazillen gelieferten Toxine. Die Bazillen selbst, die hauptsächlich *an der Unter-*

fläche der Pseudomembranen zu finden sind, gelangen wenig in das Körperinnere. Dagegen können die meist mit ihnen in den Pseudomembranen vergesellschafteten und oft sehr reichlichen Streptokokken aufgenommen werden und in inneren Organen sich festsetzen.

Komplikationen der Rachendiphtherie sind beträchtliche Schwellungen der Halslymphdrüsen, Bronchopneumonien (s. diese), Nierenentzündungen (s. diese), Herzmuskelveränderungen u. a.

Die Heilung der Rachenveränderungen vollzieht sich glatt. Nach Abstoßung der Membranen tritt Regeneration des Epithels ein. Nur bei sehr tiefgreifenden Prozessen ist Narbenbildung zu erwarten. Aber noch nach der Heilung können Komplikationen eintreten: leichtere oder schwerere Lähmungen (vor allem der Rachenapparate durch Degeneration der benachbarten Nerven) und *Versagen der Herztätigkeit.*

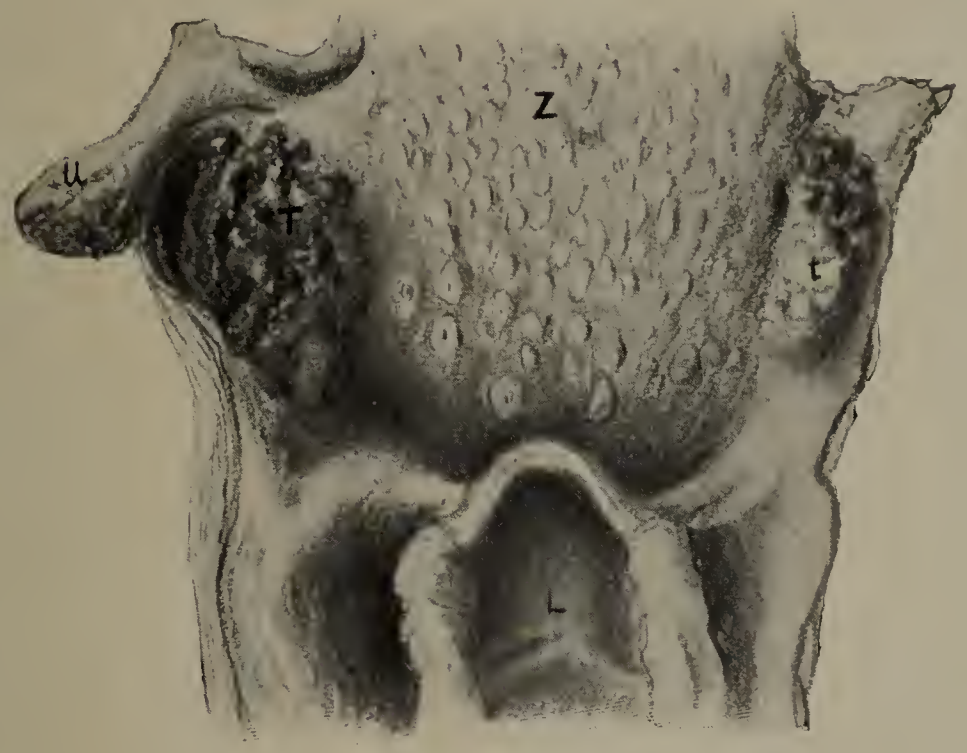

Fig. 498.

Scharlach-Angina. *Z* Zunge, *L* Larynx, *U* Uvula, *T t* linke, bzw. rechte Tonsille, die beide, besonders die linke, nekrotisch gangränös sind und deshalb zerfallen, dunkel (schwarzgrau) aussehen.

Die pseudomembranösen Prozesse bei Scharlach, Masern, Pocken unterscheiden sich von denen der Diphtherie einmal durch die weniger prägnante Membranbildung. Diese tritt in kleineren Fleckchen auf (Fig. 497), die sich freilich in größeren Flächen miteinander vereinigen können, aber eine rauhe Oberfläche behalten. Zweitens aber, zumal bei Scharlach, kommt es gern zu ausgedehnten, unter Umständen tiefgreifenden Nekrosen der Schleimhaut (Fig. 498) und zu gangränösen Prozessen, besonders an den Tonsillen.

Die **Tuberkulose** erscheint auf der Schleimhaut der Rachenorgane in Gestalt von Geschwüren, die durch unebenen knötchenhaltigen Grund und durch höckerigen Rand ausgezeichnet sind und eine große Ausdehnung erlangen können. Sie geht gern von dem lymphatischen Rachenring (Gaumen- und Rachenmandeln) aus. In den Tonsillen kommt sie meist nur in mikroskopisch nachweisbarer Form oft vor. Sie kann aber auch größeren Umfang erlangen und die Oberfläche geschwürig zerstören. In den meisten Fällen tritt sie sekundär bei Lungentuberkulose durch Eindringen von Bazillen aus dem Sputum in die Tonsillen auf. *Selten* ist

sie (meist bei Kindern) primär und aus den in der Nahrung oder der Luft enthaltenen Bazillen abzuleiten. Sie kann dann auf die Halslymphdrüsen übergreifen. Ähnliches gilt auch für die Rachentonsille, die aber primär und sekundär seltener beteiligt ist.

Die **syphilitischen** Prozesse entsprechen denen der Mundhöhle. In manchen Fällen bilden sich auch Gummiknoten, die mit umfangreichen Zerstörungen und Perforationen des Gaumens enden können. Oberflächliche syphilitische Prozesse heilen leicht aus, tiefgreifende hinterlassen dagegen ausgedehnte **retrahierende Narben** mit Verziehungen der Uvula, des Gaumens, Verwachsungen desselben mit der hinteren Rachenwand, Defekten und Perforationen des weichen Gaumens.

Seltene Entzündungen werden durch Rotzbazillen hervorgerufen. Sie bilden, wenn sie akut auftreten, rasch um sich greifende Geschwüre, bei chronischem Verlauf derbe Infiltrate mit sekundären Ulzerationen. Lepra endlich macht ähnliche Veränderungen wie auf der Haut.

3. Geschwülste.

Über den **Nasenrachenpolypen** s. Abschnitt Geschwülste im Allg. Teil. Am Gaumen und am Rachengewölbe kommen mit *behaarter Haut* bedeckte, mit Muskulatur, Knorpel, Fettgewebe versehene kongenitale Polypen vor, die den Mund ausfüllen und herausragen können und nach Arnold aus abgesprengten Teilen der Mundbucht entstehen; sie leiten über zu dem *Epignathus*.

Sarkome entstehen als Lymphozytome nicht ganz selten in den Tonsillen. Sie zerfallen oberflächlich geschwürig oder gangränös. Auch bei *Leukämie* können die Tonsillen anschwellen. Das maligne Granulom kann von dem lymphatischen Rachenring ausgehen.

Am Gaumen kommen die **Zylindrome** vor. **Plattenepithelkrebse** gehen von der Rachenschleimhaut oder den Tonsillen aus.

C. Ösophagus.

1. Mißbildungen.

Mangel des Ösophagus findet sich nur bei hochgradigen Mißbildungen. Im Ösophagus kommen, meist im oberen Teil, *Magenschleimhautinseln* vor, die wie kleine flache Defekte aussehen. Sie entstehen auf Grund einer Entwicklungsstörung (Heteroplasie).

Mißbildungen des Ösophagus, bzw. des Rachens sind die **Kiemenfisteln**, die in innere, äußere und vollständige geschieden werden. Die innere Öffnung liegt an der seitlichen Rachenwand, die äußere auf der Haut meist oberhalb der Klavikula am inneren Rande des Sternokleidomastoideus. Wenn der Fistelgang innen und außen abgeschlossen ist, können sich durch Erweiterung **Kiemengangzysten** entwickeln. Die Fisteln sind meist Reste der zweiten Kiemenfurchen.

Eine nicht häufige Mißbildung ist der **kongenitale Verschluß des Ösophagus** (Fig. 499). Die Atresie betrifft den Übergang von dem oberen in das mittlere Drittel der Speiseröhre. Der obere meist sackartig geformte und der untere blinde Abschnitt sind durch einen muskelhaltigen oder bindegewebigen Strang verbunden oder ganz unabhängig voneinander. Meist ist im letzteren Falle der untere Teil

mit der Trachea an der Bifurkation vereinigt und geht durch eine spaltförmige Öffnung in sie über. Die Mißbildung beruht darauf, daß bei der Trennung des ursprünglich gemeinsamen Kanales in Trachea und Ösophagus der untere Rand des trennenden Septums sich an der hinteren Speiseröhrenwand anheftet, statt gerade nach abwärts zu wachsen. Bleibt in anderen Fällen das normal gewachsene Septum mit einer Lücke

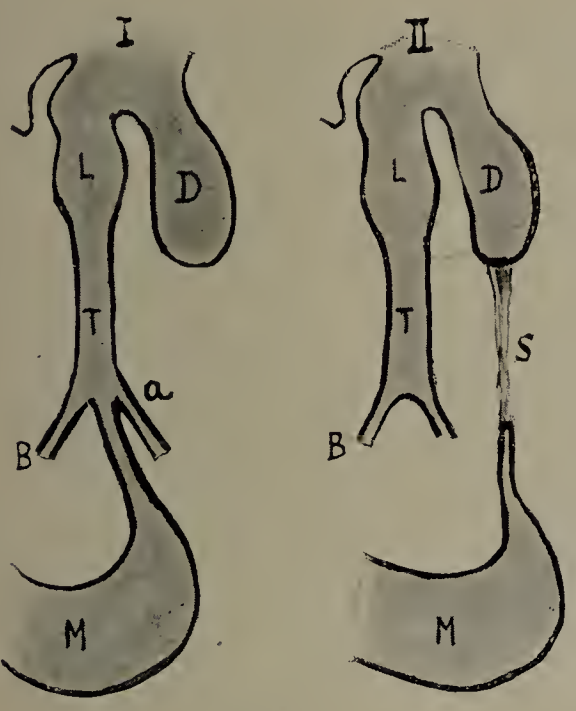

Fig. 499.

Schema über den kongenitalen Verschluß des Ösophagus. *M* Magen, *B* Bronchus, *T* Trachea, *L* Larynx, *D* blind endender Ösophagus In I steht bei *a* der aus dem Magen heraufkommende Ösophagus mit der Trachea in Verbindung. In II ist der Ösophagus durch einen bindegewebigen Strang *S* unterbrochen.

behaftet, so entwickeln sich die sehr seltenen vom Ösophagus in die Trachea führenden *Fisteln*.

2. Divertikel des Ösophagus.

Wir unterscheiden nach dem Vorgange von ZENKER zwischen **Pulsions-** und **Traktionsdivertikeln.** Die ersteren entstehen durch einen Druck von innen, die zweiten durch Zug von außen. Jene sind am häufigsten am Übergang des Rachens in den Ösophagus und zwar an der hinteren Wand, selten an einer der Seitenwände, kommen aber auch im übrigen Ösophagus vor; diese werden nur im Verlaufe der Speiseröhre und überwiegend gleich unterhalb der Bifurkation an der vorderen Wand angetroffen.

Fig. 500.

Großes Pulsionsdivertikel des Schlundes (Seitenansicht) nach ZENKER.

Die **Pulsionsdivertikel** (Fig. 500), oft umfangreiche sackartige Ausstülpungen, senken sich zwischen hinterer Ösophaguswand und Wirbelsäule herunter, drängen die Speiseröhre nach vorn und verengen ihren Eingang so, daß die Speisen ihn schließlich nicht mehr finden, sondern in das Divertikel hineingleiten. Die Wand des Sackes wird ent-

weder nur aus Schleimhaut und Bindegewebe gebildet oder es findet sich in ihr auch mehr oder weniger auseinandergedrängte Muskulatur.

Die Grundlage dieser Divertikel ist meist durch eine kongenitale Schwäche der ohnehin hier schon muskelarmen Wand gegeben. Dafür spricht der Umstand, daß es *seitliche Divertikel der Rachenwand* gibt, die man allgemein auf Reste von Schlundfurchen zurückführt, und daß sich die *Pulsionsdivertikel*

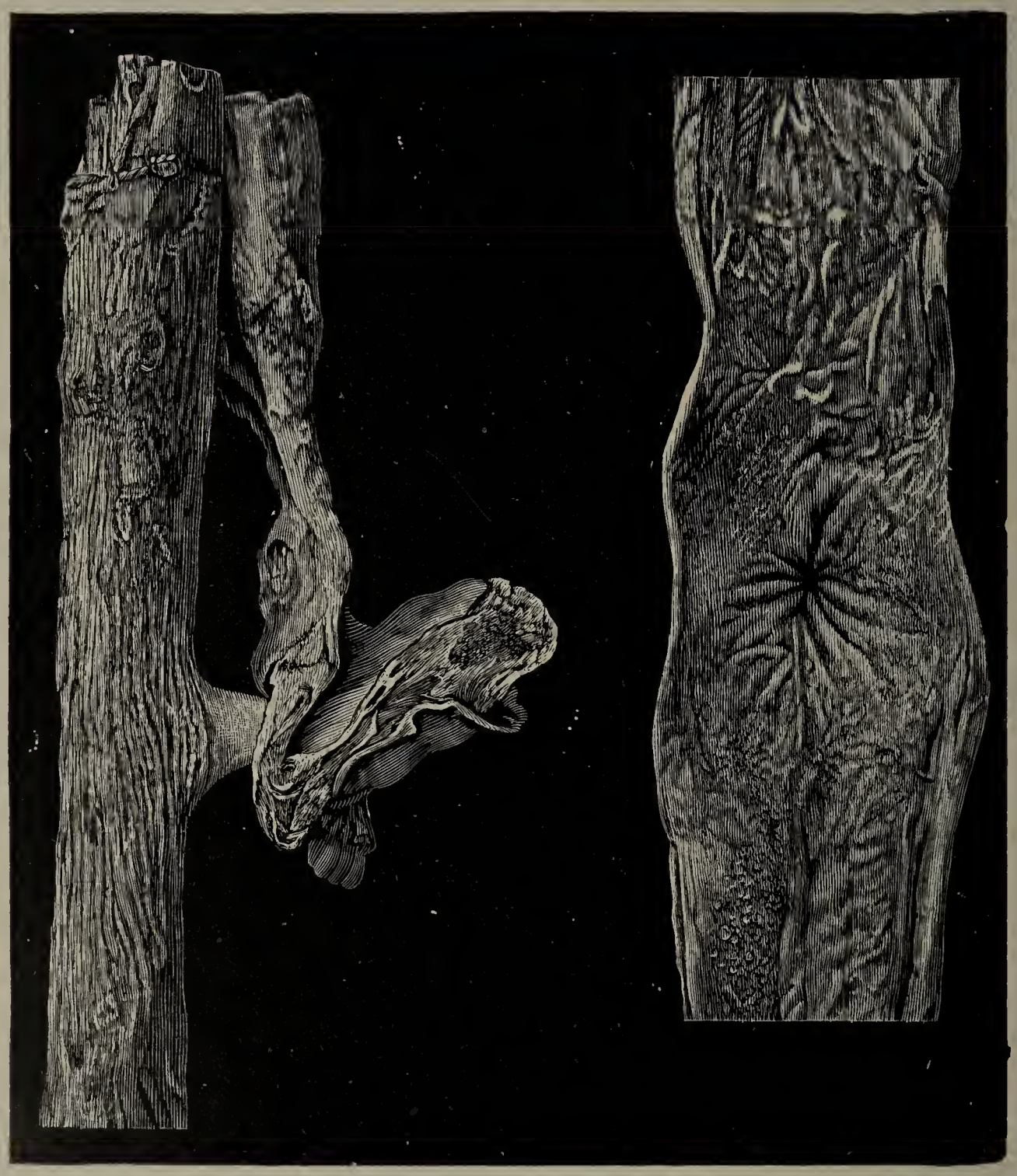

a *b*

Fig. 501.

a Traktionsdivertikel der Speiseröhre (Seitenansicht). *b* Traktionsdivertikel einer anderen Speiseröhre (Innenansicht). Nach ZENKER.

des übrigen Ösophagus ebenfalls auf Entwicklungsstörungen beziehen lassen. Denn bei ihnen, die meist nur klein, nicht über kirschgroß sind, kann man zeigen, daß die Ausstülpung auf einem umschriebenen Defekt der Muskelschichten beruht, die meist im Halse des Divertikels ringsum scharf abgesetzt sind. Begünstigend auf das Zustandekommen der Divertikel aus ihren Anlagen wirken mechanische Momente (Zerrung durch große Bissen). Auch können andererseits tiefergreifende Verletzungen die Muskeldefekte schaffen, zu umschriebener Widerstandsherabsetzung und so zu Ausbuchtungen führen.

Die **Traktionsdivertikel** (Fig. 501) sind meist zelt- oder trichterförmig und von ihrem Lieblingssitz unterhalb der Bifurkation schräg nach vorn und aufwärts gegen die Trachea gerichtet. Sie werden höchstens 1 cm tief und können zu zweien und mehreren vorhanden sein. An ihrer Spitze ist häufig eine schieferig indurierte oder auch verkalkte Lymphdrüse angewachsen.

Man nimmt meist an, daß diese Drüse entzündlich erweicht, mit dem Ösophagus verwachsen oder in ihn durchgebrochen war und bei narbiger Schrumpfung das Divertikel aus der Wand herauszog. Es gibt aber Divertikel, an denen keine geschrumpfte Drüse angeheftet ist, von denen vielmehr ein *Strang zur Trachea zieht* und sich an sie anheftet. Hier muß es sich um eine *Entwicklungsstörung* handeln, bei der sich Ösophagus und Trachea nicht völlig trennten, sondern durch einen bindegewebigen Zug in Verbindung blieben. Auch in den gewöhnlichen Fällen wird diese in weniger ausgeprägter Form erhalten gebliebene, für sich allein nicht hinreichende Verbindung eine Rolle spielen, insofern sich in ihr eine tuberkulös-anthrakotische Entzündung der Drüsen gegen die Trachea und den Ösophagus fortsetzte, und in dieser Richtung zur Schrumpfung führte. Nur so erklärt sich der narbige Strang vom Ösophagus zur Drüse und häufig bis zur Trachea und der Umstand, daß manchmal in dem Strang nur ein kleines Kalkknötchen als Residuum der früheren Tuberkulose, aber kein größerer Rest einer Drüse zu finden ist (Ribbert).

Das Traktionsdivertikel ist meist harmlos, kann aber durch Entzündung und Einbohrung spitzer Speiseteile (Knochenstückchen) perforieren und Eiterung im mediastinalen Zellgewebe, eitrige Pleuritis usw. hervorrufen. Auch können Karzinome aus den Divertikeln hervorgehen.

3. Phlebektasien.

Phlebektasien (Varizen) springen als stecknadelkopf- bis erbsengroße und umfangreichere, blaue Knoten in den Ösophagus vor und finden sich zuweilen durch die ganze Speiseröhre, meist aber an umschriebenen Stellen am häufigsten im unteren Abschnitt. Durch Zerreißung ihrer Wand können beträchtliche, mitunter tödliche Blutungen entstehen. Es gibt aber auch hochgradige umschriebene oder ausgedehnte zylindrische Phlebektasien mit den gleichen Gefahren. Alle diese Phlebektasien entstehen wahrscheinlich auf Grund kongenitaler Schwäche der Venenwand und sind gern mit anderen Phlebektasien kombiniert.

4. Entzündungen.

Eitrige, phlegmonöse Entzündungen entstehen nach Verbrennungen, Verletzungen, Ätzungen, Infektionskrankheiten, Entzündungen der Umgebung usw. Sie können sich in der Wand ausbreiten und in die Umgebung perforieren. Zuweilen liegt die Eiterung in zirkulären Spalten der Ösophaguswand. Dann können sich die inneren Schichten, entweder Schleimhaut und Muskelschichten (Oesophagitis dissecans profunda) oder nur die eigentliche Schleimhaut (Oes. diss. superficialis oder Oes. exfoliativa) ablösen und ausgebrochen werden. Selten sieht man so die Schleimhaut der ganzen Speiseröhre abgetrennt werden.

Die Diphtherie des Rachens setzt sich in seltenen Fällen auf den oberen Teil des Ösophagus (selten diskontinuierlich auf die tieferen Teile) fort. Nur ausnahmsweise reicht sie bis zum Magen.

Bei den Pocken kommen Pusteln im Pharynx und Ösophagus vor. Sie führen zur Bildung von Geschwüren. Über Soor s. Mundhöhle.

Tuberkulöse Prozesse sind für sich allein sehr selten. Meist greifen sie von tuberkulösen Bronchialdrüsen aus über und zerfallen unter Geschwürsbildung. Stenosierende Vernarbung ist sehr selten. Verkäste Drüsen brechen sehr selten in die Speiseröhre durch (s. o. die Divertikel).

Syphilitische Entzündungen werden selten beschrieben. Sie können mit Stenose heilen. VIRCHOW sah auch gummöse Neubildungen.

Verätzungen des Ösophagus siehe beim Magen.

5. Geschwülste.

Fibrome, Lipome, Leiomyome sind selten und meist klein. Ein großes Rhabdomyom wurde von WOLFENSBERGER beschrieben. Sarkome sind nicht häufig. Man fand grobknollige, wenig ulzerierte derbe Sarkome, die in das Lumen vorsprangen. Übergreifen eines benachbarten Lymphosarkoms mit Einbruch und Ulzeration wurde beobachtet.

Sehr selten ist ein polypös prominierendes Schleimdrüsenadenom (WEIGERT). Flimmerepithelzysten in der Wand des unteren Ösophagusabschnittes können über nußgroß werden, sind klinisch bedeutungslos und entstehen (nach ZAHN) durch Abschnürung vom Ösophagus, nach TRIESPE, der in einem Falle Knorpel an der Wand fand, vom Schlunddarme.

Der wichtigste Tumor des Ösophagus ist das **Karzinom.** Es ist fast ausnahmslos ein Plattenepithel-, selten ein Zylinderzellenkrebs (aus Ösophagusdrüsen oder aus Magenschleimhautinseln, aus denen auch Gallertkrebse entstehen können).

Am häufigsten entsteht das Karzinom in der Höhe der Bifurkation oder etwas tiefer, seltener oberhalb im Eingang des Ösophagus oder an der Kardia.

Der Krebs beginnt an umschriebener Stelle als eine beetartige, bald ulzerierende, meist in der Längsrichtung der Speiseröhre ovale Geschwulst. Wenn er den tödlichen Ausgang herbeiführt, ist er meist schon größtenteils oder ganz um den Ösophagus und zwar zunächst hauptsächlich in seinen inneren Schichten herumgewachsen. Er bildet in den meisten Fällen eine große (Fig. 502) unebene, unregelmäßige zerfallende Geschwürsfläche mit aufgeworfenem, vielfach wulstig oder polypös vorspringendem Rand, dessen nach außen abfallende Fläche noch in zackiger Grenze von glatter Schleimhaut bedeckt ist. Denn diese wird zunächst durch Geschwulstwucherung unterwachsen, emporgehoben und dann erst zerstört. Wenn der ulzerierte Tumor die Zirkumferenz noch nicht ganz eingenommen hat, so bleibt zwischen den seitlichen Rändern noch ein schmaler oder breiterer Streifen von Schleimhaut in der Längsrichtung des Ösophagus übrig. Später stoßen die Ränder aneinander, verschmelzen und ulzerieren. Von oben nach unten breitet sich das Karzinom meist nicht sehr weit, gewöhnlich etwa 8 cm lang aus. Durch die vorspringenden oberen und unteren Ränder des Geschwüres entsteht eine erhebliche Stenose des Lumens, das für Speisen und für die Sonde, die gern auf dem oberen prominierenden Rande aufstößt, schwer oder gar nicht durchgängig sein kann. Im Bereich des Ulkus selbst kann dabei das Lumen infolge des nekrotisch-ulzerösen Zerfalles der Tumormassen, die durch die Wand des Ösophagus nach außen

wuchern und hier weiterwachsen, erweitert sein. Denn durch fortgesetzte Nekrose und Abstoßung von innen her überschreitet dann auch das Geschwür die früheren Grenzen der Ösophaguswand nach außen. Sein Grund ist daher mehr oder weniger grobhöckerig, fetzig, mißfarben oder geradezu faulig, gangränös.

In der Umgebung durchsetzt das Karzinom die angrenzenden Gewebe, die Tracheal- oder Bronchialwand, das Lungengewebe, das Mediastinum, es wuchert auch in die Wirbelsäule und gelegentlich auch in die Aortenwand hinein. In Trachea und Bronchus kommt es dann innen bald in Knötchen, flachen Infiltrationen und höckerigen Massen zum Vorschein. Da aber auch nun noch der vom Geschwür ausgehende Zerfall andauert und oft rascher als das Tumorwachstum fortschreitet, so durchbricht er nicht selten die Geschwulstmassen und bewirkt Perforation in die Luftwege, die anfangs durch feine, später durch weite tumorbegrenzte Öffnungen mit dem Ösophagus kommunizieren (Fig. 673), in das Mediastinum (Fig. 502), das verjaucht, in die Pleura, die sich eitrig entzündet, in den Herzbeutel, der eitrige oder jauchige Perikarditis, in die Lunge, die gangränöse Herde zeigt, in die Aorta, deren durchwucherte Wand schon vor völliger Perforation durch den Blutdruck zerrissen werden kann, so daß tödliche Blutung eintritt.

Fig. 502.

Karzinom des Ösophagus im oberen Drittel. *K* Kehlkopfeingang. *C* Karzinom, welches in das rechts neben dem Ösophagus gelegene Zellgewebe durch eine Öffnung perforiert ist, in welche die Sonde hineinführt.

In anderen Fällen ist der Zerfall im Geschwür weniger tiefgreifend, die Prominenz der Ränder weniger ausgesprochen, die Epithelwucherung weniger lebhaft, während das Bindegewebe stärker beteiligt ist. So kommt es zu festeren Krebsformen, Szirrhen, die oft nur flache Ulzeration und mäßige Wandverdickung zeigen, aber durch narbige Schrumpfung hochgradige Stenose herbeiführen (Fig. 503).

Der Sitz des Karzinoms bedingt natürlich im Verlauf gewisse Unterschiede. Die am Eingang in den Ösophagus sitzenden Krebse dringen in den Kehlkopf, die an der Kardia befindlichen in den Magen vor.

Der Tumor macht aber auch Metastasen und zwar zunächst in die Lymphdrüsen, die in der Höhe des Karzinoms und nach aufwärts

Fig. 503.
Szirrhus des Ösophagus. Der von hinten aufgeschnittene Ösophagus zeigt eine Einschnürung, die durch einen ringsherumgehenden, in Gestalt einer breiten Leiste vorspringenden, sich zusammenziehenden Szirrhus bedingt ist.

liegen, unter Umständen bis zur Supraklavikulargrube. Schwellen sie stark an, so wölben sie die intakte Ösophaguswand zuweilen so stark vor, daß dadurch Verengerungen bewirkt werden können (Fig. 504). Sie können aber auch die Wand nach innen durchwachsen, hier knotig vorspringen, nekrotisch zerfallen und so ein sekundäres Krebsgeschwür bilden, das aber auch entstehen kann, wenn der Krebs in der Speiseröhrenwand nach oben wächst, dann hier oder dort knotige Wucherungen bildet, die ulzerös zerfallen.

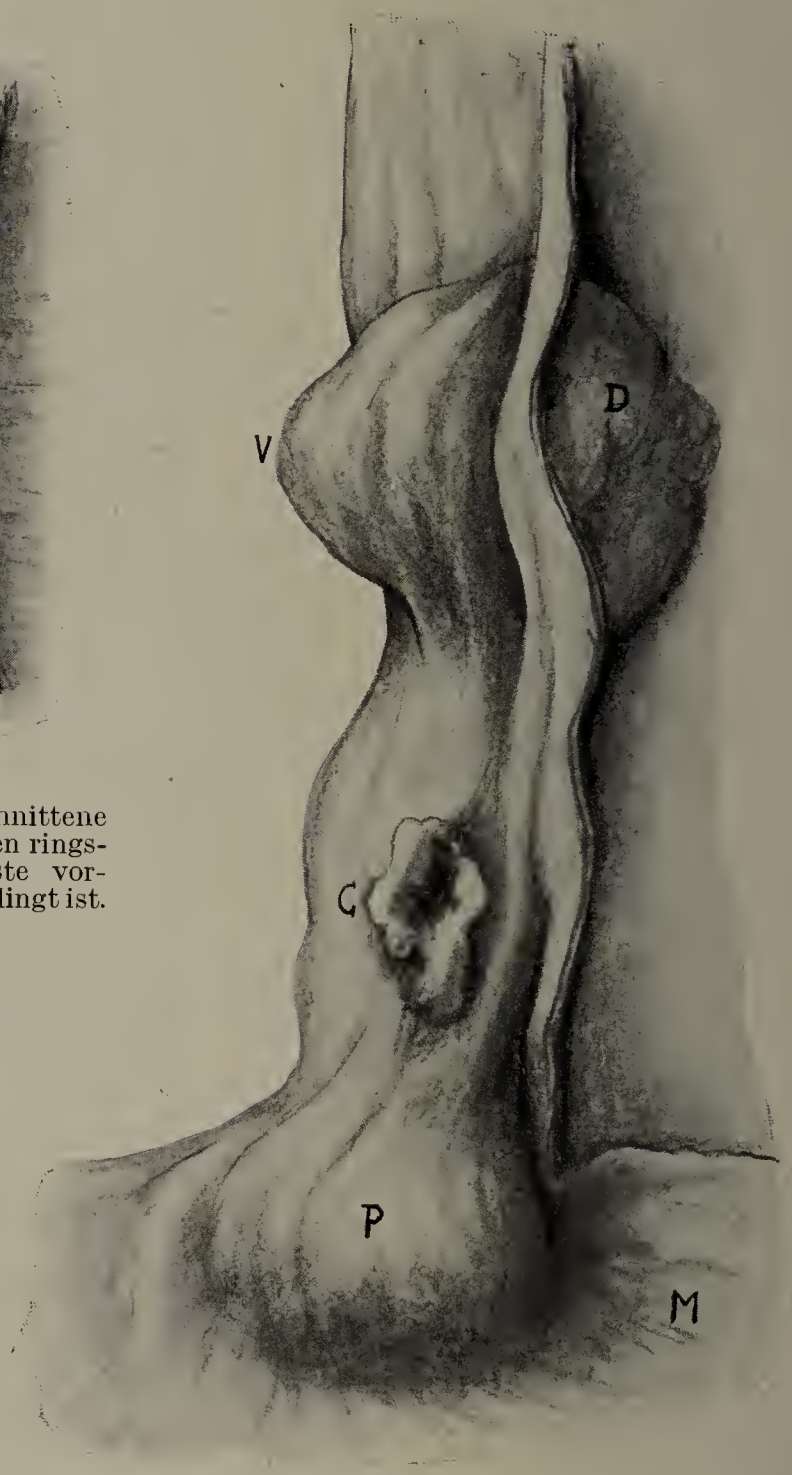

Fig. 504.
Kleines Karzinom des Ösophagus. *C* Karzinom, *M* Magen. Oberhalb von *C* ist eine Lymphdrüse *D* durch metastatische Tumorbildung angeschwollen und wölbt die Wand in Gestalt eines Knotens *V* vor. In ähnlicher Weise ist im Mageneingang eine Vorwölbung *P* durch eine krebsige Lymphdrüse bedingt.

Zuweilen sind klinisch die am Halse nachweisbaren krebsigen Lymphdrüsen das einzige Symptom eines noch nicht stenosierenden Speiseröhrenkrebses.

Das Wachstum kann im Lymphgefäßsystem auch nach abwärts erfolgen, so daß die Lymphdrüsen hinter dem Magen ergriffen und in faustgroße Pakete umgewandelt werden. Einzelne Drüsen wölben sich dann gelegentlich in den Ösophagus oder (ev. mit Geschwürsbildung) im Eingang des Magens vor (Fig. 504) und bedingen dadurch Stenosen.

Weitere Metastasen macht das Karzinom in innere Organe, vor allem in Leber und Lungen. Entweder wuchert es in die Vena azygos, so daß die Krebszellen direkt, oder in den Ductus thoracicus, so daß sie indirekt in das Blut gelangen, oder die krebsigen Drüsen unterhalb des Zwerchfelles wuchern in Äste der Vena portarum, so daß Gelegenheit zu Lebermetastasen gegeben ist.

Kleine, zehnpfennigstückgroße Tumoren können ausgedehnte, zuweilen eher als der primäre Krebs bemerkte Metastasen machen, die andererseits auch bei sehr großen Krebsen (außer in den Lymphdrüsen) fehlen können.

Für die *Genese* des Speiseröhrenkrebses werden chronische Reizungen durch starkes Rauchen, durch Potatorium beschuldigt. Einzelne Krebse können aus Traktionsdivertikeln hervorgehen, Prominenz der Wirbelsäule (Lordose, Ekchondrose) soll lokal begünstigend wirken.

Sekundäre Karzinome kommen am Ösophagus durch direktes Übergreifen vom Magen, Pharynx oder Kehlkopf aus vor.

6. Verengerungen und Erweiterungen des Ösophagus.

Verengerungen des Ösophagus entstehen außer durch das Karzinom, die übrigen Tumoren und Narben auch durch *Kompression von außen* (durch Geschwülste, tuberkulöse Drüsen und durch ein Aneurysma). Oberhalb der verengten Stellen erweitert sich bei längerer Dauer der Ösophagus durch die Speisenansammlung. Zugleich wird die Muskulatur kompensatorisch hypertrophisch. Das ist sie auch, wenn in seltenen Fällen das Hindernis durch *spastische Kontraktionen der Kardia* gegeben ist, deren Ätiologie der Aufklärung bedarf. Der Ösophagus ist dann in seiner ganzen Länge, oder in seinem unteren Teil oder vorwiegend in der Mitte erweitert und zuweilen geschlängelt (was auf eine zu große angeborene Länge hindeuten kann). Diese spastische Kontraktion kann operativ vom Magen aus durch mechanische Dehnung gehoben werden. Außer bei spastischer Kontraktion der Kardia kommt auch eine Dilatation und Verlängerung mit Hypertrophie ohne nachweisbare Ursache, wahrscheinlich auf angeborener Anlage beruhend, vor (*idiopathische Dilatation des Ösophagus*). Es gibt auch paralytische Dilatationen mit abnorm dünner Wand (durch Degeneration der Muskulatur?).

7. Erweichung des Ösophagus, Ösophagomalazie, und Zerreißung, Perforation.

Ein nicht seltener *postmortaler* Vorgang ist eine *Erweichung* (Verdauung) des unteren Ösophagus durch eingelaufenen Magensaft. Die Wand ist gallertig gequollen, dann schmierig weich und bräunlich mißfarben, ja zerfließlich, so daß der Inhalt in die Pleurahöhle austritt. Manchmal geschieht das erst bei Herausnahme der Brustorgane. Ob, wie behauptet wurde, diese Erweichung auch schon in der letzten Zeit des Lebens eintreten kann, ist fraglich.

Zerreißung der Speiseröhre kann nach Sturz aus beträchtlicher Höhe sowie nach direkter Verletzung eintreten. Perforation kommt bei *Karzinomen*, Ätzungen, *Divertikeln*, Durchbruch umgebender Entzündungsherde vor.

D. Magen.

1. Mißbildungen.

Der Magen kann angeboren abnorm weit und enge sein, eine sanduhrförmige Einschnürung zeigen, die nicht mit der durch Narben (s. Ulcus rotundum) bedingten verwechselt werden darf, und seine embryonale vertikale

Stellung beibehalten. Es kommt ferner sehr selten eine umschriebene, den Pylorusring erheblich verdickende Atresie des Pylorus vor, häufiger meist bei kleinen Kindern eine Stenose dieser Öffnung durch eine starke Hypertrophie der Muskulatur. Man faßt diesen Zustand teils als eine abnorme primäre Muskelentwicklung auf (*kongenitale Pylorusstenose*), teils als zustandegekommen durch immer wiederholte auf nervöser Basis entstehende spastische Kontraktionen der Pylorusmuskulatur.

2. Zirkulationsstörungen.

Passive Hyperämie findet sich bei Stauungen im Pfortaderkreislauf (Leberzirrhose, Thrombose usw.). Sie erzeugt fleckige oder diffuse dunkle Rötung, die oft auf der Höhe der durch Kontraktion bedingten Schleimhautfalten besonders hervortritt, weil hier der venöse Abfluß am meisten gehindert ist. Auch ohne Stauung werden die Faltenhöhen gern hyperämisch gefunden.

Fig. 505.

Stück einer Magenschleimhaut mit 5 hämorrhagischen Erosionen, von denen drei einen tief schwarzbraunen, dem veränderten Blute entsprechenden Grund haben, während in den beiden anderen die helle Submukosa freiliegt.

Die Stauung führt leicht zu diapedetischen Blutungen, die das Schleimhautgewebe durchtränken oder in den Magen hinein stattfinden und sehr beträchtlich werden können. Sie entstehen auch bei hämorrhagischer Diathese, bei Infektionen, bei Verletzungen, Ätzungen, Thrombose und Embolie von Magenarterien. Das hämorrhagisch infiltrierte, weniger gut ernährte Gewebe wird schon intra vitam, aber auch noch postmortal, vom Magensaft angegriffen und verdaut. In beiden Fällen entstehen die sogenannten **hämorrhagischen Erosionen, Stigmata** (Fig. 505), d. h. meist multiple, selten über linsengroße, manchmal den Falten entsprechend reihenweise gestellte schwarzbraune Flecke, die teils nur erst Blutungen in die obersten Schleimhautschichten, teils schon durch Verdauung des hämorrhagischen Gewebes bewirkte oberflächliche Erosionen mit schwarzbraunem Grund, teils tiefer greifende Defekte mit Blutresten im Grunde und Rande darstellen. Über ihre Genese s. u. das Ulcus rotundum.

3. Entzündung, Gastritis.

Störungen der Magentätigkeit werden gern mit der Bezeichnung »Katarrh« belegt. Nicht immer liegen dabei entzündliche Prozesse vor.

Die bei akuten Magenkatarrhen vorauszusetzende Hyperämie wird in der Leiche meist nicht mehr gefunden. Ekchymosen sind häufig. Die Schleimhaut ist geschwollen, mit Schleim bedeckt. Mikroskopisch sieht man oft Schwellung der solitären Follikel, ferner Verfettung der Belegzellen der Drüsen.

Chronische Katarrhe (bei Alkoholismus, reizenden Speisen, bei Magenerweiterung durch Pylorusstenose (s. u.), neben Ulkus und Karzinom, ohne nachweisbare Veranlassung) bieten ein verschiedenes Bild. Anfänglich ist die Schleimhaut geschwollen, hyperämisch, später fleckig oder in größerer Ausdehnung bräunlich, graubraun, dunkelgrau gefärbt, als Resultat voraufgegangener Blutungen mit Bildung von körnigem Pigment, das in Zellen des Interstitiums liegt. Die lymphatischen Follikel sind oft vergrößert. Auch sonst besteht eine rundzellige Infiltration der Schleimhaut in wechselnder Intensität. Die Volumenzunahme und interstitielle Veränderung der Schleimhaut führt oft zu Unebenheiten. Die Fläche wird durch nebeneinander angeordnete warzenförmige kleine Prominenzen höckrig: **Etat mamelonné** (Fig. 506). Nimmt an diesem Prozeß das Schleimhautbindegewebe durch Wucherung Anteil, so werden einzelne oder viele jener Wärzchen stärker vorgetrieben und zuweilen gestielt, **Gastritis polyposa** (Fig. 507). Diese entzündlichen Polypen können selten kirschkerngroß und größer werden und sind dann äußerlich den Adenomen ähnlich. Diese finden sich aber auf im übrigen normaler Schleimhaut und sind anders gebaut.

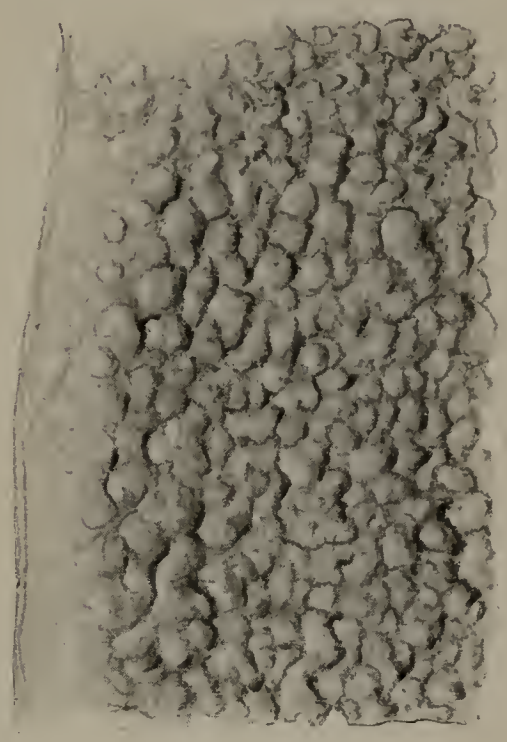

Fig. 506.

Chronische Gastritis. Warzenförmige Unebenheit der Magenschleimhaut.

Die Schwellung kann später in *Atrophie* übergehen, oder diese kann von Anfang an einsetzen. Die Drüsen werden schmäler, kürzer, die Zellen

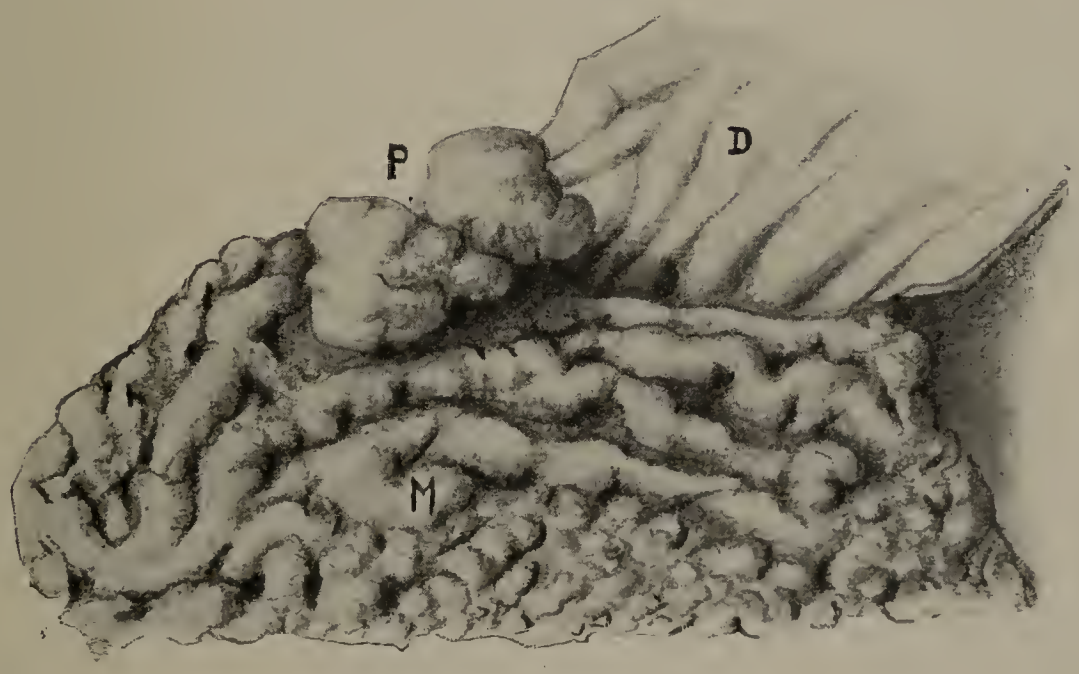

Fig. 507.

Gastritis polyposa, in der Nähe des Pylorus. *D* Duodenum. Die Magenschleimhaut *M* ist in prominente Falten gelegt und durch polypöse Vorsprünge uneben. Bei *P* ein zweiteiliger größerer Polyp.

kleiner und schließlich völlig atrophisch. So gehen viele Drüsen zugrunde, in hohen Graden fehlen sie auf lange Strecken ganz. Ist dann das Bindegewebe nicht vermehrt oder gar vermindert, so wird die Schleimhaut sehr dünn, die ganze Magenwand, da auch die Muskularis an dem Schwunde teilnehmen kann, papierdünn, durchscheinend.

Es wird ferner angenommen, daß durch stärkere Wucherung des Bindegewebes mit anschließender Schrumpfung eine hochgradige Verengerung des Magens, event. mit Pylorusstenose entstehen könne: Gastritis cirrhotica. Solche Fälle sind aber äußerst selten und nicht genügend untersucht. Man muß immer an Verwechslung mit einem schrumpfenden Karzinom (s. d.) denken.

In der veränderten Schleimhaut können sich einzelne oder viele Drüsen zu Zysten ausdehnen, die man als kleinste, höchstens erbsengroße, meist klare Bläschen prominieren sieht.

Eitrige Entzündungen sind selten. Sie treten auf nach Verletzungen, Ätzungen, bei Magengeschwür, bei Karzinom, bei Pyämie, sehr selten (bei Säufern u. a.) ohne nachweisbare Veranlassung (»idiopathisch«). Die Eiterung entwickelt sich in der Submukosa und führt zu oft ausgedehnten Abszedierungen, die nach innen an einer oder vielen Stellen durchbrechen und nach Entleerung des Eiters mit narbiger Retraktion heilen, aber auch Peritonitis veranlassen können.

Fig. 508.

Flaches Ulcus ventriculi. Das Geschwür greift ringsum in einem schmalen Saume bis auf die Submukosa, die ihrerseits in der Mitte des Geschwüres bis auf die Muskularis zerstört ist. Die Magenschleimhaut läuft in radiären Falten auf das Geschwür zu.

Die Diphtherie des Rachens kann auf den Magen übergehen und fleckige pseudomembranöse Prozesse im Gefolge haben. Über ähnliche Prozesse bei Kotstauung s. d. Darm. Soor greift auf den Magen nur selten über. Der *Milzbrand* macht Veränderungen wie im Darm (s. d.). *Pockenpusteln* kommen ähnlich wie auf der Haut vor.

Tuberkulöse Prozesse finden sich ohne Darmtuberkulose (s. diese) äußerst selten, sind auch neben ihr nicht häufig. Es handelt sich um Geschwüre, die linsen- bis bohnengroß, auch größer werden können.

Simmonds beschrieb ein Ulkus von 20 cm Länge, Hattute ein ringförmiges stenosierendes Geschwür am Pylorus, W. Fischer mehrere sehr große Ulzera, Ruge aus dem Bonner Institut große Geschwüre ohne Darm- und Lungentuberkulose. Bei *Miliartuberkulose* kommen auch Tuberkel in Schleimhaut und Muskularis vor.

Syphilis tritt als flache Infiltration der Schleimhaut bei Neugeborenen und in Gestalt von Gummibildungen auf, die Geschwüre bilden können.

Birch-Hirschfeld beschrieb derartige Geschwüre je an der Kardia und am Pylorus, E. Fraenkel multiple Ulzerationen mit aufgeworfenem Rand.

4. Das runde Magengeschwür, Ulcus rotundum.

Das **Ulcus rotundum, pepticum, simplex** (Fig. 508—517) ist ungefähr kreisrund oder oval oder auch wohl leicht ausgebuchtet, oder, aber selten, unregelmäßig geformt. Es ist scharf gegen die umgebende, normal aussehende, nicht vorspringende Schleimhaut begrenzt, so daß es wie mit dem Locheisen herausgeschlagen aussieht. Seine Tiefe wechselt.

Es umfaßt nur die Schleimhaut oder auch die Submukosa und die Muskularis in wechselnder Tiefe, eventuell bis zur Serosa (Fig. 509). Die im Grunde freiliegende Schicht ist meist abgeglättet. Die Ränder fallen nicht immer senkrecht bis zum Geschwürsgrunde ab, sondern zuweilen treppenförmig (Fig. 508, 509 d), dadurch, daß der Defekt in jeder tieferen Schicht kleiner ist als in der höheren. So können ein oder zwei

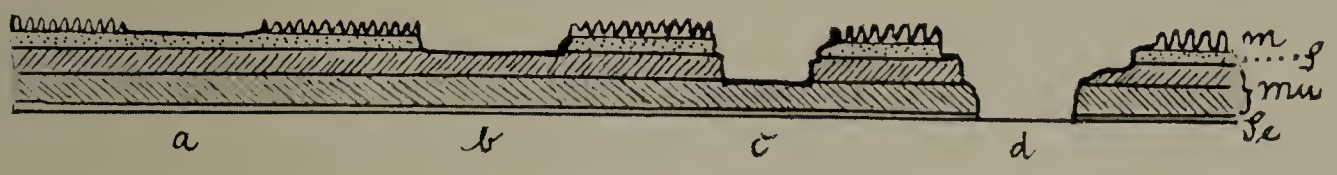

Fig. 509.

Schema über das Verhalten des Magengeschwüres zu den einzelnen Wandschichten. *a* das Geschwür durchsetzt nur die Schleimhaut *m*, *b* es durchsetzt auch die Submukosa *S*, *c* es reicht bis zur äußeren Muskellage, *d* es reicht bis zur Serosa *Se*. Bei *c* und besonders bei *d* erscheint das Geschwür mit treppenförmigen Absätzen versehen.

Absätze vorhanden sein, die gewöhnlich an einer Seite breiter sind als an der anderen. Dann hat die Achse des Geschwüres im ganzen eine schräge Richtung.

Die Größe des Defektes wechselt. Von Linsen- bis zu Fünfmarkstück- und (selten!) Handtellergröße gibt es alle Übergänge (Fig. 510 u. 512). Umfang und Tiefe hängen nicht notwendig zusammen. Auch kleinere Ulzera können sehr tief und größere flach sein. Doch sind immerhin die größten Formen meist auch die tiefsten.

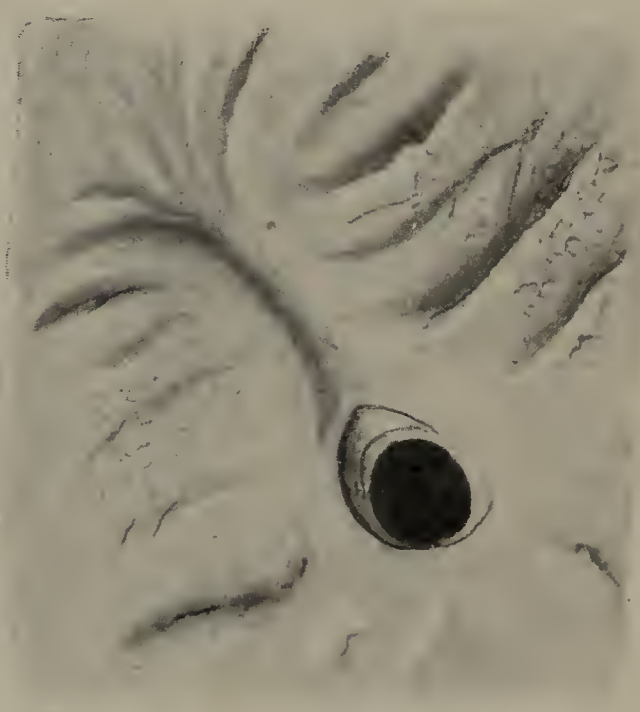

Fig. 510.

Perforiertes Magengeschwür. Die Perforationsstelle ist rund und schwarz gehalten. Rings um sie die Konturen des etwas größeren Geschwüres, welches sich nach rechts oben in eine furchenförmige Narbe verlängert. Gegen diese ist die Schleimhaut faltenförmig herangezogen.

Die *klinische Bedeutung* des Ulkus ergibt sich neben Schmerzen hauptsächlich aus drei Gefahren: einer *Perforation* in die Bauchhöhle, einer manchmal lebenbedrohenden *Blutung* und einer Verengerung des Magens durch *Narbenbildung*.

Das Tiefgreifen des Geschwüres bringt die Gefahr einer **Perforation** (Fig. 510) der Wand mit sich. Die letzte Serosaschicht kann schließlich auch zerstört werden oder bei Zerrung zerreißen. Dann wird sich Mageninhalt in die Bauchhöhle entleeren. Die Perforationsöffnung kann eben erkennbar oder relativ groß sein. Sie wird zunächst begrenzt durch noch nicht zerstörtes Serosagewebe, das die Öffnung meist fetzig umgibt. Später glättet sich der Rand ab.

Die freie Perforation in die Bauchhöhle kann ausbleiben, wenn vorher eine Vereinigung der Außenfläche des Magens mit einem benachbarten Organ (Leber, Milz, Pankreas, Darmschlinge, Bauchwand, Netz) zustande kam (Fig. 512, 513, 514). Geht das Geschwür bis dicht an die Serosa, so wird auf dem Peritoneum eine fibrinöse Entzündung ausgelöst, die Magen und Organfläche miteinander verklebt und

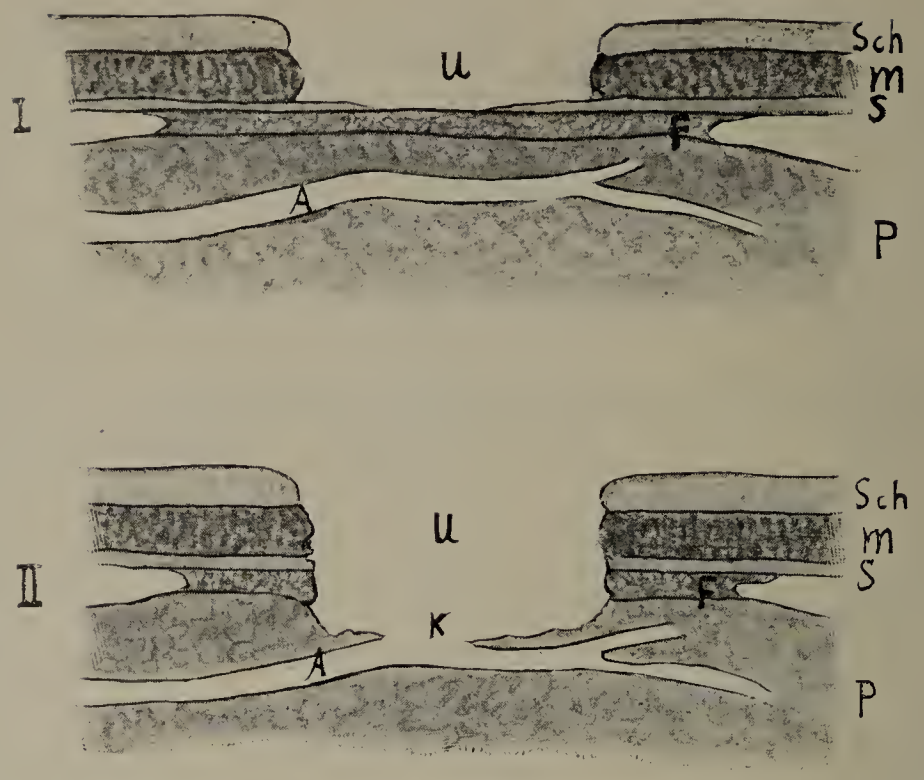

Fig. 511.

Schema über das Vordringen des Magengeschwüres in das Pankreas, *U* Ulkus, *P* Pankreas, *Sch* Schleimhaut, *m* Muskularis, *S* Serosa. In I ist das Pankreas an den Magen durch Fibrin (*F*) angeheftet, die Serosa in der Mitte auch schon defekt. In II ist das Geschwür bis an das Pankreas vorgeschritten. In ihm hat es die Arterie (*A*) angeätzt, so daß diese bei *K* eröffnet ist.

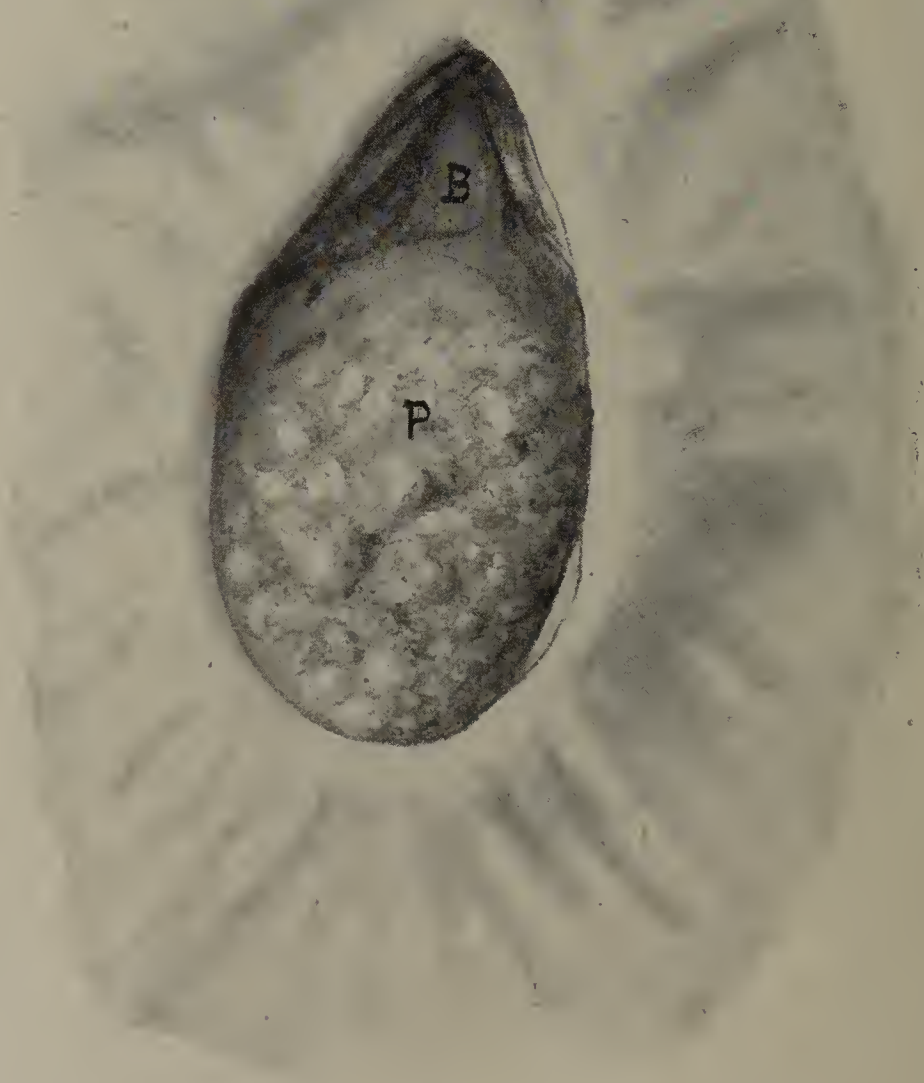

Fig. 512.

Großes Magengeschwür mit freiliegendem Pankreasgewebe. Der Rand ist scharf und überhängend, die Magenschleimhaut in Falten herangezogen. *P* freiliegendes, körnig aussehendes Pankreas, bei *B* angewachsenes Netz.

durch Organisation zur Verwachsung führt. Das völlig perforierte Geschwür bleibt dann doch meist von der Bauchhöhle getrennt, kann aber gelegentlich auch noch durch die Adhäsionen in die Bauchhöhle durchbrechen.

Meist dringt es in das anstoßende Gewebe hinein, macht Defekte in Milz, Leber, Pankreas, dessen gelblich aussehende Läpp-

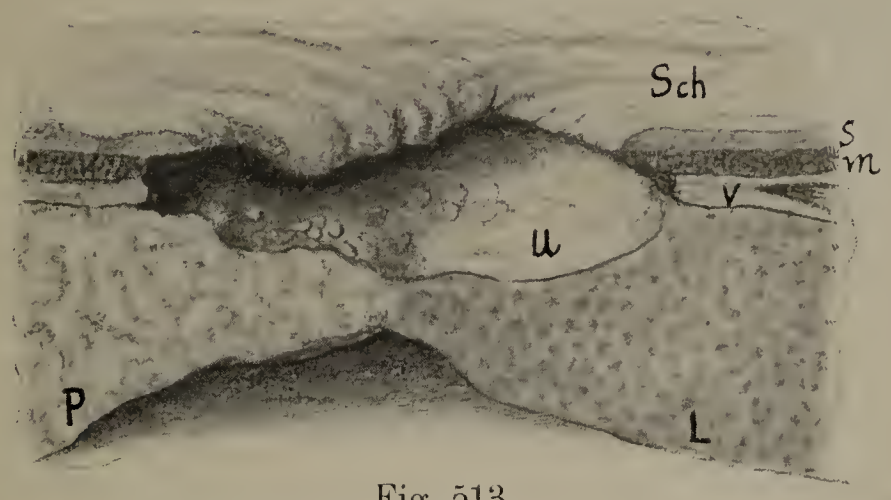

Fig. 513.

Die Hälfte eines senkrecht durchschnittenen tiefen Magengeschwüres *U*. *Sch* Schleimhaut, *S* Submukosa, *m* Muskularis. Das Geschwür reicht im Grunde bis auf die beiden an den Magen angewachsenen Organe Leber (*L*) und Pankreas (*P*). Es sitzt also im hinteren Umfang des Magens. *V* Verwachsungsmassen.

chen man im Grunde des Geschwüres häufig sehen kann (Fig. 512). Viel seltener ist ein durch Verwachsungen vermittelter Durchbruch in Darmschlingen, Herzbeutel, Pleura und durch die Bauchdecken nach außen. Sehr große Ulzera können zu mehreren Nachbarteilen, so zu Leber, Pankreas und Netz, zugleich in Beziehung treten (Fig. 513).



Fig. 514.

Senkrechter Durchschnitt durch ein Ulcus ventriculi. *S* Schleimhaut, *m* Muskularis. *N* Nekrose der Innenschichten des Ulkus. *A* Arterie des angewachsenen Netzes, in die Nekrose hineinragend.

Das Vordringen des Ulkus führt häufig, zuweilen schon in kleinen und sehr flachen Geschwüren, zur Arrosion eines arteriellen Gefäßes, dessen Wand mehr und mehr verdünnt und durch den Blutdruck zerrissen wird. Es entsteht eine **Hämorrhagie**, die tödlich werden oder durch Thrombose wieder aufhören kann. Nicht jedes arrodierte Gefäß blutet, weil es vorher schon thrombosiert sein kann. Nächst den Magenarterien erfolgt die Blutung am häufigsten aus der Arteria pancreatica (Fig. 511).

Fig. 515.

Ulcus ventriculi. Das Geschwür hat eine längliche Gestalt. In ihm sieht man eine ovale Öffnung, die dem Lumen der angeätzten Arteria lienalis entspricht. Die Magenschleimhaut ist allseitig in Falten an das Geschwür herangezogen.

Fig. 516.

Strahlige Narbe nach Magengeschwür. Der Magen ist aufgeschnitten, rechts der kardiale, links der Pylorus-Abschnitt. Zwischen beiden eine hochgradige Einschnürung, welche durch die Narbe bedingt ist. Die Schleimhaut ist von beiden Seiten in strahligen Falten herangezogen.

Das eröffnete Gefäß ist im Geschwür meist leicht sichtbar (Fig. 515). Die Öffnung klafft. Oft sieht man zwei Lumina, von denen das eine in die zentrale, das andere in die periphere Gefäßstrecke hineinführt. Die Öffnung im Gefäß ist zuweilen von aneurysmaähnlich vorgebuchteten Thrombenmassen, die aber niemals einen geschlossenen Sack bilden, überlagert.

Das Geschwür wird ferner durch **Verengerungen** des Magenlumens, vor allem durch *Pylorusstenose*, gefährlich. Das geschieht relativ selten bei völliger Vernarbung des Geschwüres, viel häufiger bei noch bestehenden, tiefer greifenden Defekten. Das durch die dauernde Einwirkung des Magensaftes entzündlich zunehmende Bindegewebe im Grunde und Rande der Geschwüre zieht sich narbig zu derben Massen zusammen. So entsteht das **Ulcus callosum,** das wegen des tumorähnlich reichlichen Bindegewebes manchmal an Karzinom denken läßt. Es findet sich weit überwiegend in dem ohnehin schon engeren und deshalb besonders leicht stenosierenden Pylorusabschnitt.

Kleine und flache Ulzera heilen oft ohne Spuren, andere mit radiär angeordneten, manchmal nur bei genauer Besichtigung wahrnehmbaren narbigen Zügen ohne wesentliche Stenose. Je größer und tiefer der Defekt, um so mehr Neigung zur Entstehung derber strahliger,

die Schleimhaut heranziehender **Narben** (Fig. 516). Die größten mit Nachbarorganen verwachsenen Ulzera kommen *nicht mehr zur Heilung*.

Bilden sich die Verengerungen des Magenlumens im mittleren Abschnitte, hier am häufigsten durch narbig verheilte Geschwüre, dann entsteht ein **Sanduhrmagen** (Fig. 517).

Der Sitz der Geschwüre ist meist die Gegend der kleinen Kurvatur und zwar vorwiegend die hintere Wand des Pylorusteiles, an der sog. *Magenstraße*.

Die Zahl wechselt. Meist findet man nur eines, nicht selten aber zwei und mehrere, oder neben bereits vernarbten noch frische Ulzera. Gelegentlich sitzen zwei Geschwüre symmetrisch zur kleinen Kurvatur an der Hinter- und Vorderwand; bisweilen »reitet« das Geschwür auf der kleinen Kurvatur.

Die *Ätiologie* der Magengeschwüre ist noch keineswegs aufgeklärt. Nur soviel steht fest, daß der geschwürige Defekt durch die vom Magen-

Fig. 517.

Sanduhrmagen. *O* Ösophagus, *D* Duodenum. Der Magen ist in der Mitte stark eingeschnürt, und zwar durch eine Narbe, die sich ähnlich der in Figur 516 gezeichneten verhält.

saft bewirkte Verdauung eines geschädigten Abschnittes der Schleimhaut bzw. der Magenwand entsteht (»**peptisches Geschwür**«). Das der Verdauung unterliegende Gewebe muß aber vorher irgendwie *geschädigt* und so *angreifbar geworden* sein, da normale Schleimhaut nicht vom Magensaft angedaut wird (alkalische Reaktion des Blutes und des Gewebes, Produktion von Antifermenten). Das kann auf verschiedene Weise geschehen. Wahrscheinlich spielen *Blutungen in die obersten Schleimhautschichten* eine überwiegende Rolle. Deren Herkunft wie auch die der sonstigen zur Verdauung führenden Schleimhautschädigungen ist umstritten. Man denkt an *Zirkulationsstörungen*, Embolie, Thrombose, Arteriosklerose, Vorgänge, die wohl in einzelnen Fällen eine Rolle spielen mögen, aber für gewöhnlich nicht in Betracht kommen. Beneke hat in erster Linie auf *spastische Kontraktionen der Arterien* auf nervöser Basis hingewiesen. Er führt auf sie auch die schon oben besprochenen hämorrhagischen Erosionen, die Stigmata zurück. Auch von anderen ist das Nervensystem als Veranlassung zu Zirkulationsstörungen vielfach herangezogen worden. Ferner macht man heftige nervöse *Muskelkontraktionen* des Magens (nach Operationen, nach Appendizitis u. a.) und dadurch bedingte Zirkulationsstörungen verantwortlich. Aschoff legt besonderen

Nachdruck auf *Störungen des Pfortaderkreislaufes*, die (etwa bei Bauchoperationen, bei Erbrechen, durch nervöse Einflüsse, im Experiment) zu akuten Stauungen und multiplen Blutungen im Magen führen. Das Ulkus kommt aber meist in der *Einzahl* vor, und das macht eine Ableitung aus einer den ganzen Magen umfassenden Ätiologie kaum möglich. Im übrigen werden noch beschuldigt Ätzungen durch Medikamente, ferner heiße Speisen, Stoß gegen den Magen, Bakterieneinwirkungen vom Magenlumen und von den Gefäßen aus. Aber auch diese Einflüsse machen sich nur gelegentlich geltend. So ist also die Entstehung des Magengeschwüres noch wenig geklärt.

Es kommt noch eins hinzu. Aus den Defekten, die durch eine der genannten Schädigungen entstehen, müssen nicht notwendig chronische Geschwüre hervorgehen. Denn wir wissen aus Experimenten, daß die bei im übrigen normalem Magen erzeugten Defekte in wenigen Tagen

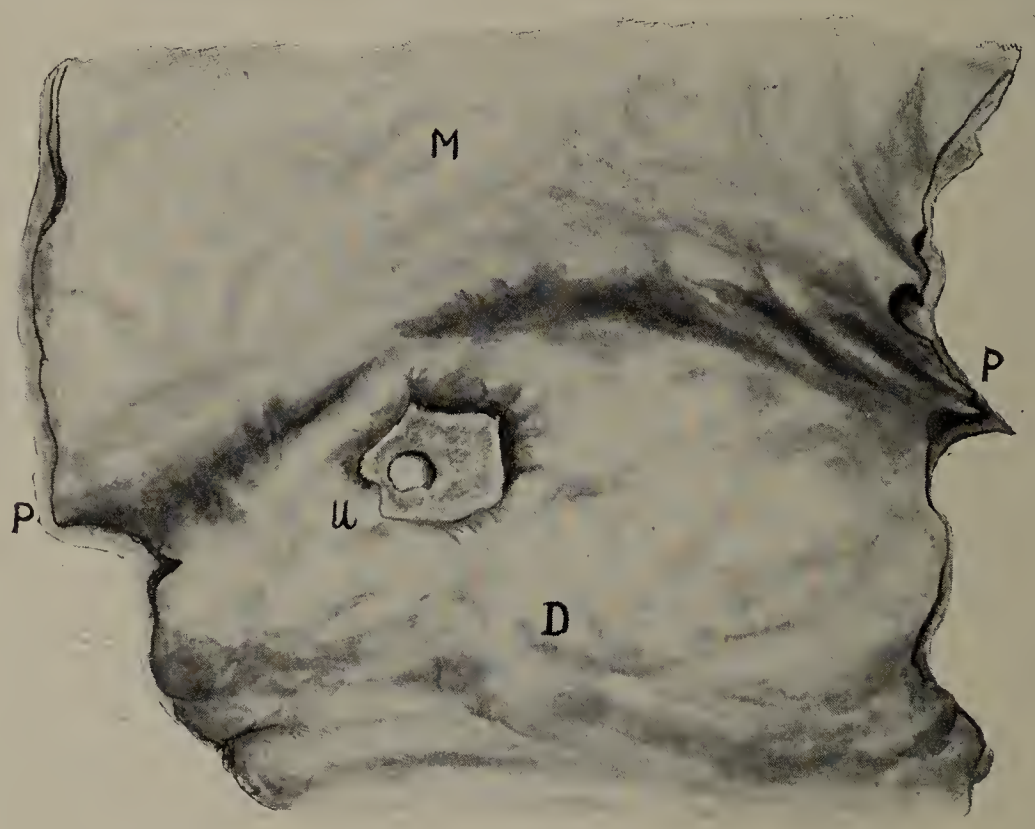

Fig. 518.
Perforiertes Ulcus rotundum duodeni. *M* Magen, *P P* Pylorus, *D* Duodenum, *U* Geschwür, in dessen Grund eine runde Perforationsöffnung.

heilen. Es muß also noch *etwas Besonderes* hinzukommen, was die auch beim Menschen vorhandene starke Heilungstendenz der Schleimhaut nicht in Wirksamkeit treten und aus dem akut aufgetretenen Ulkus ein chronisches werden läßt. Dieses Moment kann beim Menschen in chronischen *anämischen Zuständen*, die auch im Experiment wirksam waren, gesucht werden. Bedeutungsvoll ist auch die bei dem Magengeschwür meist gefundene **Hyperazidität** des Magensaftes, die das Verdautwerden der geschädigten Schleimhaut fördert. Eine wichtige Rolle bei dem Ausbleiben der Heilung spielt ferner auch die **Größe** *des Geschwüres*. Als Ribbert durch Gefrieren der Magenwand bei Kaninchen kleine Geschwüre erzeugte, heilten sie schnell, weil die anstoßenden Schleimhautränder sich über den Defekt legten und den weiteren Zutritt des Magensaftes hinderten. Machte er die Geschwüre aber groß, so konnte die Schleimhaut sie nicht bedecken. Dann ging die Verdauung in die Tiefe, über die Magenwand hinaus und in die anliegenden Nachbarorgane (Netz) hinein (Frankf. Z. f. Path. XVI.).

Beim Menschen spricht ferner die Lokalisation der Geschwüre an der sog. Magenstraße, also da, wo die Schleimhaut am intensivsten und am längsten mit dem Mageninhalt in Berührung kommt, sowie die geschilderte Form der Ulzera (Trichter- oder Tütenform mit schräger Achse, dadurch bedingte Unterminierung des Randes an einer Seite, infolgedessen Retention von Mageninhalt in der so gebildeten Tasche) dafür, daß das Chronischwerden der Geschwüre bzw. die fehlende Heilungstendenz auf die dauernd weiter bestehende Einwirkung des Magensaftes auf den Geschwürsgrund zurückzuführen ist.

Außer im Magen kommt das Ulcus rotundum, wenn auch seltener, aber mit analogen Folgen im Duodenum, aber nur in der Nähe des Magens vor, auf dessen Schleimhaut der hierher gelangende Magensaft in gleicher Weise und unter denselben Bedingungen einwirkt (Fig. 518). Frische (oft nur sehr kleine, leicht übersehbare) Duodenal-, seltener Magengeschwüre findet man bei den in den ersten Lebenstagen auftretenden meist tödlichen Blutungen, die als *Melaena neonatorum* bezeichnet werden. Die Ätiologie ist unbekannt, aber zweifellos wohl verschiedener Art.

5. Regressive Veränderungen.

Fettige Entartung sieht man bei Vergiftungen, so durch Phosphor und Arsen, an Drüsen und Bindegewebszellen. Makroskopisch erscheint die Schleimhaut gelblich gesprenkelt oder gleichmäßig trüb weißgelblich.

An der Amyloidentartung nimmt auch der Magen teil, dessen Schleimhaut verdickt und matt durchscheinend sein kann. Dann sind Gefäßwände und das Interstitium von Amyloid durchsetzt. Erstere sind aber häufig allein verändert.

Magenerweichung entsteht häufig *postmortal* durch die verdauende Wirkung des Magensaftes, besonders bei Kindern im Fundus, hinten links. Die Wand ist gallertig, bräunlich mißfarben, zerfließlich, so daß Mageninhalt ohne weiteres oder bei Zug am Magen austritt. Die Erweichung wird begünstigt durch höhere postmortale Temperatur und Fäulnis. Sie kann vielleicht agonal beginnen.

6. Veränderungen des Magens durch giftige Substanzen.

Die Veränderungen, die durch per os aufgenommene ätzende Substanzen hervorgerufen werden, besprechen wir für Mund, Speiseröhre, Magen und Darm im Zusammenhang.

Die Ätzung kann vom Munde bis in den Darm reichen, sie kann aber auch Unterbrechungen zeigen, abhängig von der Schnelligkeit, mit der die einzelnen Abschnitte passiert werden, von dem Füllungszustand mit Speisen und von der dadurch bewirkten Verdünnung, von der Konzentration und der Menge des Giftes, ferner davon, ob die Schleimhäute mit Schleim bedeckt sind oder nicht. Der Mund ist fast immer wenig beteiligt. Der Ösophagus ist entweder in ganzer Fläche verätzt oder nur in Längsstreifen, die den Schleimhautfalten entsprechen, oder nur fleckweise.

Der Magen kann diffus oder fleckig ergriffen sein, vor allem gern auf der Höhe der Falten, die sich durch Muskelkontraktionen bilden (Fig. 519). Bei starker Füllung kann die Verätzung geringfügig sein, ebenso bei dickem Schleimbelag. Größere Mengen des Giftes wirken, zumal wenn sie im Magen wenig verdünnt werden, auch noch im Darm, aber meist nicht über das Duodenum hinaus. Doch kann auch das ganze Jejunum in abnehmender Intensität beteiligt sein.

Die getroffenen Schleimhautabschnitte werden bei geringerer Einwirkung nur oberflächlich, bei starker bis weit in die Tiefe nekrotisch. Schwefelsäure, Salpetersäure, Salzsäure, Karbolsäure, Sublimat, Lysol u. a. erzeugen eine Verschorfung (Fig. 519), die ätzenden Alkalien (Kali- und Natronlauge u. a.) meist eine Erweichung bis zu zerfließlichen Massen.

Das Aussehen der nekrotischen Teile ist von der Lebensdauer, vom Gifte und dem Blutgehalt der Schleimhaut abhängig. Bei Gegenwart reichlichen Blutes ist die Farbe dunkel, braun, graubraun, schwarzbraun, besonders intensiv bei konzentriert wirkender Schwefelsäure, während die Salpetersäure bei anämischer Schleimhaut eine gelbe, bei Hyperämie braune Farbe bedingt. Die durch Alkalien erweichten Teile sind schmutziggrau, schwarzgrau, bräunlich.

Fig. 519.

Salpetersäureätzung der Magenschleimhaut. *M M* die freiliegende, leicht fetzige Submukosa. (Die Schleimhaut ist zerstört.) *S S* verätzte, verschorfte, gelb aussehende, den Kontraktionsfalten entsprechende Schleimhaut.

Die Verätzungen sind oberflächlich oder tiefergreifend. Konzentrierte Gifte können die Wand in ganzer Dicke zur Nekrose bringen. Dann zerreißt sie gelegentlich. Es tritt Perforation in die Bauchhöhle ein.

Dauert das Leben länger, so wird das Tote vom Lebenden demarkiert und losgelöst. Die nekrotischen Teile, die als Schorfe in der Schleimhaut sitzen, werden vom Rande her durch ein von den hier sich ansammelnden Eiterkörperchen (Demarkationslinie) gebildetes Ferment gelöst, unterminiert und schließlich abgestoßen. Dann bleiben Defekte, Geschwüre zurück. Im Ösophagus entstehen gern längsgestellte rinnenförmige, im Magen den Schleimhautfalten entsprechende oder flächenförmige Ulzera.

Bei Heilung zeigt sich Neigung zu narbiger Kontraktion. Es bilden sich ausgedehnte strahlige Narben, die den Ösophagus auf kürzere oder längere Strecken, ebenso Kardia, Pylorus und den übrigen Magen verschließen oder verengen können.

7. Geschwülste.

a) Primäre Geschwülste.

Lipome und Fibrome sitzen meist in der Submukosa und wölben die Schleimhaut vor. Sie werden bohnen- bis haselnußgroß, selten größer. Neurofibrome finden sich bei multipler Neurofibromatose. Sarkome sind primär im Magen nicht häufig. Das Lymphozytom kann sehr umfangreiche, knollige, geschwürig zerfallende Tumoren bilden, die den größten Teil des Magens einnehmen können und eine gleichmäßig grauweiße markige Schnittfläche haben.

Leiomyome, gewöhnlich submukös, sind meist klein, werden aber auch sehr groß. E. KAUFMANN beschrieb einen kindskopfgroßen Tumor außen am Magen. Ein metastasierendes Leiomyom sah v. HANSEMANN. Hämangiome, Lymphangiome sind äußerst selten.

Über die **Schleimhautpolypen,** Adenome, s. Abschnitt Geschwülste im Allgemeinen Teil.

Das **Karzinom** des Magens zeigt histologisch eine sehr verschiedene Zusammensetzung. Es tritt auf als Zylinderzellenkrebs, oder es besitzt kubisches Epithel in soliden Alveolen, oder es bildet hohle, mit einschichtigem Epithel ausgekleidete, drüsenähnliche Räume (malignes

Fig. 520.

Flaches, noch von glatter Schleimhaut überkleidetes Magenkarzinom (*C*). Vom Rande des fünfmarkstückgroßen Tumors geht nach allen Seiten radiär die in Falten gelegte herangezogene Magenschleimhaut. Der Krebs sitzt dicht an der Kardia (*O*).

Adenom), oder es zeigt gallertige Umwandlung oder szirrhöse Beschaffenheit, oder, wenn auch *äußerst selten*, den Bau eines Plattenepithelkrebses.

Das **nicht szirrhöse Karzinom** ist stets ein deutlicher Tumor, der selten als platter Knoten (Fig. 520) auftritt, häufig knollige, bis apfelgroße und größere Hervorragungen bildet, meist aber eine geschwürige Beschaffenheit aufweist, weil die älteren mittleren Teile wegen ungenügender Blutversorgung unter Mitwirkung des Magensaftes zerfallen, während am Rande der Tumor weiter wächst und hier mit mehr oder weniger ausgesprochenem Wulst vorspringt (Fig. 521, 522). Dieser Randwulst fällt nach außen rasch oder allmählich zum Niveau der normalen Schleimhaut ab, nach innen ist er gegen den unebenen, höckerigen, fetzigen, manchmal nekrotisch-gangränösen Geschwürsgrund in unregelmäßiger Linie begrenzt.

Der **Szirrhus** imponiert nicht immer ohne weiteres als Tumor. Sein Rand prominiert meist wenig. Sein Geschwür ist meist flach, erinnert zuweilen an ein nicht scharf ausgeprägtes Ulcus rotundum. Doch gibt es Übergänge zu den Tumoren mit ausgesprochenem Tumorcharakter.

Das Karzinom sitzt am häufigsten im **Pylorusabschnitt** (Fig. 521, 523), beginnt meist an der hinteren Wand, einige Zentimeter vom Pylorusring entfernt (nicht an ihm). Es greift nur selten auf das Duodenum über. Vom letzteren aus gesehen, erscheint die sehr enge Pylorusöffnung von dicker wulstiger Geschwulstmasse umgeben (Fig. 524).

Fig. 521.

Karzinom des Magens in der Nähe des Pylorus. *O* Ösophagus, *D* Duodenum, *P* Pylorus, *M* Magen, *C* Karzinom, ausgedehnt geschwürig nekrotisch zerfallen, *R* Randwulst, auf den die glatte Schleimhaut bis zum Geschwürsrand übergeht. Die Entfernung vom Ösophagus zum Duodenum ist durch Schrumpfung des Krebses erheblich reduziert.

Das Magenkarzinom wächst in die Fläche und in die Tiefe (Fig. 525). Die Flächenausbreitung geht unter Zerstörung der anstoßenden Schleimhaut, nicht unter deren Umwandlung in Krebs vor sich. Die Tumorzellen dringen besonders gern zunächst *submukös* vor (Fig. 293, 294). Dies Wachstum bedingt eine Vorwölbung der Schleimhaut und dem entspricht jener Randwulst (vgl. auch Fig. 281). Der Tumor kann sich in dieser Weise auf weite Strecken, unter Umständen durch den ganzen Magen, submukös ausbreiten und sich dann nach und nach verlieren (Fig. 526). Makroskopisch ist die Grenze, bis zu der die Neubildung vordrang, nicht sicher zu bestimmen.

Bei dem Wachstum in die Tiefe wird die Muskularis in den zwischen den Muskelbündeln verlaufenden Lymphbahnen durchwuchert. Der Tumor gelangt bis unter die Serosa, die er dann in wechselndem Umfang knotig vorwölbt (Fig. 525; vgl. Fig. 293).

Klinisch ist das Versagen der **Salzsäurebildung** und meist eine Zunahme der *Milchsäure* in diagnostischer Hinsicht wichtig, wenn auch nicht entscheidend. Das Fehlen der Salzsäure kann auf mangelhafter Bildung, vielleicht aber zum Teil auch auf ihrer Bindung durch basische Krebsprodukte beruhen (F. Müller).

Fig. 522.
Karzinom des Magens dicht unterhalb der Kardia. *C* Karzinom, zentral geschwürig vertieft, *R R R* knollig prominierender Randwulst, *K* sekundärer Knoten der angrenzenden Schleimhaut, *O* Ösophagus.

Eine zweite Folge ist eine **Verengerung des Magenlumens,** vor allem des *Pylorusabschnittes*, teils durch die Prominenz des Tumors, teils durch narbige Retraktion, zumal bei Szirrhen. An der Kardia wie am Pylorus können schon wenig vorspringende Karzinome Stenosen erzeugen, und Szirrhen können durch ihre Schrumpfung das Lumen so verengen, daß von ihm kaum noch ein Rest bleibt. Der Pylorusabschnitt wandelt sich in einen gegen das Duodenum sich trichterförmig verengenden starr- und dickwandigen Kanal um (Fig. 523, 526). Aber auch bei Krebsen im Fundus kann die Verengerung hochgradig sein. Sehr stark stenosierend wirken oft die im ganzen Magen sich ausbreitenden Karzinome. Sie verengen ihn so, daß er enger wird als das Kolon (Fig. 526).

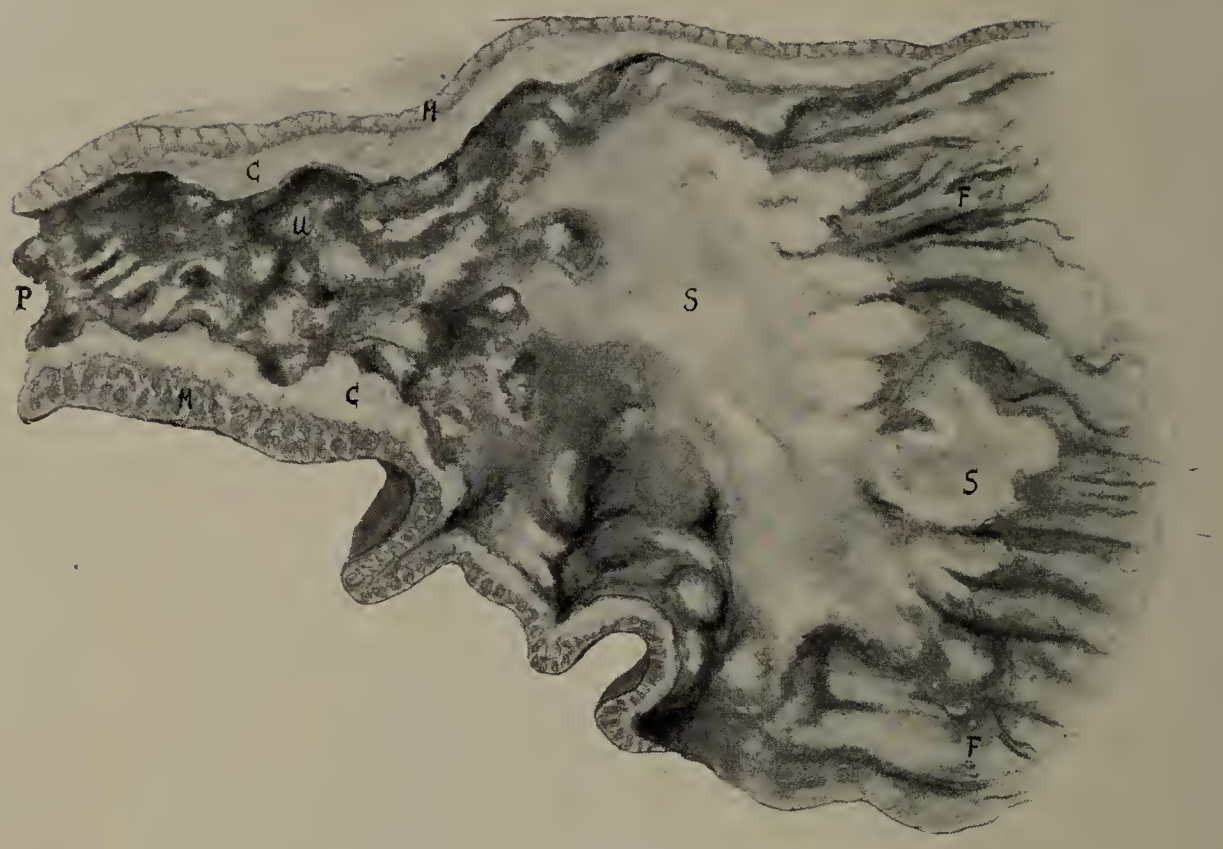

Fig. 523.

Karzinom am Pylorus, in den Magen vordringend. *P* Pylorus, *U* ulzerierter Teil des Karzinoms, *C C* Durchschnitt des Karzinoms, *M M* Muskularis, *S S* von Karzinom unterwachsene Schleimhautabschnitte, *F F* angrenzende normale in Falten gelegte Schleimhaut. 1/2 natürl. Größe.

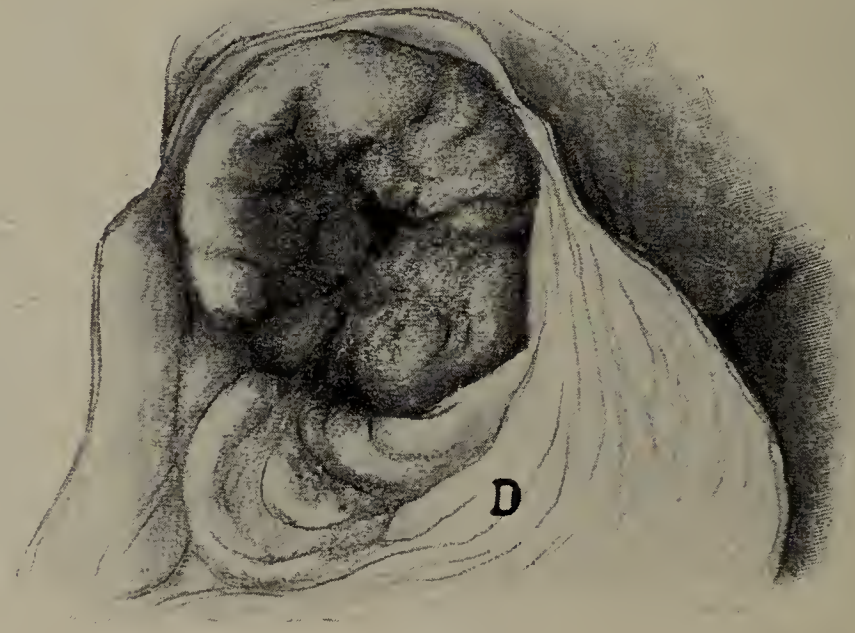

Fig. 524.

Karzinom des Pylorus vom Duodenum *D* aus gesehen. Die Öffnung des Pylorus ist von wulstigen Geschwulstmassen umgeben, hochgradig verengt und dadurch etwas muttermundähnlich gestaltet.

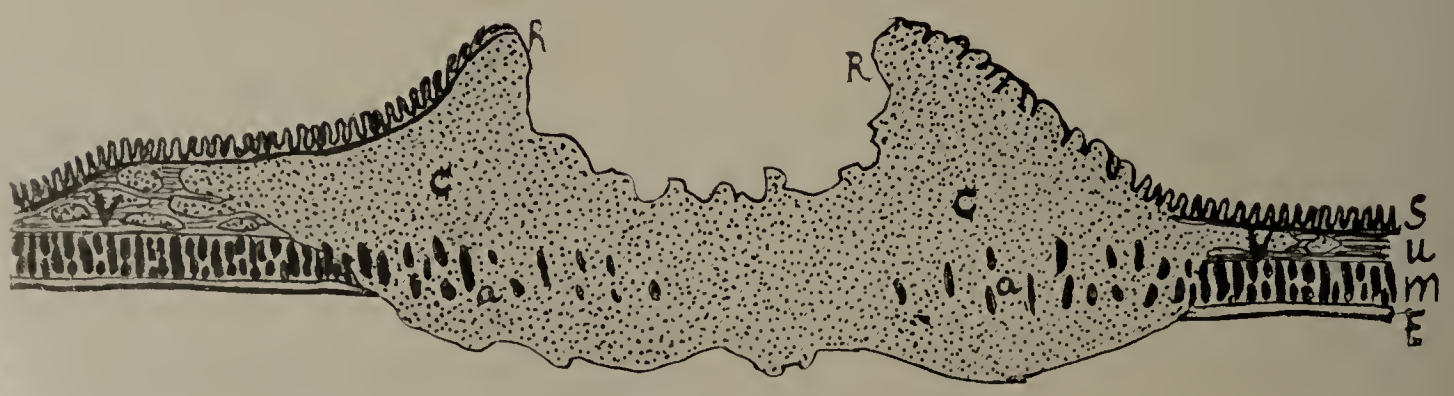

Fig. 525.

Schema über das Wachstum des Karzinoms in der Magenwand. *C C* Karzinom, welches ein mit Randwulst *R* versehenes kraterförmiges Geschwür bildet, *S* Schleimhaut, *U* Submukosa, *M* Muskularis, *E* Serosa. Von der Muskularis sind im Karzinom bei *a a* noch Reste von Muskelbündeln sichtbar. Bei *V V* Vordringen des Krebses in die Submukosa unterhalb der Schleimhaut, die im Bereich der Randwülste *R* emporgehoben, aber nicht krebsig ist.

Dabei ist seine Wand stark verdickt und starr. Da die Tumorentwicklung als solche oft wenig hervortritt, kann die Unterscheidung von einer entzündlichen Zirrhose (s. oben) schwierig sein.

Im Bereich des Karzinoms beobachten wir oft eine beträchtliche Verdickung der Muskellagen (Fig. 523, 526). Sie beruht teils auf einer Hypertrophie, teils darauf, daß der hineinwuchernde Krebs die Schichten dicker erscheinen läßt, teils darauf, daß der schrumpfende Krebs die Muskulatur *auf eine kleinere Fläche zusammenzieht* und so relativ dicker macht.

Das Hineinwachsen in die Wand und der zentrale Zerfall hat nicht selten **Blutungen** aus arrodierten oder zerreißenden Gefäßen zur Folge. Sie erfolgen selten aus größeren Arterien, werden daher nur ausnahms-

Fig. 526.

Auf die ganze Magenwand fortgeschrittener Scirrhus ventriculi. *O* Ösophagus, *D* Duodenum, *P* Pylorus, *S* Kardia, *m* Muskularis. *CC* Karzinom, welches die inneren Schichten des Magens überall durchwachsen hat und in dicker, wulstförmiger Lage vorspringt. Durch seine Schrumpfung ist der Magen hochgradig verengt. 1/2 natürl. Größe.

weise tödlich. Das ergossene Blut wird im Magen umgewandelt und in kaffeesatzähnlichen Massen erbrochen.

Eine weitere Folge ist die **Perforation des Krebses** durch Zerfall bis zur Außenfläche. Dann tritt eitrig-fibrinöse Peritonitis ein.

Die nach außen vorgedrungenen Krebsmassen führen zu *Verlötungen* mit dem Kolon, der Leber, dem Darm, den Bauchdecken, dem Pankreas, der Milz. Das Netz kann von Krebs ganz durchwachsen und in eine sehr dicke knollige oder schrumpfende Platte umgewandelt werden.

Bei Verwachsung mit Därmen, besonders mit dem Kolon, dringt der Krebs bis in deren Lumen vor und zerfällt auch hier geschwürig. Der von beiden Seiten eintretende Zerfall kann zur Kommunikation zwischen Magen und Darm führen.

Wichtig ist ferner die **Ausbreitung in der Bauchhöhle.** In sie dringen Krebszellen ein, setzen sich auf dem Peritoneum fest und erzeugen so eine knötchenförmige Karzinose, meist besonders im Douglas (s. Peritoneum). Sehr früh werden die im großen und kleinen Netz und die hinter

dem Magen gelegenen Lymphdrüsen ergriffen. Letztere bilden oft große bis in den Leberhilus reichende Pakete, die z. B. den Gallengang komprimieren. Vor der Wirbelsäule können dann auch die Drüsen bis herauf zu den *supraklavikularen* ergriffen werden.

Die häufigste und ausgedehnteste **Metastase** erfolgt in die Leber (s. diese) Aber auch die Lungen (s. diese) können metastatisch ergriffen werden, ferner das Knochensystem und andere Organe.

Die *Entstehung* des Karzinoms bedarf noch weiterer Untersuchung. Zweifellos bilden sich viele (die meisten) Krebse aus *Schleimhautpolypen.* Die von Ribbert untersuchten kleinen Karzinome waren alle so entstanden. Früher wurde angenommen, daß Karzinome oft auf dem Boden des Magengeschwüres entständen. Doch ist das nach neueren Untersuchungen *recht selten.* Irrtümer sind leicht möglich, weil der geschwürige Zerfall eines Krebses, zumal wenn er auf die nicht krebsige Nachbarschaft übergreift, zu Defekten führen kann, die einem Ulcus rotundum ähnlich sind. Dann ist die Entscheidung nicht leicht, ob Ulkus oder Krebs primär war.

b) Sekundäre Tumoren.

Metastatische Lymphozytome kommen als einzelne oder multiple, kleine und größere, prominierende, geschwürig zerfallende Knoten im Magen vor. Selten entwickeln sich sekundäre Melanome. Metastatische Karzinome bei allgemeiner Karzinomatose sind ebenfalls selten. Etwas häufiger ist ein Übergreifen eines benachbarten Karzinoms. Ein Krebs des Ösophagus kann über die Kardia nach unten wuchern, ein Pankreaskrebs oder ein Duodenal- oder Kolonkarzinom den Magen beteiligen. Hinter dem Magen gelegene krebsige Drüsen (Fig. 504) können in ihn durchbrechen und, indem sie ulzerieren, einen im Magen entstandenen Krebs vortäuschen. Das ist aber selten.

8. Dilatation und Hypertrophie.

Der Magen erweitert sich, wenn die Wand durch Degeneration oder durch nervöse Einflüsse atonisch wird. Sie wird dann dünner als sonst. Weit häufiger ist eine Dilatation bei Verengerung des Pylorus durch kongenitale Stenose, *Tumor* oder *schrumpfendes Ulkus* (Narbe). Die Speisen häufen sich im Lumen an. Solange noch genügende Muskelkontraktionen möglich sind, verdickt sich dann die Muskularis oft beträchtlich und vermag die Speisen noch durch die Öffnung zu treiben. Die Hypertrophie betrifft hauptsächlich die Pylorusabschnitte. Die Schleimhaut kann atrophisch oder auch entzündlich verdickt sein. Kommt die Hypertrophie nur ungenügend oder gar nicht zustande, so dehnt sich der Magen immer weiter aus und seine Wand wird dünn. Er kann bis zur Symphyse heruntersinken. Die Schleimhaut bleibt glatt oder zeigt die Veränderungen der Gastritis chronica.

9. Abnormer Inhalt des Magens.

Der Magen kann mancherlei heruntergeschluckte Dinge enthalten. Erwähnt sei nur das Vorkommen von großen, das Lumen fast ganz ausfüllenden Haarballen bei Frauen, die ausgerissene Haare oder abgebissene Haarspitzen verschluckten (*Bezoare, Trichobezoare*), und *Schellacksteine,* die sich aus verschluckten Schellacklösungen bilden.

E. Darmkanal.

1. Mißbildungen.

Verengerungen oder Atresien kommen einmal im Duodenum (an der Papille sowie am Übergang ins Jejunum), ferner in der Gegend des Ductus omphalomesentericus und an der Bauhinschen Klappe, aber auch anderswo, manchmal multipel vor. Diese Atresien beruhen auf Vorhandensein einer Scheidewand oder auf einer tiefgehenden Einschnürung oder längeren Unterbrechung des Darmes. Sie gehen zum Teil aus *fetaler Invagination* (s. unten E. 5) hervor (Chiari, Braun).

Bei der weit häufigeren **Atresie des Anusendes** (Fig. 527) ist das Rektum blind abgeschlossen und endet dicht über dem durch eine äußere Grube angedeuteten Anus oder einige Zentimeter oberhalb (Atresia ani et recti). Der Dickdarm ist durch Anhäufung des Mekoniums stark dilatiert. Mit dieser Mißbildung verbindet sich häufig

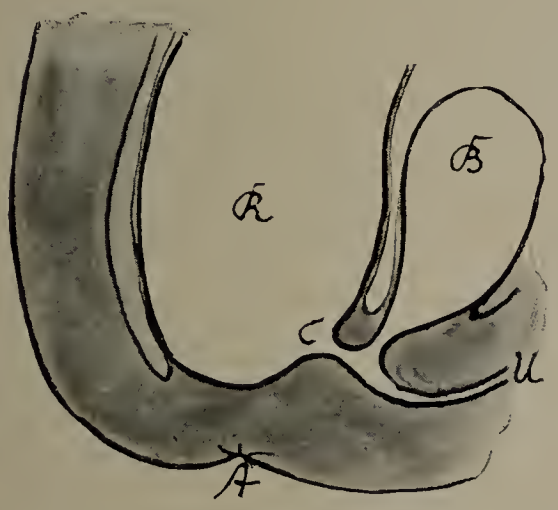

Fig. 527.

Schematischer Durchschnitt durch eine Atresia ani. *R* Rektum, *B* Harnblase, *U* Urethra, *C* Kommunikation zwischen Rektum und Urethra, *A* Anusgrube.

Fig. 528.

Schema über das verschiedene Verhalten des Meckelschen Divertikels *D*. *a* gewöhnliches Verhalten, *b* sekundäre Ausbuchtungen an der Spitze des D., *c* gegen den Darm abgeschnürtes D., *d* D. am Mesenterialansatz, *e* D. mit Mesenterium, *f* Ansatz der D.-Spitze an das Mesenterium, *g* Anheftung des D. an den Nabel, *h* Ausmündung des D. im Nabel.

eine andere. Das Rektum kann durch eine meist enge Öffnung oder einen Kanal mit der Vagina, dem Uterus, bzw. mit der Urethra oder der Harnblase oder mit der Haut des Dammes kommunizieren. Dann entleert sich der Kot durch diese Wege nach außen, das Leben ist dabei möglich.

Die Mißbildung kommt zustande, wenn sich in der ursprünglichen Kloake die trennende Scheidewand nur unvollkommen entwickelt, so daß Lücken bleiben, die den späteren Fisteln entsprechen.

Man redet bei Verschluß des Anus und gleichzeitigen Fistelbildungen von **Atresia ani vaginalis, uterina, urethralis, vesicalis, prostatica.**

Eine häufige Mißbildung ist das Meckelsche **Divertikel**, d. h. der (Fig. 528a) teilweise persistierende und zu einem relativ umfangreichen

Darmanhang weiter entwickelte Ductus omphalomesentericus. Es sitzt als Ausstülpung, in Form eines Handschuhfingers und ebenso weit oder weiter, bei Neugeborenen $^1/_2$, bei Erwachsenen 1 Meter oberhalb der Klappe, meist an der Konvexität des Ileum. Es ist fingerlang oder kürzer, selten länger. Es hat manchmal sekundäre Ausstülpungen an seinem Ende (*b*) und zuweilen, zumal wenn es nahe am Mesenterium sitzt, ein eigenes Mesenteriolum (*e*). Es kann gegen den Darm abgeschlossen und dann zystisch dilatiert sein (Enterokystom, *c*). Es kann auch mit dem Nabel zusammenhängen (*g*) und auch dann blind enden oder durch eine enge Öffnung außen münden (*h*), so daß sich Darminhalt durch den Nabel entleert. Wenn es selbst schwindet, der Nabelteil aber bleibt, kann sich aus diesem ein gerötetes prominentes *Nabeladenom*, eine kleine Geschwulst entwickeln, in der mit Darmepithel ausgekleidete Lumina liegen. Die Spitze des Divertikels heftet sich gelegentlich direkt oder mittels eines entzündlichen bindegewebigen Stranges anderswo in der Bauchhöhle an, z. B. auf dem Mesenterium (*f*). Dann geraten wohl Darmschlingen unter den Strang und werden eingeklemmt (Fig. 615). Andere Störungen werden durch Hineingelangen und Festsetzen von Fremdkörpern, durch Entzündung und Perforation, selten durch Invagination (s. u.), ferner dadurch bewirkt, daß das Mesenteriolum bis auf die in seinem freien Rande verlaufenden Blutgefäße schwindet und diese dann strangförmig von der Spitze des Divertikels bis zum Mesenterium verlaufen.

Als *Hirschsprungsche Krankheit* wird eine meist bei Kindern vorkommende hochgradige Erweiterung des Dickdarmes (S romanum) bezeichnet, die auf einer mit Koststauung und oft mit Ventilklappenverschluß (am Rektum) verbundenen *abnormen Länge* des Darmabschnittes (Megakolon) und seines Mesokolon beruht.

2. Divertikel.

Am Darmkanal kommen auch erworbene Ausstülpungen vor, die aber entwicklungsgeschichtlich vorbereitet sein können. Je nachdem sie aus allen Schichten oder nur aus Schleimhaut mit Serosa bestehen, pflegt man sie wohl in *echte* und *falsche Divertikel* zu trennen.

Sie finden sich einmal neben der Papille des Duodenums, nach hinten und schräg nach oben gegen den Pankreaskopf als 2—3 cm tiefe und 1—2 cm breite Taschen. Der Grund für die Ausstülpung wird in einer umschriebenen mangelhaften Entwicklung der Muskularis, etwa einer Lückenbildung in ihr zu suchen sein, die unter Umständen dadurch bedingt ist, daß ein Pankreasläppchen in die Muskularis verlagert wurde. Die nachgiebige Stelle buchtet sich im Laufe des Lebens aus, und so finden sich diese Divertikel meist erst im höheren Alter, aber auch schon angeboren. Man hat Entzündungen und Karzinome von ihnen ausgehen sehen. Auch an der Konvexität des Duodenums kommen Divertikel vor (Fig. 529).

Zweitens bilden sich einzelne oder mehrere erbsen- bis kleinapfelgroße Divertikel am Ansatz des Dünndarmes an das Mesenterium seitlich, die auch zwischen die Blätter des Mesenteriums reichen können, an Stellen, an denen die Venen in die Darmwand eintreten und von relativ reichlichem Bindegewebe begleitet werden, und zwar wohl besonders dann, wenn die mit Bindegewebe gefüllten Lücken außergewöhnlich breit sind.

Die dritte Lieblingsstelle ist das Kolon, insbesondere das S romanum (Fig. 530), und zwar auch hier die Durchtrittsstelle der von Bindegewebe begleiteten Gefäße. Die Divertikel bilden rundliche, erbsen- bis haselnußgroße, multiple, meist sehr zahlreiche Ausstülpungen. Sie sind ihrer Genese entsprechend reihenweise angeordnet. Es ist wahrscheinlich, daß eine besondere angeborene oder erworbene Nachgiebigkeit jener Stellen die wichtigste Grundlage bildet.

Die Bedeutung der erworbenen Divertikel ist nicht sehr groß. In ihnen kann sich Kot ansammeln, eindicken und Entzündungsprozesse auch des Peritoneums anregen. Es kann auch Wandperforation durch nekrotisierende Vorgänge eintreten, die Verwachsungen oder eitrige Peritonitis veranlassen können.

Fig. 529.
Kleines Divertikel des Duodenums. An der Konvexität des Duodenums erhebt sich das kleinkirschengroße Divertikel *D*.

3. Zirkulationsstörungen am Darmkanal.

Passive Blutüberfüllung kommt bei Stauung im Pfortadergebiet mit dunkelroter Verfärbung der Darmwand, Ekchymosierungen und Hämorrhagien vor. Ödem ist häufig bei Stauung, Hydrämie und Entzündungen. Die Schleimhaut ist sulzig, oft, zumal im Dickdarm, gallertig schlotternd.

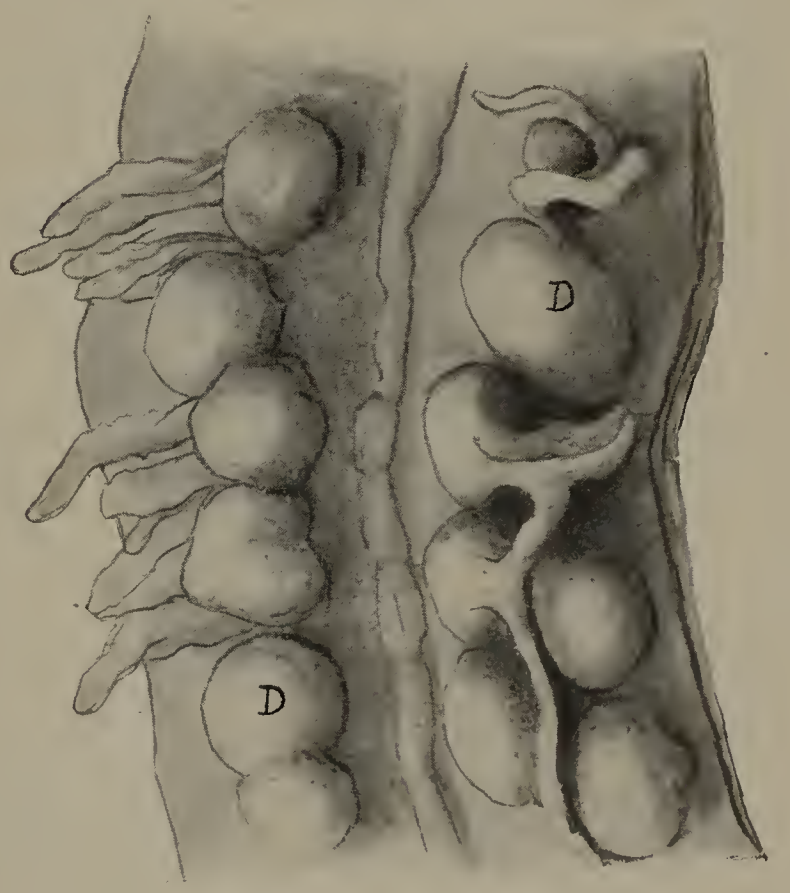

Fig. 530.
Multiple Divertikel (*D*) des S romanum. Die Divertikel sind in der Längsrichtung des Darmes aneinandergereiht.

Schwerere Zirkulationsstörungen kommen einmal durch Verschluß der Arterien, und zwar seltener durch Embolie, als durch eine meist auf Grund von Arteriosklerose entstehende Thrombose zustande. Bei Verlegung größerer Äste oder des Hauptstammes der Arteria mesaraica superior leiden Darm und Mesenterium. Es entsteht eine **hämorrhagische Infarzierung** mit beträchtlicher Verdickung der Darmwand und Blutaustritt in das Lumen. Die ergriffenen Teile sehen schwarzrot aus.

Ähnliche Folgen treten ein bei Verlegung (Thrombose, Kompression) von Venen, zumal des Stammes der Vena portarum.

Die hämorrhagisch infarzierten Teile sind dem Tode verfallen. Durch eindringende Bakterien entsteht Gangrän, die an einer dunkel schwarz-

grünen Verfärbung kenntlich ist. Die Mikroorganismen treten auch durch die nekrotische Darmwand in das Peritoneum und erregen eitrige Entzündungen. Die Darmwand wird weich, morsch, zerreißlich, so daß ein Austritt von Kot in die Bauchhöhle stattfinden kann.

4. Kotstauung.

Bei Unwegsamkeit oder hochgradiger Verengerung eines Darmabschnittes kommt es zu beträchtlicher, event. bis in den Magen hinaufreichender Kotansammlung mit Dilatation des Darmes vor dem Hindernis. Die Inhaltsmassen sind dünnflüssig, meist von gelber Farbe und penetrantem Geruch. Bei andauernder Stauung kommt es zum Koterbrechen. Das Krankheitsbild heißt **Ileus**. Aufnahme giftiger Stoffe aus dem Darm führt den Tod herbei, sofern er nicht durch komplizierende Peritonitis veranlaßt wird. Die Schleimhaut zeigt oft nekrotisch-verschorfende Veränderungen (s. u.).

Fig. 531.

Agonale Invagination eines kindlichen Dünndarmes. *A* Ansicht von außen. Bei *a* tritt der obere Darmabschnitt in den unteren *b*, der dadurch stark aufgetrieben ist, *m* das mit invaginierte Mesenterium. *B* Längsschnitt durch die Invagination.

Die Veranlassungen zur Darmstenose sind Invagination, Achsendrehung, Bruucheinklemmung, Tumoren, große Kotballen, zuweilen auch Würmer.

Fig. 532.

Invagination eines Ileumabschnittes in das Kolon. Bei *a* tritt das Ileum samt Cöcum in das Kolon *b* ein. Der Wurmfortsatz ragt noch aus der Eintrittsstelle heraus. *c* ist das in das Kolon invaginierte angeschwollene und dunkelschwarzblau verfärbte invaginierte Stück.

Ribbert sah einen überfaustgroßen harten Ballen, der im Rektum lag und zu enormer Dilatation des Kolon mit kompensatorischer Hypertrophie geführt hatte.

Auch Peritonitis kann Ileus bewirken. Dünndarmschlingen können zumal nach Operationen durch entzündliches Exsudat in winkliger stenosierender Knickung untereinander und mit anderen Teilen, besonders häufig mit Beckenorganen, fixiert werden. Oder die Peritonitis wirkt durch Toxine *lähmend auf die Peristaltik*, so daß der stagnierende Inhalt sich anstaut.

5. Invagination.

Invagination (Fig. 531 u. 532) heißt die Einstülpung eines oberen Darmabschnittes in einen unteren, z. B. des Ileums in das Kolon. In der Agone (Fig. 531) oder post mortem eingetretene Einscheidungen

sind bei Kindern häufig, oft zu vielen an einem Darm (Dünndarm), vorhanden. Die Figur 531 *A* zeigt das von außen, Figur *B* an einem medianen Längsschnitt. Bei solchen agonalen Zuständen sind die beteiligten Darmteile sonst unverändert, während die intravitalen Invaginationen schwere Zirkulationsstörungen bedingen. Auch sind jene meist wenig umfangreich, diese oft so ausgedehnt, daß der größte Teil des Dünndarmes in dem Dickdarm stecken kann.

Da mit dem Darm auch das ernährende Mesenterium bzw. Mesokolon mit hereingezogen und nun zwischen den ineinander geschachtelten Darmwänden komprimiert wird, so muß durch die Kompression der Venen hämorrhagische Infarzierung stattfinden. Das eingestülpte Darmstück schwillt an, wird braunrot und fest. Es bildet einen das umhüllende Darmrohr ausweitenden, dicken, wurstförmigen Körper (Fig. 532).

Da der eingescheidete Darmkanal meist völlig undurchgängig ist, so entsteht Kotstauung und *Ileus* oder auch Bauchfellentzündung, wenn der invaginierte Teil Bakterien durchtreten läßt und diese an der Pforte der Einstülpung in das Peritoneum gelangen.

Der invaginierte Teil wird bald nekrotisch, gangränös, die toten Abschnitte werden abgelöst und ausgestoßen. Der ganze eingestülpte Abschnitt kann im Stuhl zum Vorschein kommen. Dann ist Heilung möglich, wenn vor der Ausstoßung das Peritoneum des eintretenden Darmes mit dem des eingestülpten in der Pforte ringsum verwachsen war. Denn die Kontinuität ist dann wieder hergestellt. Fand aber die Loslösung vorher statt, so tritt Kot in die Bauchhöhle und führt zu Peritonitis.

Die Veranlassung zur Invagination läßt sich meist nicht nachweisen. Zuweilen ist es der Zug eines auf der Innenfläche sitzenden gestielten Tumors, der die Wand zunächst an seiner Basis hineinzieht und schließlich die vollständige Einscheidung herbeiführt.

Der Invagination analog ist der Prolapsus recti. Der Mastdarm fällt als stark gerötete Masse vor, die sich entzündet und sich bei häufiger Wiederholung oder längerem Bestande des Prolapses verdickt. Veranlassend wirkt Erschlaffung des Sphinkters, chronischer Katarrh des Rektums und Pressen beim Stuhlgang.

6. Achsendrehungen und Umschnürungen des Darmes.

An langem Mesenterium oder Mesokolon befestigte Darmteile können sich um die Achse des Gekröses um 90° bis 180° und mehr drehen. Dann werden die beiden Abschnitte der Schlinge umeinander herumgelegt und der abführende um so mehr verengt, je stärker der zuführende durch Kot ausgedehnt wird. Die Venen werden bis zur Unwegsamkeit komprimiert. Kotstauungen, Zirkulationsstörungen, hämorrhagische Infarzierung, nekrotisierende und entzündliche Prozesse sind die Folgen. Die Torsion betrifft am häufigsten das S romanum, zumal wenn es kongenital abnorm lang und dilatiert ist.

Viel seltener sind knotenförmige Umschlingungen zweier lang angehefteter Darmabschnitte.

Zu ähnlichen Folgezuständen führen Umschnürungen von Darmteilen, Einklemmungen durch abnorme Strangbildungen (entzündlich-bindegewebige Stränge zwischen Darmschlingen, zwischen Darm und Peritoneum usw., Adhäsionen eines Meckelschen Divertikels am Nabel, am

Mesenterium [Fig. 528*f* u. *g*], ähnliche Fixierung des Wurmfortsatzes usw.), unter denen Darmschlingen hindurchtreten, um bei stärkerer Füllung festgehalten zu werden (Fig. 615). Es kommt zu Kompression des Mesenteriums und insbesondere der Venen mit den genannten Folgen.

7. Entzündungen.

a) Die Veränderungen des Darmes bei den klinisch sogenannten akuten und chronischen Darmkatarrhen.

Die akuten Darmkatarrhe, auch die bei Säuglingen, bieten nur geringe Veränderungen. Die vorauszusetzende Hyperämie der Schleimhaut trifft man in der Leiche meist nicht mehr an. Man findet Schwellung der Schleimhaut, Desquamation des Epithels und event. Ablösung ganzer Epithelfetzen, hier und da oberflächliche Nekrose und nach deren Abstoßung flache Defekte, deren Grund eitrig infiltriert sein kann. Die follikulären Apparate schwellen manchmal an. Durch Nekrose der Kuppe und des Zentrums der Follikel und Ablösung der toten Teile entstehen follikuläre Geschwüre. Nach abgelaufener Entzündung bleibt in den Follikeln als Rest von Blutungen etwas Blutpigment zurück. Ausgedehnte Geschwürsbildungen sind bei einfachen Katarrhen selten.

Die Schwellung der Follikel und der Plaques ist bei Kindern oft der Ausdruck des sogenannten Status lymphaticus.

Den chronischen Katarrhen entsprechen wie im Magen Verdickung der Schleimhaut durch zellige Infiltration, auch eine höckrige oder (selten!) gar polypöse Beschaffenheit der Schleimhaut (**Enteritis polyposa**). Geschwürsbildung findet sich nicht häufig. Man beobachtet auch eine Atrophie der ganzen Darmwand bis zu Papierdünne.

Auch bei Erwachsenen kommt Pigmentierung der Schleimhaut durch Hämosiderin (nach Entzündung, Typhus) vor, ferner eine dunkelbraune Färbung (Melanose) der Dickdarmschleimhaut durch Eiweißabbauprodukte und eine anthrakotische Pigmentierung durch verschluckten Kohlenstaub (Lubarsch).

Mit den chronischen Prozessen verbindet sich auch verstärkte Schleimsekretion und Epitheldesquamation. Diese Massen erscheinen im Stuhl. Nicht selten gerinnt der Schleim im Kolon und wird in membranösen Fetzen ausgestoßen, die, aus Rinnen zwischen Schleimhautfalten stammend, eine wurmförmige Gestalt haben können (*Colitis membranacea*). Analoge Stuhlbeimengungen finden sich auch ohne Katarrh als Sekretionsanomalien auf nervöser Basis.

b) Verschorfende Darmentzündungen, Dysenterie.

Im Darmkanal sind Entzündungen nicht selten, die, wegen der Bildung **pseudomembranöser** Veränderungen der Oberfläche mit der Diphtherie des Rachens verglichen und diphtherische oder diphtheroide vielfach genannt wurden, aber ätiologisch mit der Rachendiphtherie nichts zu tun haben und deshalb besser als verschorfende Entzündungen bezeichnet werden. Die wichtigste dieser Entzündungen ist die Dysenterie, die **Ruhr**, die sich klinisch durch schleimig-eitrige, hämorrhagische, unter heftigem Tenesmus abgesetzte Stühle auszeichnet und sporadisch und besonders gern epidemisch auftritt. Bei ihr hat Kruse einen charakteristischen Bazillus aufgefunden. Flexner und Shiga züchteten

ganz ähnliche Mikroorganismen auf den Philippinen und in Japan. Bei der sporadischen, zumal in Irrenanstalten auftretenden Dysenterie sind meist giftärmere sog. Pseudodysenteriebazillen die Erreger (Kruse). Die Bazillen lassen sich in älteren, zumal chronischen Fällen sehr oft nicht mehr nachweisen, sie sind von anderen ständigen Darmbakterien überwuchert.

Die epidemische Dysenterie, die meist nur den Dickdarm, und zwar am stärksten dessen untere Abschnitte, seltener zugleich das Ileum, sehr selten nur dieses befällt, zeigt verschiedene Intensitätsgrade. Die einfachste Form (katarrhalische Ruhr), die als solche heilen oder das Initialstadium der schwereren Affektionen bilden kann, ist ausgezeichnet durch ausgesprochene, oft zu sammetartiger Rötung und Schwellung führende, bei nicht ganz frischer Sektion aber meist schmutzig verfärbte Hyperämie, durch starke Schleimproduktion und Epitheldesquamation. In der Mukosa und Submukosa kommt es oft zu kleineren *Blutungen*.

Die *schwereren Formen* sind durch *Pseudomembranbildungen* auf der geröteten, geschwollenen und vielfach hämorrhagischen Schleimhaut, durch *Nekrose* im Bereich der Pseudomembranen und durch *Geschwürsbildung* infolge Abstoßung der Nekrosen, aber auch durch *eitrige Einschmelzung* der Darmwand gekennzeichnet.

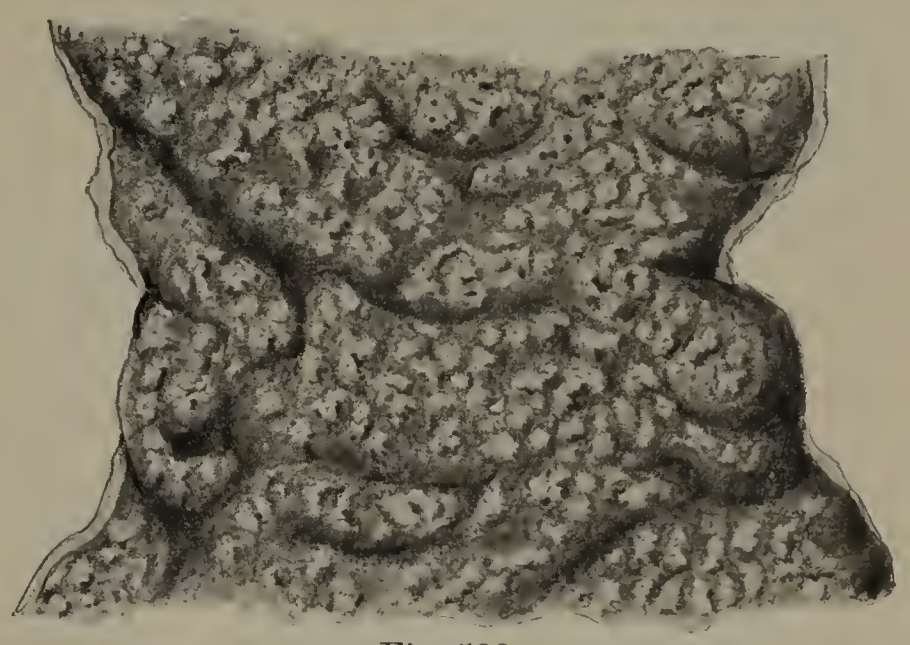

Fig. 533.

Dysenterie des Kolon. Dunkle Rötung und Verdickung der Schleimhaut. Auf ihr hellgraue, fleckige, zackige Beläge (Nekrosen).

Die pseudomembranösen Beläge sind anfänglich oder in leichteren Fällen schmutziggrau, kleinfleckig (Fig. 533), »*kleienförmig*« (als sei Kleie auf die Schleimhaut gestreut). Sie bestehen aus einer auf und in dem koagulationsnekrotischen Epithel liegenden fibrinösen Exsudatschicht, die sich aber mit Fibrinfäden in die Schleimhaut einsenkt. Schwerere Veränderungen sind gekennzeichnet durch größere Flächen- und Tiefenausdehnung der Nekrose und der Pseudomembranen, durch intensive seröse und fibrinöse Exsudation und Blutung in die Schleimhaut und durch stärkeres Hervortreten der Eiterung.

Manchmal kann die **Eiterung** ganz in den Vordergrund treten, die Schleimhaut und Submukosa infiltrieren, zur Ablösung der nekrotischen Abschnitte führen und die Ränder der so entstehenden Defekte in weitem Umfange unterminieren. In manchen Fällen tritt sie nicht flächenförmig oder diffus auf, sondern beschränkt sich auf die follikulären Apparate. Dann entstehen multiple kleine Eiterhöhlen, die sich aber noch seitlich ausdehnen können. Man redet dann wohl von einer follikulären Dysenterie (s. u.).

Die pseudomembranösen Veränderungen an der Oberfläche können sich in der mannigfaltigsten Weise (Fig. 534) ausbreiten und zusammenfließen oder von vornherein in dieser Ausdehnung entstehen. Sie können die ganze Schleimhaut des Kolon kontinuierlich einnehmen oder nur

kleinere Teile, etwa das Cöcum freilassen, während sie andererseits bis zum Anus herunterreichen. Wir sehen die so beschaffenen Flächen meist in späteren Stadien, im Zustand des Absterbens, der trockenen *Gangrän*, also mißfarben, braun, schwarzbraun, schwarzgrün, meist nach unten an Intensität zunehmend. Sie sind dabei durch die exsudative Durchtränkung und Aufquellung und durch Kontraktion der Muskulatur gewöhnlich grob gewulstet, so daß die Darminnenfläche wie eine Gebirgsreliefkarte aussieht. Die Gangrän geht mehr und mehr in die Tiefe, bis zur Muskularis, selten ergreift sie auch diese. Die toten Teile werden nach und nach abgestoßen, und so entstehen Defekte, Geschwüre (Fig. 535), die bis auf und in die Muskularis und bis an die Serosa reichen können und deren Grund anfangs uneben, fetzig, mißfarben, später mehr abgeglättet ist. In ihm kann die Ringmuskulatur sichtbar sein (Fig. 536). Zahllose kleinere und größere, rundliche, zackige, quergestellte Ulzera können durch den ganzen Dickdarm vorhanden sein. Dazu gesellt sich oft eine Unterminierung der stehengebliebenen Schleimhaut, die zwischen den Geschwüren brückenförmig von der Submukosa, bzw. der Muskularis losgelöst sein kann, und zwar so ausgedehnt, daß man von den einzelnen Geschwüren die Sonde nach allen Richtungen unter den Brücken bis zu den nächsten Defekten vorschieben kann. Stehen die Geschwüre sehr dicht, so bilden die Schleimhautreste schmale Streifen und flottieren unter Wasser. Dann werden sie aber häufig noch an der einen oder anderen Seite losgelöst, hängen nur noch an einem Ende fest und pendeln hin und her (vgl. Fig. 538).

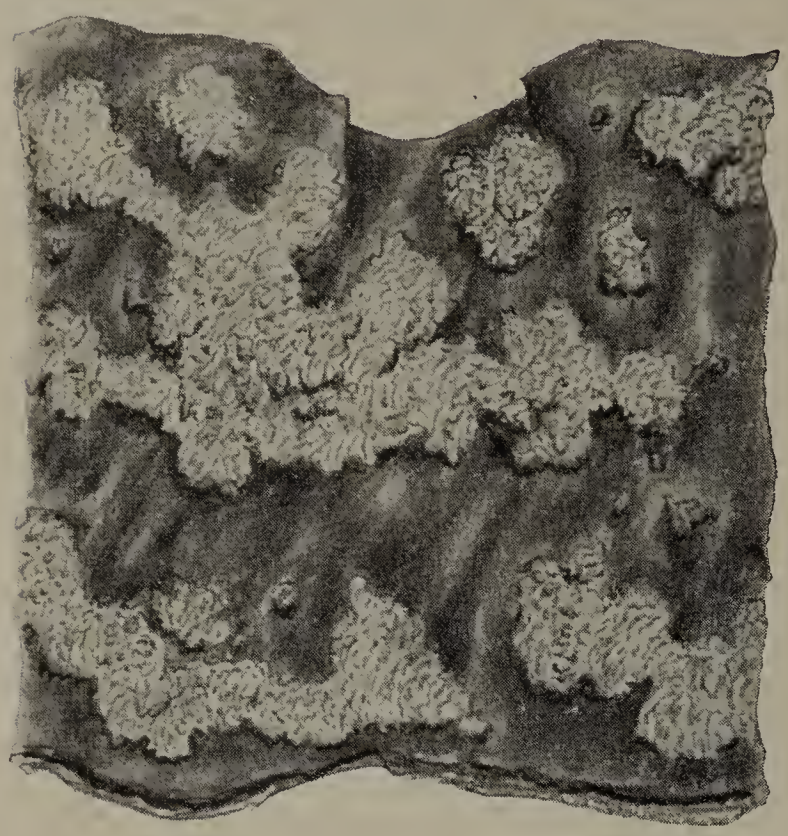

Fig. 534.
Dysenterie des Kolon. Auf der dunklen (hyperämischen) Schleimhaut sitzen felderförmige, unregelmäßige, graue, körnige pseudomembranöse Beläge.

Fig. 535.
Dysenterische Geschwüre des Jejunum. Auf der Höhe der Falten sieht man langgestreckte, vielfach unterbrochene tiefe Geschwüre.

Die pseudomembranösen nekrotisierenden Veränderungen verlaufen in erster Linie auf den vorspringenden Teilen, also auf der Höhe der Falten (Fig. 534, 535), im Dickdarm auf den durch die Tänien und durch die Septen der Haustra gebildeten Hervorragungen, im Dünndarm auf den Querfalten.

Daher verlaufen die Geschwüre gern langgestreckt in der Richtung des Darmes und sind vielfach durch quergestellte Defekte miteinander verbunden (Fig. 536) (Strickleiterform der Geschwüre). Doch sind sie in anderen Fällen ganz unregelmäßig, landkartenförmig und von sehr verschiedener Größe, sie können den größten Teil der Schleimhaut oder ganze Darmstrecken total einnehmen. Oft umgeben sie inselförmig stehengebliebene Schleimhautreste (Fig. 536), die an den Rändern meist unterminiert sind. Die verschiedenen Veränderungen können mannigfach variiert nebeneinander vorkommen. Neben bereits gebildeten Geschwüren finden sich nekrotische, noch nicht losgestoßene Teile und frischere hyperämische Schwellungen.

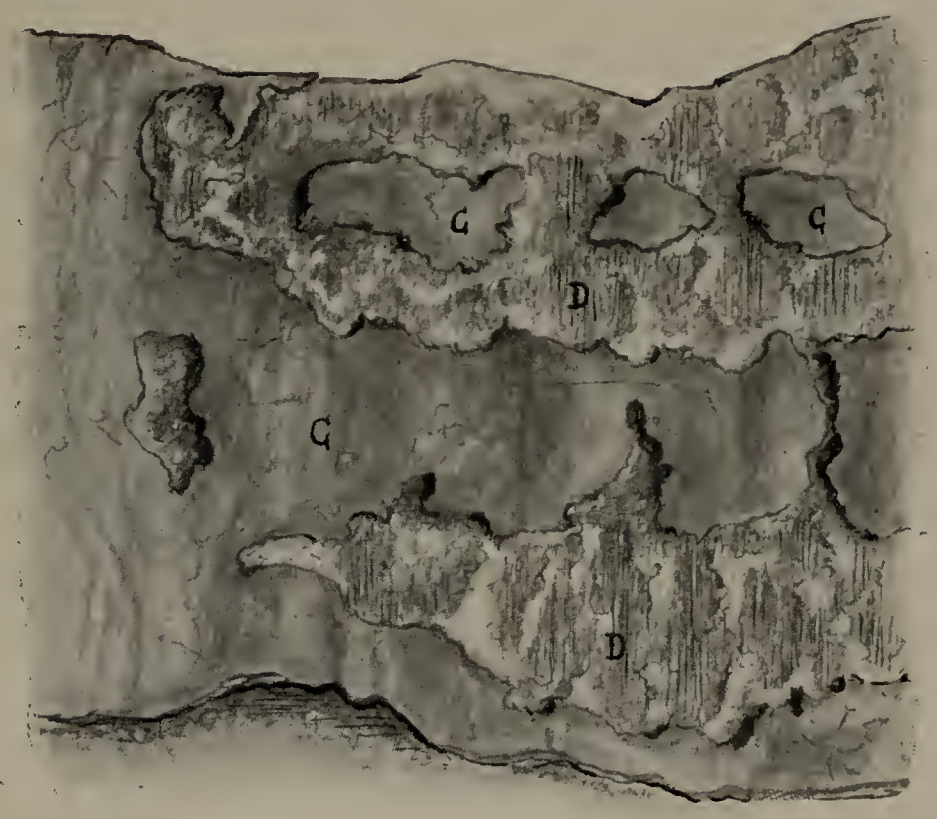

Fig. 536.

Dysenterische Ulzerationen des Kolon. *D D* die längsgestellten Geschwüre mit freiliegender querverlaufender Muskulatur, die aber vielfach noch von weiß erscheinenden streifigen Resten der nekrotischen Submukosa bedeckt ist. *C C C* die erhaltene Schleimhaut, die zum Teil in Inseln innerhalb der Geschwüre liegt.

Heilung ist der überwiegende Ausgang der Dysenterie. Die Defekte kleiden sich mit Granulationsgewebe aus, das vom Rande aus mit Epithel überwachsen wird. Dieses bildet sehr früh Drüsen, die bald unvollkommen bleiben, bald den normalen Verhältnissen sich annähern. Einzelne neue Drüsen reichen manchmal bis in die Submukosa. Die stehengebliebenen Schleimhautreste verdicken sich oft und springen, wenn sie inselförmig waren, polypös, in Stecknadelkopf- bis Erbsengröße vor. Die Schleimhaut kann mit solchen Polypchen (Fig. 537) übersät sein. Jene Schleimhautbrücken bekleiden sich an ihrer Unterfläche mit Epithel und bleiben dann als frei ausgespannte Stränge und Netze bestehen (Fig. 538). Bei Heilung sehr tiefgehender, die Muskularis beteiligender Geschwüre bilden sich Narben von strahliger Beschaffenheit und grauer Farbe. Sie führen dann zu erheblichen Stenosen.



Fig. 537.

Abgelaufene Dysenterie. Die Reste der Schleimhaut sind in Gestalt multipler polypöser Vorsprünge auf der abgeglätteten epithelbedeckten Muskularis sichtbar.

Die follikulären Geschwüre können sich mit neugebildetem Epithel auskleiden, und in ihnen kann sich Schleim in *sagokornähnlichen* Bildungen an-

häufen, dann in den Darm gelangen und als auffällige Beimengung *mit dem Stuhl entleert* werden. Auch können ähnliche Gebilde dadurch zustande kommen, daß sich um kleine Nahrungsteile (Kartoffelkörner) im Darmlumen Schleim konzentrisch herumlegt.

Die *Infektion* erfolgt ausschließlich per os.

Die **Gefahren** der Dysenterie liegen in **Blutungen,** die aus den durch Nekrose angeätzten Gefäßen entstehen können, in dem Umstande, daß die Defekte zur **Perforation** kommen können, die zuweilen durch Meteorismus begünstigt wird (Beneke), in dem Durchtritt der Bakterien durch die nicht perforierte Darmwand in das Peritoneum, in den durch die **Narben** bedingten Stenosen und in (nicht häufigen) **metastatischen Eiterungen** (z. B. in der Leber). —

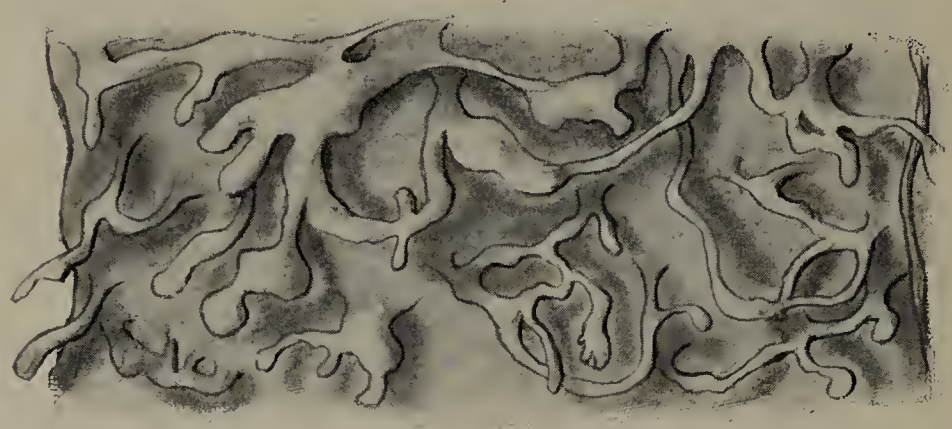

Fig. 538.
Abgelaufene Dysenterie des Kolon. Die Reste der Schleimhaut sitzen in polypen- und brückenförmigen Erhebungen auf der abgeglätteten epithelbedeckten Fläche der Muskularis.

Pseudomembranöse Veränderungen finden sich auch bei längerdauernder Kotstauung als Folge der Zirkulationsstörungen, der Zersetzungen des Inhaltes, der Einwirkung von Bakterien und namentlich der oft sehr hochgradigen Dehnung der Darmwand. Ihr Sitz ist natürlich abhängig von dem Sitz der Darmverengerung, die sich relativ oft im Dünndarm findet. Die Veränderungen sind im Ileum unregelmäßig angeordnet, im Jejunum deutlich auf der Höhe der Falten (Fig. 535). Die Schorfe zeigen gern eine durch Galle herbeigeführte grüne Farbe. Zu Geschwürsbildung kommt es bei längerer Dauer der Dehnung. — Mit tief dunkelbraunschwarzer Verfärbung der Darmwand geht die Verschorfung in *eingeklemmten Brüchen* einher.



Fig. 539.
Drei nebeneinanderliegende, durch Druck harter Kotballen entstandene Defekte der Schleimhaut des Colon ascendens. Die Defekte sind schmutzig hellgelbgrau gefärbt, die umgebende Schleimhaut ist hämorrhagisch.

Hier seien auch die durch langdauernden Druck harter Kotballen bewirkten Schleimhautnekrosen und Geschwüre erwähnt. Sie finden sich natürlich nur im Kolon, haben wechselnde Form und Größe und können perforieren. Ihre Umgebung ist oft intensiv hämorrhagisch gerötet (Fig. 539).

Nekrotisierende Veränderungen machen auch manche Gifte, so besonders das **Quecksilber.** Es wird vor allem der Dickdarm in ganzer Ausdehnung, seltener auch der Dünndarm getroffen. Die Kolonschleimhaut ist entweder oberflächlich oder tiefgreifend verschorft, verdickt, gewulstet und schmutzig dunkelgrün, grau oder schwarzgrau gefärbt. Die Mannigfaltigkeit der epidemischen Dysenterie fehlt, denn da die

Vergiftung auf einem einmaligen Akt beruht, so ist die Veränderung überall gleichmäßig.

Falkenberg-Marchand haben gezeigt, daß die Veränderungen in erster Linie auf die von anderer Seite nachgewiesene Ausscheidung des Giftes durch die Darmschleimhaut zurückgeführt werden müssen. —

Endlich finden sich pseudomembranöse Prozesse auch gelegentlich bei *Urämie*, bei der sich durch Abstoßung der pseudomembranösen Nekrosen zuweilen große Geschwüre (auch im Dünndarm) entwickeln können, ferner bei *Pyämie* und *Sepsis*, meist auch im Dickdarm, und schließlich als Begleiterscheinungen bei *Tuberkulose* des Kolon und bei *Cholera*.

Dysenterie heißt auch eine in den *Tropen*, bei uns nur von dort eingeschleppt vorkommende Erkrankung, bei der **Amöben** (Fig. 19) die Erreger sind. Sie dringen zwischen den Epithelien in die Darmwand ein und bewirken in den oberen bis in die Submukosa reichenden Schichten eine nach unten unregelmäßig abgesetzte, etwas prominente, von geröteter Schleimhaut begrenzte *Nekrose*, nach deren Abstoßung Defekte mit höckrig zackigem Grund und überhängendem Rand zurückbleiben. In der Wand dieser Geschwüre liegen die *Amöben* meist haufenweise sehr reichlich. Diese Prozesse finden sich hauptsächlich im Cöcum. Werden die Amöben mit dem Pfortaderblut in die *Leber* verschleppt, so machen sie in ihr *Nekrosen* und *Abszesse*, die in den Tropen häufig sind. — Auch *Balantidium coli* kann nach Löhlein Kolongeschwüre machen.

c) Tuberkulose.

Die **Tuberkulose des Darmes** ist weit überwiegend ein **sekundärer**, von primärer Lungentuberkulose abhängiger, selten ein **primärer** Zustand. Sie entsteht in beiden Fällen durch heruntergeschluckte Bazillen: im ersteren Falle von solchen, die aus der *Lunge* stammen, aber nicht mit dem Sputum ausgeworfen wurden, im zweiten Falle durch Bazillen, die aus der *Außenwelt* durch den Mund in den Darmkanal gelangten. Diese von außen kommenden Bazillen können vom Menschen oder von der Kuh stammen, vom *Menschen* dann, wenn verstäubte Bazillen mit der Atemluft auf Mund- und Rachenschleimhaut gelangen und verschluckt werden, oder wenn sie durch Unreinlichkeit in die Speisen kommen, von der *Kuh* dann, wenn die Milch bazillenhaltig ist. Diese *primäre Darmtuberkulose* ist meist kombiniert mit gleichzeitig aerogen entstandener (Lungen- oder) *Bronchialdrüsentuberkulose* (s. diese). Sie ist *in dieser Kombination* in etwa 15 Prozent (für sich allein in 2%) bei *Kindern* nachweisbar. Bei Erwachsenen ist sie sehr selten.

Die durch *bovine* Bazillen hervorgerufene Tuberkulose setzt oft im Darm nur geringe Veränderungen, bedingt aber gern ausgedehnte Verkäsung der mesenterialen Drüsen (*Tabes mesaraica* s. diese).

Die Bazillen siedeln sich in der Wand des Dünn- und Dickdarmes in den Follikeln, besonders gern in denen der Peyerschen Haufen (und an anderen Orten) an und erzeugen so Tuberkel an Stelle der Follikel (oder unabhängig von ihnen).

Die Tuberkel verkäsen bis zur Oberfläche der Schleimhaut, der Käse wird kolliquiert und ausgestoßen, es bleiben kleine **Geschwüre,** in deren Rand und Grund sich neue Tuberkel entwickeln, die ebenfalls verkäsen. Der Käse wird immer wieder abgestoßen. So vergrößert sich

das Ulkus in die Fläche. In den PEYERschen Haufen bilden sich viele kleine Ulzera (Fig. 540). Diese konfluieren. Es entstehen größere, zu-

Fig. 540.
Tuberkulöses Darmgeschwür. Das Ulkus ist unregelmäßig begrenzt, mit aufgeworfenem Rand und im Grunde und Rand mit Tuberkeln versehen. In der angrenzenden Schleimhaut einzelne vergrößerte Follikel.

nächst nach ihrer Form den Haufen entsprechende Geschwüre, die sich durch höckerigen, mit Knötchen durchsetzten Rand und unebenen, auch mit Tuberkeln versehenen Grund auszeichnen

Fig. 541.
Quergestellte, zum Teil ringförmige tuberkulöse Geschwüre des Dünndarmes.

(Fig. 541 u. 542). Auch diese Geschwüre der PEYERschen Haufen gehen bald über deren Grenzen hinaus und zerstören auch die angrenzende Schleimhaut. Die Geschwüre werden dann sehr umfangreich und können

lange Strecken des Darmes völlig einnehmen. Doch bleiben bei ihnen manchmal kleinere und größere Inseln von Schleimhaut erhalten.

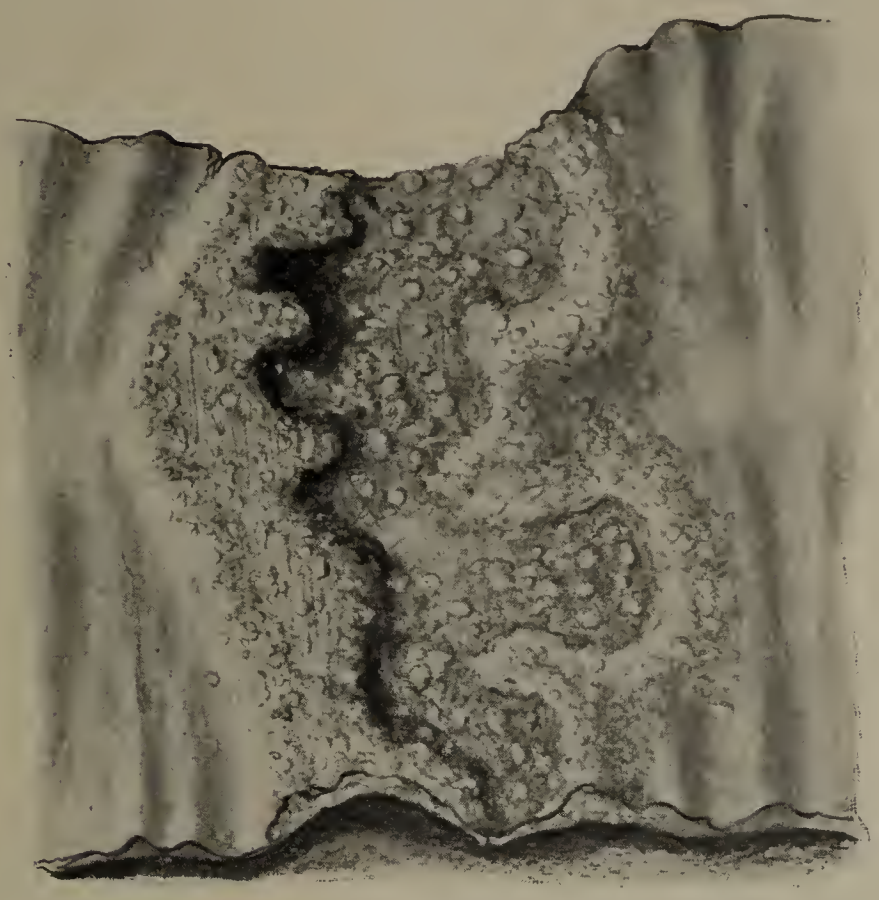

Fig. 542.

Tuberkulöses Geschwür des Kolon. Das Geschwür geht gürtelförmig um den Darm, ist buchtig begrenzt, hat einen aufgeworfenen Rand und im Grunde und Rand zahlreiche Tuberkel.

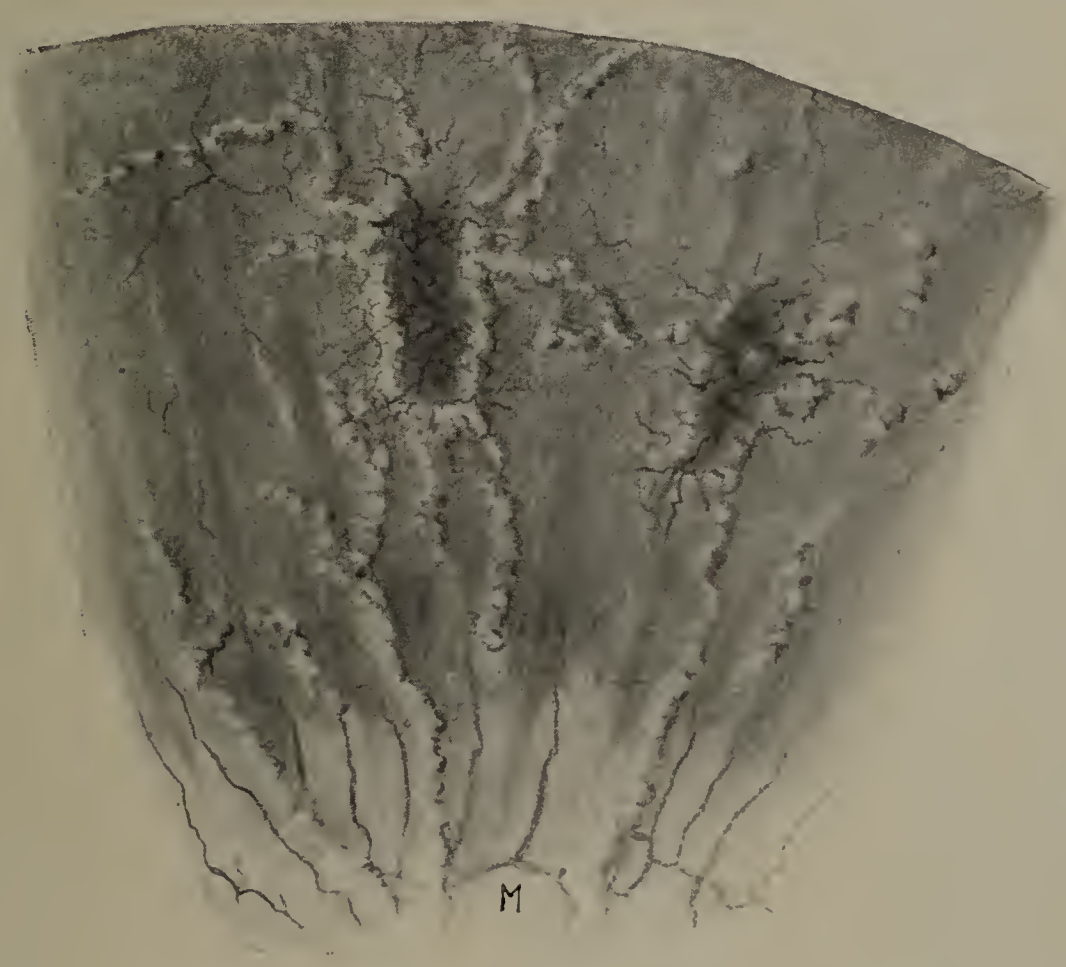

Fig. 543.

Tuberkulose der Serosa des Ileum. *M* Mesenterium. Die beiden dunkeln injizierten Stellen der Serosa entsprechen je einem Geschwür der Schleimhaut. Von ihnen gehen nach allen Richtungen, besonders nach dem Mesenterium, reihenförmig angeordnete, den Lymphbahnen folgende Tuberkel.

Die Geschwüre nehmen nicht selten, aber *durchaus nicht immer* eine ringförmige Gestalt (Fig. 541, 542), am aufgeschnittenen Darm die

eines querherüberlaufenden Bandes an, weil die Bazillen von den dem Mesenterialansatz gegenüberliegenden Ulzera sich auf dem Wege der Lymphbahnen beiderseits zum Mesenterium hin ausbreiten (Fig. 543).

Alle diese Veränderungen lokalisieren sich am häufigsten im unteren Ileum und im Anfang des Kolon. Sie können aber bis in den Magen hinauf- und bis zum Anus hinunter reichen. Es gibt auch selten eine alleinige Kolontuberkulose. Die Beteiligung der Peyerschen Haufen und Follikel wechselt, bald sind mehr jene, bald mehr diese befallen. Es kommt selten vor, daß sich im ganzen Darm (bei primärer Darmtuberkulose) nur ein größeres ev. stenosierendes Geschwür findet.

Die Bazillen dringen von den Geschwüren aus auch in die Tiefe vor. Das Granulationsgewebe durchsetzt, den Gefäßen folgend, die Muskulatur und bildet in der Serosa (Fig. 543) graue, außen sehr gut sichtbare Knötchen, die sich gern, den Lymphgefäßen entsprechend, in Reihen und Netzen anordnen, gegen das Mesenterium hin ausbreiten und in dessen Lymphbahnen sich fortsetzen, indem

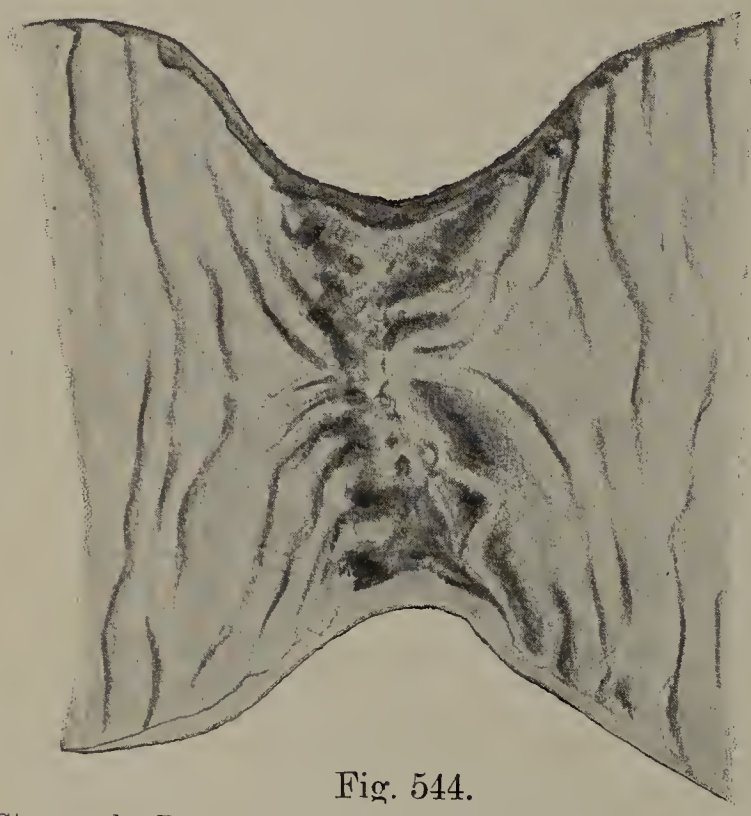

Fig. 544.
Stenose des Dünndarms durch ein tuberkulöses Geschwür.

Fig. 545.
Gummöse Platten im Jejunum (nat. Größe).

sie mehr und mehr zu verkäsenden Strängen zusammenfließen. Die Serosa neben den Knötchenreihen ist injiziert. Durch die Lymphbahnen werden die *Lymphdrüsen* infiziert, die meist in wechselndem Umfange vergrößert und verkäst sind.

Geht die Verkäsung in den Geschwüren bis zur Serosa, so kann eine **Perforation** in die Bauchhöhle eintreten. Meist aber hat vorher durch die voraufgehende Serosatuberkulose an einzelnen oder vielen Stellen eine **Verwachsung** mit anderen Schlingen, dem parietalen Peritoneum usw. stattgefunden, so daß der Durchbruch nicht in die Bauchhöhle, sondern in die Verwachsungsmassen, in denen sich kothaltige Höhlen und Abszesse bilden können, bisweilen auch in einen andern Darmabschnitt oder in ein abdominelles Hohlorgan hinein erfolgt.

Im Geschwürsgrund können kapillare und arterielle **Blutungen** entstehen. Doch sind sie, weil die Arterien, bevor sie von der Verkäsung ergriffen und dadurch eröffnet werden, gern durch tuberkulöse Endarteriitis verengt oder verschlossen sind, meist nicht beträchtlich.

Die Tuberkulose führt manchmal, zumal im untersten Ileum und im Cöcum zu erheblichen Verdickungen der Darmwand (bis zu 1 cm). Die Wand ist starr, oft mit der Umgebung verwachsen, zur Schrumpfung geneigt. Das Lumen ist verengt. Klinisch besteht Darmstenose. Man fühlt durch die Bauchwand eine tumorähnliche Masse (*tuberkulöser Ileocöcaltumor*).

Eine völlige *Heilung* der Geschwürsbildung ist jedenfalls selten, zumal die Ulzera hauptsächlich bei Individuen mit vorgeschrittener Lungentuberkulose vorkommen. Aber man sieht doch gelegentlich Umwandlung des tuberkulösen in ein mehr indifferentes Granulationsgewebe, mit Gefahr der narbigen Retraktion, selten völliger Narbenbildung, die zu **Stenosen** führt (Fig. 544). Diese entstehen weit häufiger dadurch, daß schon das tuberkulöse Granulationsgewebe im Geschwürsgrunde sich teilweise zusammenzieht.

Die **Bedeutung der Darmtuberkulose** liegt also einmal in der *funktionellen Beeinträchtigung* des Darmes, sodann in den Gefahren der meist nur geringen, aber oft wiederholten **Blutung,** der (gewöhnlich nicht in die freie Bauchhöhle erfolgenden) **Perforation,** der **Stenose** und, vor allem bei primärer Tuberkulose, natürlich auch in der Gefahr der weiteren *Verbreitung im Körper.*

d) Syphilis.

Syphilitische Prozesse des Darmes kommen bei syphilitischen Neugeborenen und akquiriert bei Erwachsenen vor. Erstere bestehen in fleckigen oder ringförmigen, manchmal geschwürig zerfallenden, speckigen Verdickungen der Schleimhaut, die aus zellreichem Granulationsgewebe zusammengesetzt sind. Spirochäten werden reichlich gefunden. Bei Erwachsenen handelt es sich um plattenförmige Verdikkungen der Schleimhaut (Fig. 545), die wie Gummibildungen ausgedehnte endarteriitische und endophlebitische Vorgänge zeigen. Sie zerfallen geschwürig und heilen unter Bildung strahliger oder netzförmiger strikturierender Narben.

e) Typhus abdominalis, Ileotyphus.

Sehr charakteristisch wird der Darm beim **Typhus abdominalis** verändert. Die ihn hervorrufenden Bazillen siedeln sich in den solitären und aggregierten follikulären Apparaten an und veranlassen in *ihnen* und dem *angrenzenden* Gewebe nach vorausgehender geringfügiger Alteration und Exsudation eine sehr lebhafte *Wucherung* (Fig. 548) *der* **Endothelien** *der Lymphbahnen* (des retikuloendothelialen Apparates). Diese Zellen lösen sich ab, vermehren sich, werden zu großen rundlichen Elementen (*Typhuszellen*), die sich mehr und mehr anhäufen und in erster Linie die sogleich zu beschreibende Schwellung der Follikel und Haufen bewirken. Die Lymphozyten sind nicht durch Wucherung beteiligt, gehen vielmehr vielfach zugrunde und werden von den Endothelien phagozytär aufgenommen. Hyperämie (mit Blutung) trägt nur *anfänglich* wenig zur Schwellung bei, in geringem Umfang auch eine fleckige Fibrinausscheidung im Gewebe. Dagegen ist eine Emigration von Leukozyten, die im Blute nicht vermehrt sind (O. Naegeli), an der Schwellung nicht beteiligt. Das Gewebe reagiert also auf die schädigende Einwirkung der Bazillen hauptsächlich mit Anhäufung fixer Zellen, eben der *Endothelien,* die ja aber auch bei anderen Entzündungen

eine wenn auch nicht so ausschließliche Rolle spielen. Vgl. darüber die Phagozytose, die Milz, die Lymphdrüsen, und ferner besonders die Tuberkulose.

Durch die Durchsetzung mit Endothelien wird die mikroskopische Grenze der Follikel undeutlich, die Struktur der PEYERschen Haufen verwaschen.

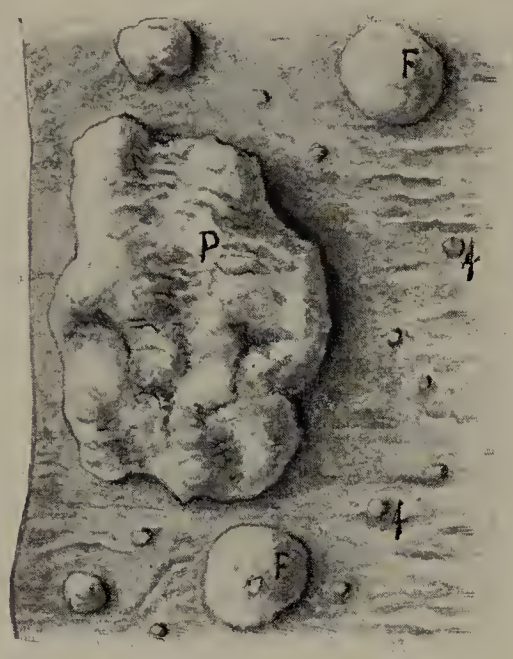

Fig. 546.
Typhus. Markige Schwellung eines PEYERschen Haufens *P* und mehrerer Follikel *F*. *ff* normale Follikel.

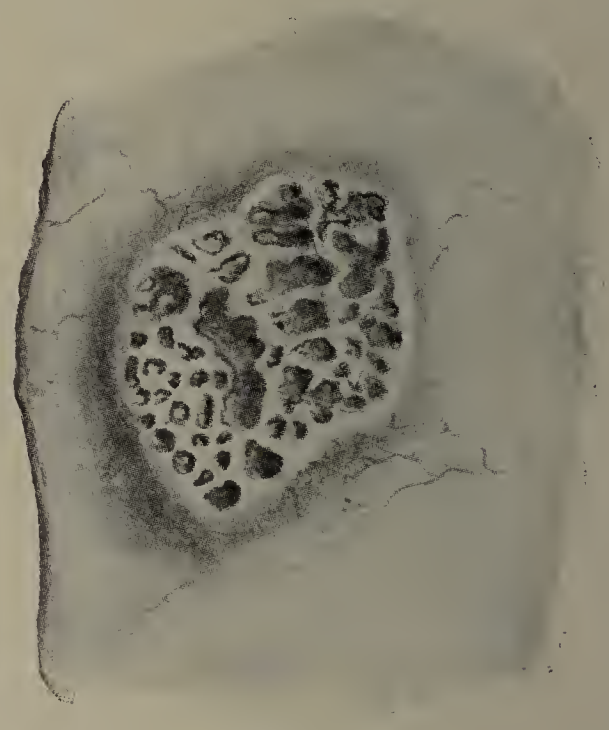

Fig. 547.
Typhus. Retikulär angeschwollener PEYERscher Haufen.

Da ferner die Endothelwucherung über die Grenze der follikulären Apparate hinausgeht, wird die oft so beträchtliche Zunahme des Umfanges, vor allem der geschwollenen Haufen, verständlich.

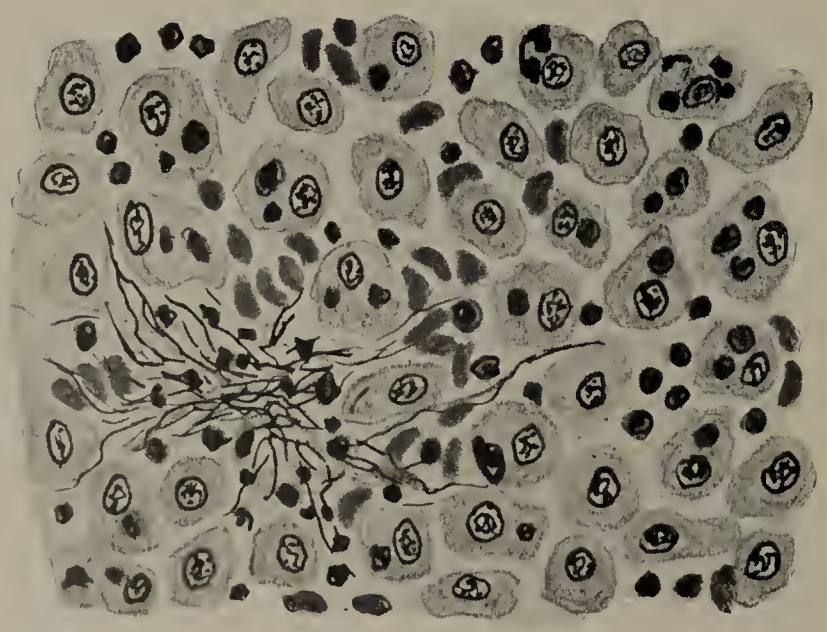

Fig. 548.
Aus einer markigen Schwellung bei Typhus. Man sieht die großen »Typhuszellen«, links unten Fibrin. Zwischen Typhuszellen und in ihnen Lymphozyten.

Die *Bazillen* liegen in Häufchen vereinigt zwischen den angehäuften Zellen.

In der **ersten Krankheitswoche** sehen wir auf Grund jener histologischen Vorgänge eine Schwellung der solitären Follikel und der PEYERschen Haufen, in denen die einzelnen Follikel durch die auch zwischen ihnen eintretende Zellwucherung zu einem gemeinsamen Körper verschmelzen. Die solitären Follikel werden bis erbsengroß (Fig. 546), die PEYERschen Haufen springen beetartig, in den höchsten Graden fast 1 cm, meist etwa $^1/_2$ cm vor, ihr Rand ist nicht selten etwas überhängend. Sie können durch Übergreifen der Zellwucherung auf die Nachbarschaft bis zu 12 cm lang werden und auch konfluieren. Ihre Oberfläche ist durch ungleichmäßige Schwellung gern uneben, zuweilen hirnwindungähnlich gestaltet.

Schwillt (selten!) nur das interfollikuläre Gewebe an, die Follikel zunächst nicht, so entsteht ein retikuläres Aussehen (Fig. 547).

Die angeschwollenen Teile sind wegen der mit der Zellanhäufung verbundenen Anämie blaß, grauweiß, in *Farbe* und *Konsistenz* dem Gehirnmark ähnlich (»**markige Schwellung**«). Die Schleimhaut in der Umgebung ist blaß oder in wechselnder Ausdehnung gerötet.

Die Schwellung ist stets zuerst und am stärksten im unteren Ileum ausgesprochen, bis zu 3 m nach aufwärts von der Klappe (*Ileotyphus*). Selten kann sie auch bis an das Duodenum, ja bis in den Magen reichen und oft auch in das zuweilen hauptsächlich ergriffene Kolon übergehen, in dem natürlich nur solitäre Follikel befallen werden können (Kolotyphus). Auch der Processus vermiformis ist oft beteiligt. Innerhalb der ergriffenen Strecken sind aber meist nicht alle solitären Follikel, zuweilen nur wenige neben den hauptsächlich ergriffenen Haufen beteiligt.



Fig. 549.

Typhus. Zweite Woche. Der nekrotische Schorf *S* ist in Loslösung begriffen, daher ringsherum von dem geschwollenen Rand durch eine Rinne getrennt. Analoge Veränderungen an mehreren Follikeln.

Die Stärke der klinischen Erscheinungen steht nicht immer im Verhältnis zu den anatomischen Befunden. Schwere Krankheitsfälle zeigen manchmal die Veränderungen nur im untersten Ileum.

Das Stadium der Schwellung kann ohne weitere Komplikationen in Heilung übergehen. Dann zerfallen die übermäßig angesammelten Zellen, und das angeschwollene Gewebe fällt wieder in sich zusammen. In allen Fällen aber, in denen der Typhus die erste Woche überdauert und dann zum Tode führt, schließen sich in einem kleineren oder größeren Teil der Peyerschen Haufen und Follikel, manchmal in allen, schwerere Veränderungen an, während die anderen sich einfach zurückbilden. Das alles ist sicherlich gewöhnlich auch dann der Fall, wenn der Typhus nicht schon nach der ersten Woche, sondern erst später zur Heilung kommt.

In der **zweiten Woche** schließt sich eine in ihrer Ausdehnung verschiedene **Nekrose** an (Fig. 549), die in den Peyerschen Haufen anfangs oft nur in unregelmäßigen Feldern auftritt, schließlich aber nur deren Randteile verschont. Auf der Höhe der Follikel (Fig. 551) und auf der Fläche der Haufen beginnt eine graugelbliche trübe Verfärbung, die sich in die Tiefe fortsetzt. Sie entspricht einer durch Anämie und Toxinwirkung sich ausbildenden *Koagulationsnekrose*. Die abgestorbenen Teile nehmen gerne durch Imbibition mit Galle eine gelbe, gelbgrüne oder grüne Farbe an. Wir bezeichnen diese Massen als **Schorfe** (Fig. 549, 551). Sie erreichen ihre volle Ausbildung bis zum Ende der **zweiten Krankheitswoche** und am Übergang zur dritten.

Auf die Oberfläche wird manchmal eine Lage fibrinösen Exsudates abgeschieden, welche die obersten nekrotischen Schleimhautteile einschließt (Marchand).

Mit der **dritten Woche** beginnt eine durch die einschmelzende demarkierende Tätigkeit der nun emigrierenden Leukozyten vermittelte Ablösung des Toten vom Lebenden. Der Schorf stößt sich in Brocken und größeren Stücken, selten als Ganzes ab. Man findet ihn oft größtenteils entleert, während nekrotische Fetzen im Grund und am Rande des so entstandenen Defektes noch festhaften und unter

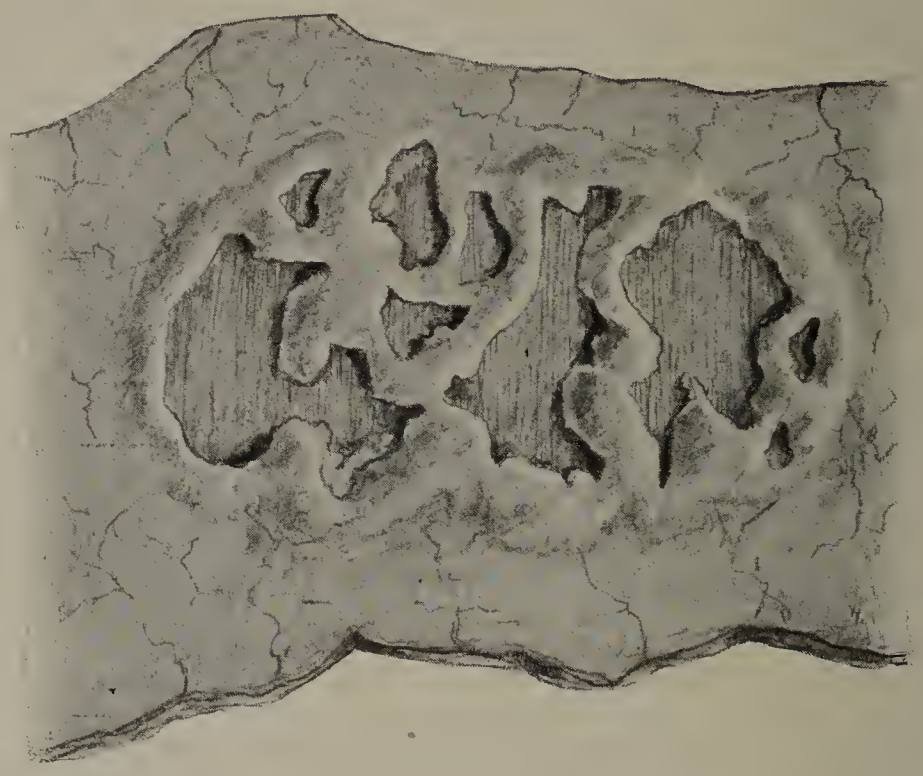

Fig. 550.

Typhus. Gereinigte Geschwüre der vierten Woche. Die Geschwüre, in denen die Quermuskulatur glatt freiliegt (»gereinigtes Geschwür«), gehören einem PEYERschen Haufen an. Die Ränder der Defekte sind noch leicht angeschwollen.

Wasser flottieren. Sie werden schließlich auch abgestoßen. Dann liegt ein »gereinigter« **Defekt,** bzw. ein »**Geschwür**« vor. Seine *Größe* entspricht dem Umfange der Nekrose. Aus Follikeln geht ein rundliches Geschwür hervor, in den PEYERschen Haufen finden sich anfangs oft mehrere Lücken (Fig. 550), später durch deren Konfluenz oder von vornherein ein großes Ulkus, das durch die zunächst noch geschwollenen, wallartig prominierenden und unterminierten Randteile begrenzt wird. Die *Tiefe* wechselt. In gut gereinigten Geschwüren liegt (Fig. 550) die Muskulatur frei, die an ihrer quer zur Längsachse des Darmes gerichteten Streifung gut zu erkennen ist. Aber auch sie kann von den Bazillen und der Zellwucherung durchsetzt werden und dann an der Nekrose Anteil haben, sie kann bis zur Serosa zerstört werden. Das Geschwür ist nicht immer überall gleich tief. Es kann hier und da bis zur Serosa gehen, während es im übrigen flacher ist.

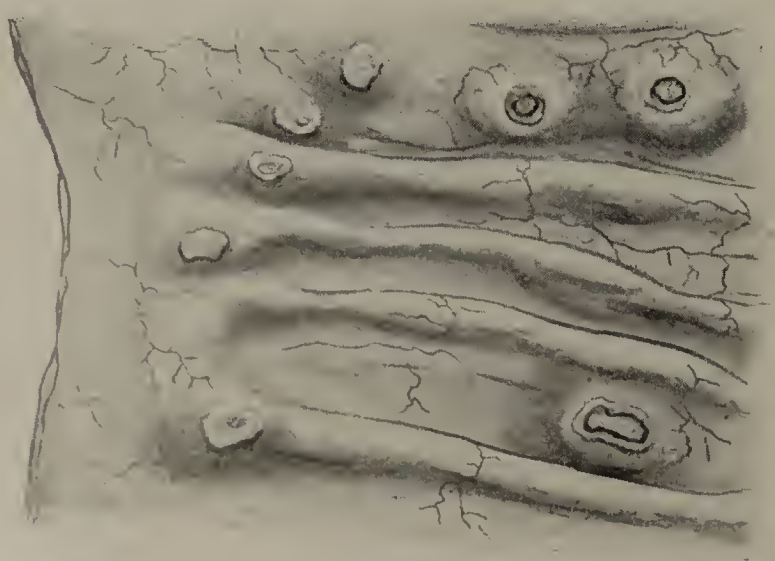

Fig. 551.

Typhus des Kolon. Zweite Woche. Man sieht acht angeschwollene Follikel, deren Mitte bereits nekrotisch geworden und in ähnlicher Weise wie in Figur 549 in Loslösung begriffen ist.

Die *Abstoßung der Schorfe* pflegt während der **dritten Woche** vor sich zu gehen, so daß wir am Anfang der **vierten** die *gereinigten Geschwüre* antreffen. Nun kann die Heilung einsetzen, die eine bis mehrere Wochen beansprucht.

Sie kennzeichnet sich zunächst durch **Abschwellung** der noch infiltrierten Teile, also besonders der vorspringenden Randabschnitte. Diese sinken allmählich in das normale Niveau zurück. Dadurch werden die Ulzera flacher, so daß sie weniger in die Augen fallen. Die abschwellende, meist unterminierte Schleimhaut des Randes legt sich nun auf den Geschwürsgrund und verwächst mit ihm. Zum größten Teil schließt sich das Ulkus durch Granulationsgewebe, das darauf von Epithel überzogen wird. Die **Heilung** ist damit vollendet, allerdings nicht ganz mit der ursprünglichen Struktur. Drüsen bilden sich nur unvollkommen und auch Follikel nur ganz rudimentär, so daß die Stellen der früheren Peyerschen Haufen abgeflacht sind. Es bleibt in ihnen gewöhnlich eine graue Färbung zurück, die durch die Gegenwart eines aus kleinen Blutungen gebildeten Pigmentes bedingt ist. Diese Pigmentierung kann noch viele Jahre lang nachweisbar bleiben.

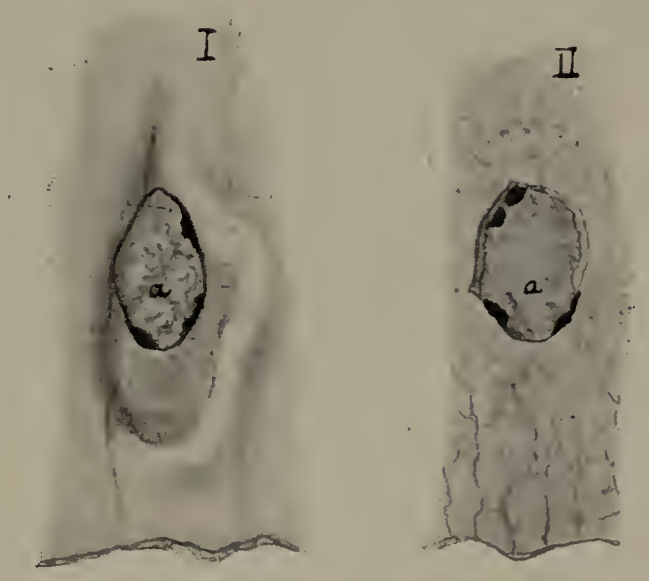

Fig. 552.

Typhus. Perforiertes Geschwür. I Innenfläche des Darmes. Man sieht das ovale Geschwür, in dessen Grund ein nekrotischer Abschnitt liegt, der auch die Serosa umfaßt und an 3 Stellen seiner Zirkumferenz durchbrochen ist. II Außenfläche des Darmes. *a* derselbe nekrotische Abschnitt. Man sieht wieder die drei Perforationsöffnungen. Die Serosa ist durch Fibrin getrübt und injiziert.

Zur Bildung einer schrumpfenden Narbe kommt es nur sehr selten. In keinem Falle aber macht sie eine erhebliche Darmverengerung.

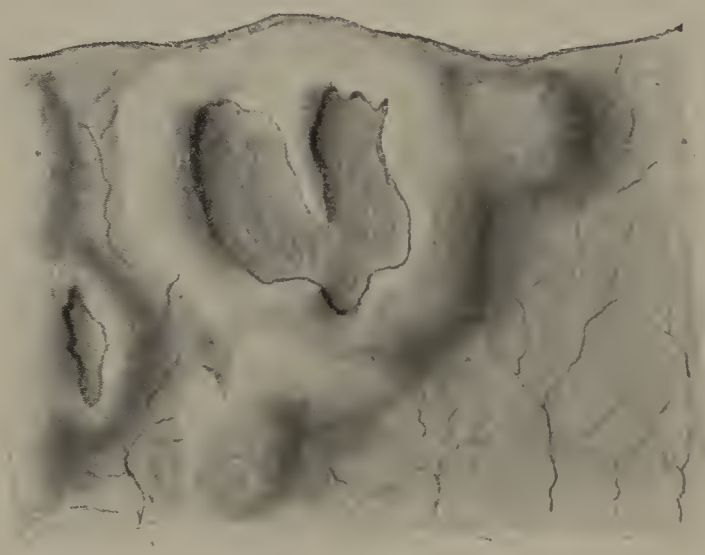

Fig. 553.

Typhusrezidiv. Um die bereits ganz ausgebildeten, gereinigten, mit freiliegender Muskulatur versehenen Geschwüre ist aufs neue eine Schwellung zustande gekommen.

Die verschiedenen Stadien können in wechselnder Kombination nebeneinander bestehen. Es finden sich in den oberen Darmabschnitten jüngere Stadien als unten, zuweilen oben frische Schwellung, weiter unten Verschorfung und vor der Klappe Geschwürsbildung. Zuweilen liegen auch verschiedene Stadien in einer kurzen Darmstrecke nebeneinander. Gelegentlich findet man nur zwei oder drei Peyersche Haufen im untersten Ileum und daneben einige Follikel geschwollen.

Der Kolotyphus (Fig. 551) verläuft wie der Ileotyphus. Nur sind, da *allein Follikel in Betracht kommen*, die Schwellungen, Verschorfungen und die Defekte durchschnittlich nur linsen- bis bohnengroß, aber oft außerordentlich zahlreich, über das ganze Kolon bis zum Anus mehr oder weniger dicht ausgesät.

Es gibt verschiedene *Komplikationen des Verlaufes.* So einmal eine **Perforation** (Fig. 552) in die Bauchhöhle. Wenn die Nekrose die Serosa erreicht, so kann diese auch noch zerstört werden bzw. zerreißen und so dem Inhalte des Darmes den Austritt in die Bauchhöhle gestatten. Die Perforation führt zur allgemeinen **Peritonitis** oder zur Bildung eines **abgegrenzten Eiterherdes,** wenn unter dem Einflusse der Perforation in näherer oder weiterer Umgebung eine entzündliche Verklebung von Darmschlingen unter sich oder mit Mesenterium oder Bauchwand stattfand, so daß ein von der übrigen Bauchhöhle getrennter Raum entstand. Wenn aber vor dem Durchbruche eine Verklebung der Serosa mit angrenzenden Flächen zustande kam, kann der Austritt von Darminhalt in die freie Bauchhöhle ausbleiben. Die Abstoßung der Schorfe bringt die zweite Gefahr mit sich, daß Blutgefäße eröffnet werden, bevor sie durch Thrombose verschlossen wurden. Dann tritt eine **Blutung** ein, die je nach der Größe der Gefäße geringfügig, aber auch schwer und tödlich sein kann.

Ein *abnormer Verlauf* kann ferner dadurch gegeben sein, daß sich die Heilung um Wochen hinauszieht. Oder es setzt eine neue Schwellung ein, nachdem die Geschwürsbildung bereits weit vorgeschritten war oder gar die Heilung begonnen hatte. Die Ränder der Ulzera springen wieder stärker vor, und bis dahin verschonte follikuläre Apparate werden nun auch ergriffen. Dann reden wir von einem **Rezidiv** (Fig. 553).

Chiari hat zuerst darauf hingewiesen, daß bei Typhusepidemien gelegentlich Fälle von Typhussepsis vorkommen, in denen Darmveränderungen fehlten, in denen aber eine Überschwemmung des ganzen Organismus mit Bazillen eintritt.

Die **Bedeutung des Typhus** liegt demnach in der *Funktionsstörung des Darmes*, in der schon im ersten Beginne eintretenden **Allgemeininfektion,** in der Gefahr einer (manchmal tödlichen) **Blutung** und einer **Perforation.** *Stenose* spielt dagegen keine Rolle.

Die mesenterialen Lymphdrüsen nehmen lebhaft an den Veränderungen teil. Bald sind nur die zu den erkrankten Abschnitten gehörenden ileocöcalen, oft aber alle und selbst die in der Porta hepatis befindlichen Drüsen affiziert. Sie schwellen an, sind anfänglich blutreich, später anämisch, blaßgraugelb, markig. Histologisch verhalten sie sich ähnlich wie die follikulären Darmapparate.

Die Wiederabschwellung der Drüsen erfolgt unter Zerfall der neugebildeten Zellen, wobei sich manchmal aus Degeneration und Nekrose hervorgehende Erweichungsherde bilden, die selten *in die Bauchhöhle aufbrechen* (Peritonitis!), meist allmählich resorbiert werden (aber auch verkalken können).

Die *Milz* ist stets beteiligt. Sie zeigt eine diagnostisch bedeutsame, beträchtliche Schwellung, ist hyperämisch, weich, sehr zellreich, die Follikel sind oft vergrößert. Sehr selten kommt es, durch Thrombose von Arterienästen, zu anämischen Infarkten, die eitrig erweichen und in die Bauchhöhle durchbrechen können. An der Schwellung ist der retikulo-endotheliale Apparat in erster Linie beteiligt.

In den Darmfollikeln, in den Drüsen und in der Milz findet man die Bazillen in großer Zahl, meist *zu kleinen Häufchen* vereinigt.

Das Knochenmark ist blutreich, zellreich und weist viel blutkörperchenhaltige Zellen auf.

Die Leber erleidet eine trübe Schwellung und enthält mikroskopisch die sogenannten Typhusknötchen (s. Leber).

Die Gallenblase kann Entzündung, Cholezystitis, zeigen. In ihrem Inhalte kommen Typhusbazillen vor, die in der Leber aus dem Blute in die Galle »ausgeschieden« werden und mit ihr der Gallenblase zufließen. Sie können sich hier (bei »Typhusbazillenträgern«) noch lange Zeit (Jahre) nach der Heilung finden.

Die Lungen weisen oft gewöhnliche broncho-pneumonische Entzündungen auf, in denen aber Typhusbazillen reichlich vorkommen können.

Das Herz zeigt geringe Trübung, leichte Fettentartung. Endokarditis entsteht selten als Ausdruck einer Sekundärinfektion mit Eiterkokken.

Auf Sekundärinfektion, aber auch auf *Typhusbazillen* sind gelegentliche Eiterungen in Muskeln, Gelenken, Knochen, Ovarialkystomen zurückzuführen. Die Nieren zeigen Trübungen, Epithelnekrosen und Durchlässigkeit für die Bazillen, die massenhaft im Harn vorhanden sein können. Das Gehirn zeigt nur wenig ausgeprägte Veränderungen. Die Muskulatur der Bauchdecken erleidet oft *wachsartige Degeneration* und Hämorrhagien.

Der Typhus ist somit stets eine vom Darm ausgehende *Allgemeinerkrankung*. Die Bazillen treten schon sehr früh in den Kreislauf über und können zumal aus dem Blute des in der zweiten Woche vorhandenen Hautexanthems (*Roseola typhosa*) gezüchtet werden.

f) Cholera.

Bei Cholera ist die Schleimhaut meist stark diffus oder in der Umgebung der Peyerschen Haufen und Follikel gerötet oder auch ekchymosiert und mit größeren Blutungen versehen. Sie ist ödematös und mit grauweißen Massen bedeckt, die neben Schleim reichliche Epithelien enthalten. Diese lösen sich gern in Fetzen ab und mischen sich dem reichlichen flüssigen Inhalte des Darmes bei. So entsteht eine mehlsuppen- oder reiswasserähnliche, für den Cholerastuhl charakteristische Flüssigkeit. Bei intensiver Erkrankung findet man später nicht selten verschorfende Prozesse, kenntlich durch graue oder schmutzig oder durch Galle gelb oder grün gefärbte, meist auf der Faltenhöhe sitzende oberflächliche *Nekrosen*, nach deren Abstoßung auch Geschwüre entstehen können. Die Serosa des Darmes ist mit klebriger Flüssigkeit bedeckt, als sei die Serosa mit Seife bestrichen.

Die Erreger der Cholera (R. Koch), die Kommabazillen, finden sich reichlich im Darminhalte, dringen aber auch in die Drüsen, doch kaum in die sonstige Darmwand ein. Sie wirken durch die produzierten Toxine.

Der übrige Leichenbefund ist nicht charakteristisch. Die Muskulatur ist dunkel gefärbt, trocken, das Blut dunkel schwarzblau, dicker und wenig geronnen. Die Lungen sind meist trocken, blutarm, zuweilen mit Hämorrhagien, später mit herdförmigen Pneumonien durchsetzt. Die Nieren sehen getrübt, später gelblich aus. Man findet Trübung und Schwellung des Epithels, später fettige Degeneration und Nekrose gewundener Harnkanälchen.

g) Milzbrand.

Darmmilzbrand kann entstehen, wenn die Bazillen bzw. ihre Sporen mit Speisen oder mit Staub verschluckt werden, oder auch vom Blute aus, wenn die Eingangspforte anderswo, z. B. in der Haut, war. Die Bazillen verursachen hämorrhagische braunrote Herde, die furunkelähnlich prominieren und auf

der Kuppe verschorfen. Sie sind erbsen- bis fünfmarkstückgroß oder auch größer und zuweilen ringförmig. Sie sitzen meist am Ansatze des oft stark ödematösen Mesenteriums. Die übrige Schleimhaut und die Serosa ist meist gerötet. Die Mesenterialdrüsen sind stark angeschwollen, hyperämisch und hämorrhagisch.

h) Aktinomykose.

Der Aktinomyzes dringt selten vom Darmkanal aus, und zwar an beliebigen Stellen, in den Körper ein. Die oft sehr umfangreichen Entzündungsherde können mit dem Darmlumen kommunizieren und durch die Weichteile und Haut nach außen durchbrechen. Von ihnen können Metastasen in die *Leber* (s. d.) gesetzt werden.

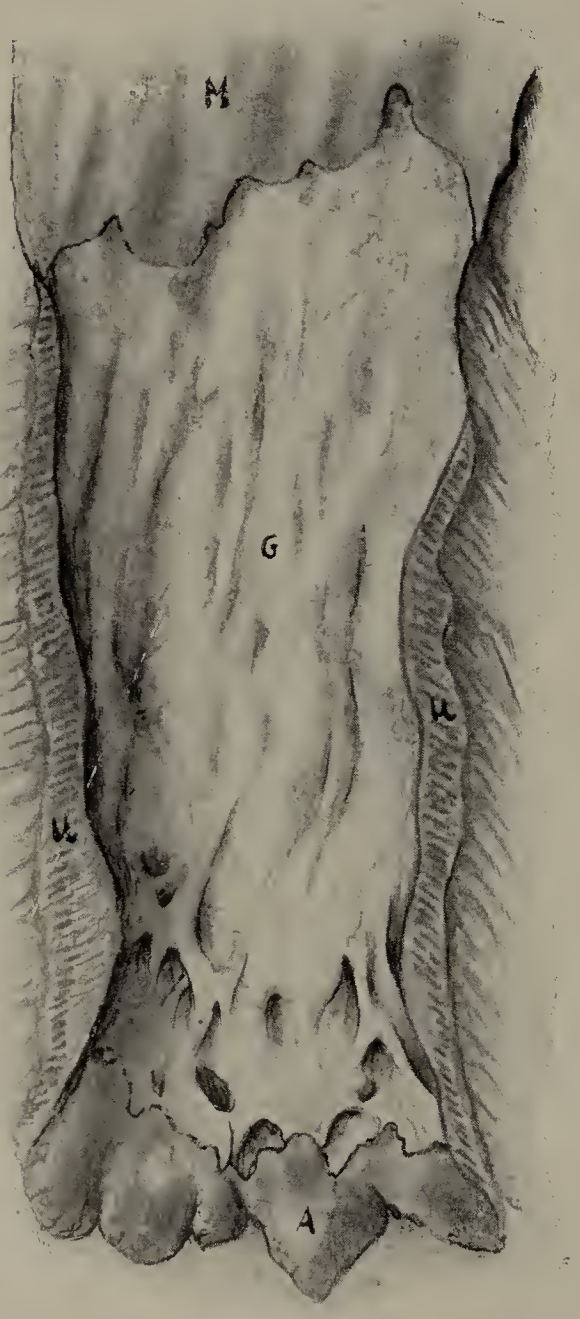

Fig. 554.

Großes strikturierendes Geschwür des Rektums. *G* Geschwür, *M* normale Schleimhaut, *A* Anusrand, *U U* verdickte Muskulatur. Das Geschwür hat einen unregelmäßigen derben bindegewebigen Grund und in seinem unteren Umfange brückenförmige Erhebungen und grubige Vertiefungen.

i) Strikturierende Geschwüre des Rektums.

Im Rektum kommen (Fig. 554) 10 cm lange und längere (auch kürzere), im oberen Rektum beginnende und eine kleine Strecke oberhalb des Anus endende, in zackiger oder buchtiger Linie gegen die normale Schleimhaut abgesetzte Ulzerationen vor mit glattem oder unebenem, höckrigem oder längsgefaltetem Grunde, der von einem narbigwerdenden, manchmal strahlig angeordneten schwieligen Granulationsgewebe gebildet wird. Es setzt sich auch durch die gleichzeitig verdickte Muskulatur in das umgebende Beckenzellgewebe fort, das narbig herangezogen werden kann. Die Anusöffnung ist fast immer frei von der Ulzeration, ihre Ränder sind aber manchmal wulstig, elephantiastisch verdickt. Die Schrumpfung des entzündlich neugebildeten Bindegewebes führt zu einer oft erheblichen Stenosierung des Rektums (»**stenosierende, strikturierende Mastdarmgeschwüre**«). Oft kommt es zu fistelförmigem Durchbruch in das Beckenzellgewebe, gelegentlich auch in die entzündlich verwachsenen, vor dem Rektum gelegenen Organe (Vagina, Uterus, Blase).

Für die *Entstehung dieser Geschwüre* kommt einmal *Syphilis* in Betracht, zumal bei gummiähnlichen Gewebswucherungen, zweitens *Gonorrhöe* durch Infektion vom Anus oder von den Bartholinischen Drüsen aus, drittens Druck *harter Kotballen*, die Anämie, Nekrose und Infektion der Darmschleimhaut machen, sowie *traumatische Verletzungen*, endlich *Tuberkulose*, die zuweilen vorwiegend im Rektum lokalisiert ist und dann eine außerordentliche Aus-

dehnung erreichen kann. Die syphilitischen und gonorrhoischen Geschwüre kommen meist bei Puellae publicae vor. Die Histologie gibt (außer bei Tuberkulose) meist keinen Aufschluß über die Ätiologie. Die Gefäßveränderungen sind nicht ausreichend charakteristisch für Syphilis, und das Vorhandensein reichlicher Plasmazellen entscheidet nicht sicher für Gonorrhöe.

k) Das Ulcus clysmaticum.

Im Rektum führt ab und zu ungeschickte Verabreichung eines Klysmas zu Verletzungen der Schleimhaut, die zu Geschwüren werden können. Sie sitzen vorn dort, wo der Uterus oder die Prostata ein Polster bilden, gegen das die Spitze des Instrumentes anstößt. Die scharf umrandeten Defekte haben eine wechselnde Größe und sind manchmal zu mehreren vorhanden.

8. Regressive Veränderungen der Darmwand.

Atrophie der Darmwand findet sich bei sogenannten chronischen Darmkatarrhen, fettige Entartung in den Muskelfasern häufig, zumal bei Phthisikern. Sehr gewöhnlich ist ferner eine Pigmentierung der Muskulatur durch feinste gelbe, eisenfreie Pigmentkörnchen, die dem Darm auch makroskopisch einen gelblichen bis braunen Ton verleihen können, am deutlichsten (bei Säufern) im Jejunum, weniger im Ileum, oft als Teilerscheinung einer allgemeinen Pigmentablagerung, **Hämochromatose.**

Amyloidentartung ist wohl ausnahmslos eine die allgemeine Erkrankung begleitende Veränderung. Sie ist durch eine blasse, durchscheinende graue, ziemlich glatte Schleimhaut charakterisiert, aber mit bloßem Auge nur in den höheren Graden sicher zu erkennen.

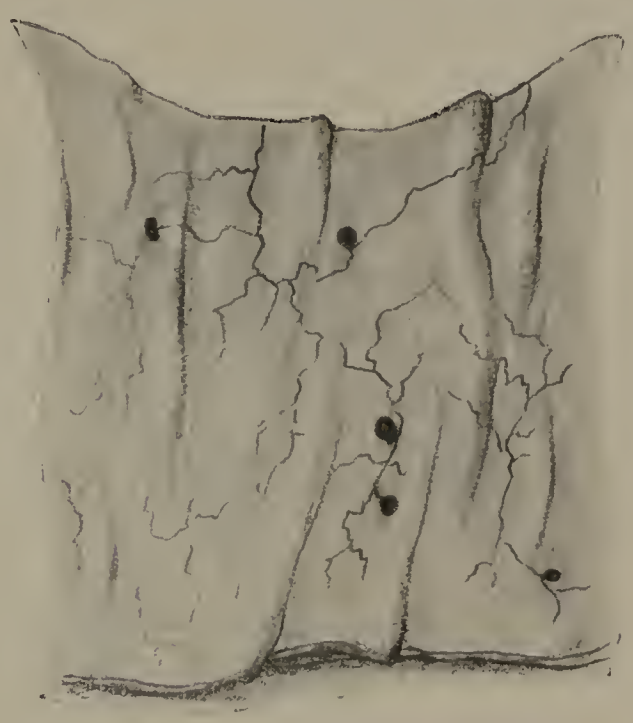

Fig. 555.
Phlebektasien des Dünndarmes, deutlich an den Venen hängend.

9. Phlebektasien.

Die Venen des Anusrandes erfahren häufig eine Erweiterung als sog. **Hämorrhoiden,** d. h. knotenförmig sich nach außen oder innen vorwölbende Gebilde, die auf Grund von entzündlichen oder kongenitalen Wandveränderungen durch Erweiterung der Venen unter Mitwirkung von Stauungszuständen entstehen. Sie können aus kleinen oder größeren Rissen bluten, sich schmerzhaft entzünden, thrombosieren, organisiert werden und dann durch Schrumpfung verschwinden. Beim Stuhlgang vergrößern sie sich ganz besonders, hängen weit heraus und können oft nur langsam wieder verkleinert, bzw. nach innen zurückgedrängt werden.

Die multiplen, manchmal zu Hunderten vorhandenen *Phlebektasien des übrigen Darmkanals* (Fig. 555), die stecknadelkopf- bis erbsengroß sind, hängen (deutlich bei durchfallendem Licht) an den Venen. Es sind meist nicht einzelne, sondern mehrfache zu einem geschlossenen Körper vereinigte und selbst wieder mit kleineren Vortreibungen versehene Ausbuchtungen. Über die Kombination mit anderen Phlebektasien s. oben.

10. Erkrankungen des Wurmfortsatzes.

Der Wurmfortsatz ist ein rudimentärer Darmabschnitt, der deshalb außerordentlich häufig krankhafte Veränderungen aufweist.

In den engen Processus gelangt meist nur wenig Kot. Doch findet man im Lumen nicht selten kleinste, aus dem Darm stammende Fremdkörper,

Fig. 556.

Mehrere Kotsteine *a* von außen, *b* und *c* auf dem Längsschnitt zur Demonstration des inneren Kernes und der rings herumgehenden Schichtung. *d* kleiner Kotstein von außen, *e* auf dem Durchschnitt. Natürl. Größe.

Fig. 557.

Processus vermiformis, bei *a* durch ein größeres, rechts daneben durch ein kleineres Konkrement aufgetrieben.

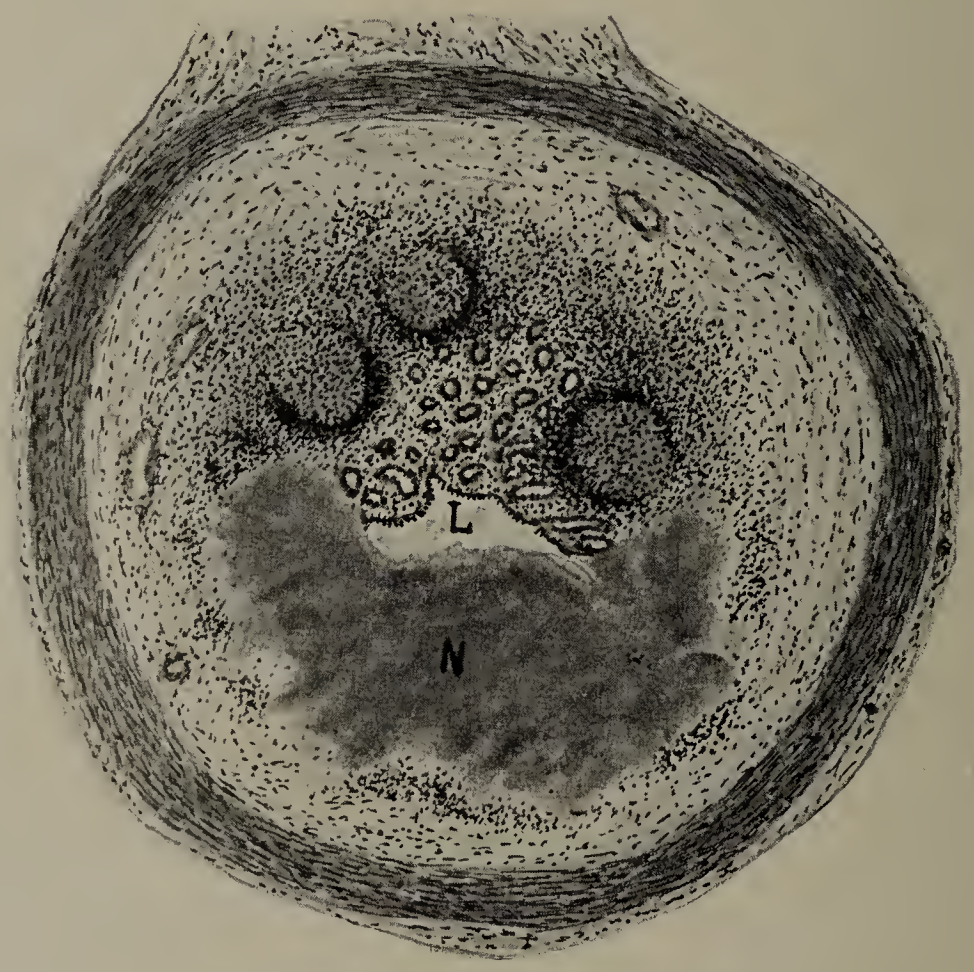

Fig. 558.

Querschnitt des Wurmfortsatzes bei Appendizitis. Lupenvergrößerung. *L* das Lumen, über ihm erhaltene Schleimhaut mit Follikeln, unten eine die Hälfte der Schleimhaut umfassende Nekrose *N*.

Borsten, Knochenstückchen, kleine Fruchtkerne, Steinzellen, Wurmeier und Würmer, aber niemals Kirschkerne, die viel zu groß sind, um hineinzugelangen. Ihr Vorhandensein wird gelegentlich durch gleich zu besprechende Körper vorgetäuscht.

Nicht selten nämlich trifft man in ihm sogenannte **Kotsteine,** feste Gebilde (Fig. 556), die von der Größe einer kleinen Erbse bis zu ovalen

Körpern von 1 cm Durchmesser und $1^1/_2$ cm Länge den Wurmfortsatz entsprechend auftreiben (Fig. 557). Manchmal bedingen mehrere solche Konkremente rosenkranzförmige Anschwellungen des Processus. Sie bestehen aus einem kleinen zentralen Kern eingedickten Kotes und einer dicken Hülle aus mehreren und vielen konzentrischen Lagen eingedickten braun gefärbten Schleimes, den die Drüsen schichtweise um den Kotkern abgelagert haben (RIBBERT, Virch. Arch. 132). Zuweilen kommt es vor, daß sich Kalksalze in die Schleimhülle abscheiden und so eine steinharte Hülle um den weichen Kotkern bilden. Das hat den Namen Kotstein veranlaßt und zur Verwechslung mit Kirschkernen geführt.

Die wichtigste Veränderung des Processus vermiformis ist eine phlegmonöse mit Nekrose einhergehende oder auch pseudomembranös-verschorfende Entzündung, **Appendizitis**, die zu einer lebhaften, nicht selten tödlichen Peritonitis führen kann. In umschriebenen Abschnitten des Wurmfortsatzes, mit Vorliebe in der Tiefe einer Schleimhautkrypte, tritt der durch Eiterkokken (Diplo- und Streptokokken) hervorgerufene

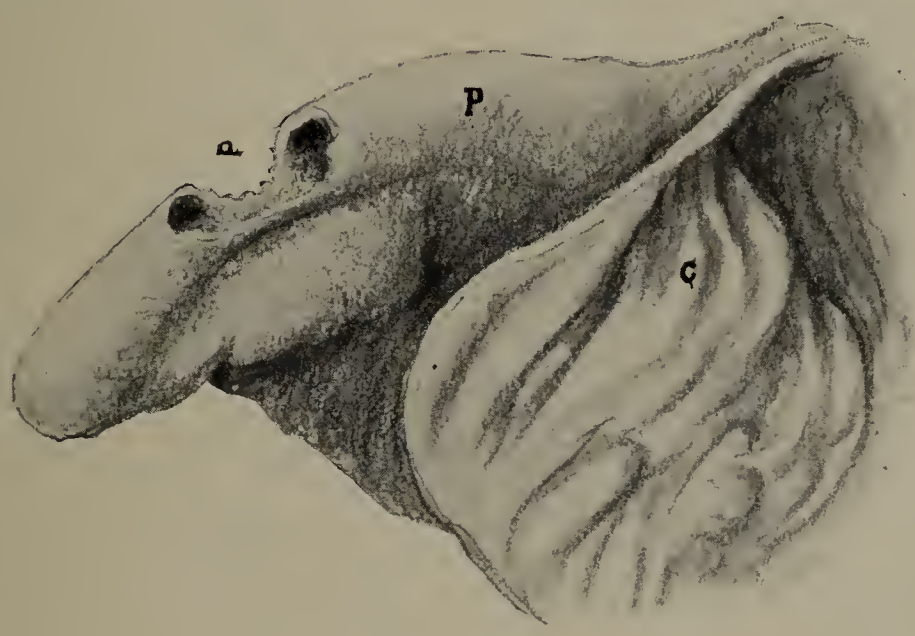

Fig. 559.

Perforation des Wurmfortsatzes *P*. Bei *a* ist ein relativ großer unregelmäßiger Defekt der Wand. *C* Cöcum. Nach einem Alkoholpräparat.

sog. *Primärinfekt* (ASCHOFF) auf, bestehend in einer zunächst oberflächlichen Koagulationsnekrose, in deren Bereich sich aus den hyperämischen Schleimhautgefäßen ein fibrinöses oder eitriges Exsudat in das Lumen hinein ergießt. Dadurch, daß es an verschiedenen Stellen gleichzeitig zu Primärinfekten kommt und das gerinnende Exsudat an der Innenfläche des Wurmfortsatzes zusammenfließt, wird bei fortschreitender nekrotisierender Einwirkung der Bakterien auf die Schleimhaut die *pseudomembranös-verschorfende Appendizitis* hervorgerufen. Andererseits kann aber auch ohne wesentliche Exsudatbildung in das Lumen hinein die primäre Nekrose sich weiter ausdehnen. Dann sieht man an einer Seite oder ringsum, selten in der ganzen Ausdehnung des Wurmfortsatzes eine in den obersten Schichten beginnende durch Eiterkokken (Diplo- und Streptokokken) und Bacterium coli veranlaßte Nekrose bzw. Gangrän und eine daran anschließende eitrige Infiltration der Schleimhaut und der übrigen Wandschichten (Fig. 558), die bis zum Bauchfell reichen kann (*phlegmonös-nekrotisierende Appendizitis*). Die absterbenden Teile sind weich, schmutzig schwarzgrau, gangränös. In ihnen kann eine von fetzig-nekrotischem Gewebe begrenzte Perforationsöffnung in die Bauch-

höhle führen. Sie kann an beliebigen Stellen des Wurmfortsatzes liegen (Fig. 559). Die Gangrän kann manchmal auch die Wand größtenteils ergreifen, so daß nur noch undeutliche Reste des Wurmfortsatzes vorhanden sein können. Gelegentlich wird ein großer peripherer Abschnitt des Wurmfortsatzes ganz zerstört, so daß sich der erhaltene Teil mit seinem Lumen in die Bauchhöhle öffnet (Fig. 560).

Die Entzündung der Wand kann auch ohne Perforation bis zum Peritoneum gelangen und dieses in fibrinöse Entzündung versetzen, die zu Verklebungen und später zu Verwachsungen mit der Umgebung führen kann. Auch eitrige Entzündungen des Bauchfelles können auf diese Weise entstehen und durch fibrinöse Verklebung der umgebenden Serosa abgesackt werden oder sich sogleich weiter ausbreiten. Die **Perforation** veranlaßt plötzlich eitrig-jauchige Bauchfellentzündung, die ent-

Fig. 560.

Gangränöse Zerstörung der (völlig fehlenden) äußeren Hälfte des Wurmfortsatzes *P*, der bei *a* frei ausmündet. Das angrenzende Peritoneum ist gangränös erweicht und schmutzig schwarzgrau gefärbt. *C* Colon, *I* Ileum.

weder rasch allgemein wird oder bei bestehenden Verwachsungen oder durch Verklebungen sich absackt. Der Eiter kann operativ nach außen geschafft oder bei geringen Mengen resorbiert werden oder (selten) in einen anderen Darmabschnitt durch Übergreifen des Prozesses hineinbrechen und so entleert werden. Der jauchige Entzündungsprozeß kann sich aber auch im retroperitonealen Zellgewebe ausbreiten, er kann ferner auf benachbarte Venen übergreifen, Thrombose veranlassen und dadurch je nach Art der Venen zu Lungenembolien oder Leberabszessen führen.

Nach Kretz soll die Appendizitis vorwiegend metastatisch dadurch entstehen, daß Eitererreger (Staphylokokken und Streptokokken) aus anderen Entzündungsherden, besonders aus einer Angina, ins Blut gelangen und sich in der Wand des Wurmfortsatzes festsetzen. Auffallend ist in der Tat das häufige Vorkommen von Wurmfortsatzentzündungen nach Anginen. Aber der hämatogene Weg ist nicht nachgewiesen, die Kokken können ja auch vom Rachen aus heruntergeschluckt sein. Jedenfalls

spricht die Histogenese, der Beginn an der Schleimhautoberfläche für ein Eindringen der Erreger vom Lumen aus. Für den Angriff der Erreger sind alle Bedingungen, die eine *Stagnation des Inhaltes* herbeiführen, begünstigend, also jene *Kotsteine*, Fremdkörper, Knickungen, Kotstauung im Cöcum. Auch Kotsteine können durch ihren schädigenden Druck auf die Schleimhaut das Eindringen der Erreger ebenso fördern wie es harte Kotballen im übrigen Darm tun. Ebenso werden auch Verletzungen durch spitze Fremdkörper (s. o.) wirken. Dagegen ist der oft behauptete Einfluß von Würmern (Oxyuris) fraglich. Sie können aber an den schmerzhaften Reizungen mitschuldig sein, die so oft zu Exstirpationen von Wurmfortsätzen ohne Appendizitis führen.

Das Entstehen einer Appendizitis ist um so eher möglich, als es sich um ein der Involution anheimfallendes Organ handelt, in dem Bakterienanhäufungen, Zersetzungen des Inhaltes und Konkrementbildungen wegen der mangelhaften Fortbewegung des Inhaltes leicht eintreten können. Diese Bedingungen können nach Ansicht verschiedener Autoren auch zu chronischen schleichend verlaufenden Entzündungen führen, die, am Ende des Wurmfortsatzes beginnend, unter Zunahme des submukösen Gewebes langsam zur Obliteration führen. Von anderen Autoren wird diese Obliteration allerdings auf abgelaufene akute Prozesse bezogen.

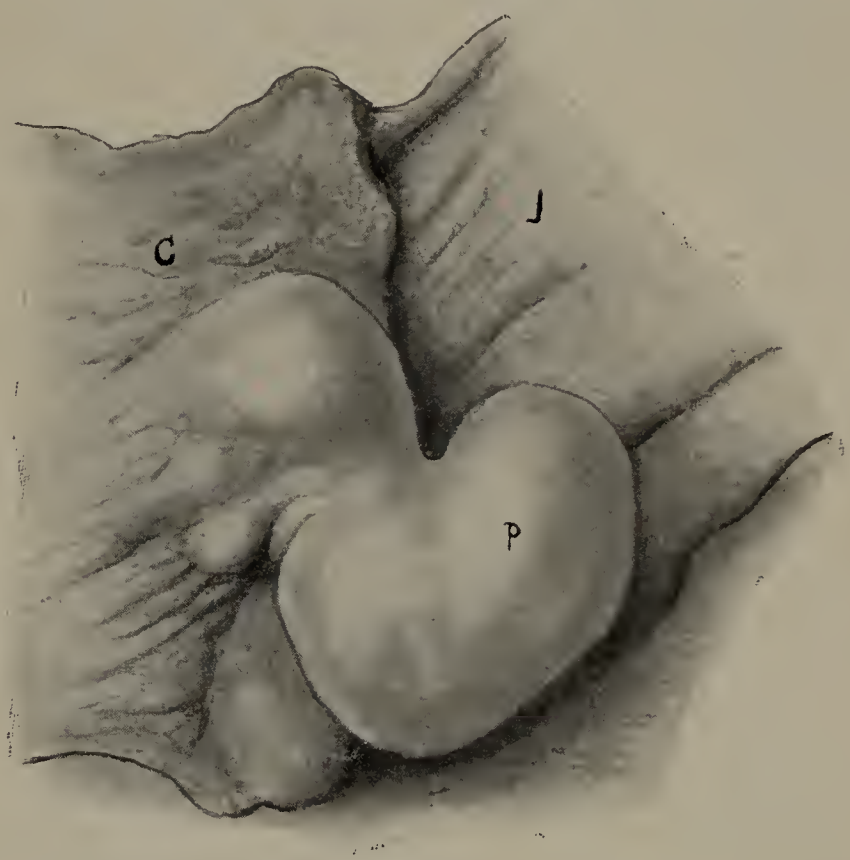

Fig. 561.

Tuberkulöser Wurmfortsatz von außen. *C* Kolon, *I* Ileum. Der Wurmfortsatz *P* ist stark durch eitrig-käsigen Brei aufgetrieben.

Die Appendizitis wird ferner durch *konstitutionelle* Momente gefördert. Bekannt ist ihr familiäres Auftreten (bei Geschwistern). Vielleicht ist hier ein Reichtum an lumenbeengenden Follikeln oder eine Enge des Einganges maßgebend. Nach v. Hansemann verleiht ein (bei Infantilismus, vorkommender) trichterförmig weiter Eingang eine gewisse Immunität.

Der Wurmfortsatz kann bei *Darmtuberkulose* ebenfalls Geschwürsbildung zeigen, die bis zur Serosa fortschreiten und zur Perforation führen kann. Er wird dabei oft erheblich verdickt, zum Teil, weil ein eitriger Inhalt sich ansammelt (Fig. 561). Auch der Typhus greift häufig auf den Wurmfortsatz über, der stark aufgetrieben werden kann und sich im übrigen verhält wie das Ileum. Dysenterie setzt sich seltener auf ihn fort.

Selten ist der Wurmfortsatz die Eingangsstelle für den Aktinomyzes. Gelegentlich kriecht ein Spulwurm in ihn hinein.

Bei entzündlichem Verschlusse in der Kontinuität oder am Eingange dehnt sich der periphere Teil unter Ansammlung *schleimiger* oder schließlich wäßriger Flüssigkeit in Form eines zylindrischen fingerdicken und dickeren, oft auch birnenförmigen Gebildes aus. Die Drüsen gehen zugrunde, es bleibt nur ein einschichtiges kubisches oder schleimbildendes Epithel. Der angehäufte Schleim

gelangt nicht allzu selten durch eine Perforationsöffnung in die freie Bauchhöhle, wo er aufquillt und bindegewebig abgekapselt wird (*Pseudomyxom*, s. das *Bauchfell*), oder in Verwachsungsmassen oder in das Mesenteriolum des Wurmfortsatzes, das unregelmäßig aufgetrieben wird.

An die Erweiterung und die Erhöhung des Innendruckes kann sich auch die Bildung von *Divertikeln* anschließen, indem die Schleimhaut und Submukosa durch kongenital vorhandene oder entzündlich entstandene *Muskellücken* hindurchgedrückt wird. Auch ohne die Dilatation sind Divertikel möglich, wenn durch Eiterungen Defekte in der Wand entstehen, in die die Schleimhaut hineingedrückt wird. Die Divertikel können später platzen und den schleimigen Inhalt austreten lassen (s. o.). Alle diese Perforationen machen keine akute Peritonitis, weil die Bakterien mittlerweile abgestorben oder doch weniger virulent geworden sind.

Vom Wurmfortsatze gehen selten *Lymphozytome* und *Karzinome* aus. Letztere sind *vollentwickelt selten*, etwas häufiger als erbsengroße, aus meist soliden Zellnestern bestehende, von der Schleimhaut unabhängige, genetisch unklare, aber aus Entwicklungsstörungen abzuleitende gutartige Knoten, die auch im Dünndarm (»kleine Dünndarmkarzinome«) vorkommen.

11. Tierische Parasiten des Darmkanals.

Der Darmkanal beherbergt die meisten tierischen Parasiten des Menschen (s. darüber S. 10 ff.).

Der Ascaris lumbricoides bewohnt den ganzen Darmkanal, mit Vorliebe das Jejunum, kommt oft multipel vor und bildet dann manchmal große, selten das Lumen verlegende Knäuel. Er kriecht gelegentlich in den Wurmfortsatz, in den Ductus choledochus, in den Magen hinein, und kann ausgebrochen werden.

Der Oxyuris vermicularis (Fig. 1 u. 2), der Pfriemenschwanz, lebt im untersten Dünn- und im Dickdarme. In großen Mengen veranlaßt er Katarrhe des Rektums, bei weiblichen Kindern und bei Frauen durch Einwandern in die Vagina Entzündungsprozesse. In verkalktem Zustande fand er sich einige Male in der Wand des Dünndarmes.

Die Trichinella spiralis (Fig. 3—5) lebt vorübergehend im Darm, in dessen Wand das Weibchen eindringt und seine Eier ablegt.

Das Anchylostoma duodenale (Dochmius duodenalis) bewohnt den Dünndarm. Seine Anwesenheit verursacht die sog. Ziegelbrenner-Anämie.

Der Trichocephalus dispar (Fig. 6), der Peitschenwurm, kommt im Cöcum namentlich vor und stiftet keinen nennenswerten Schaden.

Die Bandwürmer können zu mehreren vorhanden sein, erzeugen teils nervöse Störungen ohne anatomische Darmveränderungen, teils, wie der Bothriozephalus, schwere Anämien. Sie sitzen mit dem »Kopfe«, Skolex, in der Darmschleimhaut vermittelst Haken und Saugnäpfen fest.

Über Paramaecium oder Balantidium coli (Fig. 19), Cercomonas intestinalis (Fig. 20) und Trichomonas intestinalis s. S. 16. Sie wurden bei Diarrhöen gefunden, ihre ätiologische Bedeutung ist fraglich.

Über Amoeba coli und Amoeba dysenteriae s. S. 19.

12. Geschwülste des Darmes.

Von gutartigen Geschwülsten kennen wir Fibrome, Lipome, Myome, die meist in der Submukosa vorkommen. Das Lipom ist am häufigsten, das Fibrom am seltensten. Diese Neubildungen (Fig. 562) wölben die Schleim-

haut als glatte oder höckerige Knollen vor, sind auch gern gestielt, schaden aber durch Verengerung nur bei größerem Umfange. Zuweilen entwickeln sie sich in der Subserosa nach außen und hängen breitbasig oder gestielt in die Bauchhöhle oder wölben sich in das Mesenterium vor, dessen Blätter auseinander drängend.

Haemangiome sind sehr selten, Lymph- und Chylangiome etwas häufiger. Sie werden auch kongenital angetroffen und können Stenose erzeugen.

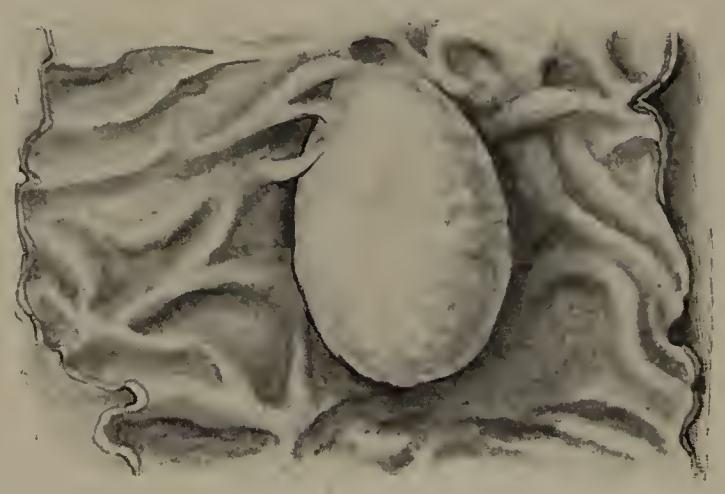

Fig. 562.
Lipom des Jejunums. In das Darmlumen ragt das taubeneigroße Lipom gestielt hinein.

Die **Lymphozytome** entwickeln sich besonders gern bei Kindern aus den lymphatischen Apparaten, besonders des Ileums, auch des Wurmfortsatzes. Sie wachsen an umschriebener Stelle und bilden hier dauernd den größten Knoten, wuchern rings oder einseitig um den Darm, infiltrieren ihn gleichmäßig oder in faustgroßen und größeren Knollen auf längere Strecken und beteiligen auch das Mesenterium (oder sie *beginnen hier* und greifen auf den Darm über). Sie zerfallen innen geschwürig und jauchig und führen deshalb meist nicht zu Stenosen. Die eigentlichen **Sarkome** sind selten.

Fig. 563.
Polypöses, knollig vorspringendes Karzinom der Flexur.

Das **Karzinom** wird im Darm in allen bei der Besprechung des Magenkarzinoms erwähnten Formen angetroffen, am häufigsten als Zylinderzellen- und Gallertkrebs, als Plattenepithelkrebs nur am Anusrande. Es kann sich an jeder Darmstelle entwickeln, entsteht aber am häufigsten an bestimmten Lieblingsstellen, an der Papille des Duodenums (sehr selten im übrigen Dünndarm), an der Bauhinschen Klappe, bzw. im Cöcum (seltener im Wurmfortsatz), in der Flexura sigmoidea, vor allem im Rektum, einige Zentimeter oberhalb des Anus. Der Dickdarm ist also im ganzen bevorzugt, und in ihm bilden wieder, abgesehen vom Enddarm, die Flexuren Prädilektionsstellen. Das Karzinom bildet teils kleinere, mit geschwüriger Oberfläche versehene derbe Knoten (so gern im Duodenum), teils (Fig. 563) knollige, später nach dem Lumen zu zerfallende Massen, teils umfangreichere, gewöhnlich ringförmig herumgehende Ulzera mit aufgeworfenen Rändern (Fig. 564).

Gelegentlich entwickelt sich der Krebs als ein in die Bauchhöhle vorspringender Tumor, der vom Lumen aus geschwürig-nekrotisch zerfällt und eine große Höhle enthält.

Der Darmkrebs bewirkt Verengerung des Darmrohres bis zur völligen Unwegsamkeit teils durch die vorspringenden Tumormassen, teils, besonders bei dem Szirrhus, durch narbige Retraktion der älteren Abschnitte. Die Verengerung bewirkt Kotstauung, durch Verlegung des Ductus choledochus Ikterus. Das Karzinom führt ferner zu Blutungen und, wenn der geschwürige Zerfall bis zur Außenfläche fortschreitet, zu Peritonitis. Es greift öfter auf andere Darmschlingen, auf die Bauchwand, das Rektum, auf Uterus, Vagina und Harnblase über, bricht in diese Teile durch und führt bei fortschreitendem Zerfall zu Kommunikationen mit ihnen.

Fig. 564.

Karzinom des Colon descendens. Der Darm ist im Bereich des Karzinoms stark eingeschnürt, d. h. im nicht aufgeschnittenen Zustande stenosiert. Der Krebs bildet ein unregelmäßiges Geschwür mit ringsum stark aufgeworfenem Rand.

Sämtliche Neubildungen, besonders Lipome, Myome, Lymphozytome, können zu *Invaginationen* führen, wenn sie, von der peristaltischen Kontraktion gefaßt, die Darmwand, an der sie festsitzen, nachziehen und einstülpen (s. oben). Über das »kleine Dünndarmkarzinom« s. Wurmfortsatz.

Sekundäre Tumoren. *Metastasierende Lymphozytome* machen manchmal erhebliche Infiltration der follikulären Apparate bis zur Bildung multipler polypös vorspringender Tumoren. Auch bei der Leukämie können die wuchernden Rundzellen die Follikel und PEYERschen Haufen zu Tumoren anschwellen lassen. Es kommt auch vor, daß Follikel und PEYERsche Haufen sich ähnlich vergrößern wie bei der markigen Schwellung des Typhus, und daß auch Nekrose und Geschwürsbildung sich anschließt.

Metastatische Karzinome sind sehr selten und meist in das Darmlumen durchbrechende, innen ulzerierende und zuweilen einen primären Tumor vortäuschende Metastasen anstoßender mesenterialer *Drüsen*.

F. Leber.

1. Erworbene Formveränderungen.

Die sogenannte **Schnürfurche** verläuft horizontal über die untere Hälfte des rechten, seltener auch des linken Lappens als eine breite, flache oder tiefere Rinne mit weißlich verdickter Serosa (Fig. 565). Das Lebergewebe ist hier teilweise durch Bindegewebe ersetzt oder gar so weit geschwunden, daß der durch die Furche abgegrenzte Leberabschnitt mit dem Organ nur noch durch Bindegewebe zusammenhängt, in dem sich die resistenteren Gallengänge gehalten haben. Die Furche entsteht durch Druck des Rippenbogens, der durch

Schnüren in die Leber gepreßt wird. Außer der Verunstaltung hat die Furche keine weiteren Folgen für die Leber, wohl aber durch Kompression des Ductus cysticus für die Gallenblase (s. diese).

Eine zweite Furchenbildung findet sich auch auf dem rechten Lappen (Fig. 565) auf dessen Kuppe, quer zur Schnürfurche, in Gestalt einzelner oder mehrerer paralleler rinnenförmiger Vertiefungen. Die Entstehung wird (Chiari) auf Falten des Zwerchfells zurückgeführt, die sich bei seiner Kontraktion dadurch bilden, daß stärker entwickelte Muskelbündel vorspringen, während dazwischen liegende schwächere oder muskelfreie Abschnitte zurückbleiben. Wenn man das Zwerchfell gegen das Licht hält, kann man sich von den abwechselnden dunklen muskulären und den muskelarmen Abschnitten überzeugen. Früher faßte man die Rinnen irrtümlich als Rippeneindrücke auf.

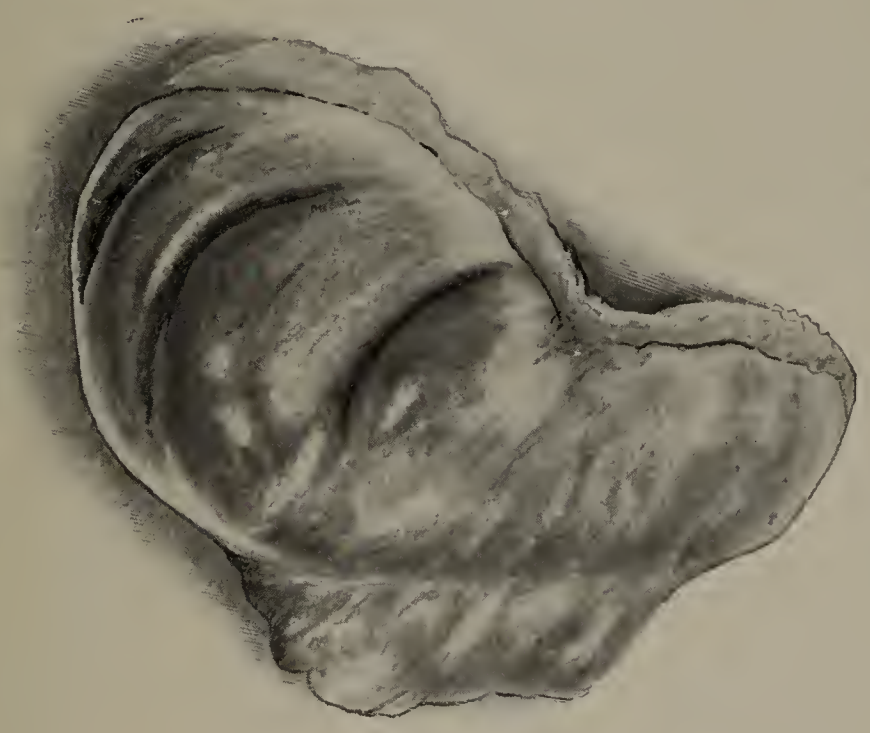

Fig. 565.

Leber mit Furchen. Auf dem rechten Lappen drei parallele tiefe Zwerchfellfurchen. Über rechtem und linkem Lappen nahe dem unteren Rande eine horizontale Schnürfurche.

2. Die Leber als Ablagerungsstätte mit dem Blute zugeführter Substanzen.

In die Leber lagern sich nicht selten mit dem Blute zugeführte Substanzen ab. Das Blut der zuführenden Gefäße verteilt sich in der Peripherie der Azini auf ein relativ sehr großes Kapillargebiet, fließt hier langsam und kann deshalb an die Leberzellen sehr gut verschiedene Stoffe abgeben. Daher ist die Peripherie der Leberläppchen für diesen Vorgang bevorzugt.

Eine erste Substanz ist **Blutfarbstoff** aus untergegangenen roten Blutkörperchen. Man findet ihn besonders bei der perniziösen Anämie. Die Leber (Siderosis hepatis) zeigt anfänglich eine graubraune Färbung der Peripherie der Azini, später eine lehmfarbene Beschaffenheit der ganzen Schnittfläche. Das Pigment liegt als Hämosiderin in den Leberzellen und zugleich besonders dicht in den Kupfferschen Sternzellen, die das Hämoglobin aus dem Blute entnehmen und vermittels der Granula zu Hämosiderin umwandeln.

Eine zweite Substanz ist **Fett,** das aus anderen Körperteilen, in letzter Linie aus der Nahrung stammt. Durch seine Abscheidung in

den Leberzellen entsteht die **Fettleber,** bei der die fetthaltigen hellgelblichen Teile über die Schnittfläche prominieren. Da in geringen Graden nur die sich berührenden Peripherien der Azini fetthaltig sind, so entsteht ein zierliches, vorspringendes gelbliches Netz (Fig. 566 u. 567 *A*), dessen Maschen durch die tiefer liegenden roten Zentra eingenommen werden. Mit zunehmender Fettablagerung gewinnt schließlich

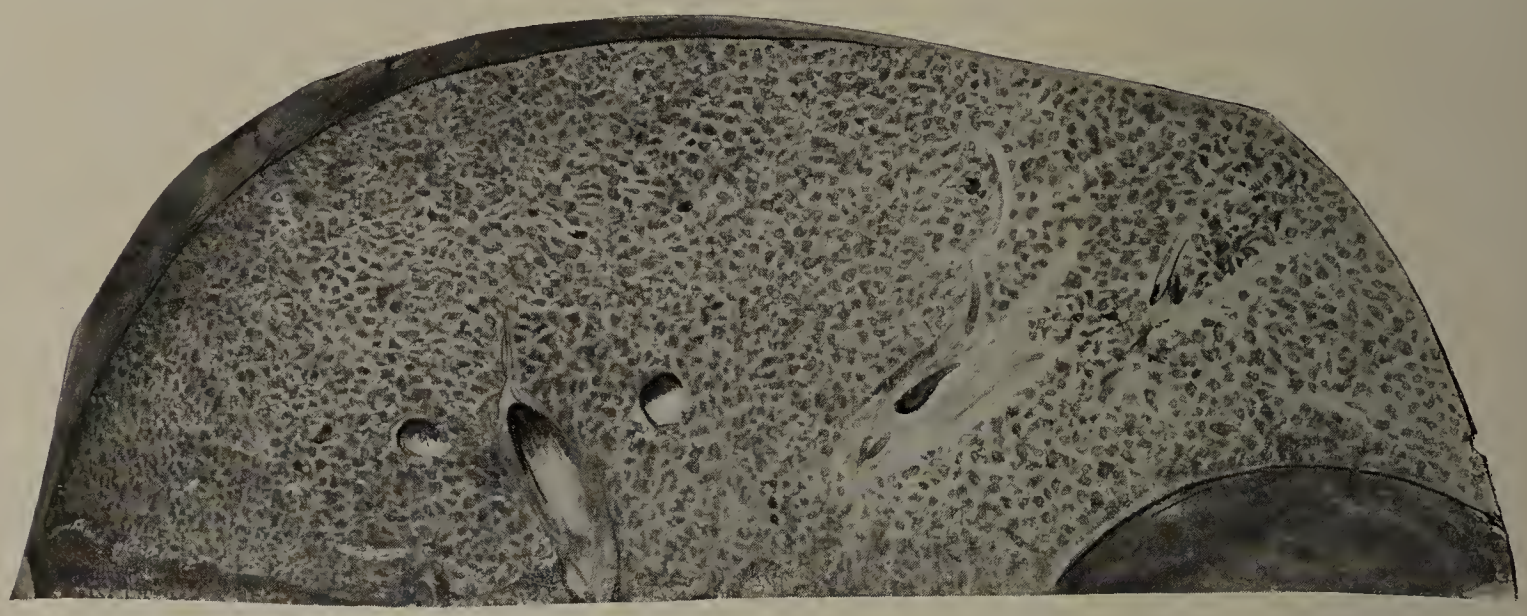

Fig. 566.

Gleichmäßig ausgebildete Fettleber. Man sieht ein helles, den fetthaltigen Peripherien der Azini entsprechendes Netz, dessen Maschen durch die dunklen Zentra eingenommen werden.

die ganze Schnittfläche eine gleichmäßig hellgelbliche Farbe. Die Leber ist dann groß, ihre Oberfläche glatt, der scharfe Rand abgerundet, die Konsistenz teigig. Diese Fettleber findet sich bei Potatoren, aber auch infolge des Sauerstoffmangels bei hochgradig abgemagerten Tuberlösen. Wenn die Fettablagerung nur um die bindegewebigen Winkelstellen der Azini erfolgt, entsteht durch das knötchenförmige Vorspringen

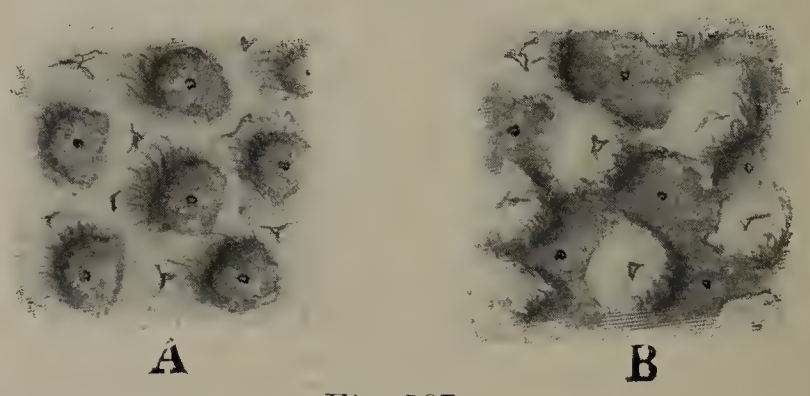

Fig. 567.

Zwei Schemata über Fettleber. Mehrfach vergrößert. *A* gewöhnliche Fettleber. Die Peripherie der Azini springt in Gestalt eines hellen Netzes über die relativ tiefliegenden Zentra vor. *B* granuläre Fettleber. Das Fett findet sich vorwiegend um die bindegewebigen Winkelstellen der Azini. Daher springen die fetthaltigen Teile als Granula vor.

dieser Bezirke die granuläre Fettleber, am häufigsten bei Tuberkulösen (Fig. 567 *B*), bei denen aber ähnliche Befunde auch dadurch entstehen, daß sich Fett in die in der Umgebung von Tuberkeln befindlichen Leberzellen ablagert.

Eine dritte Substanz, die sich tropfenförmig, zumal bei Zirrhose (s. d.) in den Leberzellen abscheidet, ist Glykogen.

Viertens kann aus der Lunge (s. die Bronchialdrüsen) stammende *Kohle* in kleinen, sehr selten mit bloßem Auge sichtbaren Herdchen durch endotheliale Elemente festgehalten werden (s. die Milz).

3. Die regressiven Veränderungen der Leber.

Bei der sogenannten trüben Schwellung ist die Leber groß, die Schnittfläche blaß, grau, leicht oder deutlich opak.

Über die **fettige Degeneration** der Leber, ihre Histologie und Ätiologie s. Verfettung im Allg. Teil. Sie bevorzugt nicht wie die Fettleber die Peripherie der Azini. Die Leber wird daher gleichmäßig gelblich trübe (bei der Phosphorvergiftung der Fettleber ähnlich). Eine besonders schwere, meist schnell zum Tode führende regressive Veränderung der Leber ist die **akute gelbe Atrophie.** Bei ihr handelt es sich um eine toxische Schädigung der Leberzellen, die deren völligen *autolytischen* Untergang herbeiführt. Die Zellen zeigen *fettige Degeneration* und *Zerfall* in einen körnigen Detritus, der durch den Blut- und Lymphstrom resorbiert wird. Die Leberzellen, deren Zusammenhang miteinander gelöst ist, enthalten zugleich auch feinkörniges *Gallepigment*, das im Verein mit dem Fett die *gelbe* Farbe der untergehenden Lebersubstanz erklärt. Durch den Schwund der Zellen wird die Leber kleiner, »*atrophisch*«, schlaff, auf der Oberfläche runzelig. Sie kann in ganzer Ausdehnung oder in *Bezirken* von unregelmäßiger Anordnung und Größe ergriffen werden. Die hellgelbe Farbe der geschädigten Teile wird später dunkelrot (»rote Atrophie«), weil nach Verschwinden der Leberzellen nur das reichlich in die weiten Kapillaren einströmende rote Blut die Farbe bestimmt.

Die akute Atrophie kann sich bei geringeren Graden längere Zeit hinziehen und insofern zur Heilung gelangen, als das veränderte Organ das Leben noch einige Zeit gestattet. Bei diesen chronischen Zuständen entwickelt sich eine *Hyperplasie* des *restierenden* Lebergewebes, die eine Bildung gut abgegrenzter prominierender Bezirke zur Folge hat (*knotige Hyperplasie*). Diese sind durch Bindegewebe voneinander getrennt, das sich an Stelle der untergegangenen Abschnitte entwickelte. Hier blieben die Gefäße, das Bindegewebe und die Gallengänge erhalten und die beiden letzteren Bestandteile gerieten in Wucherung. Besonders in die Augen fallend ist die Neubildung von Gallengängen, die sich mit dem hyperplastischen Lebergewebe vereinigen und dessen Galle abführen. Die Wucherung der Gallengänge ist als Regenerationserscheinung aufzufassen, die aber nie bis zur Bildung neuer Leberzellen vorschreitet. In diesem Stadium ist das ganze Bild, auch in seinen Folgen, dem der Leberzirrhose ähnlich (s. d.). Oft trifft man in etwas protrahiert verlaufenen Fällen neben dem Untergang der Leberzellen nur auf Gallengangswucherung; die Hyperplasie ist ausgeblieben, weil offenbar das Leberparenchym zu weitgehend geschädigt wurde.

Die akute Atrophie schließt sich an puerperale, aber auch an andere septische Infektionen, an Typhus, Erysipel, Osteomyelitis, rasch verlaufende Syphilis an.

Nach ihren klinischen Merkmalen kann der akuten gelben Leberatrophie die *Weilsche Krankheit* sehr ähnlich sein. Es handelt sich bei ihr um eine mit schwerem *Ikterus* und Erscheinungen von seiten der Nieren einhergehende fieberhafte Infektionskrankheit, die durch eine *Spirochäte* hervorgerufen wird. Außer dem toxischen Ikterus, bei dem sich mikroskopisch keine Gallenstauung nachweisen läßt, finden sich meist ausgedehnte *Blutungen* der Haut, der Schleimhäute und innerer Organe. Die *Leber* zeigt meist keine Nekrosen, sondern toxisch-degenerative Veränderungen, aber auch Bilder wie bei akuter gelber Atrophie,

die *Niere* eine hochgradige trübe Schwellung, die Wadenmuskeln und andere *Muskeln* ausgedehnten kleinfleckigen *scholligen Zerfall.*

Die klinisch bedeutungslose **senile** oder **braune Atrophie** findet sich im Alter und bei kachektischen Zuständen. Die Leber ist bis auf ein Drittel verkleinert, ihre Schnittfläche ist tiefbraun, jedoch mit intensiverer Färbung der zentralen Teile der Azini, oder nur diese sind ausgesprochen braun (Fig. 568), die Peripherien graubraun. Die Azini sind zugleich stark verkleinert.

Über die *Amyloidentartung* der Leber siehe oben Allg. Teil.

4. Zirkulationsstörungen.

Verengerungen oder Verschließungen *einzelner* innerhalb der Leber gelegener *Äste* der Pfortader oder der Leberarterie haben *für sich allein* im allgemeinen keine Folgen. Das eine Gefäß tritt für das andere ein. Auch Unwegsamkeit des Stammes der Vena portarum (durch Thrombus bei [syphilitischer] Phlebosklerose, Tumor), wenn sie *langsam* entsteht, kann ertragen werden. Die Leber wird durch die Arterie versorgt. Aus dem Gebiet der Pfortader wird das Blut auf Kollateralbahnen abgeführt. Wird ein Thrombus der Pfortader organisiert, so kann sich in dem verschließenden Bindegewebe ein kavernöses Gefäßnetz herstellen, durch das wieder Blut in die Leber einströmen kann.

Fig. 568.

Schema über die senile Atrophie der Leber. Die Zentra der Azini sind klein, tiefbraun, tiefliegend, die Peripherien unverändert. Vergleiche über die Größenverhältnisse die in gleichem Maßstabe vergrößerten Schemata der Fig. 567.

Gelegentlich führt der Verschluß von Pfortaderästen (z. B. durch Druck eines Tumors) infolge Rückströmung aus den Lebervenen zu Anhäufung von Blut in dem zugehörigen Bezirke. Es entsteht ein roter Infarkt (Zahn). Die Arterie allein vermag das Blut in dem verschlossenen Gebiete nicht ordentlich vorwärts zu bewegen. *Selten* führt die Absperrung der Blutzufuhr durch kleine Äste der Pfortader oder der Leberarterie, die nicht mehr in Verbindung miteinander stehen, zu anämischen Infarkten (Chiari). Die Verlegung des *Stammes* der Arterie macht Nekrose des ganzen Organes.

Nicht selten sind nekrotisch-hämorrhagische Herde bei **Eklampsie.** Die Leber zeigt schon außen vorwiegend dunkelrote (hämorrhagische) unregelmäßig landkartenförmig begrenzte kleine, stecknadelkopf-, fünfmarkstückgroße und umfangreichere konfluierende Bezirke (Fig. 569), die auch auf der Schnittfläche vorhanden sind. Oder die Herde sind (weit seltener) alle oder meist blaß, gelblich (anämisch-nekrotisch), aber mit hämorrhagischem Randsaum versehen. Die hämorrhagischen und anämischen Infarkte können, für sich oder miteinander kombiniert, einzeln oder außerordentlich zahlreich, den größten Teil der Leber einnehmen.

Mikroskopisch findet sich eine mehr oder weniger ausgedehnte, vornehmlich durch Fibringerinnung gekennzeichnete Thrombose und eine sehr starke Dilatation der Kapillaren durch Blutüberfüllung. Die zwischen den Kapillaren gelegenen Leberzellen sind hochgradig komprimiert. Die Thrombose, die wahrscheinlich auf krampfartige Kapillarkontraktionen folgt, ist das Primäre, sie führt zu den die Kapillaren erweiternden Zirkulationsstörungen. Die anämi-

schen Herde sind die weiteren Entwicklungsstadien, die roten Blutkörperchen sind abgeblaßt und die Zellen abgestorben. Auch in den Nieren finden sich bei der Eklampsie gelegentlich Fibrinthrombosen der Glomeruli neben anderen, meist katabiotischen Veränderungen. Es ist versucht worden, von den Nierenveränderungen die Eklampsie abzuleiten, aber sie sind oft viel zu geringfügig. Auch in anderen Gefäßen, z. B. denen des Gehirns, trifft man häufig Thromben an. In der Lunge ist der auffallendste Befund die oben besprochene Embolie von Plazentarriesenzellen, die aber eine regelmäßige Erscheinung bei Schwangerschaft ist und nur durch ihren Umfang bei der Eklampsie auffällt (SCHMORL). Sie ist klinisch bedeutungslos.



Fig. 569.
Leberoberfläche bei Eklampsie. Man sieht multiple dunkle kleinere und größere hämorrhagische Felder.

Die häufigste Zirkulationsstörung der Leber ist die **venöse Stauung,** wie sie bei *Herzfehlern*, Lungenveränderungen und — selten — bei Verengerung der Lebervenen durch (syphilitische?) Endophlebitis (s. o.) mit anschließender organisierender Thrombose eintritt, wenn der rechte Ventrikel das Blut nicht mehr wie sonst weiter zu befördern vermag. Das Wesentliche der **Stauungsleber** besteht in einer Überfüllung der Venae centrales und der in sie einmündenden, die Mitte der Leberläppchen einnehmenden Kapillaren mit venösem Blut. In jedem Azinus beginnt somit die Veränderung im Zentrum (Fig. 570). In der zu einem Lebervenenast gehörenden Gruppe von Azini bildet das gestaute Gewebe einen zusammenhängenden baumförmig angeordneten Bezirk (Fig. 570 *A*).

Zwischen den dilatierten Kapillaren werden die Leberzellen zunehmend atrophisch (Fig. 56, S. 77) und gehen schließlich ganz zugrunde. Dabei sind sie stets mit braunen, fast immer eisenfreien Pigmentkörnchen reichlich versehen, die nach Vernichtung der Zellen noch in kleinen Häufchen angetroffen werden.

Fig. 570.

Schema über die Stauungsleber (nach dem mikroskopischen Verhalten). *A* und *B* zeigen je einen Lebervenenast mit Seitenzweigen, um welche die Azini angeordnet sind. Um alle Venenverzweigungen, also in den zentralen Teilen der Azini, besteht Stauung, die durch den dunklen Ton ausgedrückt ist. *a*, *b*, *c* zeigen Azini im Querschnitt. Die gestauten Teile sind zackig und zum Teil untereinander verbunden, *b* und *c* auch mit dem Zentrum der Vene *B*.

Die Stauung beschränkt sich nicht auf die zentralen Abschnitte, sondern dehnt sich weiter aus. Sie schreitet gegen das Bindegewebe hin nur etwa bis zur Mitte zwischen Zentrum und Peripherie fort. Dagegen



Fig. 571.

Schema einer Stauungsleber. Mehrfach vergrößert. *A* zeigt den geringeren Grad. Die Zentra sind dunkel und tiefliegend, die Peripherie heller und prominent. *B* zeigt einen sehr hohen Grad. Die zentralen Abschnitte hängen netzförmig zusammen, so daß die erhaltenen peripheren Abschnitte größtenteils inselförmig vorspringen.

geht sie, wo die Azini miteinander zusammenhängen, von einem Azinus in den anderen über. So entstehen die einzelne Zentra verbindenden Stauungsstraßen (Fig. 571 *B*). Es bleibt schließlich von den Läppchen in den höchsten Graden kaum noch ein Viertel übrig.

Makroskopisch (Fig. 571, 572) sieht man die azinöse Zeichnung deutlich. Die gestauten Teile sind dunkelblaurot und tieferliegend als

die Peripherien, weil sie nach Ausfließen des Blutes einsinken. Die erhaltenen Leberzellen können Fett aufnehmen. Dann heben sich diese Teile durch hellgelbe Farbe ab. Die Zeichnung ähnelt der Schnittfläche einer Muskatnuß: **Muskatnußleber.**

Die Stauungsleber ist anfangs vergrößert. Nachher wird sie kleiner, um die Hälfte und mehr. Der Schwund des Parenchyms erfolgt aber nicht immer gleichmäßig, vielmehr hier schwächer, dort stärker. Dann wird die Oberfläche uneben, weil die stärker atrophischen Bezirke einsinken. Das Bindegewebenimmt an Menge zu. Wegen der dadurch bedingten Härte des Organes spricht man wohl von Stauungsinduration oder auch zyanotischer Induration, Stauungszirrhose, Manchmal kommt es zu umschriebenen kompensatorischen *Hypertrophien der erhaltenen* Leberzellen. Diese Bezirke heben sich dann in unregelmäßigen helleren Feldern aus dem Parenchym ab.

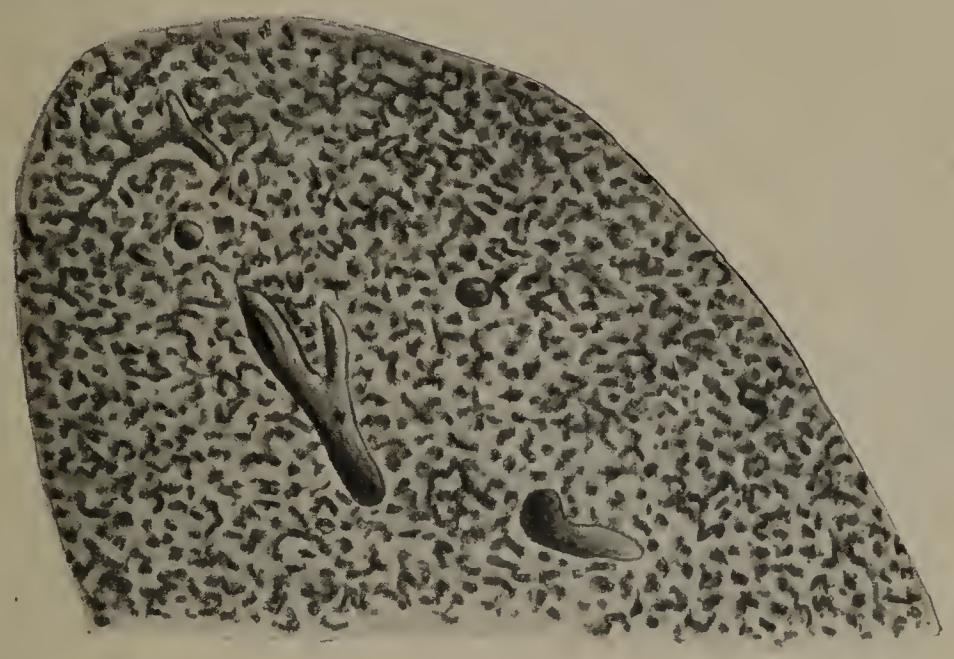

Fig. 572.

Stauungs-Fettleber. Die dunkeln Figuren sind die gestauten, hyperämischen anastomosierenden Zentra, die hellen Partien sind die fetthaltigen Peripherien der Azini.

Der Untergang der Leberzellen ist teils die Folge des erhöhten Druckes des Blutes, teils der mangelnden Ernährung von seiten des venösen Blutes.

5. Entzündungen.

a) Eitrige Entzündungen.

Wenn der Leber mit dem Blute oder durch die Gallengänge eiterer-regende Mikroorganismen zugeführt werden, so können **Abszesse** entstehen. Das ist meist der Fall, wenn *Bakterien im Wurzelgebiete der Pfortader* (aus eitrigen Entzündungen des Wurmfortsatzes, aus dysenterischen und anderen Geschwürsprozessen des Darmes, aus eitrigen Bauchfellentzündungen) in das Blut gelangten, und zwar meist durch Vermittlung thrombotischer Prozesse in den Venen des Entzündungsgebietes. Die Thrombose kann sich bis in den Pfortaderstamm fortpflanzen, die Wand in Entzündung versetzen (**Thrombopylephlebitis**, *πύλη*, Pforte) erweichen, vereitern und verjauchen und so neben Bakterien auch infizierte Thrombenpartikel (auch größere Thrombenstücke) in die Leber gelangen lassen. *Pylephlebitis* entsteht auch bei an die Pfortader angrenzenden Prozessen (Magengeschwüren, Gallengangentzündungen usw.). Auch durch die *Leberarterie* können Bakterien in das Organ hineinkommen

(bei Pyämie, Endokarditis). Dagegen ist ein retrograder Transport durch die Lebervene mindestens sehr selten. *Abszesse* entstehen ferner zuweilen nach *Traumen* ohne und mit direkter Verletzung des Organes. Im ersteren Falle (bei Fall auf den Bauch, bei Stoß gegen ihn usw.) muß angenommen werden, daß Eitererreger, deren Herkunft meist unsicher bleibt, in dem verletzten (gequetschten, zerrissenen) Lebergewebe sich ansiedelten. Abszesse entstehen endlich auch von den *Gallengängen* aus (s. diese).

Die Mikroorganismen sind meist die pyogenen Kokken, aber auch das Bacterium coli commune und andere Bakterien. In den Abszessen bei tropischer Dysenterie werden auch Amöben gefunden.

Die Leberabszesse setzen ein mit einer Nekrose, die in Gestalt kleinster gelblich trüber Fleckchen (Fig. 573) oder bei Embolie größerer Pfortaderäste in Form gestreckter, verzweigter, gelappter Herde sichtbar sein kann. Um sie beginnt dann bald die auch in sie vordringende Emigration von Leukozyten, die die Nekrosen fermentativ zu *Abszessen* einschmelzen; diese treten meist multipel auf und liegen zerstreut oder gern gruppenweise dicht zusammen. Sie erreichen zuweilen durch Vergrößerung oder Konfluenz einen beträchtlichen Umfang, z. B. den einer Faust und darüber hinaus. Solange sie fortschreiten, sind sie durch absterbendes Lebergewebe fetzig begrenzt. Bei Zusammenfließen von Abszessen bleiben die Septa manchmal als fetzige, den Herd durchsetzende Züge bestehen. Später kapselt sich der Abszeß mehr und mehr ab. Er wird durch eine Bindegewebszone umgrenzt. Kleinere Herde können sich dann eindicken und verkalken. Die Abszesse können aber auch an die Oberfläche kommen und in die Bauchhöhle perforieren oder nach Verlötung mit der Bauchwand durch sie nach außen sich öffnen. Einbruch in eine Vene und durchs Zwerchfell in Pleura und Lunge ist ebenfalls möglich.



Fig. 573.
Leber mit herdförmigen durch Staphylokokken bewirkten Nekrosen bei allgemeiner Pyämie nach Osteomyelitis.

Zu eitrigen Entzündungen führt selten auch der *Aktinomyzes* (s. S. 312, 522). Er gelangt metastatisch bei primärer, vom Darmkanal ausgehender Infektion oder von umgebenden Prozessen aus in das Organ. Es entstehen oft umfangreiche Herde, die sich aus einem bindegewebigen Maschenwerk aufbauen, dessen Lücken mit rahmigem Eiter ausgefüllt sind.

Bei der sogenannten Schaumleber (P. Ernst) handelt es sich um ausgedehnte Gasbildung, so daß auf der Schnittfläche reichlicher Schaum hervorquillt. Die Erscheinung wird hervorgerufen durch Bazillen (Bazillus der Gasphlegmone, E. Fränkel, Bacterium coli commune), welche agonal in die Leber gelangen, aber erst postmortal die Gasbildung veranlassen.

b) Tuberkulose.

Da die Bazillen nicht von außen direkt in die Leber kommen können, wäre eine *primäre Tuberkulose* nur beim Embryo von der Mutter aus

möglich. Sie wird gelegentlich bei der seltenen kongenitalen Tuberkulose beobachtet. *Sekundär* ist die Tuberkulose am häufigsten als Teilerscheinung der allgemeinen Miliartuberkulose. Die Knötchen sind oft so klein, daß sie makroskopisch schwer, am besten noch unter der Serosa gesehen werden können. Ältere erkennt man auch auf der Schnittfläche. Sie liegen teils im eigentlichen Lebergewebe, teils im interazinösen Bindegewebe. Sie sind scharf abgegrenzt und meist reich an Riesenzellen. Die anstoßenden Leberzellen sind gewöhnlich mit Fetttropfen versehen. Sind die Bazillen im Blut spärlicher, so kommen wenige in die Leber und bei chronischem Verlauf entstehen dann erbsengroße und größere meist zahlreiche Knoten (Konglomerattuberkel). Selten werden sie hühnereigroß.

Die Tuberkel entstehen gern in der Umgebung der *Gallengänge*, die in sie eingeschlossen werden können. Tritt dann Verkäsung ein, so färbt die in den Gallengang weiter hineingelangende Galle den Käse intensiv gelb oder grün. So findet man oft sehr zahlreiche Tuberkel mit ikterischem, manchmal dünnbreiigem Zentrum (sog. Gallengangstuberkulose). Bei diesen Vorgängen gelangen dann Bazillen auch in die aus dem Gallengang abfließende Galle und damit u. a. auch in die Gallenblase (s. diese).

c) Lepra.

Bei der tuberösen Form der Lepra kommen kleine miliare Herdchen vor, die sich aus bazillenhaltigen »Leprazellen« zusammensetzen.

d) Syphilis.

Die **Syphilis** der Leber kommt als *kongenitale* Veränderung vor, kann aber auch später *erworben* werden.

Die kongenitale Syphilis ist einmal durch eine die Leber durchsetzende Bindegewebswucherung gekennzeichnet. Ein zellreiches, jugendliches Bindegewebe verbreitert entweder nur die interazinösen Bahnen oder es entwickelt sich zugleich zwischen den Leberzellenreihen, die komprimiert und vielfach vernichtet werden. Sie zeigen auch gern fettige Degeneration und ikterische Färbung. Die Leber sieht bräunlichgrau aus, hat eine derbe Konsistenz und glatte, glänzende Schnittfläche. Diese Eigentümlichkeiten veranlassen die Bezeichnung **Feuersteinleber**.

In dem vermehrten Bindegewebe findet meist nur eine geringe Gallengangwucherung statt. Die Leberzellen bilden zuweilen viele Riesenzellen.

Außer der diffusen Entzündung gibt es auch eine Bildung *miliarer Herdchen*, einmal in Gestalt multipler kleinster *Nekrosen* in sonst unveränderter oder *zellig infiltrierter* Umgebung und zweitens in Form von *Granulationsherdchen* mit zentraler *Nekrose* für sich allein oder in einer Feuersteinleber (Fig. 574). Wir sprechen dann von *miliaren Gummiknoten*.

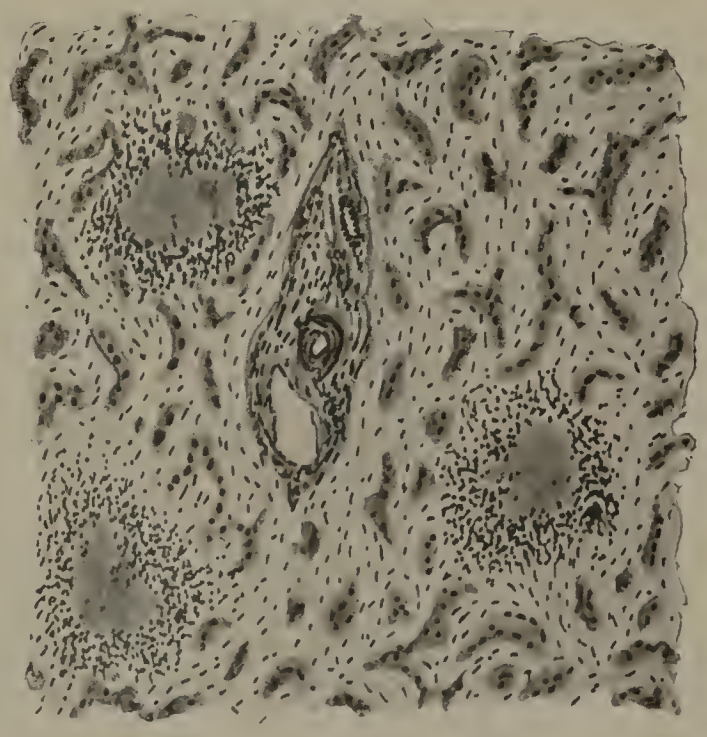

Fig. 574.

Aus einer kongenital syphilitischen Leber. Die Leberzellenreihen sind durch jugendliches Bindegewebe auseinandergedrängt. Außerdem drei kleine zentral nekrotische Gummiknoten.

Seltener entwickeln sich beim Neugeborenen umfangreichere gummöse Knoten, die oft nicht rund, sondern ausgezackt und mit fibrösen Fortsätzen versehen sind. Häufig ist Bindegewebswucherung um die Hauptäste der Pfortader und der Gallengänge bis in das Hilusbindegewebe. Die Kanäle können in schwielige Substanz eingebettet und durch Kompression verengt und verschlossen sein. Dann kann Ikterus auftreten. Man spricht dann von Pylephlebitis syphilitica.

Die kongenitale Syphilis findet sich meist bei totgeborenen oder bald absterbenden Kindern. Leben sie weiter, so kann aus der Feuersteinleber mit vorwiegender Vermehrung des interazinösen Bindegewebes eine zirrhotische Schrumpfung hervorgehen (s. unten). — In der Leber syphilitischer intrauterin abgestorbener Früchte finden sich in der Regel massenhafte Spirochäten, ohne daß wesentliche Reaktionserscheinungen nachzuweisen wären. — Häufig ist die Leber bei kongenitaler Syphilis unverändert, bis auf die Persistenz der interazinösen Blutbildungsherde, die sich auffallend lange halten können.

Die **erworbene Syphilis** ist nur dann charakteristisch, wenn sie in Form von erbsen- bis walnuß-, selten faustgroßen Gummiknoten auftritt. Deren Begrenzung ist unregelmäßig, ihre Mitte durch regressive Veränderungen gelb und oft deutlich nekrotisch (Fig. 575), ihr Rand grau durchscheinend. Je älter sie sind, um so mehr ist ihre Peripherie derb, schwielig. Gleichzeitig schrumpft der ganze Herd. In dieser Form werden die größeren Gummiknoten wohl dauernd bestehen bleiben. Kleinere können aber bis auf narbige Reste resorbiert werden. Dann müssen, wenn sie an der Oberfläche lagen, Einziehungen an der Leber sichtbar werden, durch die das Organ eventuell in einzelne unregelmäßig geformte und verschieden große Lappen zerlegt werden kann (*Hepar lobatum*).

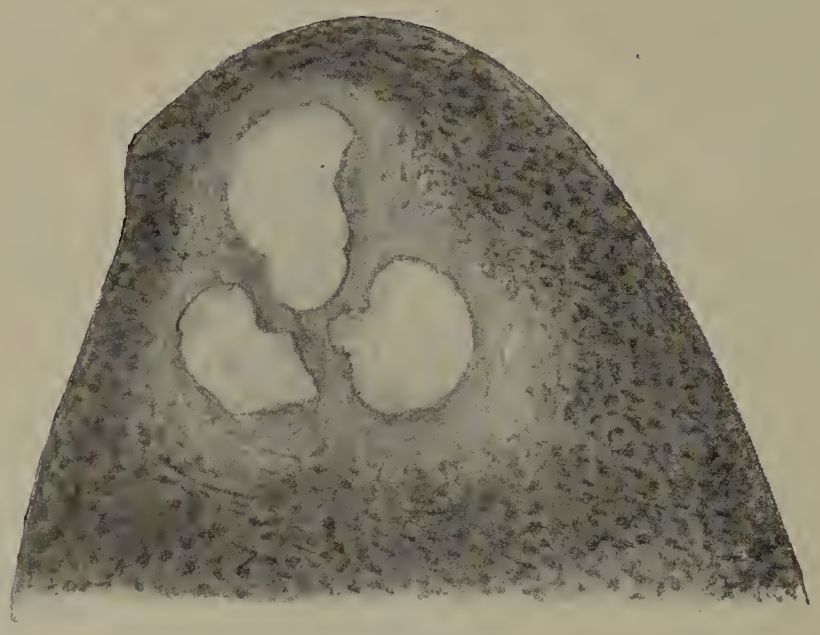

Fig. 575.

Gummiknoten der Leber, nahe am rechten Leberrand. Man sieht einen walnußgroßen Knoten mit 3 nekrotischen hellen Herden, die in ein teils faseriges, teils homogenes Bindegewebe eingebettet sind.

Weniger charakteristisch ist die erworbene Syphilis, die sich durch eine in Zügen die Leber durchsetzende Bindegewebsneubildung auszeichnet und durch Schrumpfung zu sehr ausgesprochenen Einziehungen führt. Die Züge umgeben die größeren Pfortaderäste und strahlen nur in schmäleren Streifen in das Parenchym aus. Durch die Narbenretraktion wird die Leber ebenfalls in einer meist sehr groben Weise in Lappen zerlegt, die bald mehr, bald weniger, je nach der Tiefe der Furchen isoliert prominieren: *Hepar lobatum* (Fig. 586). Die Einziehungen sind manchmal auch breit und flach. Von dem linken Lappen sind zuweilen nur noch einige kirschgroße, in Narbengewebe eingelagerte rundliche Bezirke vorhanden (Fig. 585). Diese zugförmige Hepatitis syphilitica kann sich mit der gummösen kombinieren. Die Gummiknoten liegen dann in jenen Zügen und können bei Schrumpfung die Wirkung des übrigen Bindegewebes verstärken.

e) Andere Infektionskrankheiten.

Bei Infektionskrankheiten, besonders bei Typhus, aber auch bei Pocken, Scharlach, Diphtherie kommen in der Leber multiple, meist nur mikroskopisch festzustellende Herdchen vor, in denen die Leberzellen nekrotisch zugrunde gingen und in die Leukozyten oder andere Rundzellen eintreten.



Fig. 576.

Teile einer zirrhotischen Leber. Natürl. Größe. Die Oberfläche ist uneben höckerig. Auf der rechts liegenden, dunkel gehaltenen Schnittfläche sieht man eine felderförmige Zeichnung.

Fig. 577.

Zirrhose. Unterfläche des linken Lappens. Natürl. Größe. Die Fläche ist größtenteils ausgesprochen, zum kleineren Teil angedeutet höckerig, aber mit einzelnen größeren Erhebungen. Diese glatteren Abschnitte entsprechen einer diffuseren zirrhotischen Veränderung

Beim Typhus kommen außerdem kleine Knötchen vor, die aus gewucherten retikulo-endothelialen Elementen bestehen und sekundär der Nekrose anheimfallen.

Bei *Malaria* kann die Leber (nach HELLY) makroskopisch eine ähnliche graue Farbe gewinnen wie die Milz. Mikroskopisch spielt sich ein lebhafter Kampf des reticulo-endothelialen Apparates (s. d. Milz) gegen die Parasiten ab.

f) Zirrhose.

Die **Leberzirrhose** (κιρρός, gelb) ist ausgezeichnet durch einen erheblichen herdförmigen Untergang von Lebergewebe, durch eine an dessen Stelle tretende mehr oder weniger lebhafte Neubildung von Bindegewebe, durch Ansätze von Regeneration der Leber in Gestalt von Gallengangswucherungen und durch kompensatorische Zunahme des restierenden Lebergewebes,

Fig. 578.

Zirrhose. Unterer Abschnitt des rechten Lappens. Die Oberfläche ist ungleichmäßig höckerig. Man sieht neben erbsen- bis kirschgroßen Prominenzen zwei Felder mit kleinen Höckerchen.

sowie dadurch, daß diese Vorgänge sich infolge schubweise, immer erneuter Schädigung des Leberparenchyms dauernd wiederholen und so zum totalen Umbau des ganzen Organs führen.

Man unterscheidet zwei Formen der Leberzirrhose: die LAENNECsche atrophische Leberzirrhose, die mit Milzvergrößerung und Aszites, aber ohne Ikterus einhergeht, und die HANOTsche hypertrophische Leberzirrhose, bei der der Aszites fehlt, aber Ikterus vorhanden ist.

1. Die **atrophisch-zirrhotische Leber** hat eine *höckerige Oberfläche* (Granularatrophie), weil das ein geringeres Volumen einnehmende und außerdem sich narbig retrahierende Bindegewebe *Einziehungen* bewirkt, zwischen denen halbkugelige *Höckerchen* vorspringen, die das nicht untergegangene, vielmehr nachträglich gewucherte Lebergewebe enthalten (Fig. 576). Die Höcker können stecknadelkopf- bis erbsengroß, in anderen Fällen bis kirschgroß (Fig. 578) sein. Sie finden sich zuweilen nicht überall, sondern sind von glatten Partien unterbrochen (Fig. 577). Auch gibt es atrophische Zirrhosen mit überall ziemlich glatter Serosa.

Die *Konsistenz* der zirrhotischen Organe ist meist eine feste, derbe, dem Messer Widerstand bietende. Doch kann sie auch lederartig zäh und schlaff sein.

Die Schnittfläche der atrophischen Form ist deutlich inselförmig abgeteilt (Fig. 579). Die aus Lebergewebe bestehenden Inseln, die außen in jenen Höckern prominieren, sind wie diese von wechselnder Größe,

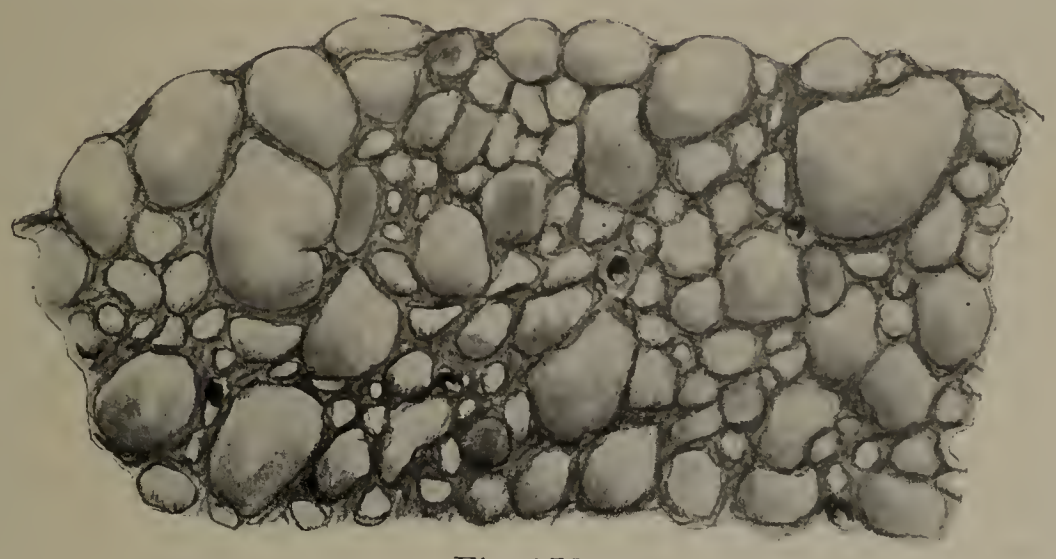

Fig. 579.

Leberzirrhose, Schnittfläche. Die hellen prominierenden Lebergewebsinseln sind durch relativ schmale dunkle Züge von Bindegewebe getrennt.

meist rundlich (Fig. 579, 581), aber auch gelappt (Fig. 580), und in sich wieder gefeldert, sie liegen je nach der Menge des Bindegewebes bald dichter zusammen, bald weit zerstreut. Ihre Farbe wechselt. Sie erscheinen braun, graubraun, gelbbraun, gelb, seltener gelbgrün, grün, je

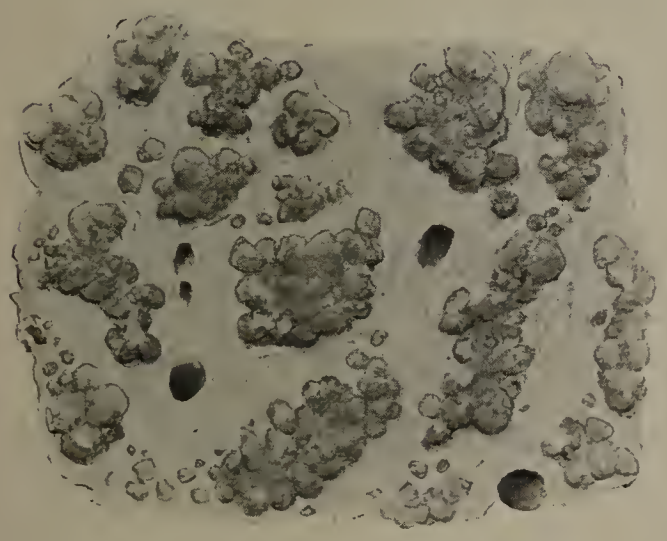

Fig. 580.

Zirrhose. Teil der Schnittfläche in natürl. Größe. Man sieht in dem hellen mit mehreren Gefäßöffnungen versehenen Bindegewebe viele gelappte Lebergewebsinseln verschiedener Größe und Form. Sie unterscheiden sich von denen der Fig. 581 durch ihren Umfang und ihre lappige Gestalt.

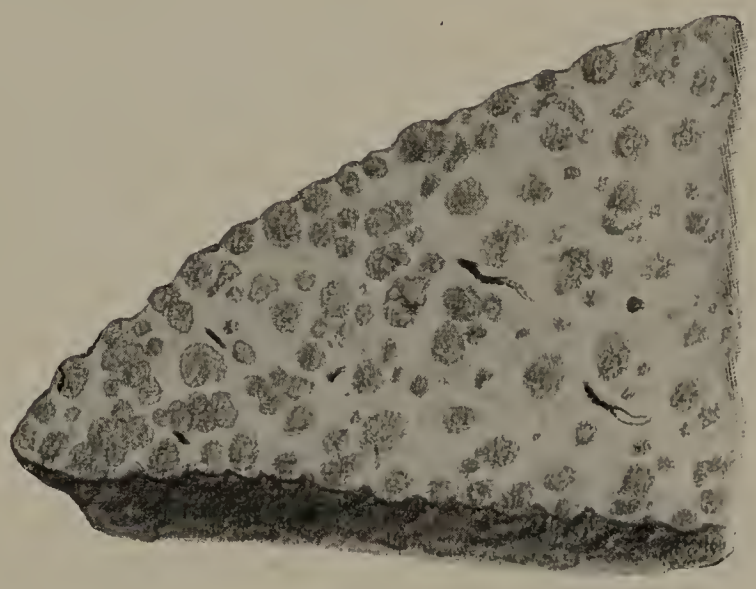

Fig. 581.

Zirrhose. Teil der Schnittfläche in natürl. Größe. Man sieht ein helles Bindegewebe, in welches dunkle, aus Lebergewebe bestehende Inseln verschiedener Größe eingesprengt sind.

nach dem Gehalte an Fett und Gallenfarbstoff. Auch innerhalb eines Organes sind nicht immer alle gleich gefärbt.

Zwischen den Inseln verlaufen in scharfer Grenze gegen sie teils schmalere, teils breitere Züge eines bald rotgrauen, bald blasseren, bald graufaserigen **Bindegewebes,** das in den höchsten Graden an Masse die Parenchyminseln übertrifft und durch Neubildung aus dem alten restierenden Bindegewebe entstand.

Schätzt man den Untergang des Parenchyms ab, berücksichtigt man also, daß die Leber etwa um zwei Drittel verkleinert ist und in diesem Zustande kaum noch zur Hälfte aus Parenchym besteht, so ergibt sich, daß etwa fünf Sechstel des funktionellen Gewebes zugrunde gegangen sind. Der wirkliche Untergang muß aber manchmal noch höher veranschlagt werden, weil Inseln oft durch *kompensatorische Wucherung wieder gewachsen sind.* Dann sind sie groß, rundlich, deutlich prominent, prall (Fig. 579). Wenn sie sich aus mehreren Azini (und Teilstücken) aufbauen (Fig. 582), zeigen diese mikroskopisch nicht mehr die gewöhnliche gegenseitige Anordnung, weil sie sich durch die kompensatorische Neubildung bald hier, bald dort in dieser oder jener Richtung vergrößert und dadurch unregelmäßige Formen bekommen haben; die gewucherten Leberzellen, die vielfach mehrkernig und auffallend groß sind, ordnen sich außerdem nicht mehr zu Balken an, liegen vielmehr, wie in den

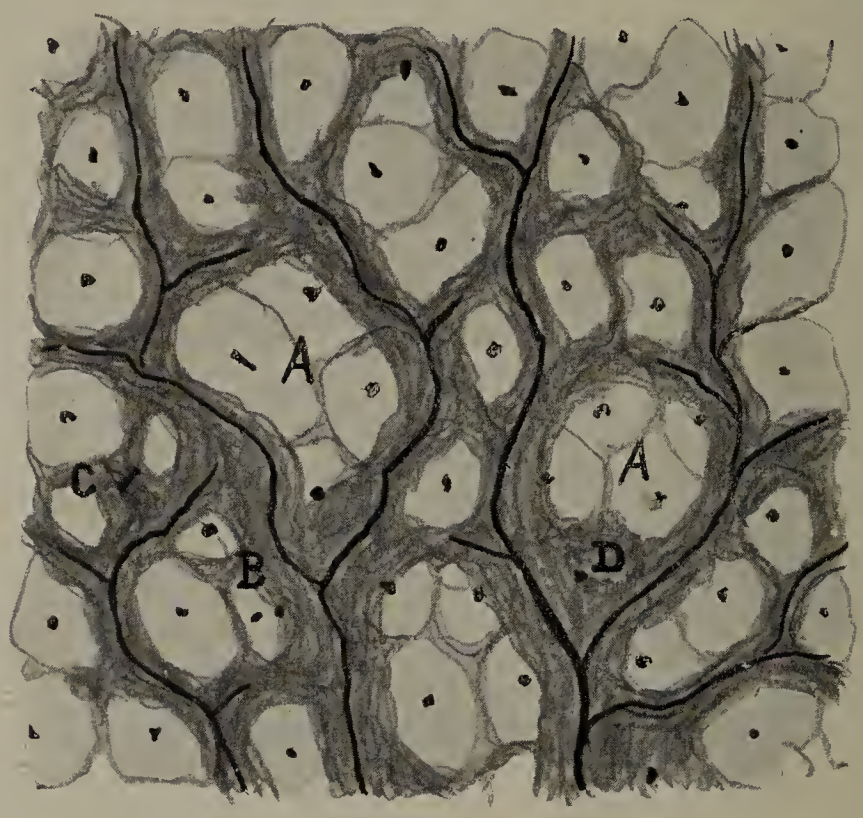

Fig. 582.

Schema über die Entstehung der Zirrhose. Die dunkeln Züge bedeuten die Bahnen, in denen an die Stelle untergegangenen Lebergewebes Bindegewebe tritt. Die hellen Teile sind azinöses Gewebe, die Punkte in ihnen die Zentralvenen. Man sieht, daß Gruppen von Azini (*A*, *A*) und Teile von solchen (bei *B* u. *C*) von dem Bindegewebe umschnürt sind. Bei *D* eine Zentralvene im Bindegewebe nach Zerstörung des zugehörigen Azinus.

Leberzelladenomen, ungeordnet nebeneinander. Man kann dann von einem »Umbau« des Lebergewebes reden. Das Verhalten ist in der Hauptsache dasselbe wie in dem Reparationsstadium der akuten gelben Atrophie, zumal auch hier meist eine erhebliche Gallengangswucherung in dem neugebildeten Bindegewebe zu bemerken ist.

Der durch giftige Substanzen (s. u.) bewirkte Untergang des Lebergewebes und die Entwicklung des Bindegewebes schließt sich zunächst an die *Verzweigungen der zuführenden Gefäße* an (Fig. 582). Denn es geht immer nur in anastomosierenden *Zügen* zugrunde, zwischen denen Lebergewebsbezirke sehr wechselnden Umfanges erhalten bleiben. Sie bestehen aus (in sich manchmal unveränderten) Gruppen vieler oder einiger Leberläppchen und deren Bruchstücken oder aus Teilen von Azini, während im Bereich jener Züge sehr zahlreiche ganze Läppchen und Abschnitte von anderen vernichtet wurden. Dieses ungleiche Verhalten des Lebergewebes ist nur unter der Voraussetzung verständlich, daß das fragliche Gift, das jedenfalls durch die Pfortader zugeführt

wird, in deren Blut nicht gleichmäßig enthalten ist. Man kann das nach RIBBERT nur so erklären, daß die aus bestimmten Darmabschnitten, etwa aus dem Jejunum, aufgenommene giftige Substanz sich im Pfortaderblut nicht gleichmäßig verteilt. Die Blutströme aus den einzelnen Quellgebieten der Pfortader laufen nebeneinander her, und so bleibt der dem Jejunum entsprechende Strom getrennt und fließt daher auch nur in bestimmte Bahnen ein, in denen er das Lebergewebe zerstört. Die aus anderen Quellen gespeisten Lebergewebsabschnitte bleiben erhalten.

Da, wo ganze Azini oder Gruppen von ihnen untergingen, finden sich nachher die *Zentralvenen und größere Venenäste mitten im Bindegewebe*, während das frühere Kapillarsystem der Läppchen unregelmäßig verschoben und auch teilweise untergegangen ist.

2. Die *weit seltenere* **hypertrophische Zirrhose**, die mit *Ikterus* einhergeht, hat eine weniger unebene, manchmal fast glatte Oberfläche.



Fig. 583.

Atrophische Zirrhose. Scharf umgrenzte Lebergewebsinseln in reichlichem Bindegewebe, in dem sich Gallengänge finden.

Die Schnittfläche ist deutlich ikterisch, meist grünlich gefärbt. Sie zeigt *keine ausgesprochene Inselbildung*, sondern eine verwaschene Zeichnung, man kann das Bindegewebe von dem Lebergewebe nur undeutlich trennen. Das liegt daran, daß der Untergang des Lebergewebes sich nicht in scharf umgrenzten Bahnen vollzieht, sondern sich in die Umgebung allmählich verliert, und daß das Bindegewebe zwischen die untergehenden Leberzellen wächst und auch zwischen die erhaltenen vordringt.

Die atrophische und die hypertrophische Form sind *nicht grundsätzlich verschieden*. Es gibt Zwischenformen und in demselben Organ auch Kombinationen. Es handelt sich wahrscheinlich um die Folgen verschiedener (von der Ätiologie abhängiger) Intensitätsgrade der Schädigung und um dadurch bedingte Verschiedenheiten des Verlaufes. Ist die Schädigung des Lebergewebes nicht sehr hochgradig und auf jene gut umgrenzten Züge beschränkt, dann werden die vernichteten Leberzellen resorbiert

und durch Bindegewebe teilweise ersetzt, während die erhaltenen Azini unverändert oder kompensatorisch hypertrophisch weiter bestehen. So kommt die *atrophische* Zirrhose zustande, in der man von dem Untergang der Zellen nichts mehr sieht. Ist die Schädigung intensiv und langdauernd, dann wird mehr Lebergewebe in einem hohen in die Umgebung abnehmenden Grade getroffen. Die untergehenden Zellen werden langsam resorbiert, in das granulierende Bindegewebe eingeschlossen und sind dort meist leicht und oft in großem Umfange als trübe, kernlose, verkleinerte, sich körnig auflösende Elemente nachzuweisen. Das wachsende Bindegewebe verliert sich zwischen die weniger geschädigten und die zuweilen nur noch spärlich vorhandenen normalen Leberzellen. Solange nun die untergehenden Zellen noch nicht verschwunden sind, während das Bindegewebe schon zunimmt und entzündlich durchtränkt ist, erscheint die

Fig. 584.

Hypertrophische Zirrhose. Kleinere, nicht so scharf wie in Fig. 583 begrenzte Lebergewebsinseln, aus zum Teil kernlosen nekrotischen Leberzellen. Bei *B* einzelne Leberzellen Reichliches kernreiches Bindegewebe mit vielen Gallengängen.

Leber groß oder vergrößert: *hypertrophische Zirrhose.* Ist aber endlich die Schädigung besonders ausgedehnt und schwer, dann kommt es zur *akuten gelben Atrophie.*

In dem Bindegewebe der Zirrhosen tritt eine mehr oder weniger lebhafte **Neubildung** von vielgestaltigen, mit kubischem Epithel ausgekleideten **Gallengängen** ein, die aus den alten Gängen heraussprossen (Fig. 583, 584). Sie wachsen an die Stelle der untergehenden Leberzellenstränge und gewinnen bei der langsamer verlaufenden *atrophischen* Zirrhose, zum Teil wenigstens, den Zusammenhang mit den noch lebenden Zellen wieder. Daher *kann die Galle abfließen und Ikterus bleibt aus oder ist gering;* zum größeren Teile sind allerdings die gewucherten Gallengänge lumenlose, solide Zellstränge, die keinerlei Funktion ausüben können. Werden aber bei der hypertrophischen Zirrhose die abgestorbenen Leberzellen nur langsam resorbiert, so kommen die Gallengänge nur schwer an die lebenden Zellen heran. Sie bleiben von ihnen durch die noch nicht beseitigten abgestorbenen Zellen getrennt. Dann kann die Galle nicht abfließen, es kommt zu *Ikterus.*

Die **Ätiologie** der Zirrhose ist noch nicht geklärt. Nur so viel darf man sagen, daß der primäre Vorgang eine *zum Untergang von Leberzellen führende Schädigung*, also ein ähnlicher Prozeß ist, wie er bei der *akuten gelben Atrophie* vorliegt, nur daß er hier viel weniger stürmisch und weniger ausgedehnt einsetzt als dort und sich nicht auf so große zusammenhängende Bezirke, sondern auf schmalere Züge erstreckt. Beiden Prozessen ist aber auch die *kompensatorische Hypertrophie* des übriggebliebenen Lebergewebes eigentümlich und ebenso die mehr oder weniger lebhafte *Gallengangneubildung*.

Fraglich ist es aber noch, welche Schädigungen hauptsächlich in Betracht kommen. Am meisten wird der Genuß des konzentrierten Alkohols beschuldigt (Schnapsleber), und daß dieser eine große Rolle spielt, bezweifelt niemand. Aber für sich allein kommt er wohl niemals in Betracht, sonst müßten alle Säufer Zirrhose bekommen, was nicht entfernt der Fall ist. Als Folge des Alkoholgenusses stellt sich vielmehr gewöhnlich eine *Fett-*



Fig. 585.

Großhöckerige Zirrhose mit hochgradigster Zerstörung des linken Leberlappens *L*, von dem nur noch ein nußgroßes Knötchen und ein kleiner platter Zug übrig ist. *G* Gallenblase. Die Zirrhose ist wahrscheinlich syphilitischer Natur. 1/3 natürl. Größe.

leber ein. Wahrscheinlich wirkt der Alkohol so, daß sich in dem von ihm geschädigten Darm toxische, die Leber angreifende Substanzen bilden. Im Experiment soll er freilich auch vom allgemeinen Blutstrom aus und in Dampfform eingeatmet Zirrhose gemacht haben. Das ist aber noch unsicher. Auch andere toxisch wirkende, mit der Nahrung zugeführte Substanzen können eine Rolle spielen. Alle vom Darm aus wirkenden Gifte werden aber nur in bestimmten Blutbahnen der Leber zugeführt und zerstören ebendeshalb nicht das ganze Organ. Dementsprechend kann man durch Einbringung schädigender Substanzen in die Pfortader (Äther, Fettsäuren) zirrhoseähnliche Veränderungen (auch makroskopisch) hervorrufen (Ribbert, Roux Arch. 18).

Auch *Infektionen* wurden zur Erklärung von Zirrhosen herangezogen, so u. a. auch die *Tuberkulose*. Bei Meerschweinchen konnten durch abgeschwächte Bazillen zirrhoseähnliche Veränderungen erzeugt werden. Beim Menschen sind Zirrhosen als Folge einer miliaren Eruption von Tuberkeln beschrieben worden, aber zweifellos sehr selten. Gewöhnlich handelt es sich um sekundäre Tuberkulose in zirrhotischen Lebern. Auch auf dem *Peritoneum* findet man zuweilen eine sekundäre

Tuberkulose, für deren Entwicklung die Zirrhose offenbar eine Disposition schafft.

Von ätiologischer Bedeutung ist auch die sogenannte *Pigmentzirrhose* (Eisenzirrhose). Bei ihr liegt im Bindegewebe und in Leberzellen viel Hämosiderin, besonders wenn die Zirrhose mit einem *Diabetes* verbunden ist, der wegen der braunen Färbung der Leber, des Pankreas und anderer Organe als *Bronzediabetes* bezeichnet wird. Das Hämosiderin rührt vom Blutzerfall her, der wahrscheinlich von dem die Zirrhose und auch die Pankreasveränderungen erzeugenden Gift hervorgerufen wurde.

Zu bindegewebigen Wucherungen kann auch eine langdauernde Gallenstauung führen. Unter der Einwirkung der Galle gehen Leberzellen fleckweise zugrunde und an ihre Stelle tritt Bindegewebe. Man redet wohl von einer *biliären Zirrhose*, doch liefert diese nicht die typischen Bilder

Fig. 586.
Grob gelappte syphilitische Leber, von der Unterfläche. Fast 1/2 natürl. Größe. *B* Gallenblase, *P* Pfortader.

der granulären Schrumpfleber, sie wird im allgemeinen nicht hochgradig, und wenn sie es ist, dann läßt sich meist nicht mehr feststellen, ob der Prozeß wirklich mit Gallenstauung begonnen hat und ob die gallige Färbung nicht eine sekundäre Erscheinung ist.

Die *Syphilis* kann als *kongenitale* einen Teil der nicht sehr häufigen Zirrhosen des Kindesalters erklären, vielleicht auch noch (als Syphilis tarda) des zweiten und dritten Lebensjahrzehntes. Die erworbene Syphilis macht wohl keine typischen Zirrhosen, sondern groblappige Einschnürungen (Fig. 586).

Eine Zirrhose findet sich auch bei eigenartigen Krankheitsbildern, die als *Pseudosklerose* (Westphal-Strümpell) und als progressive *Linsenkerndegeneration* (Wilsonsche Krankheit) bezeichnet werden, und *Leberveränderungen* aufweisen, die makroskopisch einer grobknotigen Zirrhose entsprechen. Mikroskopisch ist ein eigenartiges Verhalten der Lebergewebsinseln vorhanden, das aus Entwicklungsstörungen abgeleitet wurde, aber meist auf einen der Zirrhose

entsprechenden »Umbau« des Lebergewebes bezogen wird. Eine unbekannte Noxe muß die Leber und jene Gehirnteile zugleich getroffen haben. Es handelt sich stets um jugendliche Personen. Syphilis, die beschuldigt wurde, spielt sehr wahrscheinlich keine Rolle.

Zu zirrhoseähnlichen Veränderungen kann auch eine hochgradige, langdauernde venöse Stauung führen. Das Bindegewebe nimmt zu und kann sich selten (»Cirrhose cardiaque«) auch an Stelle der durch die Stauung vernichteten Leberzellen entwickeln. Doch wird das Lebergewebe dabei nicht inselförmig zerlegt. Besonders intensiv pflegen diese Veränderungen bei Stauung durch totale Synechie des Herzbeutels zu sein (»perikarditische Pseudoleberzirrhose« Pick). Dabei kommt es gelegentlich, wie auch auf der Milz, zu einer erheblichen, schwartenähnlichen Verdickung der ganzen Serosa des Organes, so daß (Curschmann) die zugleich verkleinerte Leber aussieht, als sei sie mit einem erstarrten Zuckergusse bedeckt (»**Zuckergußleber**«).

Die *Folgen der Leberzirrhose* bestehen teils in *Stoffwechselstörungen* infolge des Ausfalles des Lebergewebes, teils in Ikterus, vorwiegend bei der hypertrophischen Form, teils in Zirkulationsstörungen im Pfortadersystem. Das Blut fließt unter erschwerten Bedingungen, teils wegen der erheblichen Einengung des Stromgebietes, teils wegen der veränderten Anordnung der Gefäße, die für den geringen Druck des Blutes der Vena portarum ungünstig ist. Auch der Druck des schrumpfenden Bindegewebes wird dazu beitragen. Es entstehen Stauungen in der Magen- und Darmwand, nicht selten parenchymatöse Blutungen (auch Ulzera), ferner hochgradiger Aszites. Zur Beseitigung der Störungen reichen die Anastomosen mit Ästen der Vena cava inferior nicht aus. Das gestaute Blut fließt zum Teil durch die Venen des Ligamentum teres in die Venen um den Nabel ab (Caput Medusae Fig. 102). Aber auch dieser Kollateralkreislauf genügt nicht. Man hat versucht durch operativ herbeigeführte Verwachsung des Netzes mit der Bauchwand die Abflußwege des Pfortaderblutes zu vermehren (Talmasche Operation.)

Über die gleichzeitige Schwellung der Milz u. Morbus *Banti* s. oben Milz.

6. Geschwülste.

a) Primäre Tumoren.

Unter den primären Neubildungen ist einmal das **Kavernom** (Fig. 199) von Interesse. Sarkome sind selten.

Wichtiger sind die epithelialen Tumoren.

Die **Adenome** treten entweder als einzelne bis kirschkerngroße runde Knoten auf, die sich nur wenig von der Umgebung absetzen, aus Leberzellen ohne Anordnung zu Azini sich aufbauen und zuweilen verfetten, oder als multiple Tumoren, die sich biologisch wie Karzinome verhalten, ebenfalls aus Leberzellen hervorgehen und oft ausgesprochene Galleproduktion zeigen. Man hat diese hauptsächlich bei Leberzirrhose beobachteten Geschwülste auch als *Leberzellenkarzinome* bezeichnet; besser ist der Name **malignes Adenom.**

Makroskopisch findet man auf der Schnittfläche der Leber erbsen- bis faustgroße, meist weiche, vorquellende, scharf begrenzte, manchmal

außerordentlich zahlreiche Knoten von gelber, braungelber, gelbgrüner oder dunkelgrüner Farbe. Sie springen auf der Oberfläche vor und geben dem Organ eine grobknollige Beschaffenheit; sie unterscheiden sich durch Größe und Farbe von den Unebenheiten der Zirrhose.

Die Multiplizität der Knoten ist nach RIBBERT häufig nur eine scheinbare. Man kann oft nachweisen, daß sie in erweiterten Pfortaderästen (oder in Lebervenen) stecken und diese auf lange Strecken samt ihren Verzweigungen ausfüllen (s. Fig. 254, S. 243). Die einzelnen Knoten sind dann die Durchschnitte der intravaskulären Massen. Nicht selten findet man den Hauptstamm der Pfortader verstopft, und zwar zuweilen noch eine Strecke weit außerhalb der Leber. Alle diese Befunde erklären sich daraus, daß der primäre Tumor in einen Ast der Pfortader oder in diese selbst einwuchs, und daß von diesen Geschwulstmassen Zellen abgelöst, in die Verzweigungen der Pfortader getrieben wurden, hier weiter wucherten, die Gefäße ausfüllten und knotig erweiterten. Auch

Fig. 587.

Schema über die Verbreitung eines malignen Tumors in der Leber. *P* Pfortader. *V* Lebervene. Der primäre Tumor *a* ist in die Pfortader eingedrungen und in ihr bis zu *b* im Hauptstamme weiter gewachsen, von da aus dann wieder in einen in die Leber führenden Ast, dessen tumorerfüllte Querschnitte bei *g g* sichtbar sind. Bei *c* ist er dann in die anstoßende Lebervene mit 3 Knoten eingedrungen. Ebenfalls in die Vene hineingewachsen ist ein metastatischer Knoten *d*. Von *b* sind ferner Stücke (bei *h*) abgelöst und in peripherer Richtung weiter geschleudert worden. Bei *e e* erzeugten sie deutlich intravaskuläre Knoten, während bei *f* und *d* die Beziehung zum Gefäßsystem nicht mehr hervortritt. Der Tumor verbreitet sich also teils kontinuierlich im Gefäß, teils durch echte Metastasenbildung. Die Querschnitte intravaskulärer Tumoren sehen wie isolierte Knoten aus (so bei *g g*).

in die Lebervenen kann der Tumor einbrechen, und in die Cava inferior bis in den rechten Vorhof wachsen, in den er zuweilen kolbig hineinhängt. Von diesen Tumormassen können sich Zellen ablösen und in den Lungen und darüber hinaus Metastasen machen.

Diese Adenome haben Ähnlichkeit mit dem Bau der normalen Leber. Ihre Zellen sind Abkömmlinge der Leberzellen, sie sind in anastomosierenden, aber meist vielschichtigen Strängen angeordnet und noch befähigt, Galle zu bilden und in Kanäle und rundliche Räume abzuscheiden, die sie zwischen sich freilassen (s. Fig. 255 u. 256). Die Galleproduktion kann auch in den Metastasen noch vorhanden sein. —

Außer dem malignen Adenom bei Leberzirrhose gibt es selten auch umfangreiche (kongenitale) Tumoren von gleichem oder ähnlichem Bau ohne gleichzeitig Zirrhose.

Das *zweite*, sehr seltene Karzinom wird von Gallengängen abgeleitet, ist daher meist ein Zylinderzellenkrebs. Es kann sich an jeder Stelle der Leber entwickeln und bildet grauweiße gegen das Lebergewebe wenig abgegrenzte (weil infiltrierend wachsende) Knoten (Fig. 588).

Metastasen dieser primären Krebse in die übrige Leber kommen nach dem in Fig. 587 wiedergegebenen Schema durch Vermittlung der Pfortader zustande (s. auch Fig. 254), Metastasen in den übrigen Körper durch Einbruch in die Lebervenen (Fig. 587).

b) Sekundäre Tumoren.

Die sekundären Lebertumoren, unter denen die *Karzinome* weitaus voranstehen, kommen durch Verschleppung von Geschwulstzellen in erster Linie auf dem Blutgefäßwege zustande.

In den *Lymphbahnen* des Ligamentum hepato-duodenale und gastricum kann sich ein Magen- und Pankreaskrebs bis in die Leber verbreiten, häufiger greifen Magen-, Darm- und Gallenblasenkrebse (Fig. 603) direkt auf die Leber über.

Fig. 588.
Primäres Leberkarzinom. 1/2 natürl. Größe. Das helle Karzinom *C* nimmt den größten Teil des rechten Lappens ein und verliert sich mit nicht scharfer Grenze infiltrierend in das normale Lebergewebe.

Den Blutweg bilden Pfortader und Leberarterie, erstere vor allem, wenn es sich um Krebse in ihrem Quellgebiet handelt, die Leberarterie, wenn der Tumor nicht im Pfortadergebiete, sondern irgendwo sonst im Körper sitzt.

Bei der Metastasenbildung durch die Pfortader können die verschleppten Zellen aus kleinen Gefäßen stammen, die im Bereiche des primären Tumors (also in der Magenwand usw.) liegen und von dem Geschwulstwachstum erreicht wurden. Oder man findet gröbere Einbrüche in weitere Gefäße, wenn z. B. karzinomatöse Lymphdrüsen, die Pfortaderäste umschließen, mit diesen verlöten und in sie durchbrechen. So kann auch der Ösophaguskrebs metastasieren, wenn die unterhalb des Zwerchfelles gelegenen Lymphdrüsen ergriffen wurden.

Die metastatischen Tumoren sind makroskopisch *gut abgegrenzte rundliche* Knoten, die sich gern unter der Serosa vorwölben. Sie sind meist multipel, haben aber je nach dem Zeitpunkt der Zellenembolie ein verschiedenes Alter und damit oft sehr wechselnde Größe von

den kleinsten Formen bis zum Umfang eines Kopfes. Sie komprimieren, oft makroskopisch sichtbar, das angrenzende Lebergewebe. Brechen sie in einen Pfortaderast ein, so können sie darin weiterwuchern und, indem sie Zellen abgeben, sekundäre Knoten in der übrigen Leber erzeugen (Fig. 587). Nicht selten wachsen sie in Lebervenen in größeren Knoten oder multiplen kleinen warzenartigen Prominenzen (Fig. 589) und erzeugen so wieder *sekundäre* Metastasen (in die Lungen usw.). Sind die Knoten sehr zahlreich (Fig. 592), so konfluieren sie ausgedehnt und verdrängen das Lebergewebe bis auf geringe Reste. Die Farbe der jüngeren Knoten ist weiß, markig. Die größeren zeigen gern zerstreute Blutungen und in der Mitte fleckige gelbe Färbungen (Fettentartung und Nekrose). Weiterhin wird die Mitte ganz nekrotisch, teils trocken, teils so, daß sich durch verflüssigte Erweichung eine unregelmäßige Höhle bildet. Die Knoten unter der Serosa haben meist eine nabelförmige Delle (Fig. 591), weil sie in den mittleren Teilen, wo sie von der Serosa her und durch ihre Randabschnitte hindurch unzureichend ernährt werden, nicht mehr wachsen (vielleicht auch durch Resorption zerfallener Teile einsinken), während die Randteile wuchern und außen prominieren. In der Umgebung der Knoten findet sich oft ikterische Färbung des Lebergewebes. Ist diese Behinderung des Gallenabflusses ausgedehnt, dann entsteht allgemeiner *Ikterus*.

Fig. 589.

Multipler Einbruch von Karzinom in eine Lebervene bei metastatischen Krebsknoten. *C* Karzinom, *V* Vene, in welche zahlreiche Köpfchen aus Seitenästen hereinragen. Sie bestehen aus Krebszellen und thrombotischem Material.

Metastatische *Sarkome* verhalten sich ähnlich wie die Karzinome, nur fehlt meist die Dellenbildung (Differentialdiagnose!).

Zu der sekundären Geschwulstbildung rechnet Ribbert auch die Rundzellenwucherung bei der *Leukämie*. Die Kapillaren werden durch die wuchernden Zellen vorwiegend in den peripheren Teilen der Leberläppchen dilatiert, die Leberzellen komprimiert und vernichtet. Die Zellproliferation findet ausgedehnt auch im Bindegewebe statt. Die Leber ist groß, vergrößert, auf der Schnittfläche, zumal im Rande der Azini, von grauweißer Farbe.

In besonders großer Zahl treten oft Melanome in der Leber auf. Man findet nur einzelne, oft umfangreiche, überfaustgroße Knoten von schwarzer, brauner oder auch weißer Farbe, häufiger aber zahlreiche oder zahllose und dann natürlich kleine Tumoren, die das Volumen der Leber beträchtlich vergrößern und auf der Schnittfläche, in der Farbe zwischen weiß und schwarz wechselnd, dicht gedrängt und konfluierend angeordnet sind. Zuweilen wird auch eine diffuse Ausbreitung des Melanoms in einem ganzen Lappen beobachtet.

7. Zysten der Leber.

In normalen Lebern sieht man zuweilen kleinere, aber auch kirschgroße und größere Zysten, die aus Erweiterung von Gallengängen abzuleiten sind. Es wird sich wohl meist — mit Ausnahme von seltenen Zysten in entzündlichen Herden — um embryonale Entwicklungsstörungen

handeln, zumal wenn in anderen Fällen die Zysten zu mehreren oder in ungeheuerer Zahl auftreten. Man spricht dann von **Zystenleber.** Mikroskopisch kann man das Hervorgehen aus Gallengängen verfolgen. Für

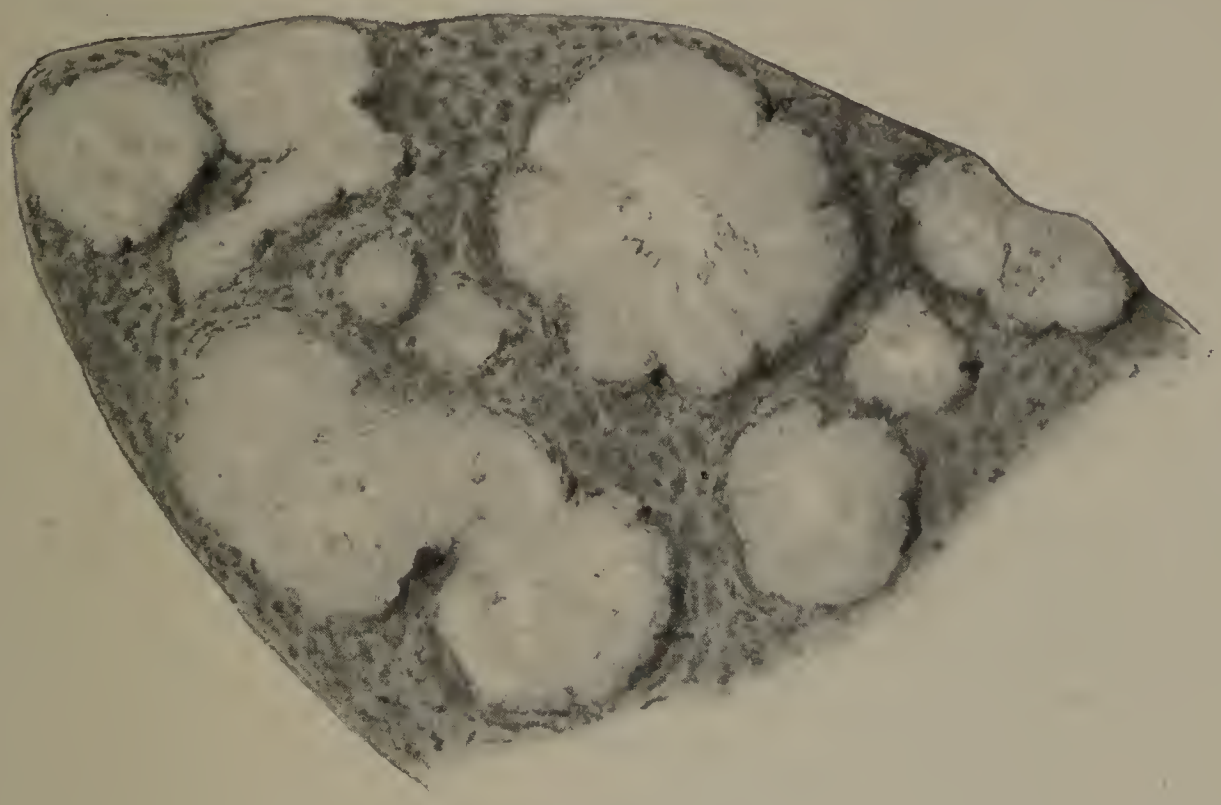

Fig. 590.
Teil einer Leberschnittfläche mit metastatischen Karzinomknoten. Natürl. Größe.

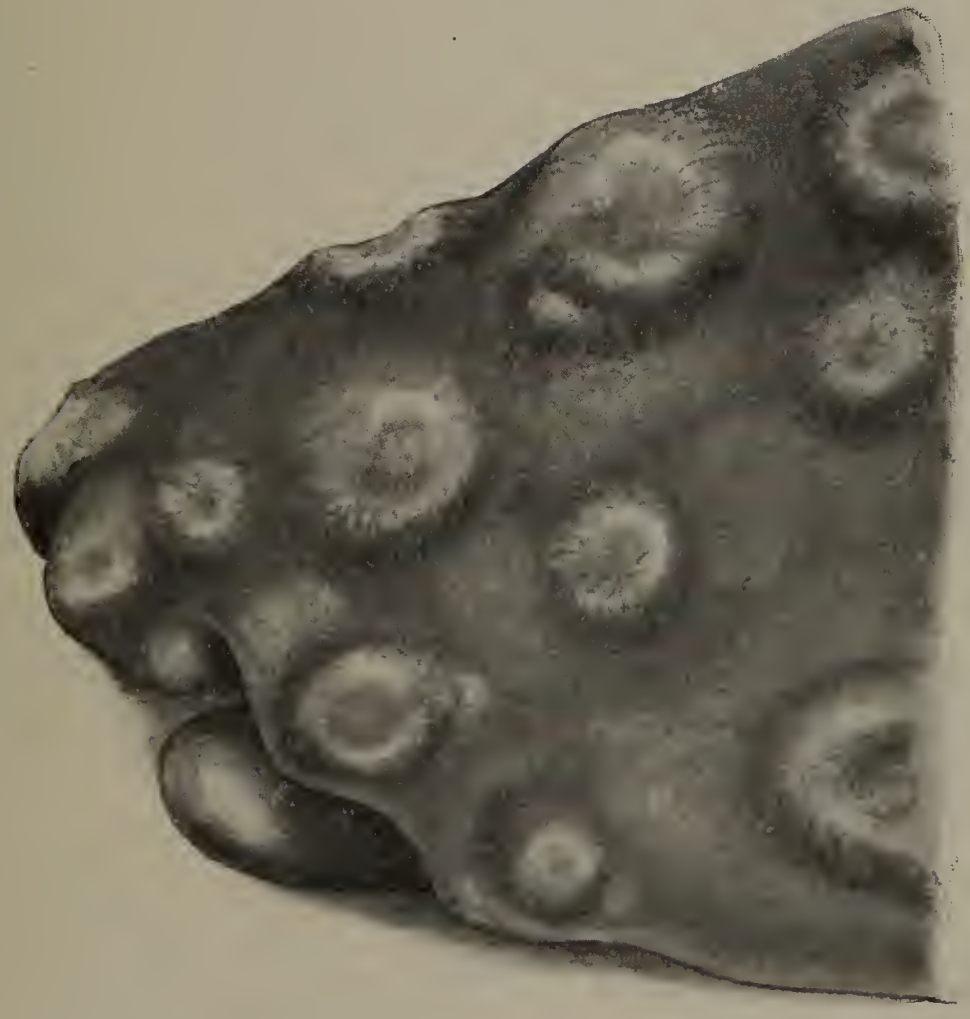

Fig. 591.
Abschnitt des rechten Leberlappens mit prominenten metastatischen Karzinomknoten, deren Mitte flach nabelförmig tiefer liegt.

die Ableitung aus unbekannten Entwicklungsstörungen spricht das kongenitale Vorkommen und der Umstand, daß fast immer zugleich *Zystennieren* (s. d.) vorhanden sind.

8. Die Parasiten der Leber.

Der wichtigste Parasit der Leber ist der **Echinokokkus** (Taenia echinococcus des Hundes, S. 15). Er bildet Blasen verschiedenster Größe, kommt aber nach deren Umfang, Anordnung und Inhalt in zwei Formen vor: als E. hydatidosus und als E. multilocularis oder alveolaris. Ersterer bildet umfangreiche bis kopfgroße Blasen (Fig. 592) mit geschichteter, lamellärer, glasig durchscheinender oder mehr weißlicher Wand. In den Blasen befindet sich eine wäßrige Flüssigkeit, in der wieder kleinere Tochterblasen mit dünnerer Wand umherschwimmen, die ihrerseits ebenfalls wieder Enkelblasen enthalten können. Auf der Innenfläche der Blasen bilden sich die Scolices. Der Echinococcus alveolaris (Fig. 593) besteht aus tumorähnlichen Komplexen kleiner, etwa stecknadelkopf- bis erbsengroßer, durch derbes Bindegewebe vereinigter, mit gallertigem Inhalt und geschichteter Wand versehener Räume. Die Tumorähnlichkeit ließ frühere Beobachter an einen Gallertkrebs denken, bis Virchow die Sache aufklärte. Es handelt sich bei diesen beiden Formen wahrscheinlich um *verschiedene Spezies*, die auch geographisch verschieden vorkommen.

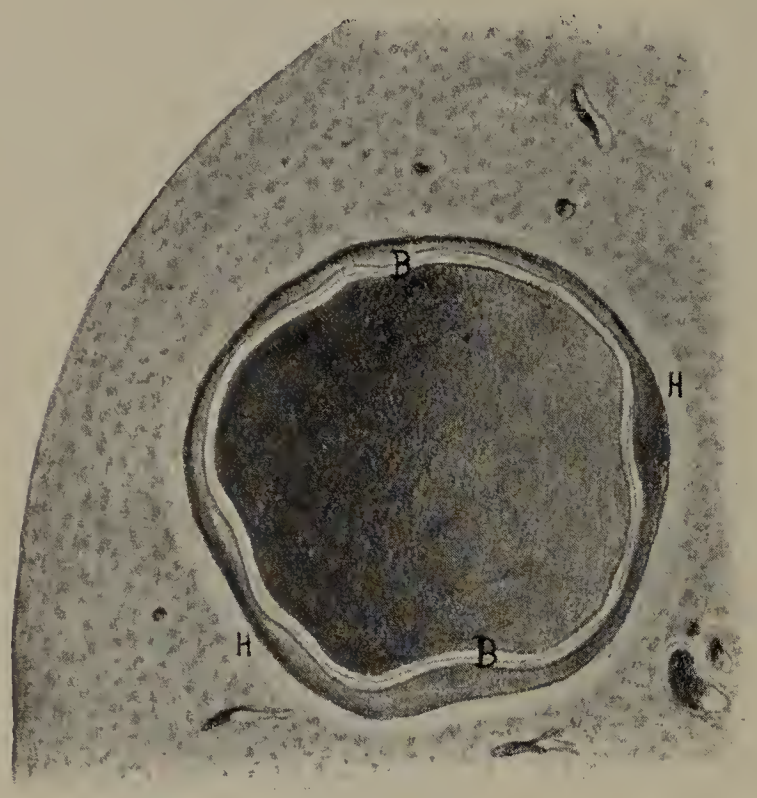

Fig. 592.

Echinococcus hydatidosus der Leber. Natürliche Größe. Man sieht in dem Lebergewebe eine durch helle bindegewebige Zone *H H* begrenzte Höhle, in welcher die Echinokokkusblase *B B* etwas zurückgezogen von *H H* eingeschlossen ist.

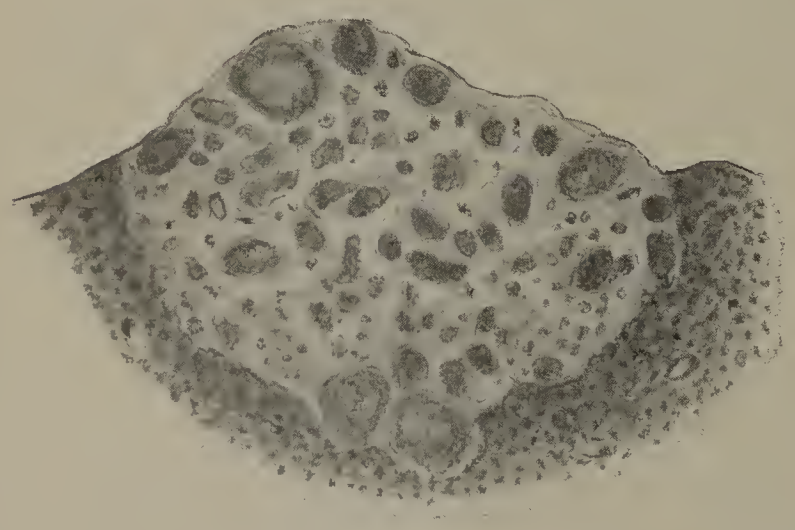

Fig. 593.

Multilokulärer Echinokokkus. Der überwalnußgroße Knoten zeigt einen alveolären Bau. Das Bindegewebe ist hell, der Alveolarinhalt dunkel gehalten. Scharfe Grenze gegen das normale Lebergewebe.

Der Echinokokkus kann multipel in der Leber auftreten. Außerdem findet er sich, und zwar in beiden Formen, auch in anderen Organen, so in Milz, Nieren, Knochen, Muskeln, Gehirn.

Der Echinococcus hydatidosus kann eine enorme Größe erreichen und durch Druck (Empordrängung des Zwerchfelles, Druck auf die Pfortader, die Cava) schaden, doch verursacht er oft auch dann nur geringe Beschwerden. Das Lebergewebe erleidet Druckatrophie bei kompensatorischer Hypertrophie und Hyperplasie im übrigen Parenchym. Wirkt der Druck vorwiegend auf die Hauptgallengänge, so entsteht Ikterus, während bei Druck auf die Pfortader Zirkulationsstörungen eintreten. Ruptur des Echinokokkensackes in die Bauchhöhle kann durch Trauma erfolgen, selten durch Zunahme des flüssigen In-

haltes. Ausgetretene Tochterblasen können sich im Peritonealraume, indem sie durch entzündliche Prozesse mit dem Bauchfell verwachsen, weiter entwickeln. Nicht ganz selten ist Perforation in die großen Gallengänge mit Verlegung des Lumens. Zuweilen scheint eine völlige Entleerung durch die Gallengänge in den Darmkanal zu erfolgen. Andererseits ist nach Verlötung mit dem Zwerchfell und den Pleurablättern Durchbruch in die Lunge, Entleerung der Blasen durch die Bronchen, nach Verlötung mit dem Darmkanal Perforation in ihn, nach Verwachsung mit den Nieren Entleerung durch die Harnleiter beobachtet. Am gefährlichsten ist der Durchbruch in die Vena cava. Der Tod kann dann durch Embolie der Lungenarterien oder Verlegung des rechten Herzens eintreten. Das Wachstum des Echinokokkus sistiert oft frühzeitig. Der Inhalt des gern verkalkenden Sackes wandelt sich in eine schmierige, gelbliche Masse um, welche Cholesterin, Kalksalze, Reste der Blasen enthält. Die normale Echinokokkenflüssigkeit ist steril. Die gelegentliche Vereiterung von Echinokokken erfolgt durch Infektion.

Der Cysticercus cellulosae findet sich nur selten. Der Leberegel (Distomum hepaticum) kommt beim Menschen, wenigstens in unseren Gegenden, nur sporadisch und in vereinzelten Exemplaren vor (S. 15). In einem Falle von Boström hatte er eine Striktur des D. hepaticus bewirkt, in der Gallenblase und im Dünndarme fanden sich viele Distomeneier. Das verwandte Distomum lanceolatum wurde selten in der Gallenblase gefunden.

Ziemlich häufig ist das Pentastomum denticulatum, die Larve des beim Hunde in der Nasenhöhle schmarotzenden P. taenioides (Linguatula rhinaria), die zuerst von Zenker beim Menschen gefunden wurde. Selten findet sich das lebende Tier in etwa erbsengroßer Zyste, gewöhnlich sitzt es unter der Leberkapsel, häufig verkalkt, doch erkennt man in dem Kalk- und Fettdetritus noch die Haken. Koch fand den Parasiten in 11 Prozent der Leichen.

Selten kriechen Exemplare von Ascaris lumbricoides in die Gallengänge, wo sie bei Sektionen ohne Folgen gefunden werden. In einzelnen Fällen waren die Gallenwege von ihnen vollgestopft, dilatiert und eitrig entzündet, in mehreren bestand hochgradiger Ikterus.

9. Erkrankungen der Gallenwege.

a) Gallensteine. Cholelithiasis.

In der Gallenblase entstehen sehr häufig, in den großen Gallenwegen nur selten (aber auch hier zuweilen in großer Zahl) Konkremente, **Gallensteine** (Fig. 594—597). Vor dem zwanzigsten Lebensjahre kommen sie kaum vor und werden von da bis zum Greisenalter immer häufiger. Sie finden sich in manchen Gegenden bei 12 Prozent aller erwachsenen Leichen, anderswo seltener.

Die Steine bilden sich einzeln oder zu vielen. Je zahlreicher sie sind (Ribbert zählte einmal 1400), um so kleiner müssen sie aus rein räumlichen Gründen sein. Die kleinsten bilden den Gallengries. Die größten erlangen den Umfang eines Hühnereies und darüber hinaus, doch sind Konkremente über Walnußgröße nicht häufig.

Wir unterscheiden *zwei Hauptformen* der Gallensteine und eine *Kombinationsform*.

Die *erste* Form umfaßt die meist in der *Einzahl* vorhandenen, ovoiden, *hellgelben* oder gelbweißen, mehr oder weniger *transparenten* Steine mit glatter oder leicht warziger Oberfläche und *kristallinischer radiär auf-*

gebauter Schnittfläche (Fig. 594*A* links, Fig. 595). Diese Steine bestehen aus *Cholesterin*.

Die *zweite* Form ist der *würfel-* oder *pyramidenförmig* gestaltete, fazettierte Stein mit mehreren Seitenflächen und abgestumpften Ecken und Rändern. Diese Steine (Fig. 594) finden sich immer in *großer Zahl*, liegen manchmal dichtgedrängt mit den platten Seiten aneinander und füllen die Blase oft prall aus. Sie haben eine *dunkle*, braune, schwarzbraune, nicht selten an den Flächen hellere, an den Kanten dunklere Farbe. Ihre Schnittfläche zeigt einen undeutlich kristallinischen, im Zentrum *schwarzbraunen Kern* und hier häufig eine Höhle mit breiigem Inhalt. Um den Kern liegen einzelne oder viele den Seitenflächen *parallele Schichten* (Fig. 594) von teils hellerer, teils dunkler Farbe. Diese Schichtung zeigt, daß die Fazetten der Steine nicht durch Abschleifen entstanden, sondern von vornherein vorhanden waren. Auch diese Steine bestehen fast nur aus Cholesterin, enthalten aber auch geringe Mengen von Gallenfarbstoff, der ihnen die dunkle Farbe verleiht und manchmal auch etwas Kalk (Cholesterin-Pigment-Kalksteine).

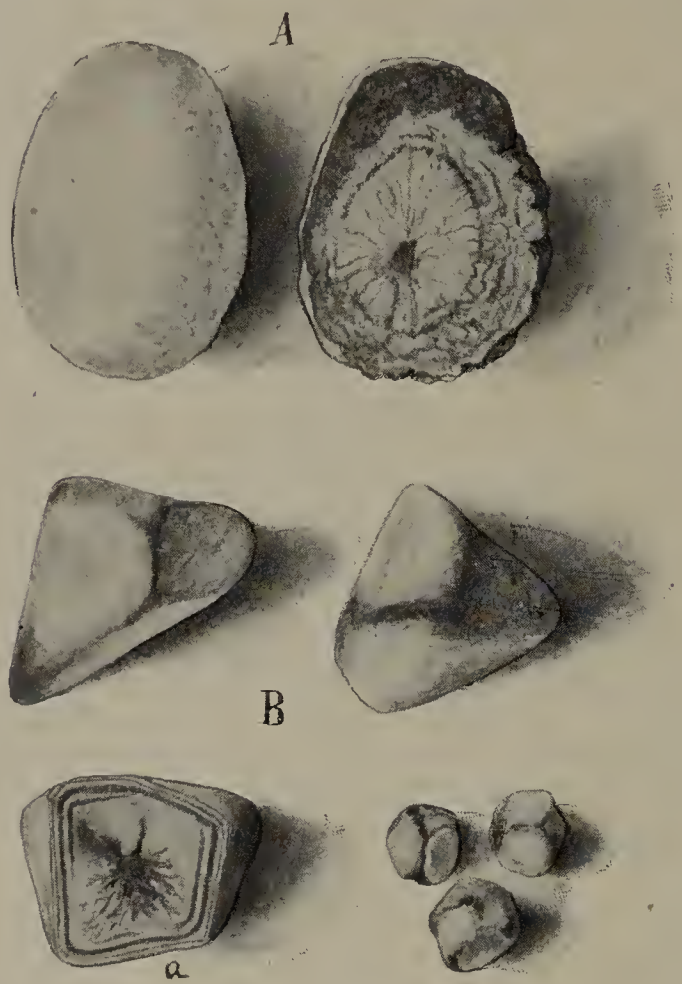

Fig. 594.

Gallensteine. *A* Kombinationssteine, links von außen, rechts auf dem Durchschnitt. Die Schnittfläche zeigt außen eine konzentrische Schichtung. *B* sechs fazettierte Gallensteine, die beiden oberen von außen. Bei *a* ein Stein auf dem Durchschnitt mit radiären Sprüngen und konzentrischem Rand. Daneben drei kleine Gallensteine. Natürl. Größe.

Die *Kombinationsform* umfaßt die Steine, die aus einem Cholesterinstein der ersten Form als *Kern* und einer um ihn herum *schichtweise abgeschiedenen Masse* bestehen oder in unregelmäßiger Weise aus kristallinischen hellen und farbigen Teilen zusammengesetzt sind. Sie zeigen gern *Kalkeinlagerung*. Ihre Form ist rundlich oder kurz-zylindrisch (Fig. 594) oder langgestreckt oval. Wenn sie zu mehreren vorhanden sind, haben sie *gelenkartige Berührungsflächen* (Fig. 596 u. 597), d. h. der eine ist konkav, der andere entsprechend konvex geformt (Fig. 596). Sie kleben dann manchmal fest zusammen und füllen die Blase aus.

Fig. 595.

Cholesteringallenstein auf der Schnittfläche. Radiäre Ausstrahlung.

Fig. 596.

Zwei von vier Gallensteinen aus einer Gallenblase. Der Stein *B* hat zwei konvexe abgerundete, der Stein *D* zwei konkave Endflächen. Die rechte Konvexität von *D* lag in der linken Konkavität von *B* (vgl. Fig. 597).

Die Gallensteine *springen beim Durchschneiden entzwei*, die pyramidenförmigen in viele Stücke. Man kann aber trotzdem, wie Ribbert (Virch. Arch. 220) gezeigt hat, mit dem Mikrotom *dünne Schnitte von ihnen anfertigen.*

Die *Entstehung der Gallensteine* ist besonders durch die Untersuchungen von Naunyn, Bacmeister und Aschoff gefördert worden. Die *Cholesterinsteine* entstehen in unveränderten Gallenblasen, deren Inhalt (häufig durch den Druck des Schnürens *gestaut* ist, durch Ausfällung des Cholesterins. Die pyramidenförmigen Steine entstehen besonders gern (nur?) in *entzündeten* Gallenblasen (bei Cholezystitis). Ebenso die Kombinationssteine. In der mit entzündlichen, kalk- und schleimreicheren Produkten der Gallenblasenwand untermischten Galle kommt es zur *Ausfällung zahlreicher weicher Klümpchen*, um die sich dann pigmenthaltige Cholesterinmassen zunächst ungeformt und dann geschichtet ablagern. Da die anfänglich weichen Massen sich gegenseitig abplatten, entsteht die Pyramidenform. Neue Schichten lagern sich jedesmal bei stärkerer

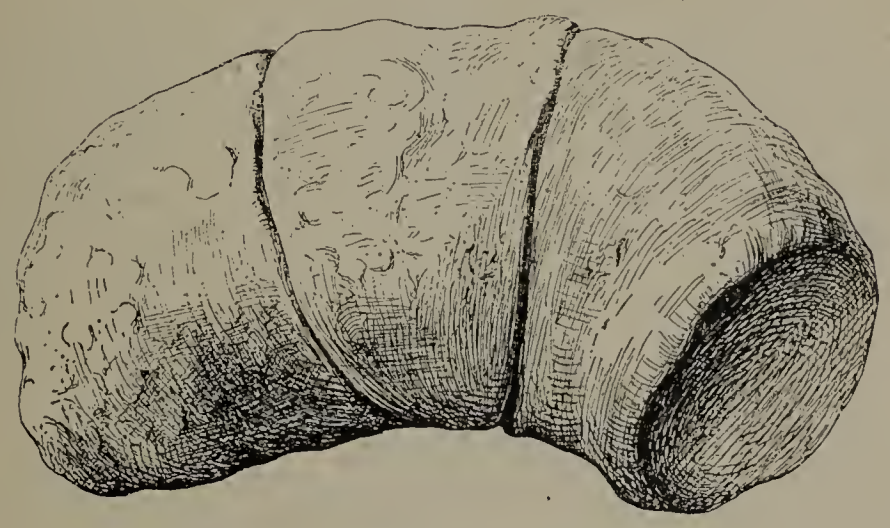

Fig. 597.

Durch Fistelbildung zwischen Gallenblase und Dünndarm in den letzteren entleerter dreiteiliger Gallenstein, der im Ileum Darmverschluß bewirkte. (Natürliche Größe.)

Füllung der Blase mit Galle ab, während nach ihrer Entleerung, wenn die Steine sich berühren, eine Pause eintritt. In dem anfänglich weichen Kern tritt durch Auskristallisieren eine Scheidung der festen und flüssigen Massen und dadurch jene *Höhlenbildung* ein (genaueres bei Ribbert l. c.).

Die Entzündung der Gallenblase kann durch die Gegenwart eines primären Cholesterinsteines befördert werden, zumal wenn er den Gallenabfluß durch Verlegung des Ductus cysticus hemmt. Sie kann aber auch selbständig für sich entstehen.

Die Bildung der Gallensteine wird durch hohen Cholesteringehalt der Galle, die wieder von dem des Blutes (Cholesterinämie) abhängt, begünstigt. Daher ihr vermehrtes Auftreten nach Schwangerschaft, ferner in Verbindung mit Atherom der Aorta.

Durch Einbringen von Fremdkörpern, z. B. auch zum Nähen benutzter Fäden (v. Hansemann), kann man die Abscheidung des Cholesterins und damit Steinbildung herbeiführen.

Die Gallensteine finden sich häufiger beim Weibe als beim Manne, weil zu der ätiologisch wichtigen Gallenstauung beim Weibe durch das Schnüren häufiger Veranlassung gegeben ist. Gallensteine und Schnürleber sind nicht selten kombiniert.

Die Folgen der Gallensteinbildung sind sehr mannigfaltig. Sehr oft werden Steine und zwar auch zahlreich gefunden, ohne Erscheinungen gemacht zu haben. Sehr oft finden sich neben ihnen bakterielle Entzündungsprozesse (*Cholezystitis*). Es entsteht eine Hyperämie mit oft ausgedehnter Hämorrhagie, Schwellung und Nekrose der Schleimhaut, nach deren Abstoßung Defekte zurückbleiben, welche die ganze Gallenblase beteiligen können und mit entzündlichen Infiltrationen der Wand einhergehen (s. u.). Ihre Heilung hat gern netzförmig angeordnete Narben zur Folge, die das Lumen mehr oder weniger verengen. Ist der Stein noch vorhanden, so umschließt ihn die schrumpfende Wand mit ihrem derben, zuweilen verkalkenden Gewebe so fest, daß er sich nur mit Mühe auslösen läßt. War der Stein mittlerweile entleert (s. u.), so verkleinert sich die Gallenblase manchmal zu einem dickwandigen, nußgroßen Gebilde mit kleinem Lumen. Die Geschwüre können aber auch

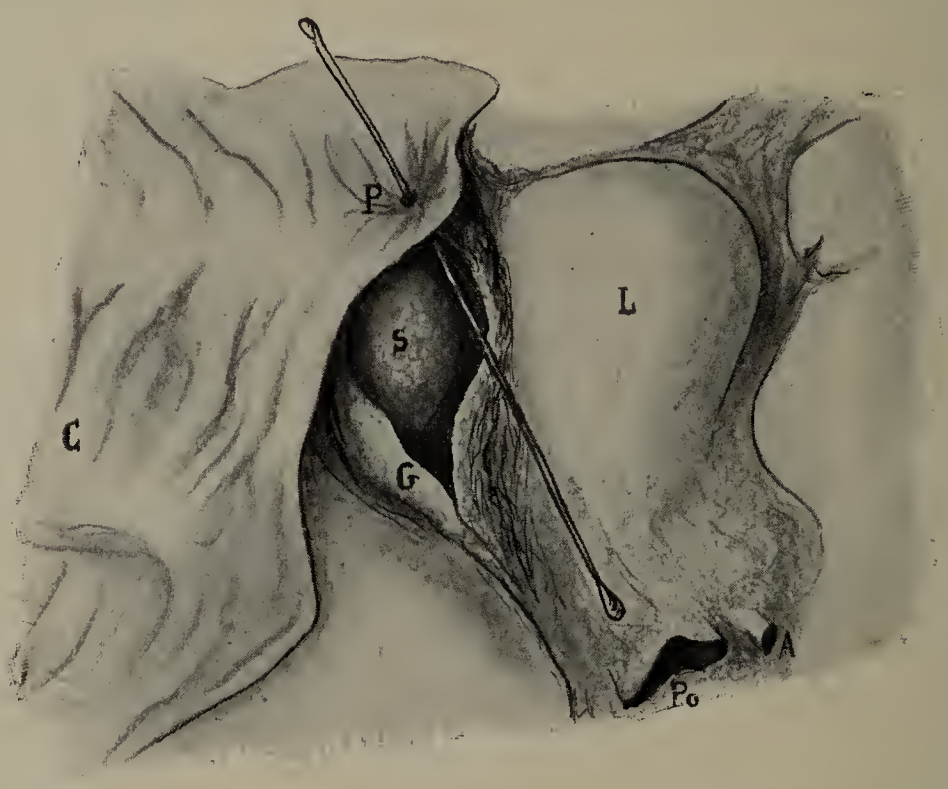

Fig. 598.

Verlötung der Gallenblase mit dem Querkolon und fistelförmige Kommunikation zwischen beiden. *C* Kolon, *L* Leber, *Po* Pfortader, *A* Arteria hepatica, *G* Gallenblase, in ihr ein Gallenstein *S*. *P* die Kommunikationsöffnung, in die eine Sonde eingeführt ist.

zur Perforation der Wand führen und eitrige Peritonitis veranlassen. Durch die Öffnung können die Steine in die Bauchhöhle austreten. Geschah diese Perforation an der Seite der Gallenblase, die der Leber anliegt, so setzt sich die Entzündung auf diese fort oder es entsteht ein zwischen beiden Teilen liegender Abszeß, in dem auch der Stein liegen und später abgekapselt werden kann.

Peritonitis kann auch eintreten, bevor der nekrotisch-entzündliche Prozeß zum Durchbruch kam. Sie führt dann aber oft nur zur Verklebung und Verwachsung der Gallenblase mit Nachbarorganen. Kolon, *Duodenum* und Magen werden so an die Gallenblase fixiert, durch Schrumpfung der Adhäsionen herangezerrt und oft verengt. Der ulzeröse Vorgang kann sich dann durch die Verwachsungen in jene Hohlorgane fortsetzen, so daß zwischen ihnen und der Gallenblase eine **Fistel** entsteht. Durch diese treten manchmal sehr umfangreiche (Fig. 597) Gallensteine nicht selten in den Darm über, zumal in das am häufigsten mit der Gallenblase zusammenhängende Duodenum. Diese Steine

können in seltenen Fällen so groß sein, daß sie das Dünndarmlumen verlegen und Ileus bewirken. Die Fisteln (Fig. 598) verengen sich meist allmählich und schließen sich zuweilen durch Narbenretraktion.

Weitere Gefahren ergeben sich aus dem Übertritt der Steine in die Gallenwege. Kleinste Konkremente können ohne weiteres in das Duodenum gelangen, größere nur, wenn die Gänge sich allmählich erweitern. Sie sitzen dabei vorübergehend, besonders im Ductus cysticus, am Eintritt des Zystikus in den Choledochus, am Eintritt des Choledochus in die Duodenalwand und in der Papille fest und rücken nach und nach weiter. Im allgemeinen wird kein Stein von über 1 cm Durchmesser auf diesem Wege ohne Störungen in den Darm gelangen. Er bleibt entweder dauernd **eingeklemmt** oder er veranlaßt Nekrose der Schleimhaut und tiefergreifende Verschwärung bis zur Perforation der Wand. Die Folgen sind je nach dem Sitz der Perforation verschieden. Wo Zell-

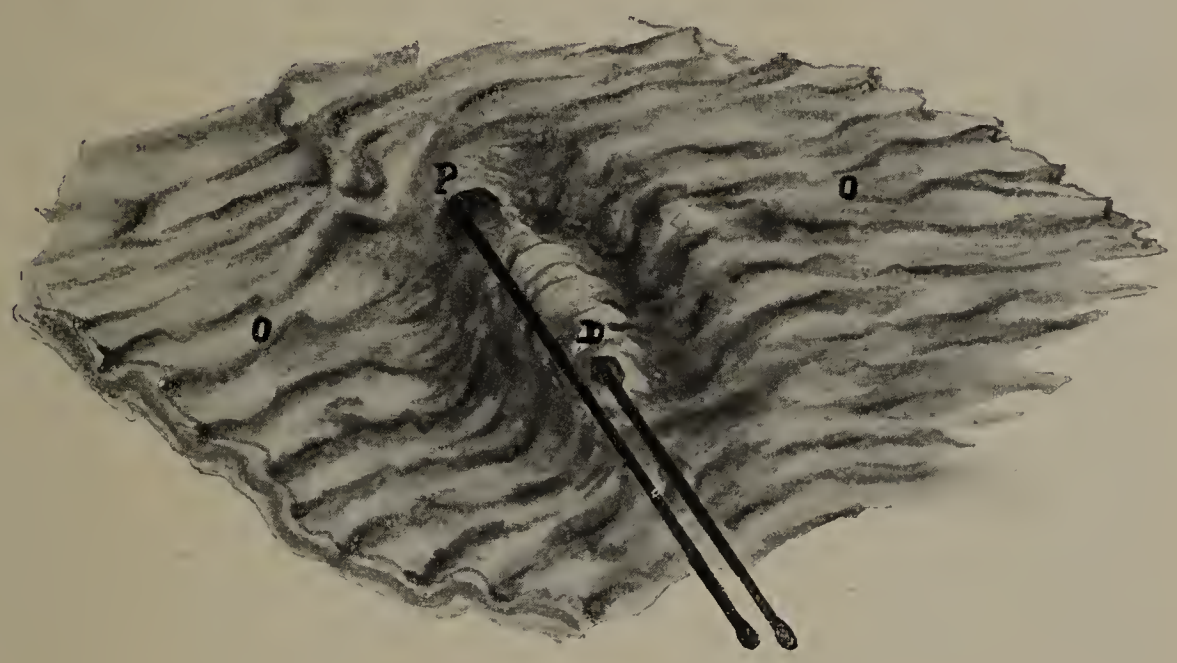

Fig. 599.

Innenfläche *O O* des Duodenums. *D* Mündung des Ductus choledochus. *P* eine zweite in den Ductus führende Öffnung, die durch Durchbruch eines Gallensteines entstanden ist. In beiden Öffnungen stecken Sonden.

gewebe angrenzt, entsteht ein Abszeß, in dem der Stein liegen kann. Im Bereich der Duodenalwand kann die Perforation in den Darm erfolgen und so eine seitliche Öffnung des Ductus dauernd bestehen bleiben (Fig. 599).

Für die Fistelbildung in Nachbarorgane kommen auch die Pfortader, die Harnwege und die Bauchdecken in Betracht. Bei Perforation in die erstere entsteht Pylephlebitis, durch die Bauchdecken entleert sich der Stein nach außen.

Die Entzündungsprozesse der Gallenblase und der Gallenwege sind es in erster Linie, welche die bekannten Gallensteinkoliken hervorrufen. Weniger ist daran die Einklemmung in den Gängen beteiligt.

b) Entzündungen der Gallenausführungswege.

Auch unabhängig von Gallensteinen sind Entzündungen der Gallengänge und der Gallenblase mit den soeben besprochenen Veränderungen möglich. Bakterien (Eiterkokken, Typhusbazillen, Kolibazillen), können vom Darm aus in sie gelangen, aber auch dadurch, daß sie zunächst in

den Blutkreislauf und von da in die Wand der Gallenblase oder vorher in die Leber übertreten, in der sie »ausgeschieden« werden, d. h. sich ansiedeln und dann in die Gallengänge gelangen (s. die Lebertuberkulose). In der Gallenblase können sich manche Arten (Typhusbazillen) sehr lange halten, ohne Entzündung hervorzurufen. Bei langdauernden Entzündungen und Wandverdickungen können die *Luschkaschen-Schläuche* der Schleimhaut tief in die Muskulatur eindringen. *Tuberkulose der Gallenblase* ist selten. Es handelt sich fast nur um kleinere Knötchen in der Schleimhaut.

Auch in den großen Gallengängen gibt es ohne Gallensteine akute und chronische Entzündungen. Starke Schwellung der Schleimhaut kann Verlegung des Lumens bewirken. Chronische Entzündungen heilen mit Verdickung der Wand (selten mit polypösen Wucherungen).

Eitrige Entzündungen entstehen besonders gern bei Verstopfung der Gänge durch Gallensteine und bei der dadurch bewirkten Gallen-

Fig. 600.

Teil des rechten Leberlappens am scharfen Rande bei eitriger Entzündung der Gallengänge nach Stein im Ductus choledochus. Die Gallengänge sind stark dilatiert, ihre Wand eitrig infiltriert, daher hell gezeichnet. Das Lumen ist bei *a a* mit gelbgrauem Eiter gefüllt, der aus *h h* ausgespült wurde. Das Lebergewebe ist größtenteils dunkel schwarzgrün gefärbt, erweicht, bei *L* zeigt es noch azinöse Zeichnung.

stauung mit Gallengangerweiterung und sekundärer Bakterienwucherung. In den bis tief in die Leber erweiterten Gängen sammelt sich der meist dicke, zähe, durch Galle gefärbte Eiter an. Auf dem Durchschnitt der Leber sieht man die quer oder schräg getroffenen, manchmal fingerdicken Gänge, die wie eitererfüllte Höhlen, wie Abszesse aussehen und oft nicht leicht von pylephlebitischen Eiterungen zu unterscheiden sind. Das zwischen ihnen befindliche Lebergewebe wird komprimiert oder durch die Bakterien auch in Entzündung versetzt. Die Wand der Gänge kann ebenfalls zerstört werden, die Eiterung breitet sich im Lebergewebe aus, so daß fetzig begrenzte Höhlen entstehen. Zersetzt sich der Eiter, wird er mißfarben, faulig, so bekommt das angrenzende Lebergewebe eine dunkelgraue oder grünliche Farbe (Fig. 600), wird weich, zerreißlich oder schmierig.

Eiterungen entstehen ferner durch Fortleitung von metastatischen Leberabszessen. Liegen die Eiterungen der Serosa nahe, so wölben sie sich außen vor und können mit nachfolgender eitriger Peritonitis in die Bauchhöhle perforieren.

c) Verengerung und Verstopfung der Gallengänge.

Kongenitaler Verschluß einzelner oder aller großen Gallengänge kommt als Ausdruck einer Mißbildung selten vor, bedingt Ikterus (biliäre Zirrhose und schließt das Leben auf die Dauer aus.

Verengerung, besonders aber Verschluß der Gallengänge, hindert den Fluß der Galle. Verschluß des Ductus cysticus (durch Stein, Fig. 601, Narbe, Tumor) hindert den Eintritt der Galle in die Blase und



Fig. 601.

Hydrops cystidis felleae. Der Schnitt hat den rechten Lappen *L* sagittal und die Gallenblase im Längsschnitt getroffen. Im Hilus der Blase (*G*) ein eingeklemmter Stein *S*. *P* Pfortader, *V* Vena hepatica. Die Figur soll die relativen Größen- und Lumenverhältnisse der Gallenblase demonstrieren.

Fig. 602.

Dilatation der großen Gallenwege durch Verlegung des Ductus choledochus durch einen Stein. *R*, *L* rechter, linker Leberlappen, *G* Gallenblase, *c* Ductus cysticus, *h* Ductus hepaticus, *d* Ductus choledochus. Die beiden letzteren außerordentlich stark erweitert. *a* Gallenstein, *D* Duodenum.

den *Austritt der in ihr produzierten schleimigen Flüssigkeit*. Diese sammelt sich an. Die Gallenblase erweitert sich beträchtlich, während der Inhalt durch Diffusion frei von Gallebestandteilen wird und eine helle, schleimige, dünne Beschaffenheit annimmt: **Hydrops cystidis felleae** (Fig. 601). Die *durch die Bauchdecken fühlbare* Gallenblase kann dabei, wenn auch selten, divertikelähnliche Ausbuchtungen zeigen.

Verschluß oder Verengerung des Ductus hepaticus oder des Choledochus bewirkt eine Ansammlung der Galle in der Richtung zur Leber und in den in dieser gelegenen Gallengängen. Die Kanäle erweitern

sich, während entzündliche Neubildungsprozesse (Fig. 602) die Wand verdicken. Durch die Dilatation können sich auch die engeren intrahepatischen Gallengänge fingerdick erweitern, und zwar gleichmäßig zylindrisch oder ungleichmäßig, zu stärker dilatierten zystischen Säcken. Die weiten, meist mit grüner Galle gefüllten Räume springen oft auf die Leberoberfläche als blasige Gebilde vor. Über die hinzutretenden Entzündungen s. oben.

In seltenen Fällen wandern Spulwürmer (gelegentlich in großer Zahl) vom Duodenum aus in die Gallenwege ein und erzeugen durch Verstopfung Gallenstauung, durch Mitschleppen von Bakterien Entzündung und durch mechanischen Druck Usuren, die durch reparatorische Wucherung ausgeglichen werden.

Durch die Gallenstauung wird das Lebergewebe ikterisch, aber so, daß die Zentra der Azini am intensivsten beteiligt sind (Fig. 600). Sie sind anfangs gelb, braungelb, dann gelbgrün, grün, schließlich dunkelgrün, während die Peripherie stets heller gefärbt ist und auch bei grünem Zentrum noch braungelb sein kann. Bei hochgradigem Ikterus findet man zuweilen im Lebergewebe zerstreute, schon makroskopisch leicht sichtbare runde Herde, in denen die Leberzellen durch die Galle *nekrotisch* wurden. Sie können resorbiert und durch Bindegewebe ersetzt werden.

d) Tumoren der Gallenblase und der Gallenwege.

Lipome, Fibrome, papilläre zottige Erhebungen der Schleimhaut sind sehr selten, ebenso die Sarkome. Im Fundus der Gallenblase kommen flache Adenome vor. In den großen Gallengängen wurden sehr selten multiple, zottige fibroepitheliale Geschwülste beschrieben.

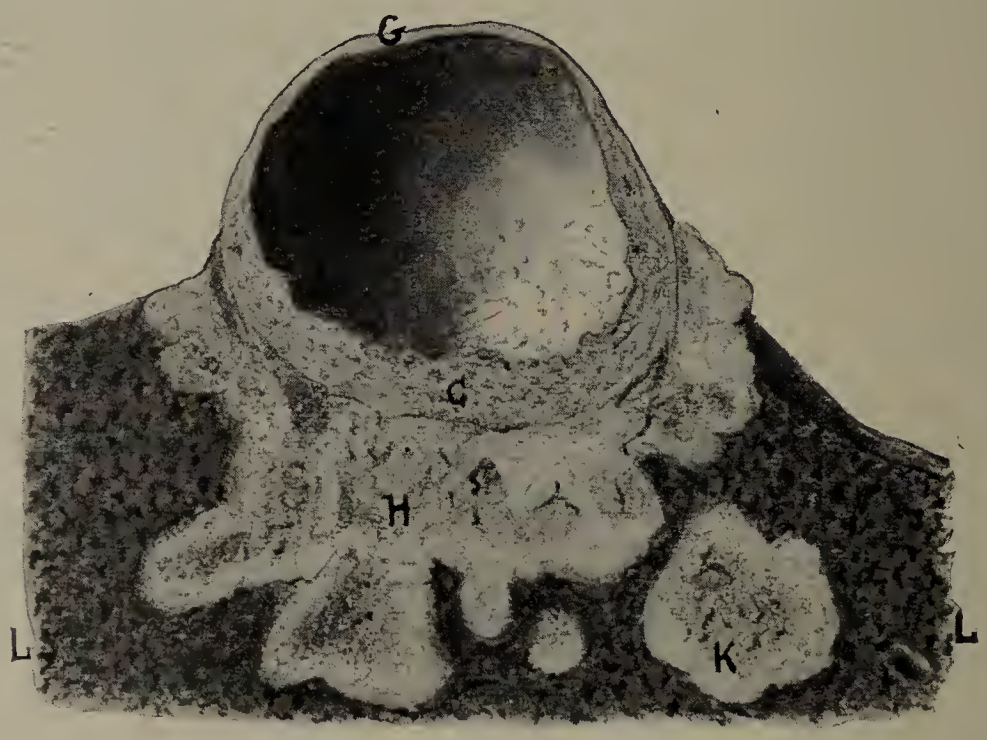

Fig. 603.

Auf die Leber übergreifendes Karzinom der Gallenblase. Querschnitt durch die Blase und das angrenzende (grün-ikterische) Lebergewebe. *G* Gallenblase. *C* das die Blase fast ringsum verdickende Karzinom. Im Lumen lagen die Gallensteine der Fig. 596. *H* kontinuierlicher in die Leber eingewachsener Krebs, *K* ein Krebsknoten. *L L* Lebergewebe.

Das **Karzinom** der Gallenblase (Fig. 603 u. 605) ist nicht selten. Es ist bald ein knollig prominierender, bald und meist ein geschwürig zerfallender Tumor, gewöhnlich ein Zylinderkrebs, oft aber ein flacher Szirrhus, zuweilen ein Gallertkrebs, nicht selten ein Plattenepithelkrebs. Es beginnt

gewöhnlich im Fundus der Gallenblase, breitet sich dann knollig oder gleichmäßig in der Fläche, manchmal über die ganze Wand aus oder geht ringförmig herum. Ein knolliger Tumor verlegt das Lumen der Gallen-

Fig. 604.

Längsschnitt durch die Leber bei Gallenblasenkarzinom. Der Krebs war bis zum Hilus vorgedrungen und ist von da, dem periportalen Bindegewebe folgend, in baumförmigen Zügen in die Leber gewachsen. *P P* Pfortader, *H* Hilus. Mehrere Durchschnitte durch die Geschwulststränge täuschen isolierte Knoten vor.

Fig. 605.

Gallenblasenkarzinom mit Übergreifen auf den Ductus hepaticus. *G* Gallenblase mit verdickter karzinomatöser, innen unebener Wand. *S* Gallenstein, in dem Lumen fest fixiert. *C* das über die Grenze der Gallenblase in die Bauchhöhle hineinwachsende Karzinom. *NN* herangezogenes und krebsig durchwachsenes Netz, *d* Ductus hepaticus mit krebsig verdickter Wand, *D* Ductus choledochus, *Z* Duodenum, *L L* Leber. Natürliche Größe.

blase durch seine Masse. Durch einen Szirrhus wird sie, zuweilen sanduhrförmig, verengt. Wird die ganze Wand durchwuchert, zumal von einem Gallertkrebs, so kann sie sich erheblich verdicken.

Der Krebs wächst auch durch die Wand auf das Peritoneum über, besonders aber in umfangreichen Knoten in die Leber hinein (Fig. 603), in die er sich auch metastatisch multipel ausbreitet. Das geschieht manchmal schon, wenn der primäre Krebs noch klein, z. B. markstückgroß ist. Der Tumor wuchert aber auch am Ductus cysticus entlang (Fig. 605), bis zum Hilus, und von hier aus zuweilen weit in die Leber vor (Fig. 604). Metastasen in die Lymphdrüsen des Hilus werden gewöhnlich gefunden. Die großen Gallengänge können dadurch *komprimiert* oder auch durch den *in ihrer Wand wachsenden Krebs stenosiert* werden (Ikterus!). Das Karzinom greift auch auf anliegende Darmabschnitte über, zieht sie bei Schrumpfung an die Gallenblase heran und kann hochgradige Verengerungen z. B. des Duodenums bewirken.

Bei der *Entstehung des Krebses* spielen *Gallensteine* eine wichtige Rolle. Sie können freilich auch erst infolge eines Karzinoms entstehen, aber meist sind sie primär, wie daraus hervorgeht, daß bei sekundärem Karzinom die Gallensteine nur in einem kleinen Prozentsatz vorkommen, bei primärem Krebs dagegen fast ausnahmslos. Sie wirken als chronische Reize. Dementsprechend ist das Karzinom am häufigsten bei Frauen, die ja weit mehr an Gallensteinen leiden als Männer.

Sekundäre Gallenblasenkarzinome sind nicht häufig. Sie entstehen selten metastatisch, meist so, daß benachbarte Karzinome auf sie übergreifen.

Karzinome der großen Gallengänge finden sich am häufigsten im Ductus choledochus in der Nähe der Einmündung des Ductus cysticus, ferner an der Papille, aber auch im Ductus hepaticus und seinen ersten Ästen in der Leber. Sie können schon *bei sehr geringem Umfang* (z. B. dem einer Bohne) die Gallengänge verlegen, Ikterus und Tod herbeiführen. Sie brechen zuweilen in die Pfortader ein.

Ein Karzinom an der Papille hat meist die Form eines nach dem Duodenum zerfallenden Geschwüres und greift auch gern auf den Pankreaskopf über.

G. Pankreas.

1. Mißbildungen.

Der Ausführungsgang kann höher oben (im Magen) oder tiefer unten oder teilweise doppelt angelegt, an zwei Stellen in den Darm münden.

Nicht selten sind Nebenbauchspeicheldrüsen, die, im Magen oder in der Duodenal- oder Jejunalwand sitzend, innen prominieren und zuweilen an der Spitze eines durch sie veranlaßten (nicht des Meckelschen) Divertikels liegen. Einzelne Drüsenabschnitte können bis zur Serosa reichen. Um das Nebenpankreas kann sich ein Myom entwickeln.

2. Zirkulationsstörungen.

Nicht ganz selten sind Blutungen durch Zerreißung von arteriellen Gefäßen (Aneurysmen) infolge von Arteriosklerose, von Trauma, von Infektionen, von Fettentartung und Nekrose (s. u.). Die Blutungen können resorbiert werden und mit Zystenbildung (s. u.) enden oder tödlich werden, wenn sie das Organ diffus infiltrieren, auftreiben und in einen dicken hämorrhagischen Strang umwandeln. Nach Zenker erklärt sich dann der Tod aus einer reflektorischen Herzlähmung durch Druck auf die sympathischen Plexus.

Bei ungenügender Ernährung von Pankreasabschnitten (z. B. durch Arteriosklerose) kann schon während des Lebens oder in der Agone eine **Selbstverdauung** eintreten, so daß schmutzig gefärbte erweichte Herde entstehen.

3. Entzündungen.

Akute Entzündungen (selten) können Abszesse bilden und zu eitriger Einschmelzung des Organes führen. Meist sind sie von einem Magengeschwür oder vom Duodenum aus hervorgerufen oder metastatisch entstanden.

Chronische, durch benachbarte Prozesse oder auf unbekannte Weise entstandene Entzündungen bewirken durch Zunahme des Bindegewebes *Induration* und Verkleinerung des Pankreas. Das Drüsengewebe schwindet mehr und mehr. Bei Leberzirrhose ist das Pankreas oft auch bindegewebig induriert (Pankreaszirrhose).

Bei Neugeborenen gibt es eine diffuse Bindegewebswucherung mit Entwicklungshemmung des Drüsengewebes auf syphilitischer Basis. Gummibildungen sind bei Neugeborenen und Erwachsenen sehr selten. In verkäsenden größeren Knoten ist auch die Tuberkulose sehr selten, häufig dagegen Knötchenbildung bei allgemeiner Miliartuberkulose.

4. Regressive Veränderungen.

Trübe Schwellung und Fettentartung der Epithelien kommt aus ähnlichen Gründen wie z. B. in der Leber (s. diese) vor.

Die wichtigste regressive Veränderung ist die nicht selten, aber in sehr verschiedener Intensität auftretende **Nekrose**, die zuerst das Fettgewebe betrifft: **Fettgewebsnekrose** (Balser). (In harmloser Form sieht man sie in der Leiche nicht selten.) Man findet das Pankreas versehen mit stecknadelkopf- bis erbsengroßen einzelnen oder zahlreichen weißgelben opaken Herdchen, die auch zusammenfließen können (Fig. 606).

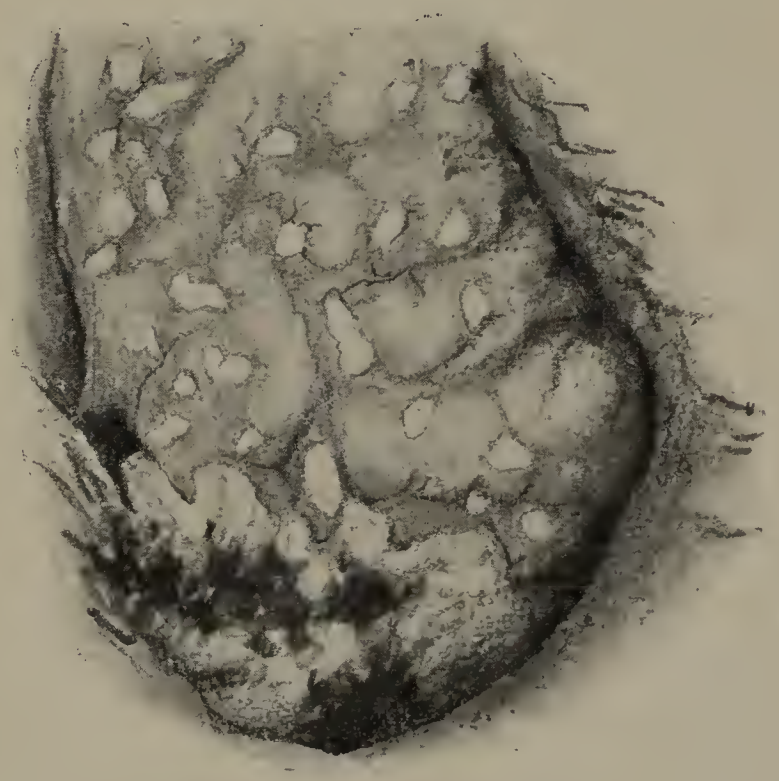

Fig. 606.

Schwanzteil des Pankreas mit Fettgewebsnekrose. In dem Pankreas sieht man zahlreiche helle weißgelbe Flecke, die den nekrotischen Partien entsprechen. Am unteren Pol ist ein größerer heller Bezirk, der einer zusammenhängenden Nekrose entspricht und mit (schwarz gezeichneten) Hämorrhagien durchsetzt ist.

Mikroskopisch handelt es sich um eine Nekrose des Fettgewebes und der in die gelben Herde eingelagerten Drüsenläppchen. Das Fett wird durch das infolge der Nekrose der Drüsenläppchen freiwerdende Steapsin gespalten; die Fettsäuren fallen teils kristallinisch aus, teils verbinden sie sich mit Kalzium zu Kalkseifen, die ring- oder halbmondförmig die Fettzellen abkapseln können.

Diese Fettgewebenekrose kann vor allem bei Menschen mit starker Adipositas sehr ausgedehnt werden und zu einem schweren Krankheitsbild führen. Sie kombiniert sich mit exsudativen, gelegentlich eitrigen *Entzündungen*, weit häufiger aber mit *Hämorrhagien*. Sie kann unter

Umständen das ganze Organ ergreifen. Es wird schmutzig verfärbt, weich, manchmal fetzig und von Blut durchtränkt. Zuweilen bildet es einen zunächst noch zusammenhängenden hämorrhagischen dicken Strang. Die Nekrose erstreckt sich aber auch nicht selten auf das übrige Fettgewebe des Bauches. Man findet es zunächst wie das Pankreas mit den weißgelben trüben Herdchen (Fig. 607) durchsetzt, die später, zumal in der Wurzel des Mesenteriums, zusammenfließen und nekrotisch erweichte, vor der Wirbelsäule vom Pankreas bis zum Becken reichende, manchmal verjauchende Herde bilden, in die hinein dann bald auch Hämorrhagien erfolgen. So kann das Pankreas sequesterartig rings von einer fetzigen, mit eiterähnlichen Zerfallsmassen und Blut gefüllten Höhle umgeben werden. Diese schweren Veränderungen sind *tödlich*. Die Kranken zeigen meist die klinischen Erscheinungen einer inneren Inkarzeration, der Chirurg wird aber bei Eröffnung der Bauchhöhle durch jene charakteristischen weißgelben Herdchen im Netz und Mesenterium auf das Pankreas hingewiesen.

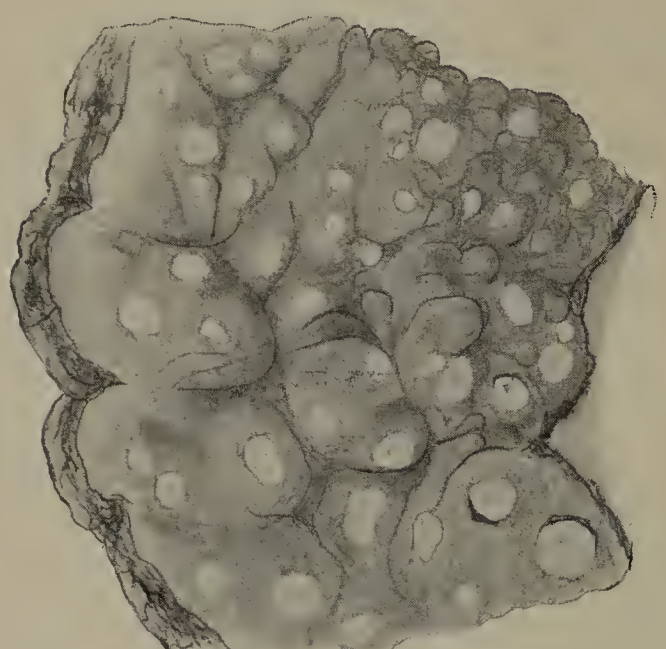

Fig. 607.

Mesenterium bei Fettgewebsnekrose des Pankreas. Das fettreiche Mesenterium zeigt eine große Zahl heller rundlicher Flecken. Es sind die Bezirke nekrotischen und partiell verkalkten Fettgewebes.

Die *Veranlassung zur Nekrose des Fettgewebes* ist der Übertritt des Pankreassaftes in das Drüsengewebe, der beim Menschen Nekrose zur Folge hat. Noch nicht ausreichend geklärt ist die *Veranlassung zum Übertritt des Pankreassaftes in das Pankreasgewebe*. Sie ist nicht einheitlich. Es kommt in Betracht ein die Epithelien schädigender *Eintritt von Galle* oder von fetthaltigem *Darminhalt* (vielleicht auch von Bakterien) *in die Pankreasgänge* (daher das häufige Zusammentreffen von *Gallensteinen* mit der Nekrose). Begünstigend wird eine *Erschwerung des Sekretabflusses* wirken (während völlige Behinderung ohne Komplikationen nur *Atrophie* des Pankreas macht). Ferner spielen *Traumen* eine Rolle: so Zerreißung und Quetschung (die auch experimentell bei Hunden die Nekrose zur Folge hat). Weiterhin ist *Adipositas* von Bedeutung, vielleicht weil hier die Fettspaltung so besonders ausgedehnt ist und mechanische Momente besonders wirksam sind.

Die *Blutung* ist die Folge einer Zerreißung nekrotisch veränderter Gefäße, die (eventuell eitrige) Entzündung die Folge einer sekundären Infektion mit aus dem Darm stammenden Bakterien, meist dem Bacterium coli.

5. Erkrankungen der Ausführungsgänge.

In den Gängen bilden sich bei Entzündung, bei Induration, auch aus unbekannter Ätiologie gelegentlich Konkremente, meist aus kohlensaurem und phosphorsaurem Kalk. Es sind bröcklige Massen oder größere Steine, die ramifizierte Ausgüsse der Gänge darstellen können. Sie sind entweder einzeln oder zahlreich. Birch-Hirschfeld sah einmal Hunderte von hirsekorn- bis erbsengroßen Steinchen.

Wird durch Konkremente, Narben oder Tumoren der Ductus pancreaticus völlig verlegt, so tritt Atrophie des Organes ein, wird der Abfluß

nur erschwert, so entsteht, zuweilen auch ohne nachweisbares Hindernis, eine zylindrische, rosenkranzförmige oder multiple kleinzystische Erweiterung der Kanäle, die wegen der begleitenden Entzündung eine verdickte Wand haben. Die Innenfläche ist glatt, gelegentlich mit Kalkplatten belegt, der Inhalt schleimig, selten mörtelartig, zuweilen mit Blut untermischt. Außerdem gibt es, zumal im Schwanzteil, große, seltene, aber wegen ihres (bis kopfgroßen) Umfanges praktisch wichtige solitäre **Zysten.** Ihre Entstehung ist noch nicht ausreichend geklärt. Es kommen primäre (auch traumatische) Hämorrhagien (s. o.), deren Blut resorbiert und durch Flüssigkeit ersetzt wird, während die Wand sich abglättet, und primäre (umschriebene Fettgewebs-) Nekrosen mit Blutungen in Betracht. Die Hämorrhagie wird durch eine Braunfärbung der Wand durch Hämosiderin, die Nekrose dadurch nahegelegt, daß man auf der Innenwand manchmal noch nekrotische Abschnitte findet. Außer diesen großen einfachen Zysten gibt es sehr selten zystische Tumoren, *Zystadenome.*

6. Geschwülste.

Größere Bedeutung beansprucht allein das **Karzinom.** Es tritt in allen Teilen auf, am häufigsten im *Kopfabschnitt.* Es bildet nuß- bis apfelgroße, auch wohl größere Knoten. Ihre Grenze gegen das Drüsengewebe ist nicht immer deutlich. Das Karzinom ist meist ein Szirrhus, sehr selten ein Gallertkrebs, das Epithel teils kubisch, teils zylindrisch, wohl meist ein Derivat des Ausführungsgangepithels. Der Tumor führt zu Durchwachsung und Zerstörung des Organes und zu Verlegung der Gänge. Größere Knoten verwachsen mit Milz oder Magenwand, Nebenniere und vor allem mit dem Duodenum. In dieses kann der Krebs hineinwachsen und das Lumen durch Prominenz oder narbige Retraktion, ferner den Ductus choledochus verengen, so daß tödlicher Ikterus eintritt. Er ulzeriert und kann das Aussehen eines primären Duodenalkrebses darbieten. Metastasen erfolgen in die prävertebralen und die portalen Lymphdrüsen, nach Einbruch in die Pfortaderäste auch in die Leber (s. o.).

Sekundär kommt das Karzinom weniger metastatisch als durch Übergreifen benachbarter Krebse (des Magens, des Duodenums) vor.

Pankreas und Diabetes.

Über die Bedeutung des Pankreas für den *Diabetes* s. S. 60. Alle hier genannten Veränderungen des Organes können Glykosurie bewirken, wenn sie das Organ in ganzer Ausdehnung schädigen. Sehr häufig findet man aber bei Diabetes makroskopisch keine deutliche Veränderung. Mikroskopisch sieht man dann oft Abnormitäten der LANGERHANSschen Inseln: hydropische Quellung, Atrophie oder hyaline Umwandlung, bei der die Epithelien durch eine zwischen sie gelagerte hyaline Substanz zugrunde gehen (Fig. 608). Selten sind die hyalinen Inseln verkalkt. Es ist aber immer noch eine offene Frage, ob Veränderungen an den Inseln allein zum Diabetes führen oder ob auch solche des übrigen Pankreasgewebes dazu erforderlich sind.

Nicht selten sind alle diese Veränderungen so geringfügig, daß sie zur Erklärung nicht ausreichen. Dann kommt nach HEIBERG noch die *Zahl der Inseln* in Betracht, die auffallend gering sein kann, so daß auf ihre Insuffizienz geschlossen wird. Solche Befunde ließen sich am besten mit der *Erblichkeit* des Diabetes vereinigen, die nicht wohl auf

degenerativen Veränderungen beruhen kann (vgl. RIBBERT, D. med. Woch. 1915 S. 34).

Bei Diabetes finden sich mancherlei *sekundäre Veränderungen anderer Organe:* Die *Nieren* zeigen oft eine hochgradige *Fetteinlagerung* in ihre Epithelien (Fettspeicherung, fettige Degeneration?), die manchmal mit Albuminurie verbunden ist, ferner *Glykogeneinlagerung* in bestimmte Harnkanälchenabschnitte. Bei dem sogenannten Bronzediabetes findet sich eine pigmentreiche *Leberzirrhose.* In der *Lunge* kommt es oft zur Gangrän, manchmal mit *Schimmelpilz*entwicklung. Auch das Wachstum des *Soors* wird durch den Diabetes befördert, ferner das der pyogenen Kokken, daher die häufige *Furunkulose* bei Diabetikern. Endlich entsteht nicht selten auch schon bei jüngeren Individuen Gangrän an den *Extremitäten* auf Grund einer unter dem Einfluß des

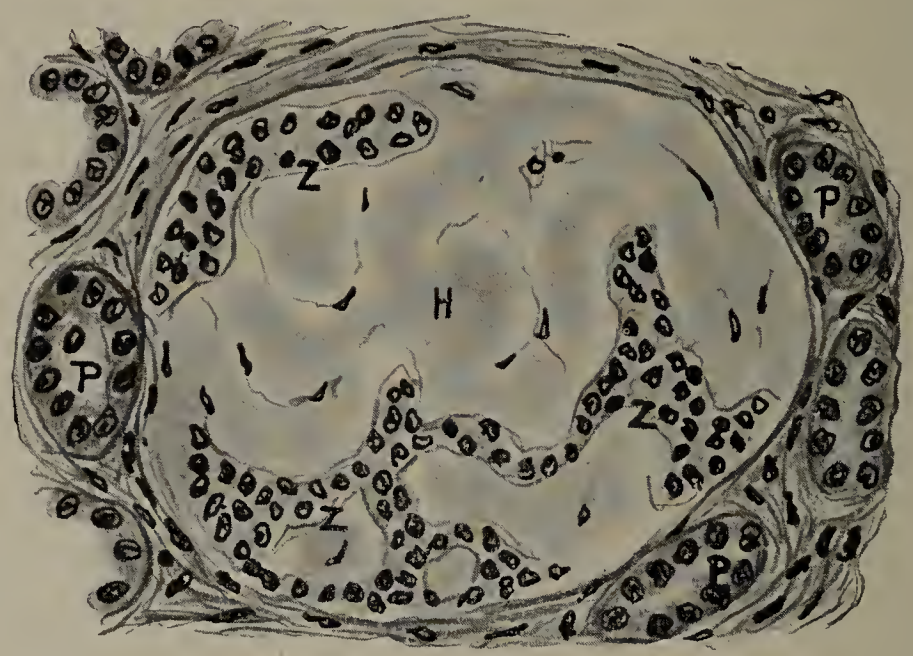

Fig. 608.

LANGERHANSsche Insel bei Diabetes. Hyaline Massen *H* haben das Epithel zum größten Teil verdrängt. Ringsum Pankreasalveolen *P P.*

Diabetes frühzeitig entwickelten Mediaverkalkung mit Thrombose, aber auch bei Ansiedelung von Bakterien in dem durch den Zuckergehalt für sie disponierten Gewebe.

H. Bauchfell.

1. Mißbildungen.

Das Netz kann fehlen oder zu groß, das Mesenterium zu kurz oder zu lang sein. Ferner kommen Spalten und Löcher im Netz und Gekröse vor, ebenso abnorme Falten und Taschen des Wandperitoneums. In beiden Fällen können Inkarzerationen bzw. innere Hernien entstehen.

2. Die angeborenen und erworbenen Brüche (Hernien).

Unter **Eingeweidebruch** verstehen wir die aus dem normalen Peritonealraum heraus erfolgende Verlagerung von Baucheingeweiden in eine mit der Bauchhöhle zusammenhängende **taschen- oder sackartige Ausstülpung,** deren innerste Lage von dem Peritoneum gebildet wird. Die Ausstülpungen können kongenital bereits vorhanden oder später entstanden sein. Danach unterscheiden wir angeborene und erworbene **Hernien.**

Außerdem teilen wir die Brüche in äußere, die unter der Haut sichtbar werden, und in innere ein, die in der Bauchhöhle eingeschlossen bleiben.

Die Ausstülpung des Bauchfelles samt den dazu gehörenden Weichteilen wird **Bruchsack** genannt, die Eingangsöffnung heißt **Bruchpforte.**

Die (akzessorischen) Hüllen des Sackes werden manchmal von allen Schichten der vorgebuchteten Stelle der Bauchwand gebildet, in anderen Fällen, wenn der Bruch sich zwischen Muskeln oder in Gefäß- und Nervenscheiden vorschiebt, von lockerem Bindegewebe oder von Faszien. In seltenen Fällen kann das Peritoneum zerreißen. Dann stößt der Inhalt direkt an die

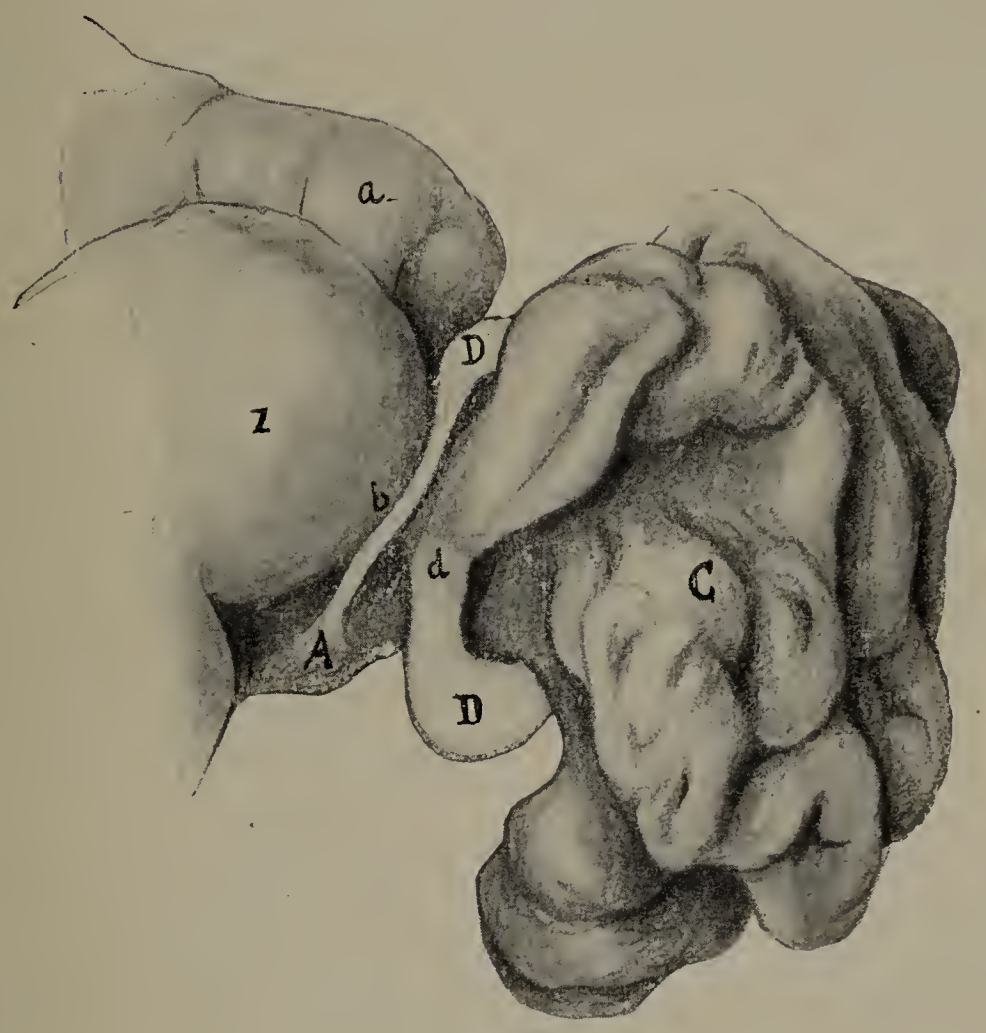

Fig. 609.

Inkarzeration eines Konvolutes von Dünndarmschlingen *C* durch ein am Mesenterium bei *A* angeheftetes MECKELsches Divertikel, welches bei *d* aus dem Darm entspringt, hinten um das Darmkonvolut herumläuft und es einschnürt. Bei *b* Einschnürungsstelle des zuführenden Astes *Z*, *a* abführende Schlinge.

akzessorischen Hüllen. Durch Einschnürungen an der Wand des Sackes entstehen sanduhr- und rosenkranzförmige Hernien. Mitunter bilden sich zwei Hernien nebeneinander mit gemeinschaftlichem oder getrenntem Hals.

Der Bruchinhalt besteht am häufigsten aus größeren oder kleineren Darmabschnitten; meist tritt zunächst nur eine kleine Partie ein, die aber allmählich mehr Darmschlingen nachzieht, dementsprechend wird Hals und Körper des Bruchsackes ausgeweitet. In alten Hernien (namentlich der Leistengegend) kann schließlich der größte Teil des Darmes liegen. Leisten- und Kruralhernien enthalten meist untere Dünndarmschlingen, zuweilen auch Wurmfortsatz oder Ovarium, links das S romanum, in Nabelbrüchen liegen häufig Teile des Colon transversum. Tritt nur ein (pilzförmiger) Wandabschnitt in den Sack, so liegt eine LITTRÉsche Hernie vor.

Außer Darm und Mesenterium finden sich oft Teile des Netzes im Bruch; sie verwachsen häufig mit der Wand oder der Bruchpforte. Wucherung des Fettgewebes führt zu lipomähnlichen Anschwellungen.

Der Bruchinhalt kann beweglich, in die Bauchhöhle zurückzuschieben sein (reponibler Bruch) oder unbeweglich wegen Verwachsungen oder Enge der Pforte oder beträchtlicher Größe (irreponibler Bruch).

Die *Entstehung der Hernien* wird einmal aus einem abnormen intraabdominellen Druck erklärt, der die Eingeweide an nachgiebigen Stellen herausdrängt, oder daraus, daß diese ohnehin schwachen Stellen ungewöhnlich wenig widerstandsfähig sind, so daß sie schon dem normalen Druck nachgeben. Am deutlichsten ist das z. B. bei offenem Leistenkanal. Auch soll durch Wucherung von Fettgewebe im subserösen Zellgewebe und durch dessen Zug das Peritoneum ausgezogen werden können. In diesen Fällen wirkt der erhöhte Druck begünstigend.

a) Äußere Hernien.

1. Die **Leistenhernien** (Herniae inguinales) entstehen durch Eindringen des Darmes in den Canalis inguinalis. An der Innenfläche des Peritoneums liegen in der Inguinalgegend zwei Foveae inguinales, die Fovea inguinalis medialis und lateralis. Letztere entspricht dem Leistenkanal, der dem Deszensus des Hodens diente und in der Norm obliteriert. Bleibt er offen, so bildet sich durch Eintritt von Darmschlingen in ihn die angeborene Leistenhernie. Diese ist daher stets eine äußere, d. h. die Bruchpforte ist nach außen von der Art. epigastrica und der durch sie gebildeten Bauchfellfalte gelegen. Die Darmschlinge liegt mit dem Hoden in einer gemeinschaftlichen Höhle.

Die erst im späteren Leben erworbenen Leistenbrüche werden nach ihrer Austrittsstelle eingeteilt:

a) Äußerer Leistenbruch. Der Austritt von Darm, Netz usw. erfolgt durch die Fovea ing. lat. (nach außen von der Art. epigastrica). Gelangt der Darm bis in das Skrotum, so liegt ein Skrotalbruch vor. Der Darm ist durch den Bruchsack von dem Hoden getrennt. Beim Weibe entspricht die herniöse Ausstülpung der Insertionsstelle der Ligamenta rotunda.

b) Innerer (gerader) Leistenbruch. Der Darm tritt durch die mediale Fovea inguinalis hervor (nach innen von der Art. epigastrica), dringt aber selten tiefer in das Skrotum ein. Zuweilen durchbricht der Bruch die vordere Wand des Leistenkanales und tritt an einer ungewöhnlichen Stelle unter die Haut (Hernia parainguinalis).

Als Hernia inguinalis properitonealis hat Kroenlein einen aus zwei Fächern bestehenden Bruchsack bezeichnet, von denen das eine Fach sich durch den Leistenkanal nach außen erstreckt, das andere hinter der Bruchpforte, aber vor dem parietalen Blatt des Bauchfelles liegt.

2. Die **Schenkelhernien** (Herniae crurales) sind entsprechend der Scheide der Schenkelgefäße ausgestülpt und beim weiblichen Geschlecht die häufigeren. Die Bauchorgane liegen zunächst in der Gefäßscheide, weiterhin treten sie durch eine Lücke derselben. Der Bruch kommt dann an der Einmündung der Vena saphena magna in die V. cruralis nach innen von letzterer durch die Fovea ovalis hervor. Um den Bruchsack findet sich meist verdichtetes Bindegewebe.

3. **Hernia ischiadica.** Der Bruchsack tritt längs des Nerv. ischiadicus durch die Incisura ischiadica hervor und bildet eine unter dem Musc. glutaeus maximus gelegene Geschwulst.

4. **Hernia perinealis.** Bei Prolapsen des Urogenitalapparates oder des Rektums werden die Durchtrittsstellen im Diaphragma pelvis erweitert; in die vorgebuchteten Teile (Rektum, Vagina) können sich Darmabschnitte einstülpen (*Prolapshernien*).

5. **Hernia obturatoria,** vorzugsweise beim weiblichen Geschlecht, dringt durch die Membr. obturatoria neben der Arterie und dem Nervus obturatorius, nach innen von letzterem, hervor.

6. **Hernia umbilicalis.**

a) Angeborener Nabelbruch (Nabelschnurbruch) besteht in Verlagerung einer Darmschlinge in den Anfangsteil des Nabelstranges,

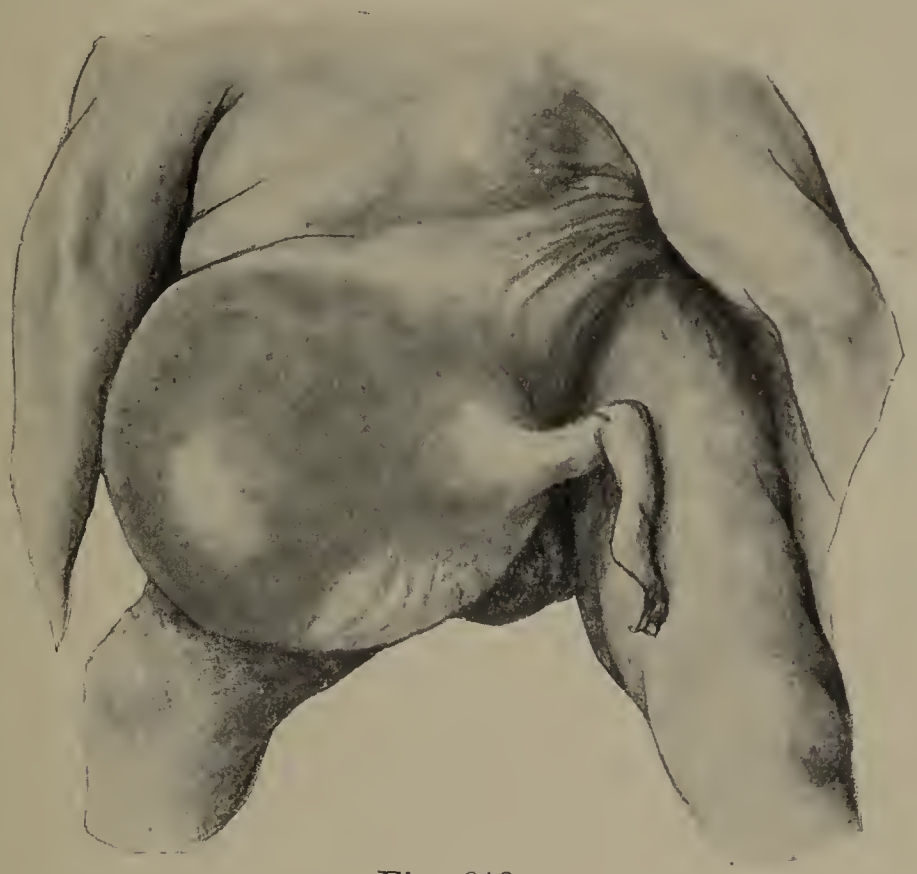

Fig. 610.
Bauchbruch mit nach links gerichteter Nabelschnur.

der zu einem Sack ausgedehnt wird, in dessen Wand die Nabelgefäße verlaufen. Zuweilen erfolgt intra partum Ruptur dieses Sackes.

Bauchbruch (Ectopia viscerum, Eventratio) ist eine Mißbildung, bei der die vordere Bauchwand nur durch das Amnion gebildet wird, das sich als weiter Sack vorbuchtet und den größten Teil der Baucheingeweide enthält (Fig. 610).

b) Erworbener Nabelbruch ist verursacht durch Eindringen von Bauchhöhleninhalt (namentlich Netz) in den Nabelring, besonders beim Neugeborenen, dessen Nabelnarbe noch geringe Resistenz bietet, bei Erwachsenen nach Erweiterung des Nabels durch Schwangerschaft, Fettgewebswucherung usw.

7. **Herniae ventrales** treten meist an den Rändern der Muskeln, am häufigsten in der Linea alba hervor. Man unterscheidet die Hernia abdominalis mediana (lineae albae) und lateralis. Sie entstehen infolge bedeutender Ausdehnung der Bauchwand und durch Dehnung der Narben nach Laparotomie (Narbenbrüche).

b) Innere Hernien.

1. **Zwerchfellbruch** (Hernia diaphragmatica).

a) Die angeborene Zwerchfellhernie tritt durch einen Defekt des Zwerchfelles, das ganz fehlt oder eine abnorme meist linksseitige Öffnung hat (falsche Zwerchfellhernie). Es gelangen Bauchorgane (Magen, Milz, Darmschlingen, Leber) in die Brusthöhle und komprimieren die Lunge, die in der Entwicklung zurückgeblieben ist. Große derartige Hernien schließen das Leben aus. Selten ist das Zwerchfell im Centrum tendineum nach oben zu einem Sack ausgestülpt (wahre Zwerchfellhernie), in dem die Eingeweide liegen.

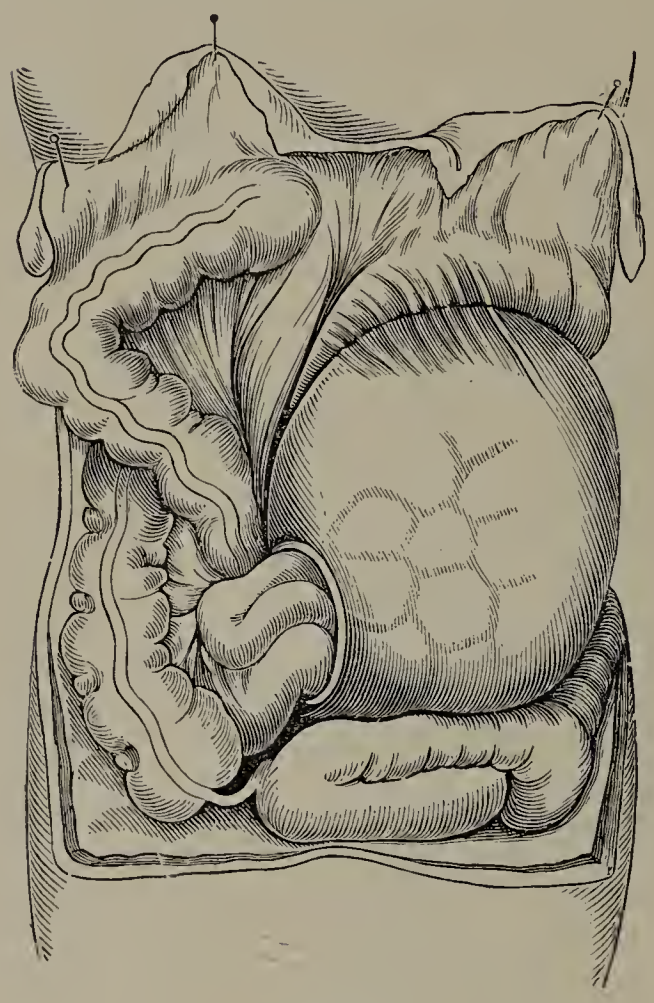

Fig. 611.
Große Retroperitonealhernie (H. duodeno-jejunalis). Nach TREITZ.

b) Die erworbenen Zwerchfellbrüche sind traumatische und nicht traumatische. Erstere entstehen meist durch Stiche in das Zwerchfell. Sie sind häufiger links, weil rechts die Leber die Stichöffnung verdeckt.

2. **Bauchfellbruch** (Hernia retroperitonealis). Durch die Untersuchungen von TREITZ sind vorzugsweise drei Stellen des Peritoneums bezeichnet, die zu Bruchsäcken ausgestülpt werden können.

a) Die Fossa jejuno-duodenalis, begrenzt durch eine sichelförmige Duplikatur des Bauchfelles (Plica duodeno-jejunalis), zwischen linker Duodenal- und rechter Aortenwand (an der linken Seite des dritten Lendenwirbels). — In den aus ihr sich bildenden Retroperitonealhernien (TREITZsche *Hernien*) kann nur eine Schlinge oder auch der ganze Dünndarm liegen (Fig. 611: Hernia retroperitonealis completa.) Der Bruch bleibt meist ohne Symptome. Reißt der Bruchsack, so kann die Plica duodeno-jejunalis als ein Band bestehen bleiben und event. Inkarzeration bewirken.

b) Die Fossa intersigmoidea (nach WALDEYER bei 84 Prozent aller Erwachsenen) liegt im Mesokolon der Flexura sigmoidea. Ihr Eingang findet sich am unteren Blatte des Mesokolon. Die Hernien sind sehr selten und meist ohne klinische Bedeutung.

c) Die Fossa retrocoecalis ist eine zwischen den Blättern des Mesocolon ascendens gelegene Peritonealtasche unter dem Cöcum. Aus ihr hervorgehende Hernien sind sehr selten.

Auch die Bursa omentalis kann durch Vermittelung des Foramen Winslowii als Bruchtasche dienen.

c) Folgen der Hernien.

Pathologische Veränderungen des Bruchsackes und seines Inhaltes sind häufig. Der Sack verdickt sich. Zwischen ihm und dem Inhalt bilden sich durch Entzündungsprozesse strang- oder flächenförmige Adhäsionen.

Die wichtigste Komplikation ist die **Einklemmung (Inkarzeration)**. Sie ist charakterisiert durch Undurchgängigkeit der Darmschlingen in der Bruchpforte, Kotstauung in dem zuführenden Darm (Ileus) und Ernährungsstörung des Bruchinhaltes infolge Kompression der Gefäße. Sie entsteht, wenn bei zu starker Füllung der im Sack gelegenen Darmteile (mit Kot oder Gas) die im Halse befindlichen Schlingen abgeknickt werden oder wenn die Pforte sich entzündlich verengt.

An den Därmen im Bruchsack (Fig. 612) entsteht venöse Hyperämie, hämorrhagische Infiltration mit den beim Darm besprochenen Folgen: Nekrose, Gangrän, Peritonitis, Darmzerreißung. Der im Bruchring eingeschnürte Darm wird anämisch-nekrotisch. Wird die Einklemmung durch den Chirurgen gehoben, so kann sich der venös gestaute Darm erholen, der schwerer veränderte muß reseziert werden.

Fig. 612.

Darmschlinge, deren dunkel gehaltener (hämorrhagischer), nur zur Hälfte gezeichneter Abschnitt *H* in einem Bruchsack eingeklemmt war. Median die im Bruchring eingeschnürte, anämisch-nekrotische Stelle mit kollateraler Randhyperämie. *F* der außerhalb des Bruchsackes befindliche, mit Fibrin belegte Darmteil. *M* Mesenterium.

3. Zirkulationsstörungen.

Blutungen bei Gefäßzerreißungen (bei Aneurysmen), bei Operationen und Verletzungen der Bauch- und Beckenorgane können bis auf Pigmentreste resorbiert, auch teilweise organisiert werden. Sind sie sehr reichlich, wie z. B. bei Tubarabort oder -ruptur, so kann Verblutungstod eintreten.

Aszites tritt auf bei allgemeiner und Pfortader-Stauung. Die Flüssigkeitsmenge kann viele Liter betragen, den Bauch stark auftreiben und die Organe verdrängen. Auch bei Hydrämie (bei Nephritis) ist Aszites vorhanden, ebenso bei Veränderungen des Bauchfelles (s. unten), zumal bei entzündlichen.

4. Entzündung, Peritonitis.

Bauchfellentzündungen sind häufig. Sie entstehen durch Bakterien, die in den Peritonealraum und zwar meist von primär entzündeten Organen aus hineingelangen, so von Entzündungen der Magen- und Darmschleimhaut (des Wurmfortsatzes), der Pleura, der Gallenblase, der Genitalorgane, besonders der weiblichen (wegen der puerperalen Prozesse),

ferner der Niere, Milz, Leber, des Pankreas. Besonders zu fürchten sind Perforationen der genannten Hohlorgane (auch der Harnblase) oder eitriger Prozesse der soliden Organe (Perforationsperitonitis). Auch penetrierende Verletzungen der Bauchwand führen zu Peritonitis. In seltenen Fällen läßt sich die Eintrittspforte der Bakterien (besonders Pneumokokken) nicht nachweisen.

Die Entzündung wird entweder, besonders bei plötzlicher bakterieller Invasion, rasch eine allgemeine oder sie beschränkt sich auf die Umgebung der Infektionsquelle. Bei langsam eintretender Infektion kann durch Verklebung der benachbarten Peritonealflächen der Entzündungsherd sich *abkapseln*.

Neben den *pyogenen Kokken* kommt besonders das Bacterium coli (bei Perforationen) in Betracht. Außerdem spielen Tuberkelbazillen oft eine Rolle, seltener Typhusbazillen, Milzbrandbazillen, Aktinomyzes u. a.

Die Entzündung ist durch reichlichen oder geringeren Flüssigkeitserguß ausgezeichnet, bald findet sich viel, bald weniger Fibrin. Sehr häufig ist sie eitriger Natur. Die Serosa ist ungleichmäßig gerötet, die größeren Gefäße treten hervor. Das Fibrin führt zu einer Verklebung der Därme mit dem Peritoneum parietale und mit den Bauchorganen und der Schlingen untereinander. In frühen Stadien ist an letzteren eine den Verklebungen entlang laufende starke Injektion zu sehen. Eiter sammelt sich im kleinen Becken und in tieferen Teilen der Bauchhöhle oder zwischen den verklebten Darmschlingen an und quillt bei deren Lösung hervor. Bei **Perforationsperitonitis** hat das Exsudat gern jauchigen Charakter. Der Eiter ist dünner, schmieriger, mißfarben, graurot, bräunlich, übelriechend, manchmal mit Darminhalt untermischt, fäkulent. Gleichzeitig finden sich nicht selten Gase aus dem Darm oder durch Bakterien gebildet. Sie treiben den Bauch stark vor. Die Peritonitis *schadet* durch Allgemeininfektion und durch Beeinträchtigung (Lähmung) der Peristaltik (Meteorismus, Ileus).

Heilt sie, so bleiben aus Organisation des Fibrins hervorgegangene Verwachsungen zurück, die teils die Organe kurz aneinanderheften, teils sich als längere Stränge zwischen ihnen ausspannen. Sie können ohne alle Folgen bleiben. Wir finden sie z. B. zwischen Gallenblase und Darm, Leber und Zwerchfell, Milz und Umgebung, Darmschlingen und zwischen ihnen und der Bauchwand, zwischen den Beckenorganen und den Därmen usw. Über dabei eintretende Inkarzerationen s. o.

Wenn *Tuberkelbazillen* in die Bauchhöhle gelangen (s. u.), bilden sich auf dem gesamten Peritoneum oder streckenweise stärker oder nur in einzelnen Abschnitten miliare (Fig. 357) oder größere **Tuberkel** (Fig. 613), die gern vor allem das Netz dichtgedrängt durchsetzen, oder das parietale Peritoneum, oder hauptsächlich die Unterfläche des Zwerchfelles einnehmen. Über Serosatuberkulose bei Darmgeschwüren und über die Unterscheidung von miliarer Karzinose s. oben unter E.

Die Entwicklung der Knötchen kann langsam, unmerklich oder rasch mit heftigen Entzündungserscheinungen erfolgen, sie ist meist von der Bildung eines serösen oder serofibrinösen oder eitrigen Exsudates begleitet.

Die Tuberkel konfluieren gern auch zu größeren Knötchen, die netzförmig (Fig. 613) und zu ausgedehnten, plattenförmigen, verkäsenden

Produkten miteinander vereinigt sind. Das Netz kann in einen verdickten, eine große derbe Platte darstellenden Körper umgewandelt sein. Oft kommt es ferner zu Verwachsungen der Peritonealflächen, zumal nach Darmtuberkulose. Sie können so weit gehen, das kaum irgendwo noch eine freie Serosafläche zu finden ist. Die Trennung macht Schwierigkeiten, weil die Verwachsungen oft sehr fest sind. Der Darm reißt bei den Lösungsversuchen bald hier, bald dort ein. In den Verwachsungsmassen finden sich Reste der tuberkulösen Produkte gern in Gestalt verkäster Massen.

Umschriebene Peritonealtuberkulose schließt sich an primäre Tuberkulose des Darmes, der weiblichen Genitalorgane (der Tuben), der Lymphdrüsen oder der Pleura an. Es kann so aber auch eine *allgemeine* Bauchfelltuberkulose entstehen, die indessen auch vorkommt, ohne daß sich eine primäre Tuberkulose von *Nachbarorganen* nachweisen läßt. Dann ist sie *metastatisch* (zuweilen neben gleichzeitiger Pleura- und Herzbeteltuberkulose) zustande gekommen.

Miliare Tuberkulose des Bauchfells findet sich manchmal bei *Leberzirrhose*. Sie wird durch die dabei vorhandenen Zirkulationsstörungen begünstigt worden sein.

Tuberkelähnliche Produkte werden durch Fremdkörper, die in die Bauchhöhle gelangten, erzeugt, durch Parasiten (Oxyuris, S. 10), Inhaltsmassen von geplatzten Echinokokken und Ovarienzysten Darminhalt (pflanzliche Gebilde) nach Perforationen.



Fig. 613.

Grobknotige Tuberkulose der Serosa des Dünndarmes bei allgemeiner tuberkulöser Peritonitis. Die einzelnen Knoten sind vielfach durch schmale Züge netzförmig miteinander verbunden.

5. Geschwülste.

Primäre, gutartige aus dem *Bauchfell selbst* hervorgehende Tumoren sind so gut wie unbekannt. Vor der Wirbelsäule und im Mesenterium finden sich gelegentlich Zysten, die meist aus Lymph- bzw. Chylusbahnen entstehen und demgemäß bald eine wäßrige, bald eine milchige Flüssigkeit enthalten. Sie können mannskopfgroß werden. Sehr selten sind auch maligne primäre *epitheliale* Tumoren, deren Ausgangspunkt meist nicht mehr festzustellen, aber entweder das Peritonealepithel oder fetales abgesprengtes Epithel ist. Diese primären peritonealen Tumoren bilden umfangreiche platte, feste oder auch gallertige Massen, *Gallertkrebse*, in denen das Epithel sehr zurücktreten kann.

Weit häufiger sind die sekundären Neubildungen. Fast immer sind es **Karzinome,** meist bei Krebsen der Bauchorgane (Magen, Gallenblase usw.). Die Tumorentwicklung erfolgt kontinuierlich (s. Magen und Gallenblase) oder diskontinuierlich, wenn abgelöste Zellen durch die Peristaltik oder im Aszites fortbewegt werden und sich im Bauchfellraume hier oder dort festsetzen. Dann kann das Peritoneum mit miliaren weißgrauen Knötchen übersät sein. Eine Unterscheidung von miliarer *Tuberkulose* ist zumal bei Operationen nicht immer leicht.

Die Krebsknötchen (Fig. 614) sind weißer als die Tuberkel und bleiben so, während die gewöhnlich zahlreicheren und gleichmäßiger verteilten Tuberkel durch zentrale Verkäsung trübgelb werden. Die miliaren Neubildungen fließen vielfach zu krebsigen Platten zusammen. Meist besteht Aszites aus einer gelben, gelbroten, manchmal blutig untermischten

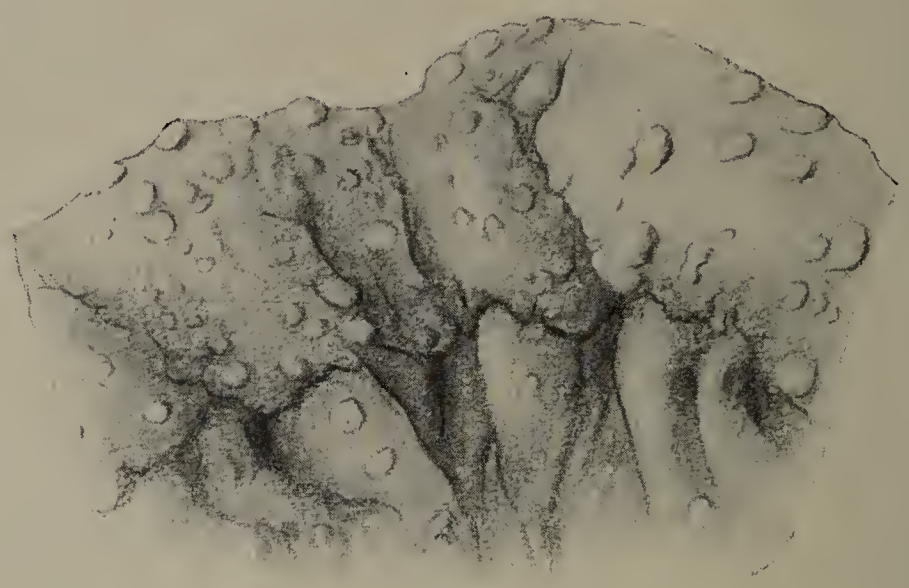

Fig. 614.

Karzinose des Bauchfelles. Man sieht besonders auf der Darmserosa zahlreiche kleinere und größere weißgraue (nicht verkäsende) Tumorknötchen.

Flüssigkeit, oft mit reichlichen Fibringerinnseln. Dann ist das entzündete Peritoneum diffus oder fleckig, zumal über und neben den Krebsknoten stark injiziert. Bei Karzinose nach primärem Szirrhus des Magens oder Darmes kommt es oft zu hochgradiger Schrumpfung des Mesenteriums,

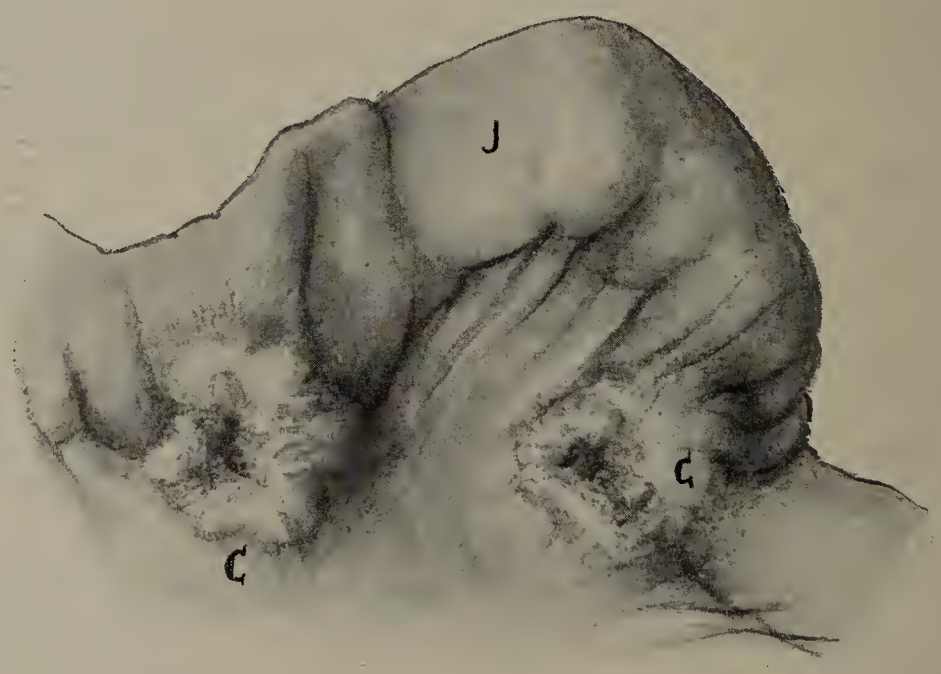

Fig. 615.

Metastatische Karzinomknoten am Ansatz des Mesenteriums an den Dünndarm *J*. Die beiden Knoten *C C* sind derb, zentral narbig vertieft. Sie haben durch Schrumpfung den Darm herangezogen und verengt.

so daß die Därme der hinteren Bauchwand genähert und durch das starre Mesenterium fixiert werden.

Die Krebszellen lokalisieren sich gern an der **Ansatzlinie des Mesenteriums** an den Darm (Fig. 615), weil hier die Zellen am meisten geschützt liegen und deshalb anwachsen können. In Abständen oder in dichten Reihen treten Geschwulstknoten auf, deren Schrumpfung zu Stenosen

der befallenen Darmabschnitte führen kann. Es kommt vor, daß diese Stenosen schwere Erscheinungen machen, bevor der primäre Krebs erkannt wurde. Eine wichtige Lokalisation ist ferner die in dem Douglasschen Raume, in den die Zellen, ebenso wie andere Elemente (Tuberkelbazillen usw.), innerhalb der Aszitesflüssigkeit heruntersinken und sich ansiedeln (*Schlammfang des Peritoneums*). Hier finden sich oft die größten Knoten (s. Ovarium). Es kommt vor, daß sie in die Wand des Rektums hineinwachsen und dann, zumal wenn sie durch Schrumpfung eine Stenose bewirken, einen *primären Mastdarmkrebs vortäuschen.*

Sekundäre Tumorbildung ist auch aus Epithelien geplatzter oder bei Operationen verletzter Ovarialzysten möglich. Die Epithelien bilden wieder Zysten verschiedener Größe und Zahl oder papilläre Gebilde.

Der gallertige Inhalt von Ovarialkystomen kann, wenn er in der Bauchhöhle liegen bleibt, von hier aus organisiert und zystenähnlich abgekapselt werden. Dieser Prozeß, das *Pseudomyxoma peritonei* (Werth) kann außerordentlichen Umfang erreichen, weil auch geringere in die Bauchhöhle gelangende Schleimmengen in der in ihr befindlichen Flüssigkeit sehr stark aufquellen. Es kommt aber auch vor, daß aus den Zysten stammende Epithelien sich auf dem Peritoneum festsetzen, dort anwachsen und nun ihrerseits *Schleim bilden.* Alle diese Vorgänge finden sich in ähnlicher Weise auch nach Perforation eines mit Schleim gefüllten *Wurmfortsatzes*, der ja nur geringere Mengen *konzentrierten* Schleimes liefern kann. Das Peritoneum kann mit zystenähnlichen Gebilden bedeckt sein.

6. Freie Körper der Bauchhöhle.

Freie Körper können aus vergrößerten, stielgedrehten und abgeschnürten Appendizes epiploicae hervorgehen. Abgetrennte subseröse Uterusmyome kommen ebenfalls als freie Körper vor (Rindfleisch).

7. Parasiten.

Der Echinokokkus findet sich isoliert oder neben Leberechinokokkus. Man trifft (selten!) kirschgroße obsolete, verkalkte Blasen frei oder dem Peritoneum aufsitzend, oder der Echinokokkus füllt die Bauchhöhle aus. Aus Leberechinokokken durch Platzen frei werdende Tochterblasen können auf dem Bauchfell anwachsen.

Elfter Abschnitt.

Respirationsorgane.

A. Nase und Nebenhöhlen.

1. Mißbildungen.

Es wurde beobachtet: Fehlen der unteren Nasenmuschel, knöcherner Verschluß der Choanen, abnorme Enge der Nasenhöhle, Verbiegung des Septums und dadurch Verengerung der einen Nasenhälfte, Verwachsung der Nasenlöcher durch häutige Membranen.

2. Zirkulationsstörungen.

Zirkulationsstörungen werden durch den Reichtum an Gefäßen, zumal der unteren Muschel, wo sie ein kavernöses Gewebe bilden, begünstigt. Passive Hyperämie kann die Schleimhaut erheblich, manchmal polypös verdicken.

Blutungen (Epistaxis), bei Hyperämien, Neubildungen, manchen Blutveränderungen und im Beginn von Infektionskrankheiten, können erheblich und sogar tödlich sein. Meist erfolgen sie aus kleinen venösen Gefäßen, gewöhnlich im vorderen Abschnitte der Nasenhöhle.

3. Entzündungen.

Der akute Katarrh, Schnupfen, Coryza, *Rhinitis* ist häufig. Von ihm leitet sich die Bezeichnung Katarrh her (*καταῤῥέω*, herabfließen). Man sieht Hyperämie, Bildung reichlichen Schleimes mit später eitrigem Charakter, Heilung oder Übergang in den chronischen Zustand. Es handelt sich um einen infektiösen Prozeß. Inwieweit aber *bestimmte* Bakterien eine Rolle spielen, ist fraglich. Man findet die auch in der normalen Nase vorkommenden Kokken, Diplokokken, Streptokokken und Staphylokokken. Die Nasenschleimhaut ist hochgradig hyperämisch und geschwollen bei dem *Heufieber*, *Heuschnupfen*, das nur bei disponierten Individuen bei Einatmung der Pollenkörner blühender Gräser auftritt. Rhinitis wird ferner bewirkt durch Fortleitung eines Gesichtserysipels, durch Infektion mit Tripperkokken, bei Masern, Pocken, Scharlach, bei Diphtherie unter Pseudomembranbildung. Chronische Rhinitis entsteht aus der akuten, namentlich nach wiederholten Rezidiven, ferner bei längerer Einwirkung von Fremdkörpern, Tumoren, Geschwüren. Hochgradige Hyperämie und Schwellung, Vergrößerung der Drüsen und Vermehrung des Schleimhautbindegewebes kennzeichnen sie. Nach lange bestandener Schwellung kann Atrophie eintreten.

Die Ozaena simplex (Rhinitis foetida atrophicans) zeigt eine hochgradige Atrophie der Schleimhaut und Bildung eines übelriechenden Sekretes; es bilden sich derbe grünliche und bräunliche Borken. Das Riechepithel wird durch geschichtetes, manchmal auch verhornendes Plattenepithel ersetzt. Die Veränderung findet sich bei Skrofulose, aber auch bei sonst gesunden Individuen. Ätiologisch wird u. a. ein Bacillus mucosus ozaenae beschuldigt.

An einer Rhinitis nehmen auch die Nebenhöhlen nicht selten teil. Es gibt aber auch selbständige von Traumen oder Zahnkaries abhängige Prozesse, besonders der Oberkieferhöhlen. Die Kommunikation mit der Nase ist manchmal aufgehoben, dann sammelt sich das entzündliche Produkt in den Nebenhöhlen (auch der Stirnhöhle) an. Bei Anhäufung einer schleimig-serösen oder gallertigen Flüssigkeit spricht man von Hydrops des Antrum Highmori. Eiteransammlung kennzeichnet das *Empyem* der Höhle. Im ersteren Falle können die Wandungen verdünnt und eventuell, meist nach vorn, durchbrochen werden. Bei Eiterung kann die Wand kariös werden und ebenfalls perforieren. Der Inhalt der Stirnhöhle kann, meist nach der Nase, aber auch in die Schädelhöhle durchbrechen, und Meningitis veranlassen.

Es gibt auch eine *skrofulöse* Rhinitis, hauptsächlich im unteren Teile der Nasenhöhle, oft mit Ekzem der Oberlippe und derber Infiltration der Schleimhaut, sowie mit Bildung eingetrockneter Krusten und flacher Geschwüre.

Die Tuberkulose erzeugt flachere knötchenförmige Infiltrationen, zumal am Septum cartilagineum, später geschwürige Prozesse, zuweilen polypös vorspringende tuberkulöse Wucherungen, die nußgroß werden können. Die Nasentuberkulose ist meist sekundär. Sie entsteht u. a. durch Fortpflanzung des Gesichtslupus in die Nasenöffnungen, ferner durch Infektion mit Sputum, seltener hämatogen.

Die Syphilis macht in früheren Stadien katarrhalische Erkrankungen (Coryza, Ozaena syphilitica). Später entstehen gummöse Prozesse der Schleimhaut mit Geschwüren, manchmal eine gummöse Perichondritis und Periostitis mit Nekrose des Knochens. Die Prozesse sitzen meist am Septum und bewirken oft Perforation und ausgedehnte Zerstörung, auch der Muscheln und der Nasenbeine. Dann bricht das Gerüst zusammen, es entsteht die Sattelnase. Die Schleimhaut ist narbig verändert. — Der Rotz veranlaßt in der Schleimhaut Pusteln, Knötchen und Geschwüre mit gelblichem Grund, die auf Knorpel und Knochen übergehen können. Die Lepra ergreift gern den Naseneingang, der gewöhnlich die Eingangspforte darstellt. Sie erzeugt knotige, geschwürig aufbrechende Prozesse, auch auf der Nasenschleimhaut. Das Rhinosklerom ist eine seltene Entzündung der Umgebung des Naseneinganges mit Infiltration und knotiger Wucherung der Weichteile. Sie verläuft chronisch und kann sich auf die weitere Umgebung ausbreiten. Sehr selten wuchern Schimmelpilze in Nase und Nebenhöhlen.

4. Geschwülste.

Die *Schleimhautpolypen* und die polypösen Adenome verengern die Nasenhöhle einseitig oder, da sie gern mehrfach vorkommen, doppelseitig. Sie sitzen an der seitlichen Wand, die Schleimhautpolypen oberhalb der unteren Muschel, die anderen Polypen mehr an letzterer. Die Tumoren geben gern Veranlassung zu Blutungen. Über die Nasenrachenpolypen und über Osteome s. unter Geschwülsten im Allg. Teil.

Sarkome gehen mehr von den Nebenhöhlen als von der Nase aus. Karzinome sind am Naseneingang meist Plattenepithelkrebse, in Nase und Nebenhöhlen häufig Zylinderzellenkrebse. Sie füllen die Höhle aus, in der sie wachsen, bluten meist leicht, verdrängen die Umgebung oder zerstören sie, drängen den Gaumen nach unten, wachsen in die Mundhöhle oder durch die Knochen in die Orbita. Sie zerstören auch die Oberkiefer, können unter den Weichteilen sich vordrängen und durch das Siebbein in die Schädelhöhle wachsen.

5. Fremdkörper.

In die Nase, besonders bei Kindern, können Fremdkörper (Steinchen, Erbsen, Bohnen), auch Fliegen oder andere Insekten geraten und Entzündungen heftigster Art veranlassen. Fremdkörper und eingedickte Sekrete können verkalken und *Nasensteine* (Rhinolithen) bilden.

B. Kehlkopf und Luftröhre.

1. Mißbildungen.

Mangel der Epiglottis, der Gießbeckenknorpel, Asymmetrie, Kleinheit oder Spaltung der Epiglottis, ungewöhnliche Größe und Kleinheit des Kehlkopfes und Atresie kommen vor. Selten ist eine den Luftsäcken bei Affen ähnliche Erweiterung der Morgagnischen Taschen.

Fehlen und blinde Endigung der Trachea wird nur bei anderweitigen, das Leben nicht gestattenden Mißbildungen gefunden. Über Kommunikation mit dem Ösophagus s. oben. Erwähnung verdient eine Dreiteilung und das Entspringen eines eparteriellen (über der Arteria pulmonalis gelegenen) Astes des rechten Stammbronchus aus der Trachea (CHIARI). Endet der Ast blind, so liegt ein kongenitales Trachealdivertikel vor.

2. Zirkulationsstörungen.

Passive Hyperämie zeigt blaurote Injektion der Epiglottis und der Schleimhaut unterhalb der Stimmbänder. Blutungen, Ekchymosen treten auf bei Entzündungen, Erstickungen, Hämophilie. Ödem der Kehlkopfschleimhaut, in erster Linie der ary-epiglottischen Falten (Fig. 616) findet sich oft bei Stauungen, am hochgradigsten bei Entzündungen (Glottisödem s. u.).

Fig. 616.
Glottisödem in Anschluß an Milzbrandödem nach Pustula maligna der Halsgegend (1/3 der natürl. Größe).

3. Entzündungen.

a) Die Katarrhe.

Über katarrhalische Entzündung siehe die Bronchen. Akute Laryngitis zeigt Hyperämie, Ekchymosierung, Schwellung, auch oberflächliche Erosionen. Der chronische Katarrh zeigt geringere Schwellung, fleckige Rötung, zäheres Sekret. Die Schleimhaut ist körnig durch Schwellung der Schleimdrüsen. Die Schleimhaut wird durch Zellinfiltration starrer, weniger beweglich, manchmal partiell atrophisch.

Die von VIRCHOW als Pachydermia laryngis bezeichnete Veränderung die namentlich bei Potatoren vorkommt, besteht in Wucherung des Bindegewebes und Verdickung und weiterer Ausbreitung des Plattenepithels, das zugleich epidermoidalen Charakter annimmt. Es entstehen manchmal warzige Exkreszenzen, besonders am mittleren und vorderen Abschnitte der Stimmbänder.

b) Die pseudomembranösen Entzündungen.

Diphtherie des Larynx, der Trachea und der Bronchen (*Krupp*) schließt sich an die des Rachens an oder tritt selbständig auf.

Die Membranen (Fig. 617, 326) sitzen auf der Hinterfläche der Epiglottis und auf den Stimmbändern ähnlich fest auf wie im Rachen, füllen die MORGAGNIschen Taschen aus oder überbrücken sie und können kontinuierlich bis in die feineren Bronchen reichen. In diesen aber und in der Trachea sind sie wegen reichlicher Beimengung von Schleim, zumal über den Drüsenöffnungen weicher als oben, sitzen wegen des unter ihnen sezernierten Schleimes locker auf der nur wenig Haftpunkte liefernden glatten Basalmembran, lösen sich leicht in Röhrenform ab und können in dieser Gestalt ausgehustet werden, bilden sich aber gern wieder neu. Sie sind im Kehlkopf besonders dick und können die Glottis bis zur Erstickung verengen. Nach Ablösung der festhaftenden Membranen bleiben oberflächliche geschwürige Defekte zurück, die aber bei günstigem Verlauf bald heilen.

Auch bei anderen Infektionskrankheiten kommen Pseudomembranen vor, bei Masern, Scharlach (Fig. 497), Pocken, Typhus u. a. Die Membranen sind hier manchmal nur graue körnige, vielfach kleinfleckige, fest haftende Beläge. Auch sie können die Glottis verengern und bis in die Bronchen reichen.

c) Die phlegmonösen Entzündungen.

Entzündungen der Submukosa des Larynx führen zu Schwellungen, vor allem der Morgagnischen Ventrikel, der falschen Stimmbänder und der aryepiglottischen Falten; sie gehen meist mit einem ausgesprochenen Glottisödem einher (Fig. 616). Die Exsudation ist serös-eitrig, selten rein eitrig, sie schließt sich an Entzündungen der Umgebung, an Erysipel und phlegmonöse Entzündungen des Halses, an

Fig. 617.

Diphtherie des Larynx und der Trachea, *D* röhrenförmiger pseudomembranöser Ausguß der Trachea, die Röhre durch eine Sonde gekennzeichnet. Der Larynx mit unregelmäßigen Belägen. *E* Epiglottis, *Z* Zunge.

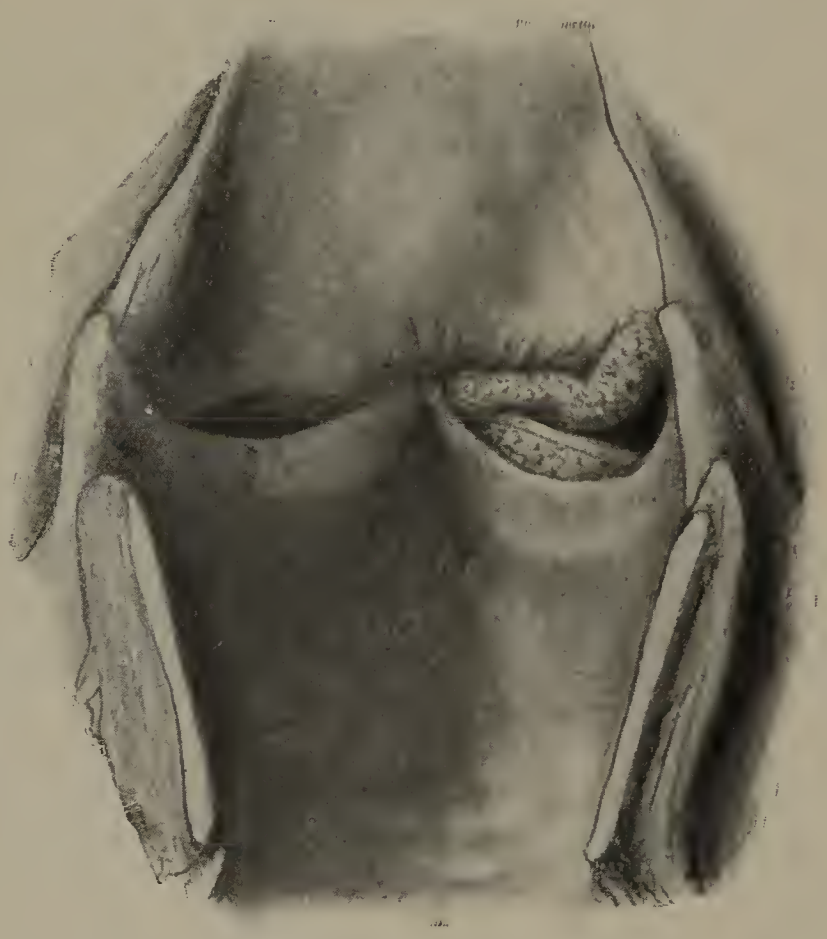

Fig. 618.

Tuberkulose des rechten Stimmbandes und der Morgagnischen Tasche, an deren oberem Rande man einen parallel laufenden aus tuberkulösem Granulationsgewebe bestehenden Wulst sieht. Das Stimmband ist größtenteils in ein Geschwür umgewandelt.

retropharyngeale Abszesse an. Die Schwellung des Kehlkopfeinganges kann zum Erstickungstod führen.

Wichtig sind die tiefen phlegmonösen Entzündungen bei geschwürigen Prozessen des Kehlkopfes, bei Diphtherie, selten bei sonst normalem Larynx durch hämatogene Infektion. Sie laufen hauptsächlich in der Umgebung der Knorpel ab. Diese eitrige Perichondritis bringt durch Ablösung des Perichondriums den Knorpel zum Absterben. Der Eiter kann die Schleimhaut emporwölben und Stenose veranlassen, in den Larynx durchbrechen, in die Lunge aspiriert Entzündung hervorrufen. Der abgestorbene Knorpel, meist die Gieß-

beckenknorpel, entleert sich manchmal, wird ausgehustet, oder führt durch Aspiration zur Erstickung. Eiter- und Knorpelentleerung kann auch durch die Haut erfolgen. Der Kehlkopf bricht nach Ausstoßung größerer Knorpelstücke zuweilen in sich zusammen (Erstickung).

d) Tuberkulöse Entzündungen.

Die **Tuberkulose** des Kehlkopfes tritt fast ausnahmslos bei Lungentuberkulose auf, ist primär jedenfalls *sehr* selten. Manchmal beschränkt sie sich auf ein Geschwür der hinteren Wand oder über der Kommissur der Stimmbänder oder greift auch auf diese, oft nur auf eines über. Das Ulkus ist schlitzförmig (auf den Stimmbändern) oder unregelmäßig, flach oder tiefgreifend mit infiltrierten Rändern (Fig. 618) und unebenem Grunde. Es kann bis an die Knorpel reichen und Perichondritis veranlassen.

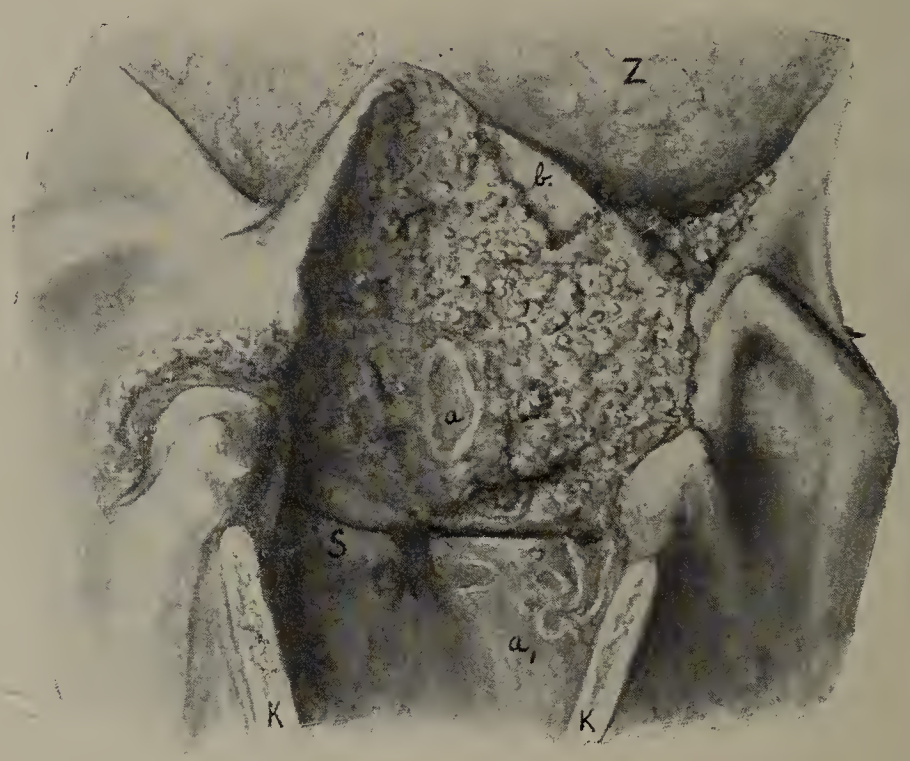

Fig. 619.

Tuberkulose des Larynx. *Z* Zunge. *S* l. Stimmband, *K* Knorpel. Auf der Epiglottis sieht man eine ausgedehnte unebene Ulzeration mit miliaren Knötchen. Bei *a* ein flaches Ulkus mit trübem gelben Rand, bei a_1 mehrere ähnliche über die Stimmbänder hinausgreifende Geschwüre. Bei *b* liegt Epiglottisknorpel frei.

Häufig sind die Geschwüre zunächst flache, mit scharfen, leicht oder deutlich buchtigen Rändern begrenzte, mit trübgelbem Grunde versehene Substanzverluste, in deren Rand und Grund man die wenig ausgeprägten Tuberkel oft mit bloßem Auge kaum wahrnimmt (Fig. 619). Sie konfluieren und können sich auf die gesamte Schleimhaut der Epiglottis, der Stimmbänder (der Trachea und der Bronchen) erstrecken. Dann und wenn sie tiefer ulzerieren, bekommen sie einen höckerigen Grund mit deutlichen Tuberkeln und einen mehr oder weniger vorspringenden Rand. Die Schleimhaut ist neben den Geschwüren sehr oft in weiter Ausdehnung mit feinen, grauen Miliartuberkeln durchsetzt.

In der *Trachea* sieht man oft multiple, etwa linsengroße, »lentikuläre« Ulzera in stark geröteter Schleimhaut, später ausgedehntere Geschwürsbildung, in der inselförmige Gebiete freibleiben. Zuweilen sind die Ulzera als zirkuläre, untereinander durch Brücken zusammenhängende, über den Knorpeln verlaufende, zackige oder buchtige Gräben angeordnet. Die Knorpelringe können bloßgelegt, auch auf ihrer Rückfläche völlig losgetrennt und eventuell ganz ausgestoßen werden.

Die tuberkulöse Wucherung des Larynx kann zuweilen in Gestalt unregelmäßiger, teilweise ulzerierter, höckeriger oder papillärer *tumorähnlicher* Massen in das Lumen vorspringen und so hochgradige Stenosen bewirken. Dann ergeben sich Schwierigkeiten der Differentialdiagnose gegenüber einem Karzinom. An der Epiglottis erzeugen die ulzerösen Prozesse manchmal Zerstörungen des Randes, der wie angenagt erscheint und mit freiliegendem Knorpel versehene Defekte aufweist. Von hier kann die Ulzeration eventuell unter Zerstörung der ganzen Epiglottis sich auf den Zungengrund und die Rachenschleimhaut ausdehnen (Fig. 619).

Über die Entstehung der Tuberkulose der Respirationswege herrscht keine Einigkeit. Es kann aber keinem Zweifel unterliegen, daß die Bazillen weit überwiegend vom Lumen aus in die Schleimhaut gelangen.

e) Syphilitische Entzündungen.

Syphilis kommt am häufigsten im oberen Teile des Kehlkopfes vor, aber auch in der Trachea, an der Bifurkationsstelle und auf die Bronchen übergreifend. Die entzündliche Infiltration betrifft die Mukosa und Submukosa und läßt sie starr, grauweiß erscheinen. Die Infiltrate zerfallen zu Geschwüren mit gewulsteten, oft stark geröteten Rändern und speckigem Grunde. Sie zerstören gern die Epiglottis vom Rande aus oder erzeugen perforierende Defekte. Im Kehlkopf und an den Stimmbändern können sie die Schleimhaut tiefgreifend vernichten (Perichondritis, Knorpelnekrose). Die Geschwüre können, bei nicht zu großen Zerstörungen ohne wesentliche Nachteile heilen. Oft aber bilden sich weiße schrumpfende (Fig. 620), strahlige oder netzförmige **Narben**, die gern Verengerungen des Larynx, der Trachea und der Eingangsöffnungen der Bronchen bewirken, deren Lumen auf Sondendicke stenosiert werden kann.

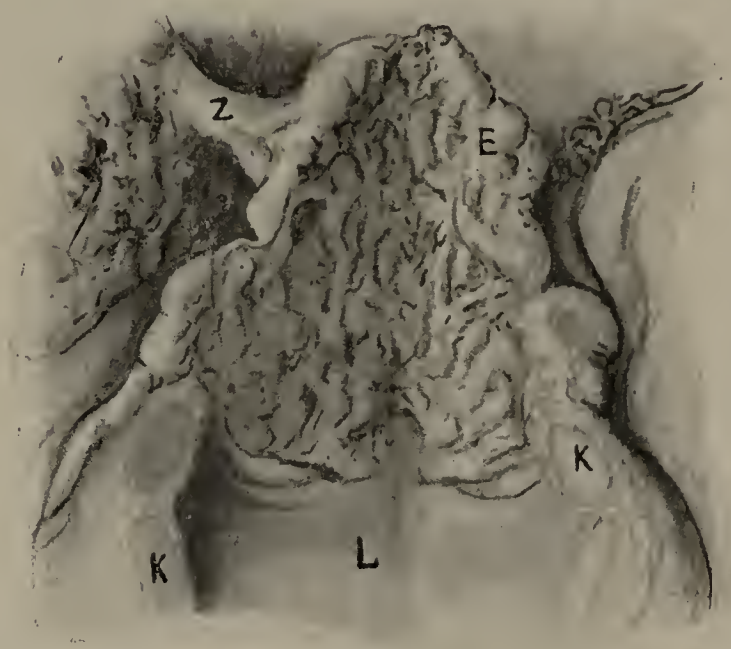

Fig. 620.

Syphilitische Narben des Larynx und des Rachens. *L* Larynx, *K K* Knorpel, *E* Epiglottis, die auf ihrer Rückfläche mit ausgedehnten narbigen Einziehungen versehen ist. Ihr Rand ist unregelmäßig eingekerbt. Bei *Z* zieht ein neugebildeter Bindegewebsstrang zu der ebenfalls narbig veränderten seitlichen Rachenwand.

f) Lepra.

Die Lepra des Larynx zeigt knotige Wucherungen, seltener diffuse Infiltration, weiterhin Ulzeration mit tiefen Substanzverlusten.

g) Rotz.

Bei Rotz finden sich diffuse Schwellungen und Knoten, meist des Kehldeckels, die bald geschwürig werden und reichlichen Eiter liefern.

4. Geschwülste.

Lipome, Angiome sind selten, ebenso Ekchondrome, die das Lumen verengern.

Die häufigsten Kehlkopfgeschwülste (Fig. 621, 622) sind papillär gebaut (»Papillome«). Sie sind bald glatt, bald höckerig, bald zottig, mit Pflasterepithel bedeckt, gestielt oder breitbasig, klein oder umfangreich. Sie können den größten Teil des Larynx auskleiden. Sie entstehen an den mit Plattenepithel bekleideten Stellen. Meist treten sie bei Erwachsenen, aber auch bei Kindern auf (Fig. 621).

Es gibt ferner fibröse bis nußgroße Polypen, die vorwiegend aus einem gern ödematösen Bindegewebe bestehen, meist auf den Stimmbändern oder in den Morgagnischen Taschen. In ihnen können gewucherte Schleimdrüsen durch Sekretanhäufung zystisch dilatiert sein.

Von M. Simmonds wurden an der hinteren Fläche der Trachea im Bereiche des häutigen Teiles von Schleimdrüsen abzuleitende erbsen- bis walnußgroße retrotracheale Schleimdrüsenzysten und Zystofibrome beschrieben.

Fig. 621.
Papillomatöse Wucherungen im Kehlkopf eines 3jährigen Knaben (um 1/3 verkleinert).

Häufiger ist (meist bei Männern) das **Karzinom** (Fig. 623). Meist ist es ein Plattenepithelkrebs; Zylinderzellenkrebse sind sehr selten. Der Krebs beginnt, meist an den Stimmbändern, als flache Infiltration, die sich bald nach oben und unten sowie auf die andere Seite ausbreitet und in die Tiefe vordringt. Er kann auch eine ausgesprochen papilläre Fläche bieten. Später zerfällt der Krebs und bildet ein Geschwür (Fig. 623), das bis auf die Knorpel reicht und Perichondritis zur Folge haben kann. Der Krebs wirkt stenosierend, doch kommt der Tod meist durch Verjauchung des Geschwüres zustande (Aspirationspneumonie). Übergreifen des Krebses auf den Schlund und den oberen Teil der Speiseröhre kommt vor und führt zu differentialdiagnostischen Schwierigkeiten gegenüber den hier primär entstehenden und sekundär auf den Kehlkopf übergreifenden Geschwülsten. Der Kehlkopfkrebs macht Metastasen in den regionären Lymphdrüsen. Karzinome der Trachea sind selten.

5. Fremdkörper.

Fremdkörper veranlassen Stenose oder Verschluß des Kehlkopfes, unter Umständen plötzliche Erstickung. In den Morgagnischen Taschen bewirken sie meist eitrige Entzündung, ebenso, wenn sie in der Trachea und in den Bronchen festsitzen, deren Wand unter ihrem Drucke nekrotisch wird.

C. Bronchen.

Siehe auch die Lungen, Trachea und Larynx.

1. Zirkulationsstörungen.

Passive Hyperämie begleitet die Stauungen des Lungenkreislaufes. Blutungen in die Schleimhaut treten besonders bei Entzündungen auf.

2. Entzündungen.

Die akute katarrhalische Entzündung der Bronchen (Bronchialkatarrh, Bronchitis) beginnt mit starker Hyperämie. Die Schleimhaut ist gerötet, aufgequollen. Im Lumen reichlicher Schleim mit abgestoßenen Epithelien und Eiterkörperchen, die bei reichlicher Anwesenheit die Massen gelb, »puriform« erscheinen lassen. Fließt viel dünnes Produkt ab, so kann man von Blennorrhöe reden. Die Entzündung der mittleren Äste heißt kurzweg Bronchitis, die der feineren Bronchen kapilläre Bronchitis oder auch *Bronchiolitis*. Die Bronchitis hemmt die Atmung und kann zumal bei Kindern (Atelektase, s. u.) und Greisen Herdpneumonie zur Folge haben (s. u.).

Fig. 622.

Zwei papilläre Tumoren des Kehlkopfes, der eine auf dem rechten Stimmband, der andere über dem linken.

Der chronische Bronchialkatarrh kann aus dem akuten hervorgehen oder als solcher beginnen. Die Schleimsekretion überwiegt. Die Schleimhaut ist braunrot, diffus oder zottig, papillär verdickt (Bronchitis villosa). Später kann auch Atrophie der Schleimhaut, des Bindegewebes und der Muskulatur eintreten.

Eine besondere seltene Form ist die Bronchitis fibrinosa. Der Kranke wirft unter Dyspnoe baumförmig verzweigte Gerinnsel aus geronnenem Fibrin aus. Die Ätiologie ist unbekannt, Herzfehler wurden als disponierend angesehen.

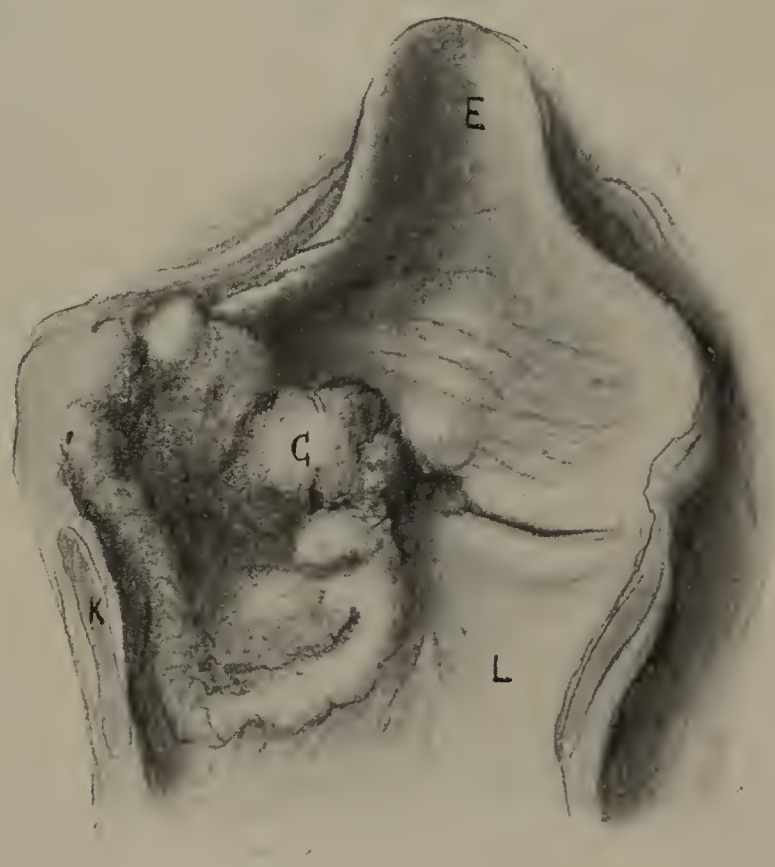

Fig. 623.

Karzinom des Larynx *E* Epiglottis, *L* Larynx, *K* Knorpel, *C* Karzinom, welches an Stelle des linken Stimmbandes sitzt und es nach oben und unten überragt. Es ist zentral zerfallen und peripher vorgewulstet.

Bei dem sogenannten Asthma bronchiale finden sich im Sekret meist reichliche farblose Blutkörperchen, gequollene Epithelien, ferner die Charcotschen Kristalle, die von Leyden zuerst im Auswurfe bei Bronchialasthma gefunden wurden, und die von Ungar und Curschmann beschriebenen spiraligen Schleimmassen, deren axialer, am stärksten gewundener Abschnitt den dichtesten Teil darstellt, um den sich durch erneute Drehung

von Schleimmassen sekundäre gewundene fadenförmige Gebilde herumlegen (Ad. Schmidt). Die Spiralen finden sich auch bei anderen Entzündungen der Bronchen.

Selten ist die gern tödlich verlaufende Bronchiolitis obliterans (W. Lange, A. Fränkel). Nach Abstoßung des Epithels kommt es meist einseitig zu Wucherung von Bindegewebe, das in das Lumen vordringt, in ihm sich strangförmig ausbreitet und es zunehmend verschließt (Fig. 648). Der Prozeß, der nur die kleinsten Bronchen und die Bronchiolen betrifft, hat die größte Ähnlichkeit mit dem, der bei der Induration der Lunge vorkommt

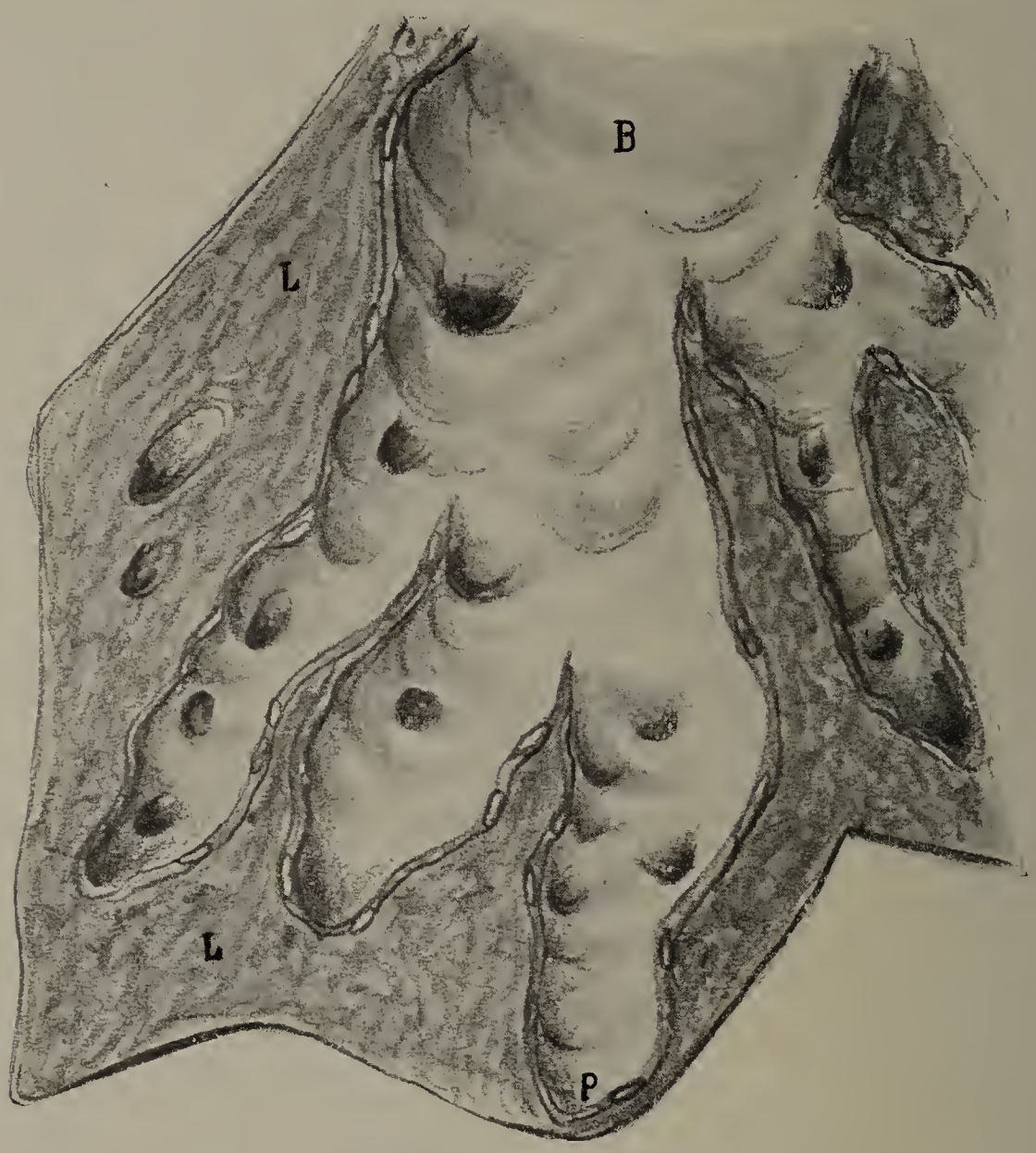

Fig. 624.

Sehr weite zylindrische Bronchiektasen des Unterlappens. *B* größerer Bronchus, dessen Äste dilatiert sind der eine bei *P* bis dicht an die Pleura. *L* Lungengewebe.

(s. u). Er findet sich als Teilerscheinung bei Kinderpneumonien, auch ohne nachweisbare Veranlassung, nach Einatmung giftiger Dämpfe, nach Hübschmann vor allem nach herdförmiger Influenzapneumonie.

Über Tuberkulose der Bronchen s. u. bei Tuberkulose der Lungen, über Syphilis s. die Trachea.

3. Verengerung der Bronchen.

Eine Stenose kann durch Veränderungen der Wand, Verstopfung des Lumens und Druck von außen bedingt sein. In den größeren handelt es sich meist um Vernarbung von Geschwüren oder um Neubildungen.

Verstopfung von Bronchen kommt durch Schleim, geronnene Massen und Fremdkörper zustande. Letztere können Abszeßbildung, Gangrän, Broncho-

pneumonien veranlassen. Kompression der Bronchen bewirken durch Tuberkulose oder Tumor vergrößerte Lymphdrüsen, Mediastinaltumoren, Ösophaguskarzinome, Aneurysmen.

4. Bronchiektase.

Erweiterungen der Bronchen sind (vgl. Fig. 664 und 665) zylindrisch, sackförmig, seltener spindelig. Die zylindrischen betreffen alle Bronchen einer Lunge oder eines Lappens oder nur einzelne Äste, sie können das normale Lumen um das Vielfache übertreffen. Man kann die Kanäle bis dicht an die Pleura mit der Schere aufschneiden (Fig. 624). Die sackförmigen **Bronchiektasen** (Fig. 625), die einzeln und in großer Zahl vorhanden sein und rosenkranzförmig aufeinander folgen können, haben den Umfang einer Kirsche, eines Hühnereies und darüber. Der Bronchus geht allmählich in sie über, oder er erweitert sich plötzlich oder er ist auch wohl vor der Dilatation verengt.

Fig. 625.
Mittellappen mit ausgedehnten und weiten Bronchiektasen. *B* Bronchus, *E E* Bronchiektasen, *M M* verdichtetes, chronisch induriertes Lungengewebe, *O* Oberlappen, *Z* bindegewebige Verwachsung zwischen Ober- und Mittellappen.

Die Bronchiektasen kommen durch eine vom *Inspirationsluftdruck* bewirkte *Dehnung der Bronchialwand* zustande, die demnach auch bei hochgradigster Erweiterung, aber freilich sehr verändert, noch vorhanden ist. Die Veränderungen bestehen in einem allmählichen Schwunde der widerstandleistenden Wandbestandteile der Muskulatur, der elastischen Fasern und des Knorpels. Auch die Drüsen schwinden. Schließlich ist nur noch Bindegewebe vorhanden, das gefäßreich und hypertrophisch oder wenig entwickelt oder faserig sein kann. Im ersteren Falle ist die Wand dick, gewulstet, manchmal zottig, hyperämisch. Sie kann aber weiterhin auch dünn, atrophisch oder fibrös werden. Das Epithel ist meist kubisch (Fig. 154) und nicht selten geschichtet, es fehlt streckenweise ganz.

Diese Veränderungen sind die Grundlage der Bronchiektasen. Durch sie büßt die Wand ihre Elastizität ein, so daß sie allmählich dem Luftdruck nachgibt. Der Grund für die Abnormitäten der Wand und damit für die Bronchiektasen liegt in chronischen Entzündungen, besonders auch solchen, die sich an die Pneumonien bei Kinderinfektionskrankheiten und an andere Herdpneumonien anschließen. Unter-

stützend wirken Veränderungen des umgebenden Lungengewebes, wenn es gleichfalls an Elastizität einbüßt.

Fig. 626.

Perforation eines Ösophaguskarzinoms in den linken Stammbronchus. *O* Perforationsöffnung mit karzinomatösem Randwulst *C*. *B* Bronchus, *T* Trachea, *A* Aorta, *P* Pulmonalis.

Bronchialerweiterungen kommen auch nach Atelektase zustande. Wenn die Lunge nach der Geburt luftleer bleibt, so dehnen sich die Bronchen durch den Luftdruck aus. Dann ist unter Umständen ein ganzer Oberlappen fast nur aus erweiterten Bronchen zusammengesetzt. Das zwischen ihnen liegende Gewebe ist anämisch, blaß, kohlefrei.

Je mehr die Erweiterungen zunehmen, um so mehr wird das zwischen ihnen liegende Gewebe komprimiert. Schließlich kann es in *seltenen* Fällen atrophisch werden und teilweise schwinden, so daß die Bronchiektasen miteinander kommunizieren.

Der Inhalt ist verschieden. Meist findet sich Schleim, der häufig puriform oder eitrig ist, oft aber ein jauchig zersetzter Inhalt. Im letzteren Fall greift der Prozeß gern auf das Lungengewebe über. In ihm kann eine Gangrän entstehen, die nach Zerfall der Wand das Lumen der Bronchiektase fetzig begrenzt.

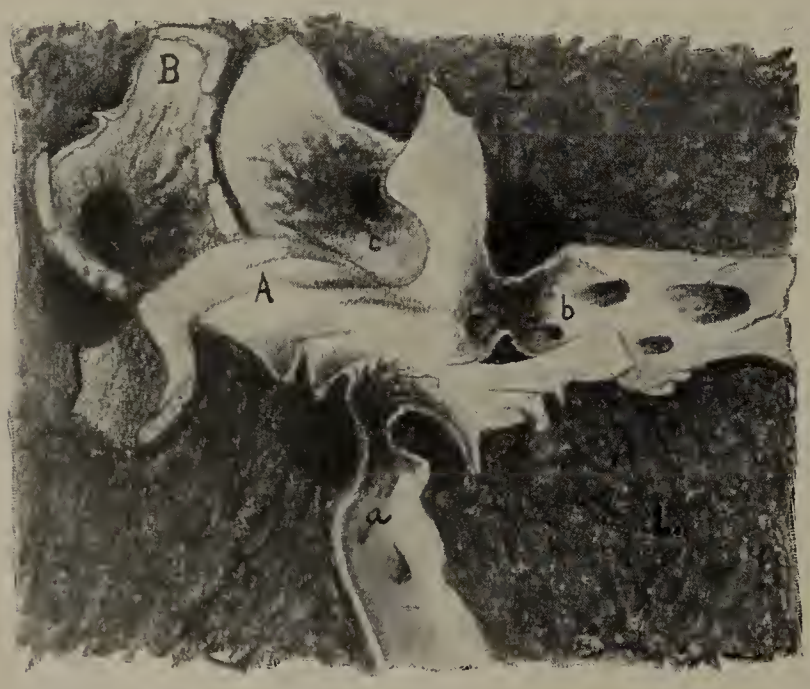

Fig. 627.

Lungenhilus bei Anthrakose der Bronchialdrüsen. Man sieht die aufgeschnittene Arterie *A* mit Verzweigungen. Bei *a*, *b* u. *c* sind Drüsen mit der Wand verlötet und nach innen durchgebrochen. Durch Schrumpfung sind diese Durchbruchstellen (deutlich bei *a* u. *b*) verengt. *B* Stück eines Bronchus, dessen Schleimhaut auch schwarz gefleckt ist. *L L* das stark kohlehaltige Lungengewebe.

Die Folgen der Bronchiektasen sind ein reichliches schleimig-eitriges oder jauchiges Sputum, Fieber, die Entzündung des umgebenden Lungengewebes und die Aufnahme von Bakterien in den Kreislauf. Die eingedrungenen Organismen machen gelegentlich metastatische Eiterungen, so besonders im Zentralnervensystem. Hier kommen hauptsächlich die pyogenen Kokken, aber auch andere, z. B. der Aktinomyzes in Betracht (Chiari).

Über die *primären Geschwülste* der Bronchen s. d. *Lunge*. *Sekundär* werden Bronchen von Tumoren der Umgebung ergriffen. Fig. 626 zeigt den Durchbruch eines Ösophaguskarzinoms (s. dieses) in den linken Stammbronchus.

5. Die tracheo-bronchialen Drüsen.

Wegen ihrer engen Beziehung zu den Bronchen sollen die Veränderungen der bronchialen Drüsen an dieser Stelle im Zusammenhang dargestellt werden. Von der Aufnahme von *Kohle* (und anderem Staub) in sie war oben schon die Rede. Sie sind bei Erwachsenen alle tiefschwarz gefärbt. Mit dieser Anthrakose verbindet sich häufig Tuberkulose, weil diese ja die Bronchialdrüsen bei den meisten Menschen von der Lunge aus infiziert. Sehr oft verdeckt dann die Kohle die Farbe des Käses, es entsteht eine schwarzgraue, trockene, trübe nekrotische feste oder erweichende Masse. Eine teilweise Vernarbung der Tuberkulose liefert ein sehr derbes narbiges schwarzgraues Gewebe, neben und in dem kleine oder größere zackige Kalkknoten bestehen können.

Solche *anthrakotisch-tuberkulösen Drüsen verlöten gern mit den Bronchen*, in deren Wand kohlehaltige Zellen bis unter das Epithel wandern und die Schleimhaut von innen gesehen schwarz erscheinen lassen. Dieser Pigmenteinwanderung kann die Anthrako-Tuberkulose der Wand folgen, die dann innen *geschwürig zerfallen* kann.

Ähnliches ereignet sich an den Pulmonalarterien und -venen, die ebenfalls innen schwarz und defekt werden, deren Lumen aber zugleich durch Schrumpfung der vernarbenden Drüsen *hochgradig*, bis zu Zirkulationsstörungen *verengt* werden kann (Fig. 627).

Weigert nahm an, daß aus den Defekten der Gefäßwand *Kohle ins Blut* gelange und daß sich so der Befund von Kohle in Milz und Leber erkläre. Aber diese Quelle reicht nicht aus. Es kann Kohle auch in der Lunge durch die Venenwand ins Blut kommen und wohl auch dadurch, daß kohlehaltige Wanderzellen aus der Lunge mit Umgehung indurierter Drüsen durch die Lymphgefäße in die Venen gelangen.

Die anthrakotisch-tuberkulösen Drüsen können auch mit dem *Ösophagus* verwachsen. Bei den Traktionsdivertikeln war davon schon die Rede. Sie können aber auch einerseits mit Ösophagus, andererseits mit Bronchen und unterer Trachea verlöten. Wenn sie dann entweder durch die tuberkulöse Nekrose oder unter Mitwirkung vom Ösophagus aus hineingelangter andersartiger Bakterien (jauchig) erweichen, kann Durchbruch nach der einen oder anderen Seite oder nach beiden zugleich erfolgen. Es entstehen unregelmäßig verlaufende, fetzig begrenzte Fisteln zwischen beiden Organen. Es können beiderseits mehrere Fistelöffnungen vorhanden sein. Aspiration des Inhaltes kann Herdpneumonie zur Folge haben.

Über die *Tuberkulose* der Bronchialdrüsen s. Fig. 676.

D. Lunge.

1. Mißbildungen.

Eine Lunge kann rudimentär sein oder ganz fehlen. Der Bronchus endet blind oder mündet in die andere Lunge. Das zweite Organ vergrößert sich kompensatorisch. Häufig ist abnorme Lappenbildung; die Lappen sind vermehrt oder es sind rechts zwei, links drei vorhanden. Weniger häufig sind akzessorische Lappen, die mit der Lunge nur durch dünne Stiele zusammenhängen oder ganz getrennt und z. B. unter das Zwerchfell verlagert sind. Diese *Nebenlungen* sind wie fetales Lungengewebe gebaut oder mit Bronchialerweiterungen versehen, so daß zystische oder blasige Zustände entstehen, die auch in normal gelagerten Lappen oder ganzen Lungen kongenital vorkommen. Die Bronchen sind dann (schon beim Embryo) stark

dilatiert, das Lungengewebe ist nicht entwickelt. Man spricht von fetalen Bronchiektasen (Meyer, Grawitz), deren Genese nicht aufgeklärt ist.

2. Zirkulationsstörungen.

Die Anämie der Lungen ist Begleiterscheinung allgemeiner Blutarmut oder lokal bedingt (durch Druck pleuritischen Exsudates, Tumoren).

Arterielle Hyperämie ist einmal die Folge gesteigerter physiologischer Tätigkeit (nach Anstrengungen), zweitens die Folge einer durch heiße oder kalte Luft, schädliche Gase usw. bedingten Reizung, drittens der Ausdruck kollateraler Blutzufuhr zur einen bei Anämie der anderen Lunge.

Passive Hyperämie kommt einmal vor als Ausdruck der oben besprochenen *Atonie* bei geschwächten Individuen in Rückenlage. Das Blut häuft sich der Schwere nach in den hinteren Teilen an. Hier sehen die Lungen schwarzrot aus, sind luftarm und entleeren bei Druck reichliche Mengen dunkeln Blutes. Besteht solche **Hypostase** einige Zeit während des Lebens, so gesellen sich gern *entzündliche Erscheinungen* hinzu (hypostatische Pneumonie s. unten).

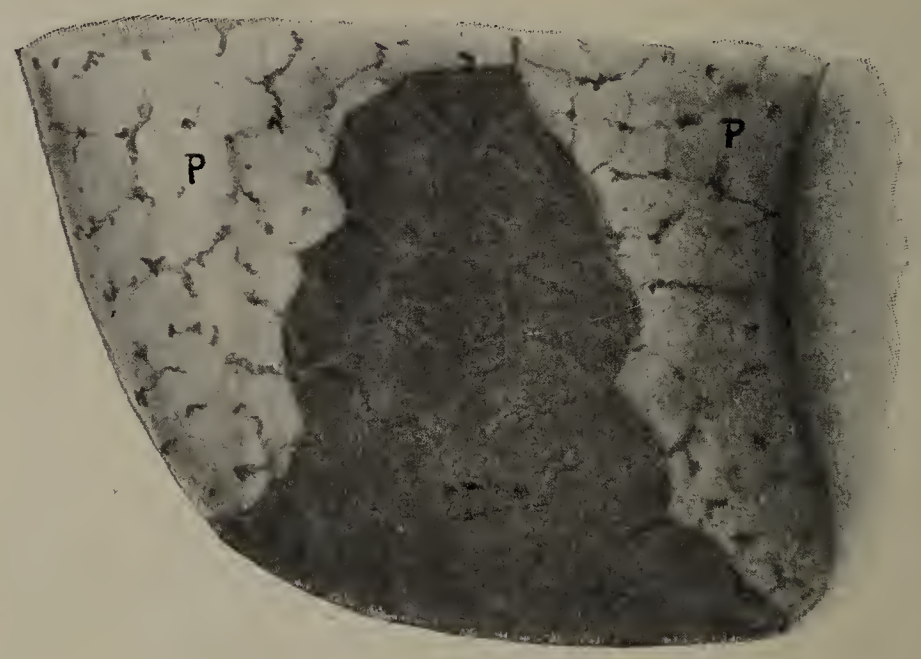

Fig. 628.
Hämorrhagischer Infarkt der Lunge, von der Pleura (*P P*) aus gesehen. Der dunkle Herd, in dessen Bereich man noch die lobuläre Anordnung erkennt, ist der Infarkt.

Die wichtigste passive Hyperämie ist durch Stauung bei Herzfehlern, vor allem bei *Mitralstenose* und Mitralinsuffizienz und bei Herzschwäche linkerseits (Herzschwielen, Herzaneurysma) bedingt. Sie bewirkt eine Erweiterung, Verlängerung und stärkere Schlängelung der Kapillaren, die mehr als sonst in das Alveolarlumen vorspringen und es verengen, und eine Ansammlung von Staubzellen im Lumen der Alveolen. Weiterhin tritt Blut durch Diapedese aus und wird zum Teil in Hämosiderin umgewandelt, das man vor allem in den Staubzellen, weniger im Bindegewebe, aber auch hier in Zellen antrifft und das dem Organ eine bräunliche Farbe verleiht. Die pigmentierten Zellen werden zum Teil ausgehustet und erscheinen als »Herzfehlerzellen« im Sputum. Sie finden sich gern besonders reichlich in den die Bronchen und Gefäße umgebenden Alveolen, die von ihnen oft ganz vollgepfropft werden. Dann lassen diese Gruppen mit hämosiderinhaltigen Zellen erfüllter Alveolen die Lungen makroskopisch mit kleinen braunen Fleckchen durchsetzt erscheinen. Während dieser Vorgänge nimmt das Bindegewebe zu, das Organ wird dadurch, durch die Verlängerung der Kapillaren.

durch die Anhäufung der pigmentierten Zellen und die Luftarmut zäher, fester, induriert. Man spricht dann von **brauner Induration,** auch von »*Lungenstarre*«. Die Zirkulation ist beeinträchtigt und wird es um so mehr, als in den Kapillaren das Blut vielfach stillsteht und sich in Pigment umwandelt, so daß die Durchgängigkeit aufgehoben ist (Orth).

Größere Hämorrhagien kommen bei verschiedenen Erkrankungen (Tuberkulose) und bei Verletzungen vor. Charakteristisch sind die **hämorrhagischen Infarkte** (Fig. 628, 629), dunkel schwarzrote, herdförmige Verdichtungen, in deren Bereich alle Lufträume mit Blut angefüllt sind. Sie haben eine feste Konsistenz und springen über das Niveau der Pleura und der Lungenschnittfläche vor. Ihre Größe wechselt zwischen der einer kleinen Erbse und der einer Faust, meist sind sie etwa walnuß- bis klein hühnereigroß. Sie haben eine keilförmige Gestalt mit nach innen gerichteter Spitze, weil sie dem Verbreitungsgebiete eines Pulmonalarterienastes entsprechen. Man trifft *einen* oder *mehrere* oder *viele* Infarkte, und dann fast immer in beiden Lungen, deren Unterlappen bevorzugt sind. Ältere Infarkte werden braun, schließlich braungelb. Sie nehmen gleichzeitig an Größe ab bis zu einer gelb pigmentierten kleinen Narbe, der eine leichte Einziehung der Pleura entspricht. Das Blut des Infarktes wird also allmählich resorbiert und zum Teil in Pigment umgewandelt, während aus den angrenzenden Lungenabschnitten ein Granulationsgewebe in den Infarkt eindringt, das sich schließlich narbig zusammenzieht.

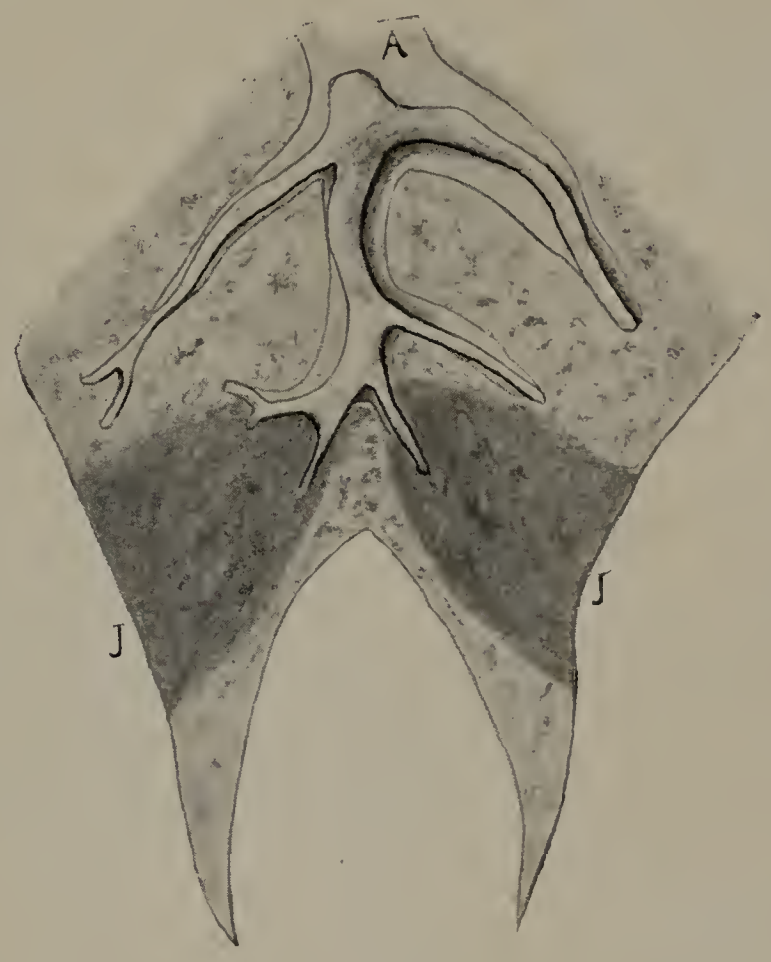

Fig. 629.

Hämorrhagischer Infarkt der Lunge, längs durchgeschnitten und aufgeklappt. In der zu dem Infarkt (*J J*) führenden Arterie (*A*) liegt ein vielfach verästigter Thrombus (kein Embolus!), der auch die infarktfreien Abschnitte beteiligt.

Meist freilich werden die Infarkte nicht resorbiert, weil die Kranken vorher zugrunde gehen. Denn die Infarkte entstehen (s. u.) hauptsächlich bei Individuen, die wegen hochgradiger Zirkulationsstörungen dem Tode entgegengehen.

Die *Entstehung der Infarkte* beruht auf einem *Verschlusse von Ästen der Pulmonalarterie* (Fig. 629) durch *Embolie* (vgl. Fig. 124) oder *Thrombose.* Ein aus dem rechten Herzen oder aus Venen (bei Phlebitis, Phlebektasien) stammender *Embolus kann das zuführende Gefäß verschließen.* In den abgesperrten Bezirk gelangt unter *normalen* Verhältnissen ausreichendes Blut durch die Bronchialarterie und durch kapillare Anastomosen. Bei der Infarktbildung aber handelt es sich um Individuen mit Erschwerung der Zirkulation (durch Herzfehler, Allgemeinerkrankungen, Greisenalter). Dann, vor allem in *gestauten indurierten Lungen*, in denen deshalb die Infarkte so häufig sind, vermag die

Bronchialarterie allein nicht mehr, wie bei gesunden Individuen, das Blut vorwärts zu bewegen. Es häuft sich an, tritt aus den durch die Unterbrechung des Kreislaufes lädierten Gefäßen aus, gelangt in die Lumina der Lufträume und füllt sie schließlich prall aus.

Der Verschluß des zuführenden Astes kann auch auf rasch entstehender primärer *Thrombose* beruhen. Bei schweren Zirkulationsstörungen der Lungen (z. B. hochgradiger Mitralstenose) sind ferner Blutungen und hämorrhagische Infarzierungen auch ohne Gefäßverstopfung möglich. Experimentell kann man Lungeninfarkte nur sehr schwer machen. Es gelingt nur bei vielfachen Embolien in die Pulmonalarterien, außerdem durch Beimengung schädigender Substanzen (Argentum nitricum usw.) zu den Emboli, also durch Bedingungen, die für den Menschen nicht maßgebend sind.

Die funktionellen Störungen durch die Infarkte sind nicht sehr groß. Sie bringen gewöhnlich keine *direkten* Gefahren mit sich, sind aber bei Herzfehlern ein *Symptom für die Schwere der Zirkulationsstörung*. Sie verraten sich u. a. durch blutigen Auswurf. Sie können durch Hinzutritt von Bakterien vereitern oder verjauchen. Davon muß noch weiter die Rede sein.

3. Ödem der Lunge.

Das **Ödem** der Lunge beruht auf einer Anhäufung wäßriger, aus den Blutgefäßen ausgetretener Flüssigkeit in den Alveolen und Bronchen. Die Luft kann verdrängt oder mit der Flüssigkeit gemischt sein.

Die ödematösen Abschnitte, nicht selten die ganzen Lungen sind schwer und voluminös. Oft quillt schon beim Einschneiden die Flüssigkeit aus, immer aber kann man sie durch Druck auf die Schnittfläche hervorpressen. Bei Mischung mit Luft ist das Ödem schaumig.

Die Veranlassung zum Ödem ist nach den früheren Erörterungen in Gefäßwandveränderungen, wäßriger Blutbeschaffenheit und Zirkulationsstörungen zu erblicken.

Ödem ist sehr häufig als *agonale* Erscheinung, wenn die Vitalität der Gefäßwand nachläßt und (nach Cohnheim) der linke Ventrikel früher erlahmt als der rechte, aber auch bei Hydrämie (Nephritis). Es gibt ferner ein entzündliches Ödem, so bei Pneumonien in den freien Teilen oder der freien anderen Lunge oder als Einleitung von Entzündungen. Die Toxine schädigen hier die Gefäße.

Ödem ist als Leichenbefund außerordentlich häufig. Es erstreckt sich bald auf beide Lungen, bald nur auf eine oder nur auf einen Lappen oder nur auf einen Teil. Meist ist es in den abhängigen Abschnitten mehr entwickelt als in den höher gelegenen.

Die Bedeutung des Ödems ist verschieden. Das agonale führt den Tod nicht herbei, sondern ist die Folge der mit seiner Nähe verbundenen Zirkulationsstörungen. Das hydrämische Ödem sowie das entzündliche sind auch nur Begleiterscheinungen. Selten, so bei akutem Eintritt infolge von entzündlichen Reizungen, kann das Ödem (bei schon anderweitig erkrankten Individuen) den Tod beschleunigen.

4. Emphysem.

Emphysem (ἐμφυσάω hineinblasen) heißt im allgemeinen so viel wie *Aufgeblasensein* durch *Luft* oder *Gas* (Fäulnisemphysem). Luft kann dabei (in der Lunge) über das normale Maß hinaus vermehrt oder in Geweben vorhanden sein, in die sie nicht gehört (z. B. im Unterhautzellgewebe).

Mit der Bezeichnung **Emphysem** belegen wir in der Lunge zwei verschiedene Zustände. Der eine sehr wichtige, fast nur bei *Erwachsenen* vorkommende besteht in einer pathologischen Erweiterung der Lufträume. Er umfaßt sowohl eine selbständige, auf große Lungenabschnitte oder auf das ganze Organ sich ausdehnende Veränderung, das **alveolare, vesikuläre** oder **substantielle Emphysem,** wie auch eine nur in der Umgebung anderweitig affizierter Lungenabschnitte auftretende Veränderung, das **vikariierende Emphysem.** Der andere Zustand, bei dem es sich um einen Austritt von Luft aus den Alveolen in das Lungengewebe handelt, wird als **interstitielles Emphysem** bezeichnet.

a) Das alveolare, vesikuläre, substantielle Emphysem.

Die Lunge erscheint vergrößert. Sie sinkt nach Eröffnung des Thorax in der Leiche nicht so wie sonst, ihrer Elastizität folgend, zusammen, sondern behält ihr Volumen oder büßt weniger als sonst



Fig. 630.

Scharfer Lungenrand bei Emphysem. Der Rand ist durch reihenweise gestellte nußgroße Blasen ausgezeichnet. Rechts oben eine besonders große Blase. Die Blasen sind hell, kohlefrei, mit baumförmigen Gefäßen versehen.

davon ein. Sie fühlt sich wie ein Luftkissen an. Die in ihr vorhandenen Veränderungen sind nicht immer gleich. Häufig ist das Lungengewebe überall *gleichmäßig* gebläht, man sieht (vor allem an den Lungenrändern) die Lufträume (Infundibula) deutlich bis zu Stecknadelkopfgröße erweitert durch die Pleura durchschimmern. In den meisten Fällen aber geht die Dilatation der Lufträume ungleichmäßig vor sich, in manchen Abschnitten bis zur Bildung von *Blasen,* die mit zunehmender Größe sich mehr und mehr vorwölben. Das ist besonders an den scharfen Rändern der Fall, wo zahlreiche kleinere Blasen dichtgedrängt, reihenförmig perlschnurartig angeordnet sind, oder wo außerdem einzelne oder mehrere größere vom Umfange einer Kirsche, einer Nuß oder gar eines Apfels vorspringen (bullöses Emphysem Fig. 630). Ihre Wand ist durch Anämie blaß, sehr dünn, durchscheinend, so daß der Lungenrand, gegen das Licht gehalten, seine blasige Beschaffenheit sehr gut erkennen läßt. Dazu trägt auch bei, daß die emphysematösen Abschnitte um so weniger Kohle zu enthalten pflegen, je hochgradiger sie verändert sind und daß sie zugleich *blutarm* sind. Auf der übrigen Oberfläche

der Lunge ist das Emphysem stets weniger ausgeprägt. Man sieht hier durch die Pleura meist nur stecknadelkopfgroße Blasen.

Bei dem vikariierenden Emphysem findet sich die Veränderung in der Umgebung kleinerer, verdichteter, besonders tuberkulöser Lungenabschnitte. Man sieht hier mehr oder weniger zahlreiche, durchschnittlich nicht über Erbsengröße hinausgehende Blasen. Doch kommen auch größere vor.

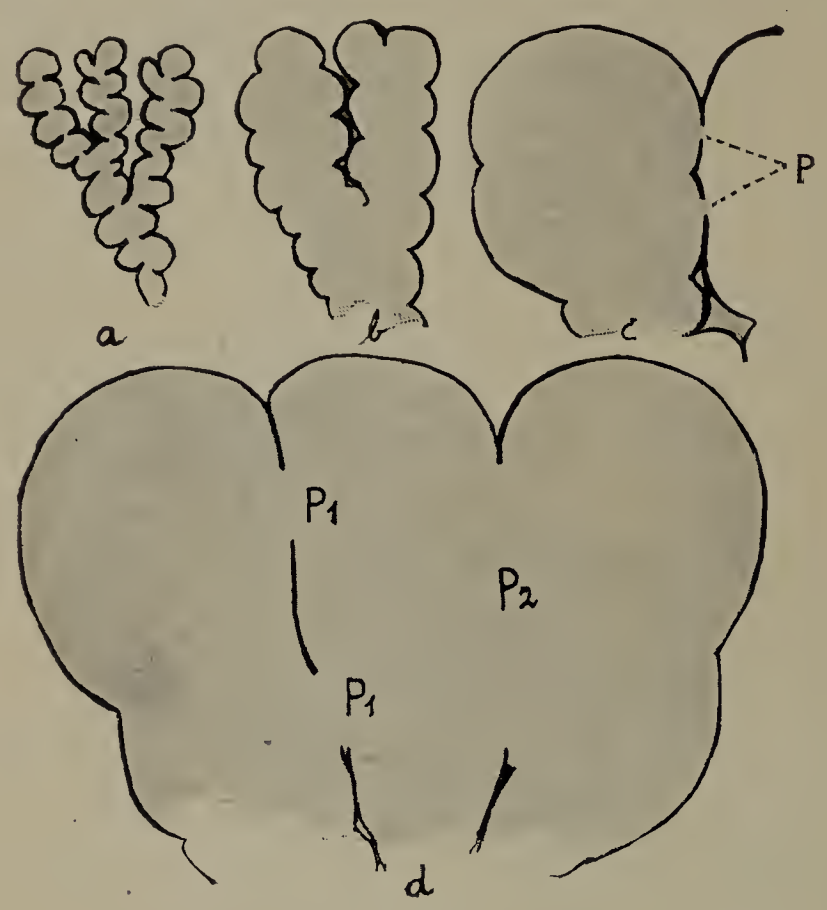

Fig. 631.

Schematische Darstellung der Entwicklung von Emphysem. *a* normale Infundibula, *b* erweiterte Infundibula, *c* stärkere Dilatation mit Verstreichen der Alveolarsepten und Erweiterung der Poren (*P*), *d* hochgradige Dilatation mit weiten Porenöffnungen (P_1) und fast völligem Fehlen des Septums bei P_2.

Die erste Erscheinung des Emphysems (Fig. 630) ist eine Erweiterung der Infundibula. Die Septen, welche die einzelnen sich ausdehnenden Alveolen trennen, werden niedriger und können bald nur noch als leistenförmige Vorsprünge gesehen werden, bis auch sie verschwinden. So werden bei dem gleichmäßigen Emphysem alle Infundibula zu stecknadelkopfgroßen Bläschen. Die größeren Blasen, bei dem **bullösen Emphysem** (Fig. 630), kommen nicht mehr durch einfache Dehnung zustande. Sie entstehen vielmehr durch eine Vereinigung einzelner oder vieler

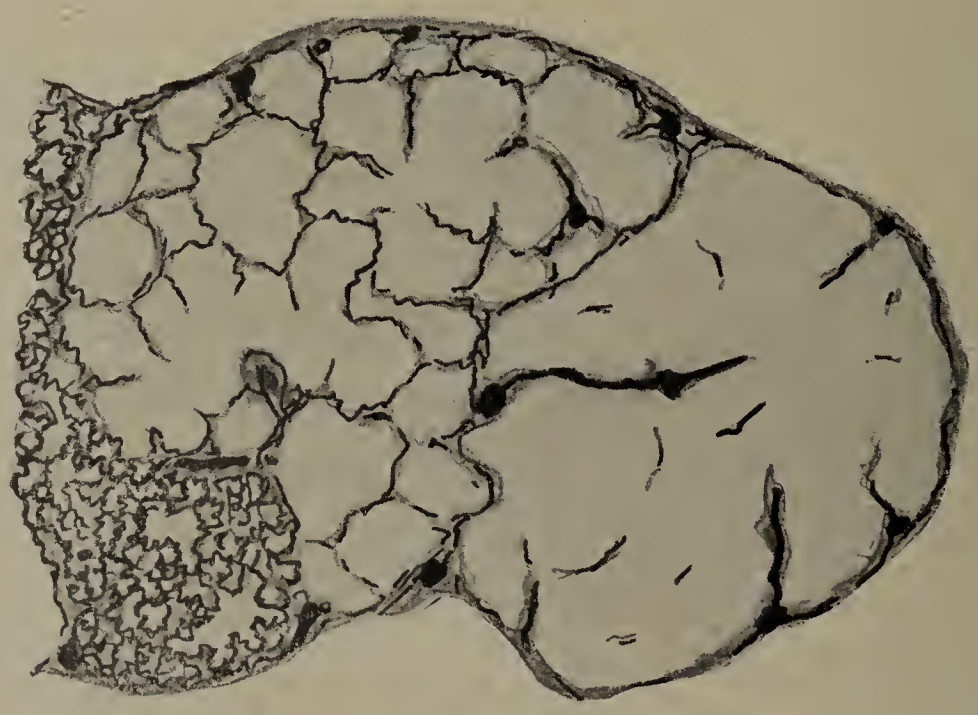

Fig. 632.

Lungenemphysem. Links normales Lungengewebe, dann eine Zone mäßig dilatierten, dann rechts eine solche großblasig veränderten Lungengewebes.

kleiner Räume, deren Scheidewände schwinden, indem sich zunächst die *Poren* (s. Pneumonie) *erweitern* (Fig. 632). Daran schließt sich ein Untergang von Wandbestandteilen an. Die in die Länge gezoge-

nen und dadurch verengten *Kapillaren* obliterieren und reißen durch, die *Epithelien* gehen durch degenerative Vorgänge und Desquamation verloren, die *elastischen Elemente* atrophieren und zerreißen ebenfalls oder

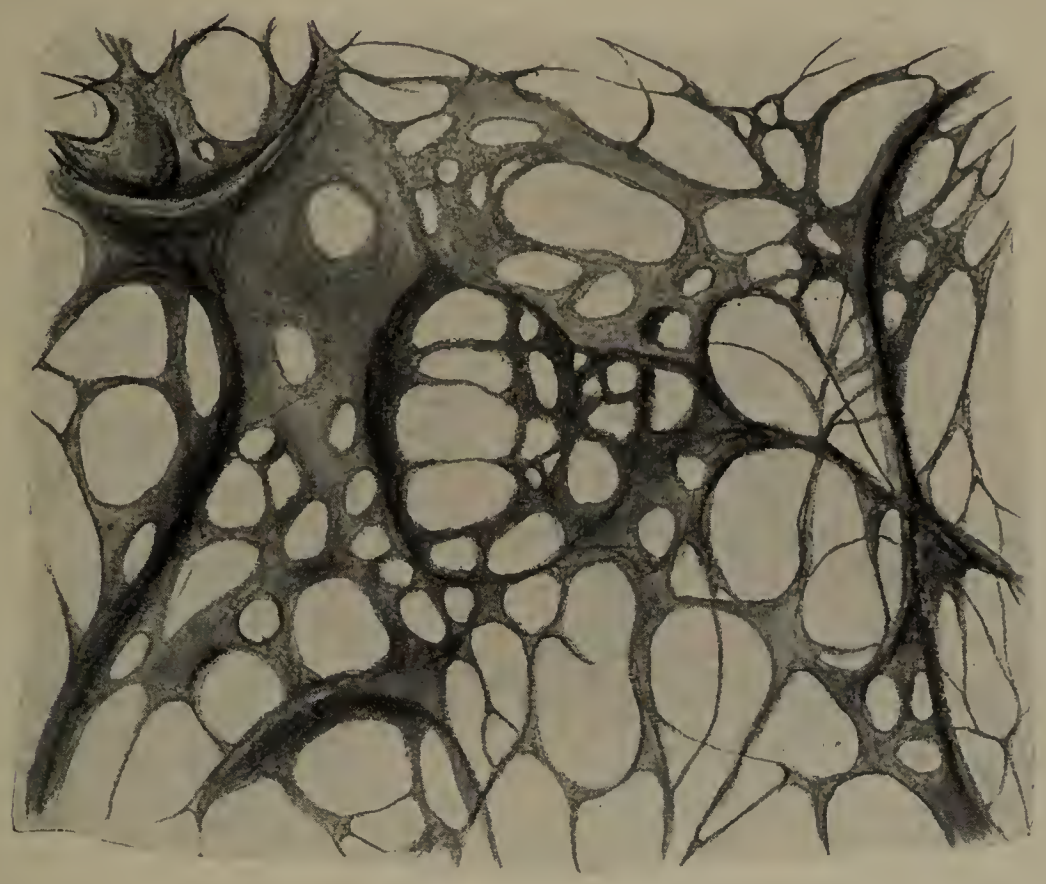

Fig. 633.
Emphysematöses Lungengewebe von der Schnittfläche aus bei Betrachtung mit der Lupe gezeichnet. Man sieht teils die siebförmig durchbrochenen Wandungen der blasig erweiterten Räume, teils die feinen Fäden als Reste der Wandungen.

ziehen sich gegen die den Infundibula gemeinsame Außenwand zurück. So entsteht durch Erweiterung der Poren und weiterhin auch durch Rißlücken eine siebförmige Durchbrechung der Scheidewände (Fig. 633) durch kleinere und größere Öffnungen, die sich immer mehr erweitern, so daß schließlich nur noch dünne Fäden die Reste der Wandungen darstellen. Auch sie zerreißen und so fließen die erweiterten Infundibula, oft in sehr großer Zahl (zu Hunderten), zu den großen Blasen zusammen. Am längsten halten sich die Bronchen und größeren Gefäße. Sie ziehen als baumförmig verzweigte Stränge (Fig. 634) durch die großen Räume, bis auch sie durch die Dehnung mehr und mehr in die Länge gezogen, verdünnt werden und durchreißen. Dann ragen sie noch als kürzere oder längere Fäden in das Lumen hinein. So kommt es also alles in allem zu einer sehr ausgedehnten *Zerstörung des Lungengewebes.*

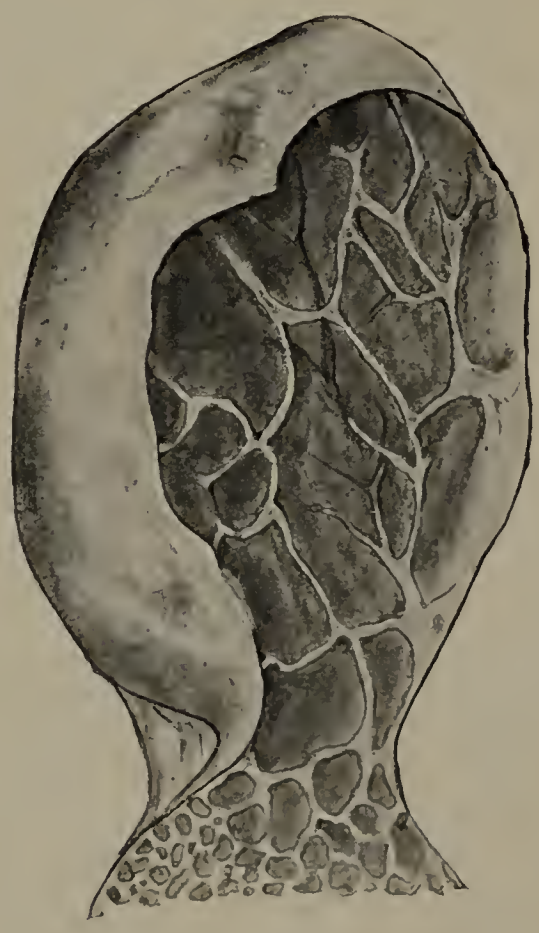

Fig. 634.
Große Emphysemblase, der Länge nach angeschnitten. Man sieht in dem Lumen strang- und netzförmig ausgespannte Fäden, die den Resten der Bronchen und Gefäße entsprechen.

Im Greisenalter gibt es außer dem typischen ein etwas anders aussehendes und entstehendes Emphysem. Es zeigt zwar ebenfalls die Vereinigungen benachbarter Lufträume, aber die Höhlen gewinnen keine aus dem Lungengewebe sich heraushebende blasige Beschaffenheit. Sie vergrößern das Organ nicht, es wird eher kleiner. Es zeigt auch nicht die starre Beschaffenheit des typischen Emphysems, sondern es sinkt schlaff in sich zusammen. Es handelt sich ausschließlich um die senile Atrophie des elastischen Gewebes, während beim substantiellen Emphysem zu der Druckatrophie eine Neubildung elastischer Fasern um die zusammengeschnurrten und degenerierten alten Elemente herum hinzutritt.

Die funktionellen Störungen des Emphysems bestehen *erstens* in einer *Erschwerung und Verminderung des Gaswechsels.* Denn einmal sind die erweiterten Lufträume weniger elastisch, sie entleeren sich bei der Exspiration nur unvollkommen, es *tritt weniger neue Luft in sie ein als sonst.* Das gilt vor allem für die größeren Blasen. In ihrem Bereich ist ferner die *respiratorische Fläche viel kleiner* als vorher, da ja die Wände der zusammengeflossenen Infundibula mit ihren Kapillaren fehlen. Und über den nur erweiterten Infundibula sind die Kapillaren gespannt, abgeflacht, enger. Die Gefäße in der Wand der großen Blasen sind für den Luftaustausch wenig geeignet, sie sind meist größeren Kalibers, in die Länge gezogen (Fig. 635), abgeplattet, weitmaschig. *Zweitens* führen alle diese Besonderheiten des Gefäßsystems natürlich auch zu einer *Erschwerung der Blutzirkulation.* Es fehlen viele Gefäße und die vorhandenen sind abgeplattet, gedehnt, enge, so daß ein stärkerer Druck dazu gehört das Blut hindurchzutreiben. Daraus folgt eine allmählich eintretende rechtsseitige Herzhypertrophie, die aber schließlich auch nicht mehr genügt. Dann tritt Stauung im großen venösen Kreislauf und schließlich ein Versagen des Herzens ein.



Fig. 635.
Injiziertes Gefäßnetz in der Wand einer großen Emphysemblase. Das Netz ist weitmaschig. Die Gefäße sind zum Teil abnorm eng und verlaufen viel gestreckter als im normalen Lungengewebe.

Weitere Folgen sind Herabdrängung des Zwerchfelles, herniöse Vorstülpung der Lunge in die Zwischenrippenräume und in die obere Thoraxapertur, Begünstigung von Bronchialkatarrhen durch die geschädigte Zirkulation, nach Zahn auch (selten) Zerreißung der Blasen mit Entstehung eines Pneumothorax.

Mit hochgradigem Emphysem ist stets eine faßförmige Gestalt des stark erweiterten und in dieser Form starren, d. h. wenig beweglichen *Thorax* (Inspirationsstellung) verbunden. Die Rippenknorpel sind rigide und mehr oder weniger verkalkt.

Bei Beurteilung der *Entstehung des Emphysems* ist die Frage aufgeworfen worden, ob der primär veränderte Teil das Lungengewebe oder der Thorax ist,

dessen starre Inspirationsstellung die Veränderung der Lungen zur Folge haben soll (Freund). Auch an eine Kyphose der Brustwirbelsäule hat man als primären Vorgang gedacht (Loeschke). Ribbert hat die *Lunge* für den zuerst veränderten Teil und die Thoraxstellung für sekundär angesprochen. Das geht nach ihm daraus hervor, daß gar nicht selten bullöses, mehr oder weniger umschriebenes Emphysem *ohne starren Thorax* und ohne Kyphose vorkommt. Ist aber die dauernde Inspirationsstellung des Thorax einmal gegeben, so wird sie den Gaswechsel in den Lungen erheblich erschweren und die Folgen des Emphysems steigern. Eine operative Durchschneidung der Knorpel kann dann etwas Erleichterung schaffen, aber das Emphysem nicht beseitigen.

Das Emphysem entsteht bei einem *Nachlaß der Elastizität des Lungengewebes*, sei es, daß es auf *kongenitaler Anlage* (das Emphysem kann erblich sein!) oder durch voraufgegangene Schädigung (bei *Pneumonie*) oder in der Umgebung von Entzündungsherden oder im *Alter* zustande kommt. Mechanische Momente wirken bei solchen Individuen begünstigend, können aber das Emphysem bei gesunden Lungen nicht hervorrufen. Wenn vielfach angenommen wird, daß Emphysem sich relativ oft bei Instrumenten- und Glasbläsern finde, so kann sich das nur auf Individuen mit widerstandsunfähiger Lunge beziehen. Die Erweiterung der Lufträume kommt natürlich durch die verstärkte **Inspiration** zustande. Aber das Gewebe würde sich mit dem Zusammensinken des Thorax wieder entleeren, wenn nicht Hindernisse im Wege stehen wie einmal bei erschwerter Exspiration und zweitens nach Ribberts Auffassung (Virch. Arch. Bd. 221) dadurch, daß die feinsten Bronchen verengt sind oder daß die übrigen bei der Ausatmung durch das vom zusammensinkenden Thorax komprimierte emphysematöse Lungengewebe zusammengedrückt werden. Eine oft vorhandene Bronchitis mit Ausfüllung des Lumens durch schleimreiches Exsudat wird diese Erschwerung des Luftaustrittes erhöhen.

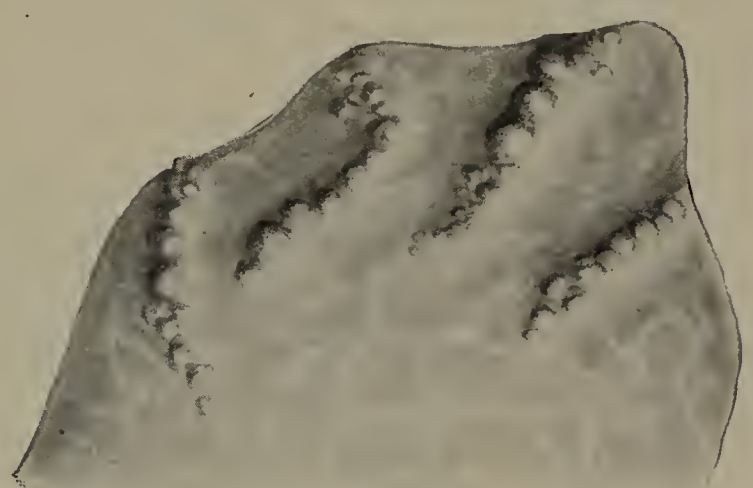

Fig. 636.
Interstitielles Emphysem. Man sieht am Rand des rechten Oberlappens 4 Reihen von Luftblasen, die in dem Interstitium des Lungengewebes liegen.

Die oft vorauszusetzende Elastizitätsabnahme des Lungengewebes läßt sich im Anfang aus dem histologischen Verhalten der elastischen Elemente nicht ablesen. Man hat keine durchgreifenden Veränderungen nachweisen können. Später stellen sich die genannten Veränderungen der elastischen Fasern ein.

Das Fehlen der Kohle in den emphysematischen Abschnitten wurde von Virchow auf eine Entstehung des Emphysems im Kindesalter und ein damit verbundenes Ausbleiben der Kohleablagerung bezogen, was zweifellos nicht richtig ist. Es handelt sich vielmehr um Pigmentverschiebung bei der Dehnung des pigmenthaltigen Lungengerüstes.

b) Das interstitielle Emphysem.

Bei dem interstitiellen Emphysem (Fig. 636) befindet sich Luft in den bindegewebigen Septen der Lobuli. Sie kommt dahin, wenn bei heftigem Husten (besonders bei einer durch Diphtherie bedingten Ver-

engerung der Glottis) die Wandungen von Alveolen infolge übermäßiger Dehnung und Erhöhung des Luftdruckes Lücken bekommen, durch die sie in das Gewebe hineingepreßt wird. Die Infundibula erweitern sich zunächst akut ganz ähnlich, wie es bei dem vesikulären Emphysem langsam geschieht.

Die Luftblasen im Bindegewebe sind stecknadelkopf- bis kirschkerngroß und reihenweise hintereinander gestellt. Sie können subpleural an den Grenzen der Lobuli und im peribronchialen Bindegewebe bis zum Lungenhilus reichen. Die Luft tritt hier nicht selten in das mediastinale und weiter in das Halszellgewebe über und verursacht dann auch dort und eventuell auch über dem Thorax ein weit verbreitetes Hautemphysem, das sich durch Absorption der Luft leicht wieder zurückbilden kann.

5. Atelektase.

Wenn Lungengewebe beim Neugeborenen luftleer bleibt oder wenn es später wieder luftleer wird, so nennen wir es **atelektatisch** (Atelektase kommt von *ἀτελής*, unvollkommen und *ἔκτασις*, die Ausdehnung).

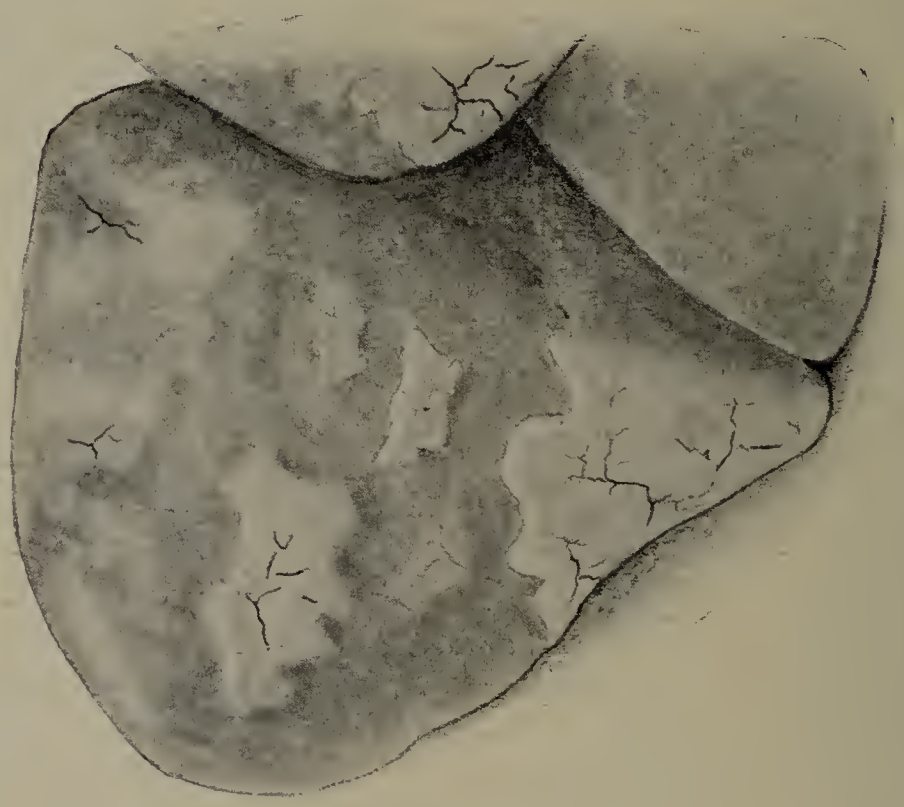

Fig. 637.

Atelektase einer kindlichen rechten Lunge. Von Ober- und Mittellappen sind nur kleine Teile zu sehen. Die dunkeln, tiefliegenden Abschnitte des Unterlappens sind die atelektatischen, die hellen prominenten die lufthaltigen.

Beim Neugeborenen führt zu Atelektase Schwäche des Kindes und damit der Respirationsbewegungen, Gehirndruck (durch Behinderung des Atemzentrums), Bronchialverstopfung durch Schleim, abnorme Massen (z. B. Zwerchfellhernie) im Thorax. Das atelektatische Gewebe ist fester als das übrige, weniger voluminös und dunkelrot. Es kann kleine Abschnitte, ganze Lappen oder eine ganze Lunge umfassen.

Die kongenital atelektatischen Partien werden allmählich doch noch lufthaltig, oder sie bleiben dauernd luftleer. Dann nehmen sie auch niemals Kohlestaub auf. Später dilatieren sich die Bronchen zu zylindrischen oder sackförmigen Räumen, mit denen ein ganzer Lappen durchsetzt sein kann. Zwischen ihnen befinden sich als Reste des Lungengewebes nur schmale

faserige Septa, in ihnen glasiger Schleim oder eiterähnlicher Inhalt. Die Wand enthält oft reichliche Knorpeleinlagerungen (Heller) und mehr als normal entwickelte Schleimdrüsen, zuweilen auch besonders reichliche und kräftige glatte Muskulatur. Die so veränderten Abschnitte bzw. ganzen Lappen sind kleiner, als sie im normalen Zustande sein würden.

Die erworbene Atelektase (der *Kollaps*) kommt *erstens* zustande, wenn die Ausdehnung der Lunge mehr und mehr beschränkt und schließlich ganz aufgehoben wird, so durch Kompression durch Tumoren, Exsudate, Luft im Pleuraraum, durch Verkrümmungen der Wirbelsäule, Empordrängen des Zwerchfelles, mangelhafte Tätigkeit der Atemmuskulatur (Kompressionsatelektase). *Zweitens* kommt Atelektase bei Verstopfung der Bronchen vor (fast nur bei Kindern, Verstopfungsatelektase). Aber während dort immer weniger Luft eindringen kann, wird hier die im Lungengewebe noch vorhandene nach und nach absorbiert, zuerst der Sauerstoff, dann die Kohlensäure, dann der Stickstoff (Lichtheim), und während dort ganze Lungen oder Lappen atelektatisch werden, sind es hier oft nur kleine, zu engen Bronchen gehörende, aber manchmal multiple Bezirke. Das Aussehen wechselt mit der Ätiologie. Bei Kompression wird das Lungengewebe schließlich blaß, klein, lederartig zäh. Bei Bronchialverstopfung (Fig. 637) sinkt (deutlich nur in Kinderlungen) der Bezirk unter das Niveau der Pleura ein, seine Farbe wird dunkler, blaurot, weil das reichliche Blut wegen des Mangels an Sauerstoff nicht oxydiert wird.

Die erworbene Atelektase kann nach Beseitigung der ursächlichen Einflüsse wieder verschwinden. Bei *bleibender* Bronchialverstopfung oder dauernder Kompression lösen sich die Alveolarepithelien ab; die dadurch einander genäherten epithelfreien Alveolarsepten können miteinander verschmelzen, wodurch eine Vermehrung der Konsistenz des atelektatischen Teiles (*Kollapsinduration*) zustande kommt. Außerdem kann auch das Gewebe an Volumen wieder zunehmen durch Wucherung und Desquamation der Alveolarepithelien; es wird milzähnlich und zeigt eine »**Splenisation**«. Häufig kommt *Entzündung* hinzu (s. diese).

6. Veränderungen der Lunge durch Staubinhalation. Pneumonokoniosis.

In der Form von Staub atmen wir in der Zimmerluft und der atmosphärischen Luft (besonders in Industriegegenden) **Kohle-** und **Rußpartikel** ein. Noch mehr tun das die Heizer und Kohlenarbeiter. Steinarbeiter aspirieren **Steinstaub,** den auch wir auf der Straße häufig einatmen. Außerdem kommt Eisenstaub, Tabakstaub, Baumwollenstaub, Haarstaub u. a. in Betracht. Alle diese Staubarten schlagen sich zum größten Teil in den Atemwegen nieder, werden wieder ausgehustet und gelangen nur zum *kleinsten Teil* in die Lungenalveolen. Hier werden die Partikel zunächst von den »Staubzellen« (die mit den Herzfehlerzellen identisch sind) aufgenommen, sodann lagern sie sich im Lungengewebe, aber nicht überall, sondern fleckig ab, und zwar vor allem in den kleinen normalen lymphatischen Herdchen (Arnold), die auch unter der Pleura (Fig. 638) vorhanden sind. Durch den **Kohlenstaub** wird die Lunge daher schwarzgefleckt. Bei Kindern sind die pigmentierten Stellen noch klein, bei Erwachsenen größer. Bei reichlicher Staubaufnahme dehnt sich die Pigmentierung weiter aus, so daß zwischen

jenen Fleckchen den Lymphgefäßen entlanglaufende Verbindungszüge entstehen. So kommen ausgedehnte schwarze Netze (Fig. 638) zustande. Noch später wird das Lungengewebe diffus schwarz.

Wo die *Kohle* sich reichlich anhäuft, sprechen wir von **Anthrakosis.** Sie geht einher mit einer allmählich sich steigernden entzündlichen Verdichtung des Gewebes, so daß jene schwarzen Fleckchen zu festeren Knötchen werden. Je ausgedehnter die Kohleablagerung, um so verbreiteter auch die Verdichtung. Atmungserschwerend kommt hinzu, daß in den Alveolen sich kohlehaltige *Staubzellen* anhäufen.

Die intrapulmonalen Lymphknoten werden durch reichliche Einlagerung von Kohlenstaub und die darauf folgende Verdichtung des Gewebes völlig verödet. Analoge Vorgänge sind auch an den Lymphbahnen in den größeren (interlobulären) Septen zu beobachten. Der Endeffekt ist eine weitgehende Verödung des lymphatischen Apparates mit starker bindegewebig schwieliger



Fig. 638.

Pleurafläche einer in regelmäßiger Anordnung mit Kohle versehenen Lunge. Man sieht ein der lobulären Abgrenzung entsprechendes schwarzes Netz, dessen Knotenpunkte verdickt erscheinen.

Verdickung des ganzen Lungengerüstes. Dabei ist es charakteristisch für die aus Lymphknoten hervorgehenden anthrakotischen Herde, daß vom Zentrum aus eine Entpigmentierung und eine Ausschwemmung des Pigmentes an die Peripherie vor sich geht, wodurch dann in der Umgebung derartiger Knoten von neuem der ganze Prozeß beginnt und eine Vergrößerung der Herde zustande kommt. — Über die Kombination mit Tuberkulose s. u.

Über den Transport der Kohle zu den bronchialen Drüsen und die Folgen siehe die gesonderte Besprechung dieser Drüsen.

Über Aufnahme von Kohle ins Blut siehe ebenda.

Der eingeatmete **Steinstaub** (Kiesel- oder Kalkstaub) lagert sich an gleichen Stellen wie die Kohle und naturgemäß mit ihr vereinigt ab, veranlaßt aber intensivere Bindegewebswucherung, sehr derbe grauweiße Knötchen. Auf der Pleura treten sie manchmal in zierlicher Verteilung und oft so hervor, daß ein weißgraues Zentrum von einem Kohlesaum umgeben wird. Auch in den bronchialen Lymphdrüsen wird der Steinstaub wiedergefunden. Die Veränderungen durch den Steinstaub werden als **Silikosis** bzw. **Chalikosis** bezeichnet.

Eisenstaub ruft entweder eine rote (als Rost) oder eine schwarze fleckige Färbung hervor. Er kann sich mit Kohle und Steinstaub verbinden. Wir nennen den durch ihn hervorgerufenen Zustand **Siderosis** (Zenker). Tabakstaub macht braunrote fleckige Verfärbung.

Alle Veränderungen, die durch Staubpartikel in den Lungen hervorgerufen werden, gehen unter dem Namen der Pneumonokoniosen.

7. Die Entzündungen der Lunge (Pneumonien).

Bakterien können *erstens* von den Luftwegen aus in die Lungen gelangen. Sie finden sich als *Diplokokken*, *Streptokokken* und *Staphylokokken* stets schon in der Norm im *Tracheal- und Bronchialschleime bis in die feineren Äste*. Aus dem Lungengewebe lassen sie sich ebenfalls züchten, doch ist es fraglich, ob sie auch über die Bronchiolen hinaus in den Alveolen vorhanden sind. Unter besonderen disponierenden Bedingungen (z. B. starken Abkühlungen) vermehren sie sich in den Bronchen und Bronchiolen und wirken, auch auf die Alveolen übergreifend, entzündungerregend. Es bedarf also bei diesen Kokken nicht notwendig einer jedesmaligen Einatmung aus der Außenwelt, während andere Bakterien, wie Tuberkelbazillen, normal nicht in der Lunge vorkommen.

Zweitens können Bakterien auf dem Blutwege aus einem beliebigen anderen Herde des Körpers zugeführt werden.

Drittens können Entzündungserreger aus der Nachbarschaft (von der Pleura, von den bronchialen Drüsen) in die Lunge hinein gelangen. Doch kommt das nur selten in Betracht.

Die Entzündungsprozesse, die wir »**Pneumonien**« nennen, sind teils nur exsudative, teils zugleich auch proliferierende.

Die exsudativen Entzündungen verlaufen in der Lunge nicht oder nur nebenbei im eigentlichen Gewebe, die Exsudate finden sich vielmehr in den Lufträumen des Organes. Dadurch wird das Gewebe *luftleer* und bekommt eine feste Konsistenz.

Proliferative Entzündungen (vor allem bei der Tuberkulose) führen durch Zunahme des Bindegewebes in den Wandungen der Bronchiolen und Alveolen zu einer fortschreitenden Verengerung und schließlichen Verlegung der Lufträume.

Die Bezeichnung Pneumonie kann auf alle Entzündungen der Lungen angewendet werden. Wir haben aber hier zunächst nur die Form im Auge, bei denen eine *Exsudation in die Alveolen das maßgebende ist*, während im eigentlichen Lungengewebe dauernd oder doch zunächst keine schwereren Veränderungen eintreten.

Solche Entzündungen kennen wir einmal in der Gestalt der ganze Lungen oder Lappen befallenden *fibrinösen, kruppösen, lobären Pneumonie* oder in Gestalt der *Herdpneumonien*, bei denen nur kleinere oder größere Teile von Lungenlappen ergriffen sind.

a) Die lobäre, fibrinöse Pneumonie.

Die **fibrinöse** Pneumonie hat ihren Namen von dem fibrinreichen Exsudat. Die früher mehr als jetzt gebräuchliche Bezeichnung **kruppöse** Pneumonie rührt davon her, daß die Exsudatgerinnung in ähnlicher Weise wie bei dem »Krupp« der Atemwege auf die freie Fläche der Alveolen-

wandungen erfolgt. Eine dritte Benennung, **lobäre** Pneumonie, beruht darauf, daß die Erkrankung meist einen oder zwei oder drei **ganze Lappen** befällt. Schließlich wird auch die Bezeichnung **Pleuropneumonie** gebraucht, weil stets mit der fibrinösen Pneumonie eine fibrinöse Pleuritis vorhanden ist.

Die ergriffene Lunge zeigt ein sehr charakteristisches Verhalten, zumal auf dem Höhestadium, mit dem man passend die Schilderung beginnt. Ist der Tod am dritten, vierten oder fünften Tag erfolgt, so ist der befallene Lappen oder die ganze Lunge sehr groß, etwa so, wie im vollen Inspirationszustande, zugleich aber sehr schwer und von fester, leberähnlicher Konsistenz. Dieser Umstand führt zur Bezeichnung **Hepatisation.** Die Lunge ist **hepatisiert.** Die *Pleura* ist über den verdichteten Teilen sehr gewöhnlich mit Fibrinbelägen versehen: *Pleuropneumonie* (s. d. Pleura). Auf der Schnittfläche (Fig. 639) ist das Gewebe völlig luftleer, von blasser, hellgrauer Farbe und durch feinste Körnchen höckerig, granulär. Die so hervortretenden Granula entsprechen den durch Gerinnung fest gewordenen Exsudatmassen (Fig. 640), die man bei dem Abstreichen der Schnittfläche mit dem Messer sehr leicht in Gestalt kleinster grauer Körnchen gewinnen kann. Sie bestehen aus Fibrin und Leukozyten. Ihr Hervorragen auf der Schnittfläche findet seine Erklärung darin, daß die von dem Messer durchschnittenen elastischen Alveolarwände sich zurückziehen. Die blasse Beschaffenheit der Schnittfläche beruht auf Anämie. Der graue Ton ist die Eigenfarbe des Exsudates. Er ist die Veranlassung, daß wir dieses Stadium der Pneumonie als das der **grauen Hepatisation** bezeichnen (Fig. 639).

Fig. 639.

Fibrinöse Pneumonie. Schnittfläche der rechten Lunge. *B* Bronchus. Der nicht beteiligte Oberlappen erscheint schlaff, dunkel (hyperämisch). Der pneumonisch verdichtete Unterlappen ist prall, groß, fest, von grauer Farbe und deutlich körniger Schnittfläche. 1/2 natürl. Größe.

Unter dem Mikroskop sieht man (Fig. 640) *alle Lufträume mit dem Exsudat ausgefüllt.* Zwischen ihm und der Alveolarwand bleibt höchstens noch ein spaltförmiger Raum, in dem einzelne *Epithelien* liegen können. Die *Fibrinfäden* bilden ein Maschenwerk, in dem die *Leukozyten* liegen. Vorwiegend in

diesen finden sich die *Kokken* (Fig. 333). Die Exsudatpfröpfe stehen (Fig. 640) durch Fibrinfäden in Zusammenhang, die durch feinste, in der Norm schon zwischen den Infundibula vorhandene *Poren* der Alveolarwand hindurchtreten (Kohn, Hauser, v. Hansemann). (Fig. 330).

Innerhalb der Alveolen sind Fibrin und Zellen gewöhnlich nicht gleichmäßig verteilt. Meist liegen letztere reichlicher in der Mitte als am Rande, das Fibrin umgekehrt. Ferner ist das Fibrin viel reichlicher in den Alveolen als in den vorwiegend mit Leukozyten ausgefüllten Bronchiolen, weil hier die Pneumonie besonders lebhaft begann und zu stärkster Emigration führte, während in den erst nachher ergriffenen Alveolen auch viel Flüssigkeit austrat und zu Fibrin gerann.

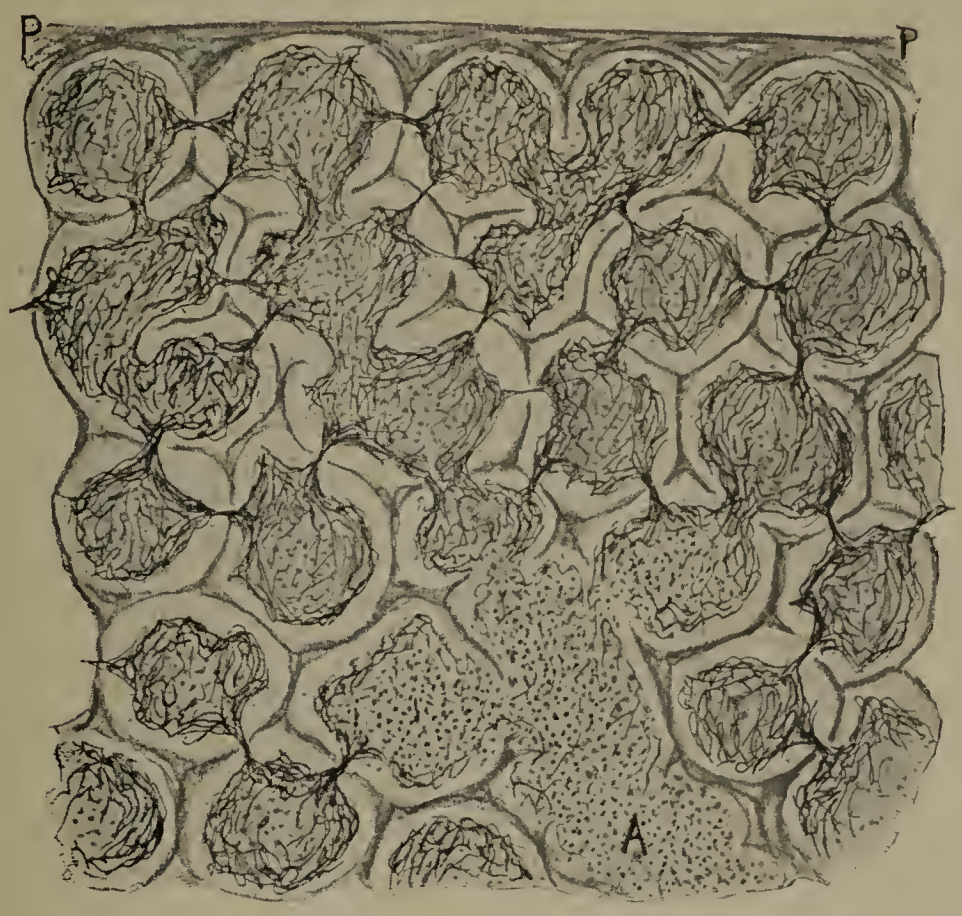

Fig. 640.

Schematische Darstellung der Histologie der fibrinösen Pneumonie. *P P* Pleura, *A* Alveolargang. Sämtliche Alveolen sind mit Exsudatpfröpfchen gefüllt, die in dem Alveolargang und anstoßenden Alveolen vorwiegend aus Zellen, im übrigen vorwiegend aus Fibrin aufgebaut sind. Die Pfröpfe sind zur klareren Übersicht so gezeichnet, daß sie die Alveolen nicht ganz ausfüllen. Sie stehen untereinander durch Fäden in Verbindung, die durch die Poren der Alveolarwände hindurchtreten.

Die Exsudation erfolgt in die Alveolen nicht aus allen Kapillaren gleichmäßig, sondern an *zahlreichen umschriebenen Stellen*, an denen man die Leukozyten in dichten büschelförmigen Massen austreten sieht (Ribbert, Virch. Arch. 209). Zu diesen Stellen drängen sich, chemotaktisch angelockt, aus dem übrigen Kapillarkreislauf immer neue Leukozyten. Nur so kann die Zirkulation lange genug andauern um die großen Zellmengen zu liefern. Würde überall die der Emigration vorausgehende Leukozytenansammlung in den Kapillaren stattfinden, so würde der Kreislauf sehr früh unterbrochen werden.

Das Exsudat kann sich auch in die Bronchen in soliden oder hohlen zylindrischen Gerinnseln erstrecken und die Bronchialräume ausfüllen. Selten setzt es sich in fibrinösen kruppähnlichen Belägen auf die Wand der größten Bronchen, sehr selten auch der Trachea und des Larynx fort.

Wie hat sich nun die graue Hepatisation entwickelt? Die Pneumonie beginnt mit einer primären Schädigung der Alveolarepithelien; dann tritt

zunächst eine hochgradige entzündliche Hyperämie ein, eine »**blutige Anschoppung**«. Zu ihr gesellt sich bald der Austritt von Blutbestandteilen und zwar einmal der roten Blutkörperchen, die durch Diapedese die Kapillaren so reichlich verlassen, daß ein Teil im Sputum nach außen gelangt und es »rostbraun« färbt. Zugleich wandern Leukozyten aus und Blutplasma folgt. So werden die Lufträume durch zunächst flüssige, bald aber gerinnende Massen angefüllt (entzündliches Ödem). Je mehr Fibrin auftritt, um so fester wird die Lunge, während sie zunächst noch bluthaltig und etwas lufthaltig bleibt: **rote Hepatisation.** Die Schnittfläche ist noch nicht so fest wie bei der grauen, sie ist noch rot und nicht so deutlich körnig. Durch weiterhin eintretende Anämie, die durch den Druck des Exsudates auf die in den Alveolarsepten gelegenen Kapillaren zustande kommt, durch Auflösung und Entfärbung des ausgetretenen Blutes und durch fortschreitende Gerinnung geht dann die *rote* Hepatisation, die sich in 2 bis 3 Tagen entwickelt, in die *graue* über.

Der Nachlaß der Hyperämie ist auf die *erschwerte Zirkulation in dem durch die feste Ausfüllung aller Alveolen unbeweglichem Lungengewebe* und auf eine *Thrombosierung der Arterien* zurückzuführen.

Nachdem die graue Hepatisation 1, 2 oder 3 Tage bestand, wird die Konsistenz wieder *weicher*, die Farbe *gelber*, die Schnittfläche *glatter*. Man kann von ihr mehr und mehr einen graugelben Brei abschaben, der sich aus verfetteten und zerfallenden Leukozyten und körnig sich auflösendem Fibrin zusammensetzt: **gelbe Hepatisation.** Dann folgt sehr schnell eine völlige Auflösung des Exsudates, das rasch **resorbiert** wird, während in die Alveolen wieder Luft eindringt.

Nur *geringe Mengen* des Exsudates, wahrscheinlich nur die Ausfüllungsmassen der Bronchen werden *ausgehustet*. Die Resorption erfolgt auf den Lymph- und Blutbahnen. Die bronchialen Lymphdrüsen zeigen erhebliche weiche Schwellung. Die Auflösung der geronnenen Substanz in den Alveolen, Blut- und Lymphgefäßen erfolgt durch einen fermentativen Prozeß (Fr. Müller). Das Ferment liefern die Leukozyten bei ihrem Zerfall.

Alle die hier besprochenen Vorgänge laufen in der Hauptsache *im Lumen der Alveolen* ab. Das *eigentliche Lungengewebe* zeigt nur relativ geringfügige Veränderungen: Anfängliche Hyperämie, Nekrose und Desquamation des Alveolarepithels, Fibrinausscheidung auch in den Lymphbahnen des Bindegewebes, Fibrinthrombose in Gefäßen (Fig. 111). Dazu kommt eine histologisch nicht sichtbare Abnahme der Elastizität des Gewebes, das bei Fingerdruck im Stadium der Lösung leicht einreißt. Das alles aber sind leicht rückgängige Veränderungen. Das Epithel regeneriert sich nach Resorption des Exsudates rasch, die Fibringerinnungen in Lymph- und Blutgefäßen lösen sich wie die in den Alveolen, die Elastizität stellt sich schnell wieder her. So gehört alles in allem die Pneumonie zu den oberflächlichen (kruppösen) Veränderungen, *die schnell und vollständig*, wenigstens für die anatomische Untersuchung, *zur Norm zurückkehren*. Doch kann eine Schwäche des Lungengewebes bleiben, die u. a. das Auftreten von Emphysem begünstigt.

Die Pneumonie verläuft durchschnittlich in etwa 7 Tagen.

Sie lokalisiert sich am häufigsten im Unterlappen, beginnt an der Basis und steigt rasch nach oben auf, so daß man unten bereits graue Hepatisation, oben noch rote Partien finden kann. Der Oberlappen

wird für sich allein relativ selten, oft mit dem Unterlappen zusammen befallen. Die rechte Lunge ist häufiger beteiligt als die linke.

Nicht immer finden wir in der Leiche die Lappen in ganzer Ausdehnung ergriffen. Die Spitze des Unterlappens kann z. B. noch frei sein, oder bei völlig verdichtetem Unterlappen ist der Oberlappen nur in seinen unteren Teilen befallen, bei hepatisiertem Oberlappen der obere Teil des Unterlappens. Oder bei Pneumonie der einen Lunge finden sich in der anderen nur *herdförmige* Verdichtungen wechselnden Umfanges und manchmal auch in anderem Stadium als dort. Auch ganze Lappen können rechts und links Pneumonien verschiedener Stadien aufweisen. Bei *alten Leuten* tritt die Pneumonie manchmal nicht lobär, sondern in größeren Herden auf.

Der Erreger der Pneumonie ist weit überwiegend der Fränkelsche Diplokokkus. Neben ihm finden sich oft Staphylokokken und Streptokokken, die aber auch allein die Entzündung hervorrufen können. Ferner kommt der Friedländersche Bacillus pneumoniae in Betracht. Die fibrinöse Pneumonie ist daher keine ätiologisch völlig einheitliche Entzündung.

Ein vielfach abweichendes Aussehen gewinnt die Pneumonie bei besonderer Ätiologie, so vor allem bei der *Influenza*. Die mikroskopisch zellreichen Verdichtungen sind meist schlaffer, auch nach mehreren Tagen noch graurötlich, manchmal in wechselnder Ausdehnung hämorrhagisch, ferner oft ungleichmäßig, aus Abschnitten verschiedener Färbung oder durchweg aus kleineren und größeren graurötlichen, grauen oder hämorrhagischen Herden zusammengesetzt. Im letzteren Falle sind die Befunde ähnlich wie bei den sogleich zu besprechenden konfluierenden Herdpneumonien. Wie bei diesen können auch bei der Influenza nur einzelne Herde statt lobärer Verdichtungen vorhanden sein, die dann zuweilen vereitern. Mit diesen Pneumonien kann sich eine Pleuritis mit reichlichem dünnen eitrigen Exsudat verbinden und klinisch und anatomisch auffallender sein als die Pneumonie.

Die *Gefahren* der Pneumonie, die in 10 Prozent der Fälle tödlich endet, bestehen einmal in der *Überlastung des rechten Herzens* durch die Ausschaltung eines großen Abschnittes (zuweilen mehr als der Hälfte) des Lungenkreislaufes. Die Kranken (vor allem Menschen mit schwachem Herzen, Potatoren) gehen an Erlahmung des Herzens zugrunde. Zweitens kommt in Betracht die schwere *Allgemeininfektion*, drittens (Bollinger) der Verlust an Fibrin und Leukozyten (in hochgradigen Fällen wird 2 Liter Exsudat geliefert). Endlich können *Komplikationen* eintreten: eine Perikarditis, Endokarditis, Meningitis, Nephritis und komplizierende Veränderungen der *Lunge* selbst:

Erstens kann die Entzündung herdweise, aber nur selten durch die Pneumokokken allein, meist durch Mischinfektion eitrigen Charakter annehmen. Dann entsteht ein Abszeß, der in die Bronchen, seltener in die Pleura durchbrechen kann und im letzteren Falle ein Empyem (s. dieses) erzeugt. Die Abszeßhöhle kann später vernarben.

Zweitens kommt, aber ebenso selten, umschriebene Gangrän vor, die auch aus der Eiterung hervorgehen kann. Sie wird meist bei Greisen, Diabetikern, Potatoren beobachtet.

Drittens bleibt zuweilen die Lösung und Resorption des Exsudates ganz oder zum kleineren oder größeren Teile aus. Dann wird das geronnene Material organisiert (Fig. 641, 642).

Die in das Fibrin eindringenden Gefäße und Fibroblasten stammen quantitativ überwiegend aus den Teilen des Lungengewebes, die mit Bindegewebe versehen sind, also einesteils aus der Wand der (feinsten) Bronchen

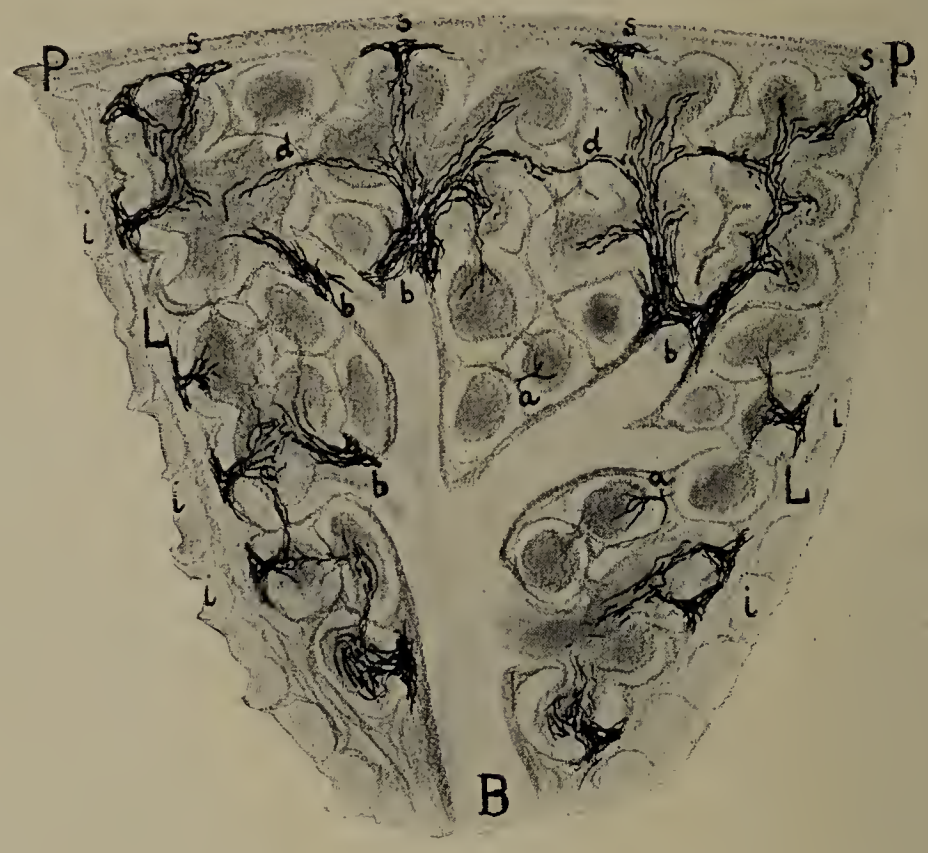

Fig. 641.

Schema über Lungeninduration nach Pneumonie. Dargestellt ist ein Lobulus. *B* Bronchus, *P P* Pleura. *L L* interlobuläres Septum. Die Alveolarlumina sind durch grau gehaltene Fibrinpfröpfe ausgefüllt. In diese wächst bei *i i* aus dem interlobulären, bei *s s* aus dem subpleuralen, bei *b b* aus dem bronchialen Bindegewebe der Bronchiolen schwarz gezeichnetes organisierendes Gewebe hinein, welches den Bahnen des Fibrins folgend bei *d d* durch die Poren der Alveolarwand tritt. Bei *a a* ist auch ein Aussprossen von Alveolarkapillaren in das Fibrin angedeutet.

Fig. 642.

Induration nach Pneumonie. Bindegewebiger, vielgestaltiger Körper *D* in den Lufträumen der Lunge. Bei *P P* Durchtritt von Ausläufern des Körpers *D* durch die Poren der Alveolarwände.

(Bronchiolen) (vgl. Fig. 648), in deren Exsudat sie nach teilweiser oder völliger Abstoßung des Epithels eindringen und bis in die Alveolen (also in peripherer Richtung) wachsen. Zum anderen Teile stammen sie aus dem

subpleuralen und interlobulären und aus dem peribronchialen (und periarteriellen) Bindegewebe, aus dem sie also einerseits in das Lumen der Bronchen wie andererseits in die umgebenden Alveolen eindringen. Das neue Gewebe wächst, den die Poren durchsetzenden Fibrinfäden folgend, auch in die benachbarten Infundibula (Fig. 641, 642). Diese perforierenden Züge leitete man früher aus der Alveolarwand ab, solange die Poren noch unbekannt waren. Die Alveolarwände, die selbst nur aus Kapillaren und elastischen Fasern bestehen, sind primär an der Bildung des intraalveolären Bindegewebes nicht beteiligt. Sie verwachsen später mit ihm dadurch, daß ihre Kapillaren Sprossen treiben, die sich mit den Gefäßen des neugebildeten, organisierenden Bindegewebes vereinigen.

Die Organisation dauert viele Wochen. Schließlich finden sich in den Lufträumen nur noch bindegewebige Pfröpfe (Fig. 642). Es entsteht ein ziemlich gleichmäßiges zell- und faserreiches, später schrumpfendes Gewebe, in dem man die früheren Alveolargrenzen nicht mehr deutlich nachweisen kann. Solange es noch wächst, ist es bluthaltig, dunkelrot. Daher und wegen seiner Festigkeit hat es eine entfernte Ähnlichkeit mit Muskulatur. Man redet von einer **Karnifikation. Induration der Lunge** nach **Pneumonie** ist eine andere Bezeichnung. Die Organisation ist höchst ungünstig. Die Individuen bleiben, wenn sie ausgedehnt ist, krank und sterben nach einigen (3—6) Wochen. Umschriebene Organisationen werden ertragen und enden mit narbiger Schrumpfung. Weshalb die Lösung des Exsudates ausbleibt, ist unbekannt. Man kann an die Art der Infektion oder an frühere lymphgefäßverlegende Entzündungen denken. Am nächsten liegt der Gedanke eines Mangels an fibrinlösenden Fermenten der Leukozyten.

b) Herdpneumonien.

1. Die bronchogenen Herdpneumonien.

Die **Herdpneumonien** umfassen kleinere oder größere Abschnitte der Lungenlappen. Je umfangreicher die Herde sind, um so mehr nähert sich der Befund dem der lobären Pneumonie. Es gibt zwischen dieser und den Herdpneumonien anatomisch und ätiologisch *keine scharfe Grenze.* Auch die fibrinöse Pneumonie kann herdförmig auftreten.

Die Herdpneumonie entsteht meist dadurch, daß das entzündungerregende Agens wie bei der fibrinösen Pneumonie *auf dem Wege der Bronchen* in das Lungengewebe gelangt, *viel seltener* dadurch, daß es mit dem *Blute* eindringt.

Im ersten Falle reden wir auch von *Bronchopneumonien.* Aber da auch die fibrinöse Pneumonie von den Bronchen aus entsteht, ist es besser, nur die Benennung **Herdpneumonie** zu gebrauchen.

Der im Gegensatz zu lobär manchmal gebrauchte Ausdruck *»lobulär«* hat keine allgemeine Gültigkeit, weil die Entzündung nur ausnahmsweise einmal das Gebiet eines Lobulus umfaßt. Die Entzündung (Fig. 643), die immer in den *Bronchioli respiratorii* oder den *kleinen Bronchen* beginnt (Fig. 644), greift von hier aus in wechselnder Ausdehnung auf die *Umgebung*, dabei nur teilweise auf die zu den Bronchen gehörenden Alveolargänge (das Infundibulum, den Lungenazinus) über. Die Herde sind also nicht keilförmig, wie es einem Lobulus entsprechen würde, sondern *rundlich* oder *länglich* oder bei Ausdehnung auf mehrere zusammengehörige Bronchen oder ein größeres Bronchialsystem *gelappt* (Fig. 643, 646, 647). Je mehr sich die Entzündung auf die nächste Umgebung der Bronchioli

beschränkt, um so kleiner und knötchenähnlicher sind die Herdchen (s. u. Masern u. Keuchhusten Fig. 645).

Eine andere Bezeichnung »katarrhalische« Pneumonie ist deshalb zu verwerfen, weil es sich durchaus nicht immer um einen Katarrh, sondern auch um eine fibrinöse Exsudation oder um lebhafte Emigration handeln kann.

Herdpneumonie *ist also der einzige prägnante Ausdruck.*

Bei ihr handelt es sich darum, daß nicht wie bei der lobären Pneumonie das Gewebe eines ganzen Lappens auf einmal, sondern daß es nur von einem, mehreren oder vielen Bronchen aus in *umschriebene* (herdförmige) Entzündung versetzt wird.

Das ist *erstens* am leichtesten verständlich, wenn fremde Massen durch »Verschlucken« in die Luftwege und so in einen einzelnen Bronchus oder in mehrere hineingeraten, während die anderen frei bleiben. Dann entsteht von den beteiligten Bronchen aus (vor allem durch die mit hineingekommenen oder die schon in ihm vorhandenen Bakterien) eine herdförmige Entzündung: **Aspirationspneumonie.** Es kommen in Betracht *Fremdkörper* aller Art (Fremdkörperpneumonie), Speiseteile und Rachenschleim bei Betäubten, Gelähmten, Paralytikern, geschwächten (operierten, in Rückenlage befindlichen) Individuen, bei solchen mit Kehlkopfveränderungen, mit Durchbruch eines Ösophaguskrebses in die Luftwege usw.

Fig. 643.

Schematische Darstellung der Herdpneumonie. Die verzweigten Kanäle sind Bronchen. Die dunklen Flecke entsprechen pneumonischen Herden, die sich teils (*a*, *a*) um einen Bronchiolus, teils (*b*, *b*) um zwei, teils (*c*, *d*) um mehrere entwickelt haben. *L* soll die nur selten vorkommende Verdichtung eines Lobulus wiedergeben.

Zweitens gibt es Herdpneumonien bei primärer Bronchitis, wenn von den entzündeten Kanälen aus Bakterien in das zugehörige und umgebende Lungengewebe eindringen. Das geschieht stets nur von besonders stark ergriffenen Bronchen aus und daher entstehen die Herde. Die Entzündung der Bronchen aber kann *primär* sein, sie führt dann, aber meist nur bei Kindern, Greisen und durch anderweitige Krankheit geschwächten Personen, zur Herdpneumonie, weil es bei ihnen nicht zu einer ausreichenden Entleerung des entzündlichen Bronchialinhaltes kommt. Die mangelhafte Expektoration, das Liegenbleiben bakterienhaltigen Schleimes kann aber auch bei jenen Individuen, ferner bei solchen, die nach Operationen oder bei schwerer Erkrankung (z. B. Typhus) eine dauernde Rückenlage beibehalten, jene *Bronchitis* (im letzteren Falle in Verbindung mit Hypostase) *erst hervorrufen*, die dann auch auf das alveolare Gebiet übergreift. Schon daraus ergibt sich, daß Herdpneumonien *außerordentlich häufig* sind. Man vermißt unter dem Mikroskop die Anfänge in den

Bronchiolen kaum jemals, wenn die geschwächten Patienten nur wenige Tage bettlägerig waren.

Drittens entwickeln sich die Herdpneumonien sehr gewöhnlich im Anschluß **an verschiedene Infektionen,** zumal der Kinder, an Influenza, Masern, Keuchhusten, Scharlach, Diphtherie. Auch hier spielt eine *Bronchitis* (die bei der Diphtherie meist kontinuierlich vom Larynx heruntersteigt) die vermittelnde Rolle.

Der bakteriologische Befund hängt von der Ätiologie ab. Die wichtigste Rolle spielt auch hier der Pneumokokkus, daneben ausgedehnter als bei der fibrinösen Pneumonie der Staphylokokkus und Streptokokkus, ferner in jenen besonderen Fällen Influenzabazillen, Diphtheriebazillen, Fäulnisbakterien, Typhusbazillen.

Fig. 644.

Frühes Stadium einer herdförmigen Masernpneumonie. Zentral ein mit Exsudat erfüllter Bronchiolus, der nach oben in die ringsherumliegenden mit Exsudat gefüllten Alveolen übergeht.

Die Herde treten in sehr wechselnder *Zahl* und sehr verschiedener *Größe* auf. Bei Masern und Keuchhusten z. B. sind sie (Fig. 645) oft zahllos, klein und ähnlich gleichmäßig verteilt wie die Knötchen bei der Miliartuberkulose (Fig. 363), von denen sie sich aber durch ihre zackige, nicht runde Form, durch weniger scharfe Begrenzung, geringeres Vorspringen und etwas weichere Konsistenz unterscheiden. Bei Aspirationspneumonien (Fig. 646) sind sie von ungleichem Umfange. Die größeren z. B. walnußgroßen sind um zahlreiche zu einem Bronchialast gehörende Bronchiolen entstanden. Durch Zusammenfließen benachbarter Herde entstehen größere (Fig. 647). So kann ein ganzer Lappen ergriffen werden (wie es z. B. bei Diphtherie relativ oft vorkommt). Doch ist dann die Hepatisation niemals so gleichmäßig wie bei der lobären Pneumonie, man kann die Zusammensetzung aus einzelnen Herden oft noch erkennen.

Die Schnittfläche der Herde bietet ein verschiedenes Aussehen. Sie ist grau, körnig und fest wie bei der fibrinösen Pneumonie, oder sie ist graurot oder rot, glatter und weicher oder gar breiig. Manchmal ist das verdichtete Gewebe hämorrhagisch. Die Grenze ist scharf oder

verwaschen. Je nach ihrer Beschaffenheit und Begrenzung kann man die Herde leicht oder schwerer erkennen. Schlaffe, graurote, verwaschene werden vom Anfänger leicht übersehen.

Das verschiedene Verhalten hängt nicht nur wie bei der fibrinösen Pneumonie von dem Alter des Prozesses, sondern auch von der Ätiologie ab, die bald ein vorwiegend zelliges, weiches, bald ein mehr fibrinreiches festeres z. B. bei Diphtherie, bald ein hämorrhagisches Exsudat z. B. bei Anwesenheit von Typusbazillen, von Influenzabazillen veranlaßt.

Unter dem Mikroskop ist das Exsudat in den Ausgangsgebieten der Entzündung, in den Bronchiolen, meist rein *zellig*. Manchmal ist hier,

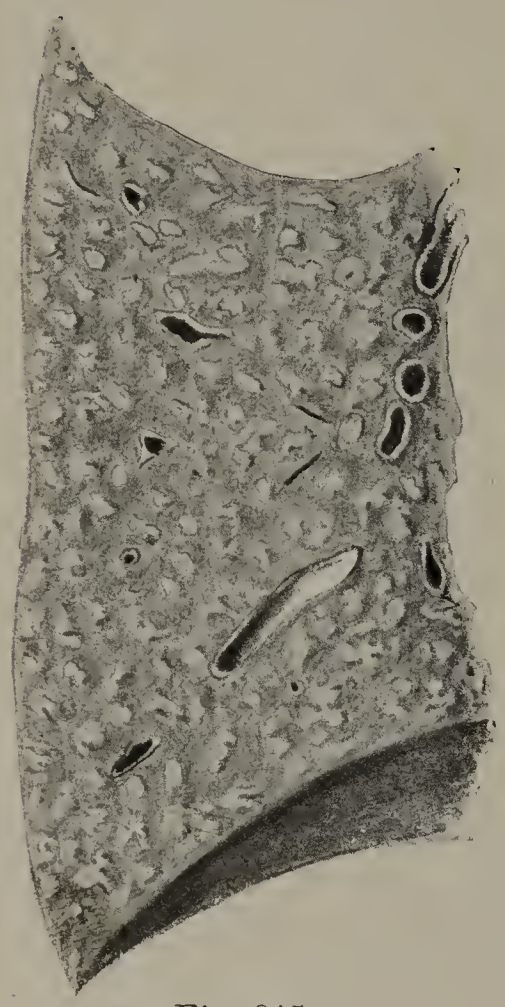

Fig. 645.
Pneumonie nach Keuchhusten. Zahllose kleine knötchenähnliche helle prominierende gleichmäßig verteilte Herdchen.

Fig. 646.
Aspirationspneumonie. Teil der rechten Lunge. Schnittfläche. Man sieht in dem dunkeln (blutreichen) Lungengewebe zahlreiche hellgraue, kleinere und größere, prominierende unregelmäßige pneumonische Herde.

besonders oft bei Masern und Keuchhusten, die *Wand der Kanäle* mit ergriffen, zellig infiltriert und granulierend und zwar zuweilen bis in größere Bronchen hinein. Das kann später zu *Bronchiektasen* (s. diese) führen. Von der Bronchialwand aus kann sich der Entzündungsprozeß auf dem Lymphwege, d. h. im Gerüst der Lunge auf die umgebenden Alveolen ausdehnen. Dadurch kommt es zu einer ganz gleichmäßigen Infiltration der Umgebung des primär erkrankten Bronchus, innerhalb welcher die Lungenstruktur ganz aufgehoben erscheint.

Das Lungengewebe zwischen den Herden ist im allgemeinen nicht ganz intakt. Man findet hier Hyperämie, Ödem, Staubzellen und Desquamation der Alveolarepithelien. Auch in den Alveolen der Herde selbst findet man manchmal viele Epithelien. Ihre Gegenwart hat dazu beigetragen, daß man von »katarrhalischer Pneumonie« oder Desquamativpneumonie zu sprechen pflegt.

Eitrige Erweichung und Abszeßbildung ist besonders bei Aspirationspneumonie leicht möglich. Viel häufiger ist, zumal bei Erwachsenen nach Aspiration von Speisen, Rachenschleim, Fremdkörpern usw. eine *Verjauchung* der Herde, die zu stinkenden, fetzigen Erweichungen führt (s. Gangrän).

Die Herdpneumonie kann für sich allein *tödlich* werden, teils wie die fibrinöse Pneumonie durch funktionelle Beeinträchtigung der Lunge, teils durch die von ihr ausgehende Allgemeininfektion (Aspirationspneumonie). Oder sie wird es im Verein mit der Grundkrankheit, deren oft ausschlaggebende Komplikation (vor allem bei Kinderinfektionen) sie dar-

Fig. 647.

Herdförmige Aspirationspneumonie. *B* Bronchus, *L L* lufthaltiges Lungengewebe. Der größte Teil des gezeichneten Lungenabschnittes wird von einem umfangreichen, unregelmäßig begrenzten, hellen, feinkörnigen pneumonischen Herde eingenommen, der in großer Ausdehnung bis an die Pleura reicht.

stellt. Bei der Heilung kommt es deshalb viel seltener als bei der fibrinösen Pneumonie zu einer Restitutio ad integrum, weil durch die oben erwähnten Infiltrationen des Gerüstwerks der Lunge innerhalb der Herde der ganze Prozeß sich als viel tiefergreifend kennzeichnet. Infolgedessen findet man häufig Narbenbildungen in der Umgebung der Bronchen als Residuen von Herdpneumonien.

Die Herdpneumonie kann auch teilweise in *Induration* (Organisation) übergehen. Man kann hier oft (weil die Vorgänge meist weniger ausgedehnt sind) besonders schön die Entwicklung des Bindegewebes aus der Bronchialwand verfolgen (siehe auch die Bronchiolitis obliterans). Fig. 648 gibt diesen Befund in einem Falle von Organisation nach Masernpneumonie wieder, in dem sich das organisierende Bindegewebe zugförmig in der Richtung zu den Alveolen auf lange Strecken in den Bronchen ausbreitete (Ribbert, Path. An. d. Kindesalters).

Gelegentlich kommt es bei der Regeneration des Alveolarepithels zur Bildung von Riesenzellen in zahlreichen Alveolen (Riesenzellpneumonie).

2. Hämatogene (metastatische) Pneumonien.

Im Blut zirkulierende Mikroorganismen (Diplokokken, pyogene Kokken usw.) können in der Lunge zur Ansiedlung gelangen und Entzündungen hervorrufen, die den bronchogenen ähnlich sind. Wir sehen solche Prozesse z. B. nach puerperalen Infektionen.

Auch bei den schweren Allgemeininfektionen werden die meisten Herdpneumonien nicht rein hämatogener Natur sein. Denn dann sind ja die *besprochenen Bedingungen für die Entstehung bronchogener Pneumonien* ebenfalls gegeben und so werden die im Blute kreisenden Bakterien sehr oft nur

Fig. 648.
Einwachsen von Bindegewebe in einen Bronchus bei Masernpneumonie. *L* Lumen des Bronchus, bei *F* Fibrin, *B* Blutgefäße.

zu den Lungenentzündungen hinzutreten. Wenn man also z. B. bei Typhus die Bazillen findet, so haben sie die Herde doch nicht allein erzeugt, sondern sind in sie hineingelangt.

Der Chirurg ist sehr geneigt, *pneumonische Prozesse nach Operationen* auf aus dem Operationsgebiet verschleppte Bakterien zurückzuführen. Das sollte nur mit äußerster Vorsicht geschehen. Denn diese Pneumonien sind meist bronchogener Natur. Wenn aber gern von *embolischer Pneumonie* auf Grund einer Embolie infizierten Thrombenmateriales gesprochen wird, so mache man sich klar, daß von den dann fast immer in Betracht kommenden Operationsgebieten der Bauchhöhle der direkte Weg in die Leber und nicht in die Lunge führt, daß also von dort aus eine Thrombenembolie in die Lungen überhaupt nicht möglich ist. Die sogenannte »embolische« Pneumonie ist gewöhnlich auch eine *bronchogene*.

c) Eitrige metastatische Entzündungen.

Außer den Eiterungen bei und nach Pneumonien gibt es auch solche, die metastatisch, also durch die Embolie von Mikroorganismen oder von infizierten Thromben bei Pyämie, Puerperalfieber, Osteomyelitis, Sinusthrombose veranlaßt werden. Wenn Eitererreger für sich allein kleinere Gefäße verschließen, so entstehen stecknadelkopf- bis erbsengroße (eventuell größere), meist multiple, zuweilen beide Lungen in ungeheuerer Zahl durchsetzende Abszesse (Fig. 649). Bei Verstopfungen größerer Zweige bilden sich ebenfalls und zwar meist größere Eiterungen oder es kombiniert sich die Wirkung der Kreislaufunterbrechung und der Infektion. Es bildet sich manchmal zunächst ein hämorrhagischer Infarkt, während die Eiterung ihn umgibt und unter Umständen ganz vom Lungengewebe trennt (Demarkation). Später, und nicht selten auch von vornherein wird das hämorrhagische Gewebe vom Rande her eingeschmolzen. Es entsteht ein **Abszeß,** in dem Lungengewebestücke schwimmen. Eine *Heilung* ist durch Expektoration der nekrotischen und eitrigen Massen möglich, aber wegen der primären schweren Erkrankung selten.

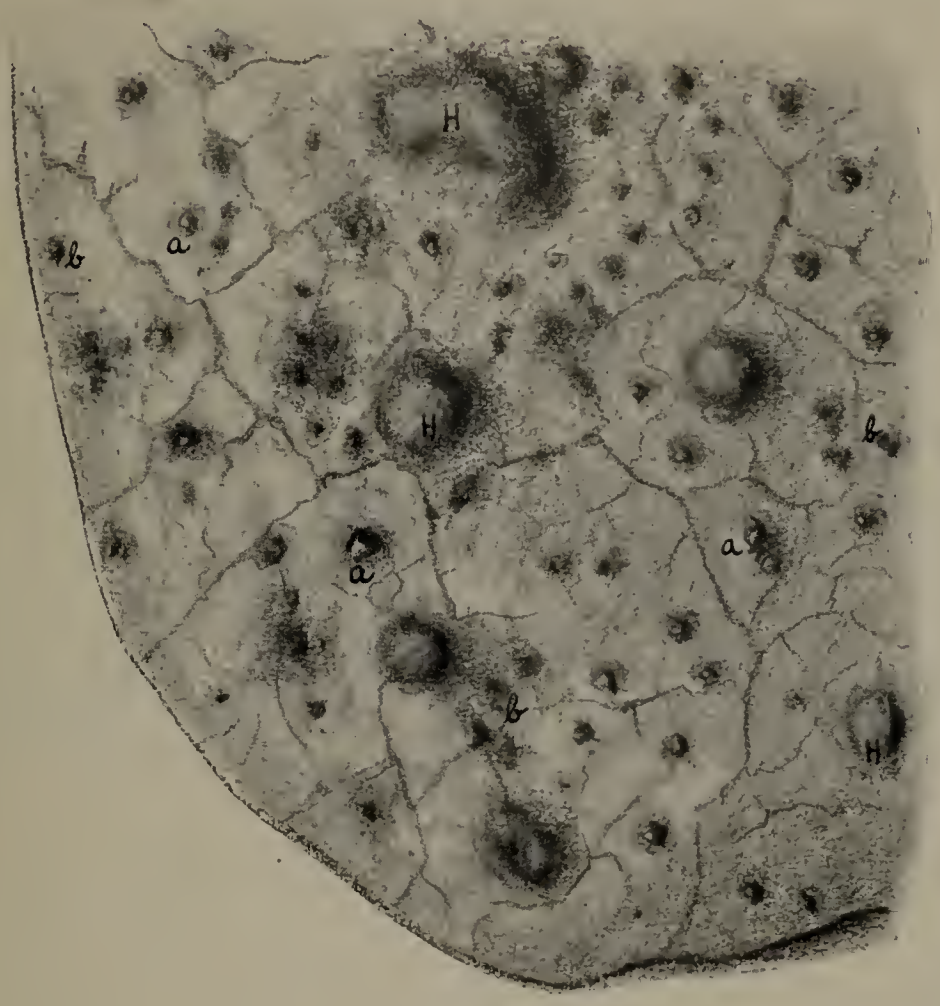

Fig. 649.

Zahllose metastatische Herde der Lunge. *a a* kleine Abszeßchen mit hyperämischem Rand, *b b* kleine Hämorrhagien mit beginnender Eiterung, *H H* größere Abszesse mit hyperämischer Umrandung.

Wenn die Abszesse an die Pleura angrenzen (Fig. 649, 650), so wird diese über ihnen nekrotisch, mißfarben, trübgraugelb, verdünnt. Sie wölbt sich manchmal vor und kann zerreißen. Es entsteht eitrige Pleuritis (*Empyem*), die vermieden wird, wenn eine zunächst eintretende fibrinöse Pleuritis Verklebung der Pleuraflächen bewirkt. Bei Austritt von Luft durch die Rißstelle bildet sich ein *Pyopneumothorax* (s. Pleura).

Wenn die Bakterien aus einer jauchigen primären Entzündung stammten so nimmt der Eiter ebenfalls jauchigen Charakter an (Fig. 651). Das Lungengewebe ist dann fetzig gangränös. Über den Verlauf s. u. Gangrän der Lunge.

Es gibt auch sehr seltene Eiterungen, die den Septen der Lobuli und dem peribronchialen und perivaskulären Bindegewebe folgen. Sie finden sich metastatisch bei Pyämie, Puerperalfieber, Nabelentzündungen Neugeborener, ferner bei Influenza und aus anderen Veranlassungen: dissezierende Pneumonie.

d) Tuberkulose.

Der **Tuberkelbazillus** führt in den Lungen zu außerordentlich vielgestaltigen Veränderungen, die sich aus der zur Tuberkelbildung führen-



Fig. 650.

Spitze des Unterlappens, von außen gesehen, mit zwei subpleural gelegenen metastatischen Abszessen *a* und *b*. *a* hat eine hyperämische Randzone, bei *b* ist der mittlere hellere Teil der Pleura dem Durchbruch nahe.

Fig. 651.

Durch Embolie (nach puerperaler Sepsis) entstandener, gangränöser Herd der Lunge, *L L* Lungengewebe, *H* Gangränherd, schmutzig schwarzgrau gefärbt, erweicht, durch eine hellgraugelbe pneumonische Zone von der Umgebung abgegrenzt.

den Proliferation, aus Exsudation in die Alveolen und aus Verkäsung der Tuberkel und der Exsudate mit höhlenbildenden Zerfallprozessen zusammensetzen. Neben den Tuberkelbazillen finden sich meist auch Kokken, Pneumokokken, Streptokokken, allerdings in sehr wechselnden Mengen. Man pflegt daher die Lungentuberkulose als eine Mischinfektion zu bezeichnen. Aber ihr charakteristisches Verhalten gewinnt sie doch ausschließlich durch die Einwirkung des Tuberkelbazillus.

Der Name Tuberkulose rührt von den knötchenförmigen, etwa stecknadelkopfgroßen Entzündungsprodukten her, die Laënnec **Tuberkel** nannte. Der sie veranlassende, von R. Koch und fast gleichzeitig von P. Baumgarten entdeckte Mikroorganismus, der ja auch im übrigen Körper Knötchen hervorruft, erhielt daher den Namen *Tuberkelbazillus*. Während die Knötchen anderer Organe nur Granulationsknötchen sind, *nehmen an der Bildung der Lungentuberkel meist auch andere Vorgänge teil.*

Der Lungentuberkel entsteht nach vorausgehender Alteration und Exsudation (Wechsberg) als sog. *Gerüsttuberkel* durch Proliferation der im »Gerüst« der Lunge vorhandenen bindegewebigen und endothelialen Elemente. Da selbst die kleinsten Tuberkel in den schmalen Alveolarsepten und Wandungen der Bronchiolen keinen Platz finden, müssen sie sich in die Lufträume hinein entwickeln und führen in diesen dann meist gleichzeitig zu exsudativen Vorgängen (perifokale Pneumonie, Orth).

So beteiligt sich an dem Zustandekommen der makroskopisch wahrnehmbaren Knötchen (Fig. 652) einerseits eine Exsudation in die Alveolen, die durch Fibrin und Leukozyten ausgefüllt werden, anderer-

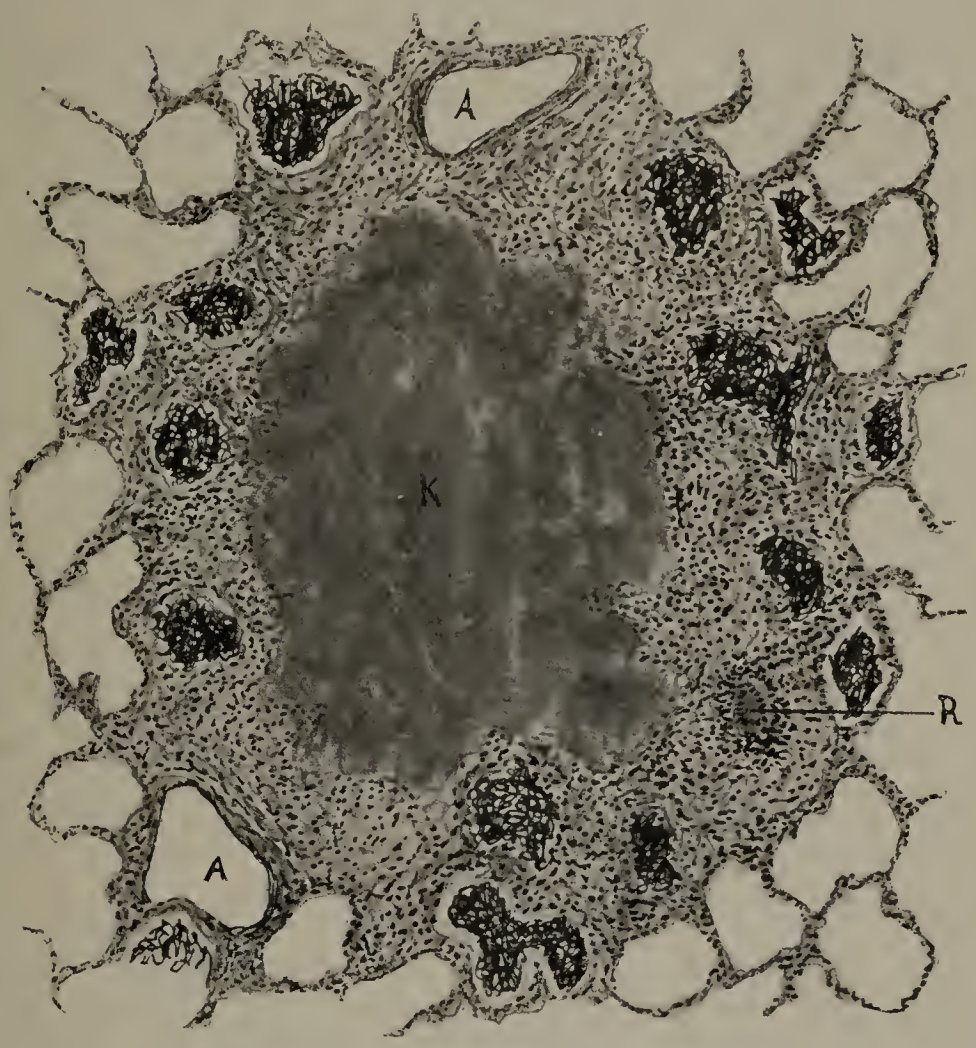

Fig. 652.

Tuberkel der Lunge. Schwache Vergrößerung. *K* zentrale Verkäsung, umgeben von zellreichem Granulationsgewebe. Die dunklen Gebilde sind mit Fibrin erfüllte Alveolen. *R* Riesenzelle, *A A* Arterien.

seits ein riesenzellenhaltiges Granulationsgewebe, das die Wand der Lufträume verdickt und in ihr Lumen hineinwächst, indem es das Exsudat teils verdrängt, teils organisiert. Diese exsudativen und proliferativen Prozesse, die sich entweder die Wage halten oder von denen der eine oder der andere überwiegt, sind zunächst lokalisiert in den **Bronchioli respiratorii** (Fig. 653) und den sie *umgebenden*, sowie in den *angrenzenden* Alveolen der zu ihnen gehörigen Alveolargänge. Die Entzündung umfaßt *niemals* (ebensowenig wie bei den herdförmigen Pneumonien Fig. 644) *das ganze aus dem Bronchiolus hervorgehende alveolare Gebiet* (den Lungen-Azinus). Je granulierender die Entzündung, um so mehr ist sie auf die Umgebung des Bronchiolus beschränkt, je exsudatreicher, um so weiter geht sie in die Umgebung und in die Alveolargänge (Fig. 654) hinein. Das verdichtete Gebiet des Bronchiolus und seiner Umgebung bildet makroskopisch ein *Knötchen*, einen **Tuberkel.**

Schon kurz nach der Bildung der Knötchen beginnt in deren Mitte (also in dem zentralen Granulationsherd und im Exsudat der umgebenden Alveolen bzw. Bronchioli) eine nach außen fortschreitende Verkäsung

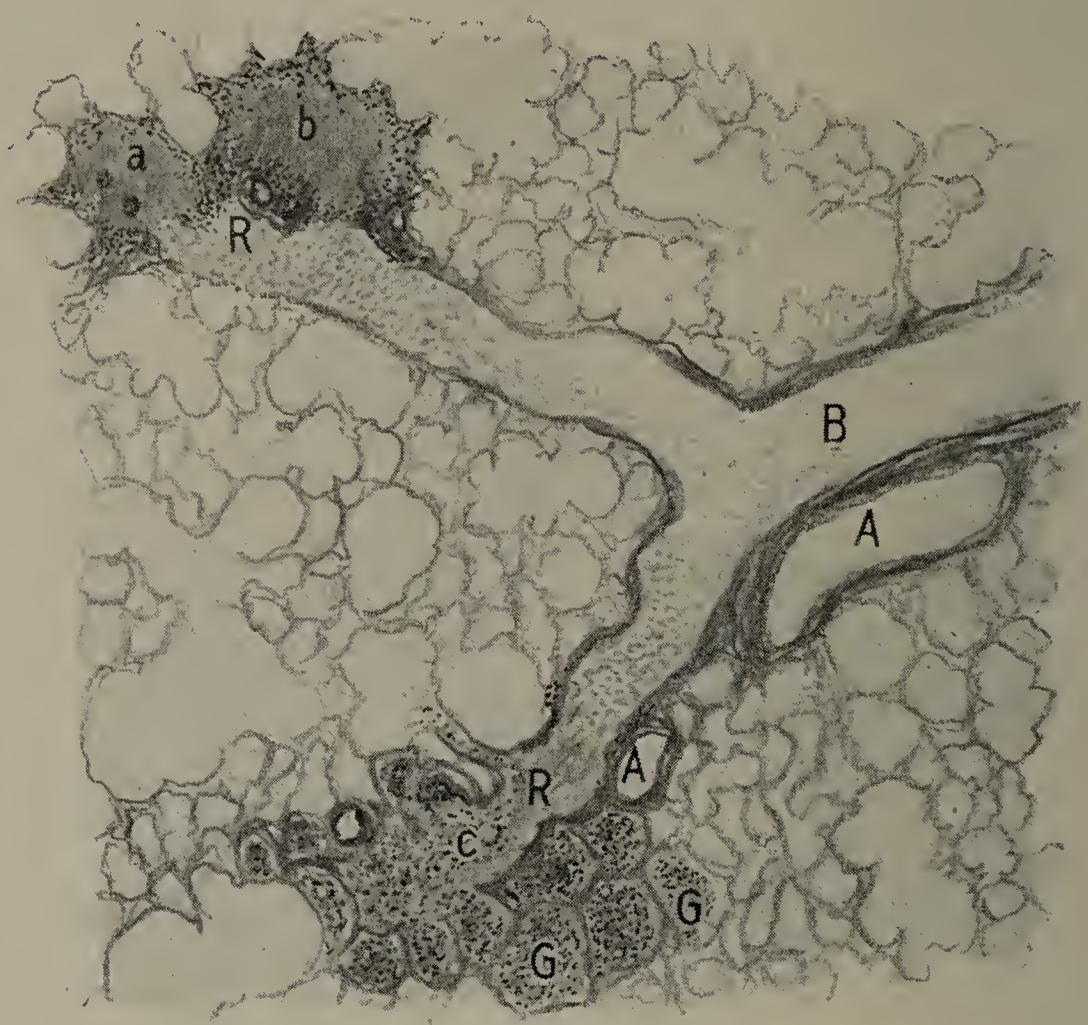

Fig. 653.

Bronchus *B*, mit zwei Ästen, an deren Enden bei *R R* knötchenförmige tuberkulöse Herde sitzen. Oben dicht nebeneinander zwei Herdchen aus zentralem je einem Bronchiolus respiratorius entsprechenden Käse (*a*, *b*) und abgrenzenden granulierenden Alveolarwandungen. Unten ein um einen exsudaterfüllten Bronchiolus *c* gebildeter Herd, vorwiegend aus exsudatgefüllten Alveolen (*G*). *A*, *A* Arterien.

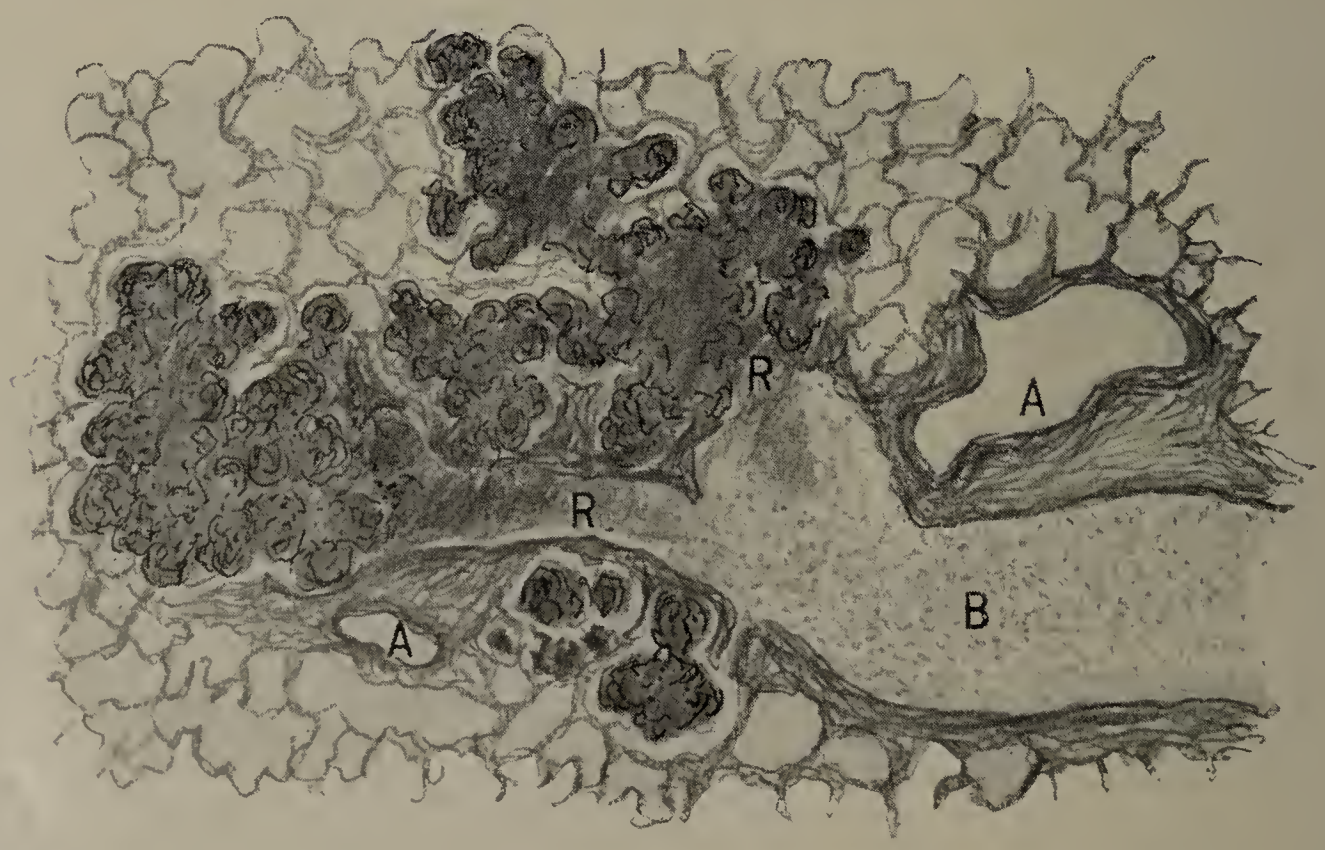

Fig. 654.

Exsudativer tuberkulöser Herd am Ende eines Bronchus *B*. *R R* Bronchioli respiratorii, mit verkäsendem Exsudat ausgefüllt und von exsudaterfüllten, zum Teil ihren Alveolargängen angehörenden Lufträumen umgeben. *A A* Arterien.

(Fig. 652, 653), die rings je nachdem von Exsudation oder Proliferation oder beiden Vorgängen zugleich umgeben wird (Fig. 653, 654).

Überwiegt die Proliferation, dann nimmt das Granulationsgewebe oft allmählich einen mehr fibrösen, vernarbenden Charakter an.

Fig. 655.

Tuberkulose im oberen Teile des Unterlappens. Man sieht zahlreiche Knötchen, die in kleinen und großen Gruppen angeordnet sind, von denen mehrere in deutlicher Beziehung zu den Enden von Bronchen stehen.

Aus diesen wechselnden Zuständen der Knötchen ergeben sich Verschiedenheiten im Verlaufe. Die Exsudation liefert als rasch eintretender Vorgang die *größeren Knötchen*, die um so *gelber* aussehen, je

Fig. 656.

Chronische Tuberkulose des rechten Oberlappens. In dem Lungengewebe sieht man mehrere unregelmäßige tiefschwarze, schiefrig indurierte zackige Herde, in deren Umgebung breite Zonen mit zahlreichen weißgrauen, einzeln und gruppenweise stehenden Knötchen durchsetzt sind.

mehr die Verkäsung ausgesprochen ist. Die mehr aus *Granulationsgewebe* bestehenden Knötchen sind die *kleineren* und haben ein vorwiegend *graues* Aussehen. Je mehr *Exsudation* beteiligt ist, um so *schneller*, je mehr *Granulation*, um so *langsamer* schreitet die Tuberkulose fort.

Die erste Entwicklung geschieht meist zunächst in der Lungenspitze, kann lange oder dauernd auf sie beschränkt bleiben oder unter Produktion neuer Knötchen nach abwärts fortschreiten, so daß bei längerer Dauer die ganze Lunge ergriffen wird und bis zur Basis mit tuberkulösen Produkten, oben mit vielgestaltigen älteren, unten mit jüngeren (hier gewöhnlich zunächst einzeln stehenden Knötchen) durchsetzt ist. Während des Fortschreitens nach unten vergrößern sich die zuerst entstandenen Herde dadurch, daß sich neue Verdichtungen knötchenförmig an die vorhandenen anlegen, weil die am Ende eines Bronchiolus ent-

Fig. 657.

Unterlappen einer Lunge mit grobknotigen tuberkulösen Prozessen. Man sieht in dem dunkeln normalen Lungengewebe *L L* 4 große Herde mit zentralem vernarbenden Gewebe *a a* und ringsum gestellten Knötchen, die einen breiten Saum bilden. *A* Arteria pulmonalis, *B B* Bronchen.

standene Entzündung auf die anderen zu demselben größeren Ast gehörenden Bronchiolen fortschreitet. So kommt es zu gruppenweiser, maulbeerförmiger Stellung der Knötchen (Fig. 655, 657, 660). Doch können auch bei Beteiligung mehrerer zueinander gehörender Bronchioli von vornherein mehrere Knötchen gruppenweise gleichzeitig entstehen.

Innerhalb der einzelnen in der Spitze oder später auch in der übrigen Lunge entstehenden Gruppen aber bleiben die Knötchen nicht lange getrennt. Sie fließen vielmehr (Fig. 655, 657) nach und nach zusammen, weil die zunächst noch trennenden Alveolen auch mit *Exsudat* ausgefüllt werden oder die *Granulationswucherung* die Vereinigung herbeiführt. Dabei konfluieren auch die verkäsenden Zentra der einzelnen

Knötchen, die ganze Gruppe verkäst in der Mitte, während außen wieder neue Knötchen entstehen. Oder die ganze Knötchengruppe wird zentral durch Granulationsgewebe ersetzt, das später vernarbt, aber stets noch

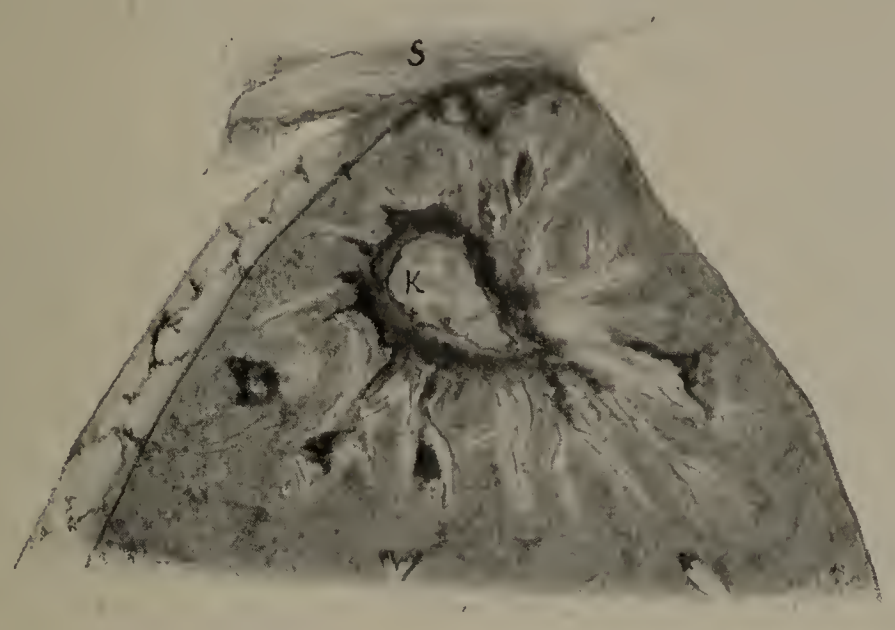

Fig. 658.

Rechte Lungenspitze mit einem Käseherd *K*, der von schiefriger, in das angrenzende Gewebe radiär ausstrahlender Induration abgekapselt ist. Bei *S* Bindegewebe, welches die Lungenspitze mit der kostalen Pleura verband.

verkäste Abschnitte enthält. Dann können ringsherum wieder neue Tuberkel entstehen (Fig. 656, 657), oder bei günstigem Verlauf kann der ganze Herd bis auf *verkäste Reste vernarben*. Das Narbengewebe wird jedesmal zu einer sehr festen dickfaserigen Substanz, die meist auch durch ihre Farbe gekennzeichnet ist (Fig. 656, 661). Denn die eingeatmete Kohle lagert sich reichlich in ihr ab, weil sie einerseits nicht wieder expektoriert wird, andererseits auch nicht infolge Verlegung der Lymphbahnen zu den bronchialen Drüsen gelangen kann. So wird das Gewebe bald leichter, bald tief schwarzgrau. Wir nennen es dann schiefrig induriert (Fig. 661) und reden von **schiefriger Induration.** Die Anordnung des Narbengewebes wechselt. Manchmal ist es hauptsächlich in der Mitte der Knötchengruppen entwickelt (Fig. 657, 660), oder bei großer Ausdehnung schließt es (Fig. 659) noch hellere Fleckchen als Reste von käsigen Partien ein.

Fig. 659.

Chronische Tuberkulose des l. Oberlappens. Das Lungengewebe ist schiefrig induriert. Aus ihm heben sich hellere Bezirke ab, die wieder eine hell gelbweiße, trübe verkäste Mitte haben. Der Bronchus *B* ist zylindrisch dilatiert und endet in einer kirschkerngroßen Höhle mit käsiger Wand.

Oder eine schwarze rundliche oder ausstrahlende Narbe umgibt einen kleineren oder erbsengroßen oder größeren Käseherd oder auch mehrere solche (Fig. 658). Der Käse ist trocken,

mörtelartig, nach längerem Bestand manchmal sehr fest verkalkt. Das ist an der Spitze ein häufiger Befund nach *klinisch* geheilter Tuberkulose.

Die narbige Umwandlung kann an vielen Stellen eintreten, die dann unter sich zusammenhängen können. Zuweilen kommt es (schon vom ersten Beginn der Tuberkulose an) so ausgedehnt zu schiefriger Induration, daß die Lunge (Fig. 661) mit großen schwarzgrauen Herden durch-

Fig. 660.

Schematisierte Wiedergabe einer knötchenförmigen (exsudativ granulierenden s. u.) Lungentuberkulose. Oben eine glattwandige Kaverne, in die ein Bronchus mündet. Die Knötchen stehen überwiegend in kleineren und größeren Gruppen, außerdem, zumal unten, auch einzeln. Die größeren Gruppen (oben) sind zum Teil zentral vernarbt, durch Kohle schiefrig gefärbt.

Fig. 661.

Schematisierte Wiedergabe einer indurierenden Lungentuberkulose. In der Nähe der Spitze eine glattwandige Kaverne. Die dunkel gehaltenen, kleineren und größeren Herde sind schiefrig induriert und von kleinen grauen Knötchen umgeben. Unten auch einzelne nur aus Knötchen bestehende kleinere Herde.

setzt ist, oder daß ein ganzer Oberlappen so verändert ist. Die schiefrigen Herde sind dann noch mit kleinen grauen Knötchen umsäumt (Fig. 661) oder völlig vernarbt, oder sie enthalten kleinere käsige Bezirke (Fig. 659).

Alle Vernarbungsprozesse bedeuten einen günstigen Ausgang. Die Tuberkulose kann durch sie in klinischem Sinne ausheilen, doch schreitet sie in tieferen Abschnitten der Lunge gern weiter fort.

Die Tuberkulose breitet sich aber von den Herden aus auch gern den *Bronchen* entlang in der Richtung zum Lungenhilus weiter aus. Es entsteht tuberkulöses Granulationsgewebe in der Wand und Umgebung der Bronchen, eine *tuberkulöse* in das Lumen hinein in großer Ausdehnung verkäsende **Bronchitis** und **Peribronchitis** (**caseosa**). Das Lumen kleinerer Bronchen kann durch Käse verlegt werden. Diese Veränderungen können auf die kleineren zu den Herden gehörenden Bronchen beschränkt sein oder auch in den größeren sich auf lange Strecken ausbreiten. Alle Bestandteile der Bronchialwand werden dabei vernichtet, an ihre Stelle tritt das tuberkulöse Granulationsgewebe, das an seiner freien Fläche in das Lumen käsig zerfällt.

Diese Veränderung verliert sich allmählich in die größeren Äste hinein. Die ulzeröse Innenfläche schneidet im geöffneten Lumen in unregelmäßiger Grenze gegen die noch glatte Schleimhaut ab. Doch bemerkt man in ihr, oft auf weite Entfernung, teils graue oder verkäsende Knötchen, teils durch deren Zerfall entstandene kleinere und größere Geschwüre, die aber dann meist nicht kontinuierlich von der Peribronchitis aus zustande kamen, sondern dadurch, daß aus dem primären Herd stammende Bazillen durch die Schleimhaut eindrangen und in ihr (wie auch in der Trachea und im Larynx) verkäsende Tuberkel erzeugten.

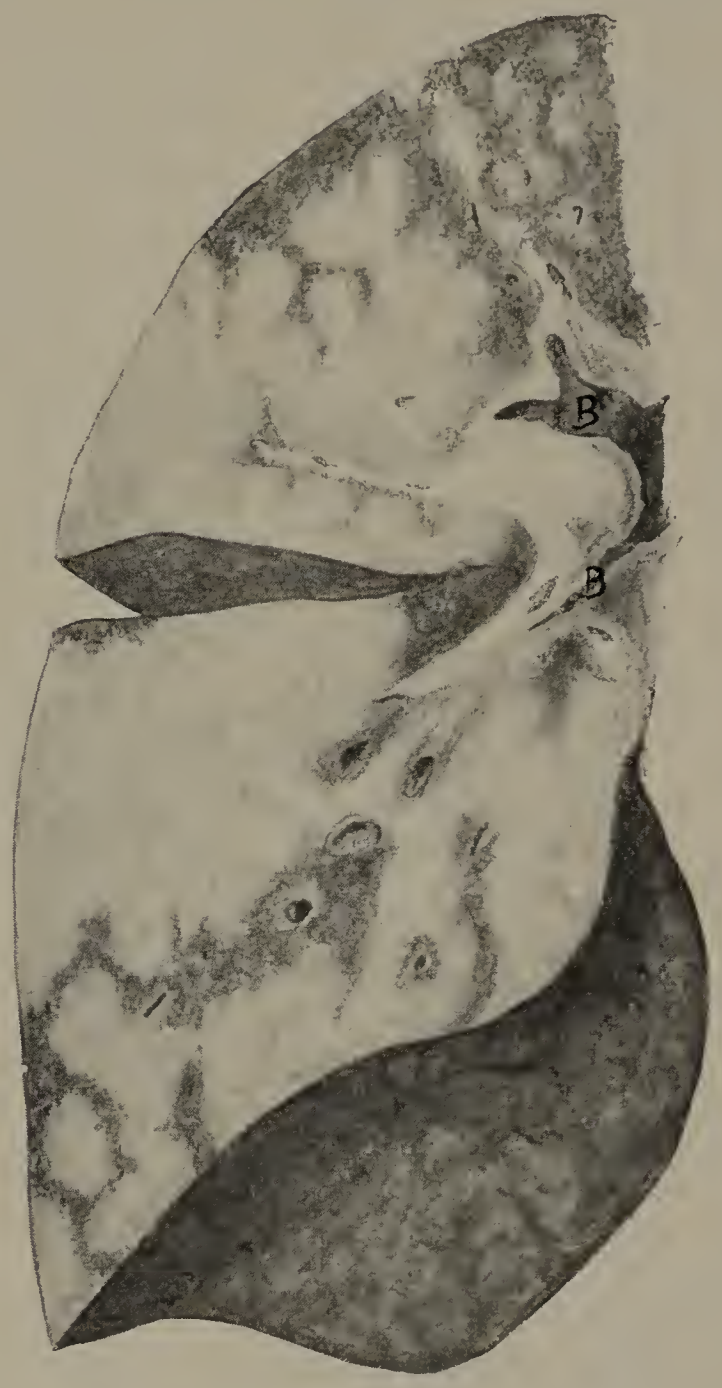

Fig. 662.

Käsige Pneumonie der rechten Lunge eines Kindes. Die weißen, den Unterlappen fast ganz einnehmenden Herde sind die käsig-pneumonischen.

Außer der bisher besprochenen granulierenden Form der Tuberkulose vermag der Tuberkelbazillus noch eine weitere Veränderung in der Lunge hervorzubringen: es entstehen primäre größere, *herdförmige* Verdichtungen, die denen der herdförmigen Pneumonien nahestehen. Sie sind linsen-, bohnen-, nuß-, eigroß und umfangreicher, sind rundlich, blattförmig angeordnet, stehen einzeln oder zahlreich und konfluieren gern miteinander. Sie sind zunächst graurötlich und eigenartig transparent (gelatinöse Pneumonie), später trübe, gelblich bis zur Beschaffenheit des *Käses*. Sie entstehen durch rasch vor sich gehende, völlig uncharakteristische Exsudation in die Alveolen hinein, an die sich eine schnell eintretende Verkäsung anschließt. Deshalb gebrauchen wir die Bezeichnung **käsige Pneumonie** (Fig. 662). Sie kann einen ganzen Lappen, besonders einen Unterlappen ergreifen. Sie charakterisiert die rasch

fortschreitenden und manchmal in wenigen Tagen tödlich endenden Tuberkulosen der Lunge (**Phthisis florida**).

Sie ist *von den knötchenförmigen Tuberkulosen dadurch scharf zu trennen*, daß bei ihr die Granulationen, mithin auch die Riesenzellen völlig fehlen. Doch ist die Abgrenzung häufig schwer. Denn auch die Knötchen bestehen bei *raschem* Verlauf in der Hauptsache aus einer durch Exsudation verdichteten Gruppe von Alveolen und je schneller die Tuberkulose sich ausbreitet, um so größer werden die Knötchen, um so mehr fließen benachbarte zusammen und um so mehr sind so Übergänge zu den kleineren und größeren pneumonisch-käsigen Herden gegeben. In der Regel wird man aber selbst bei vorgeschrittener Verkäsung durch die Färbung auf elastische Fasern zu einer Differentialdiagnose zwischen der granulierenden und der exsudativen Form kommen: bei ersterer sind die elastischen Elemente des Lungengerüstes vollkommen

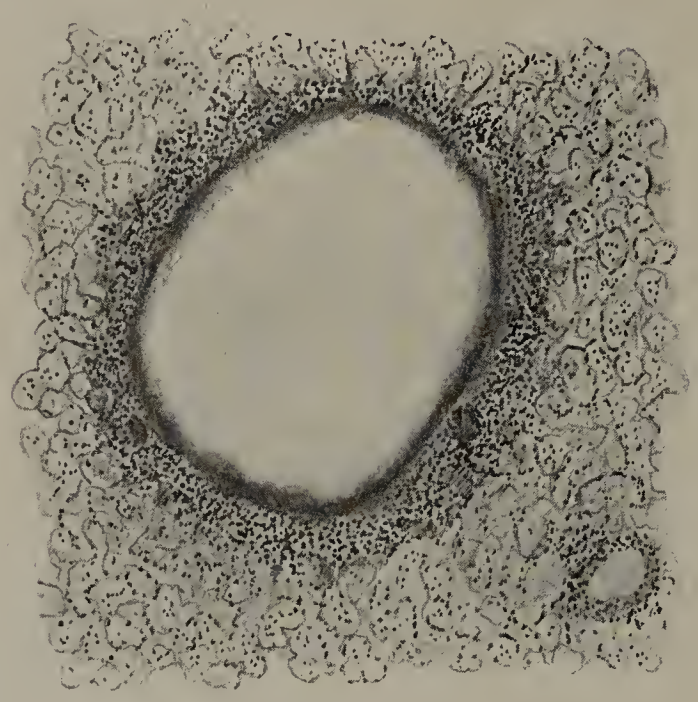

Fig. 663.

Querschnitt einer sehr kleinen bronchogenen Kaverne. Das Lumen ist von einem nach innen verkäsenden Granulationsgewebe umgeben. Weiter außen Lungengewebe.

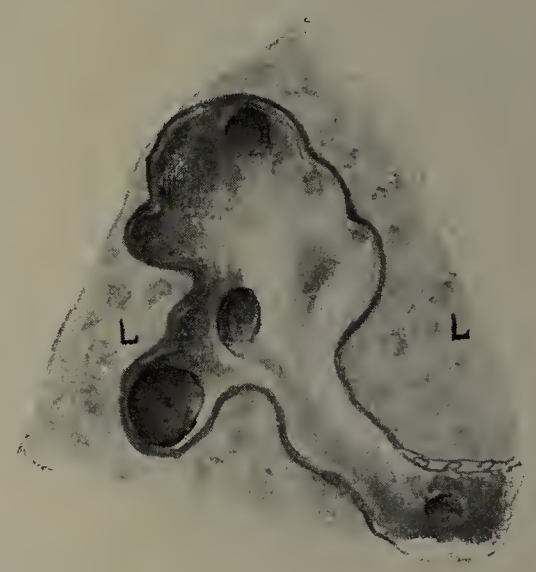

Fig. 664.

Bronchiektatische Kaverne aus einer tuberkulösen Lunge. In dem Lungengewebe *L L* sieht man Tuberkel. Die Kaverne ist innen mit einer dünneren ziemlich glatten Schicht verkästen Materials belegt, daher hell gezeichnet. Darunter folgt, auf den Querschnitten des Randes sichtbar, eine ringsherum gehende dunkelrote Schicht von Granulationsgewebe (pyogene Membran).

zerstört, während sie bei letzterer noch lange in den käsigen Massen erhalten bleiben. —

Zu allen den besprochenen Veränderungen tritt nun sehr häufig die **Bildung von Höhlen, Kavernen,** hinzu. Sie entstehen dadurch, daß aus *Bronchen oder aus käsigen Herden durch Fermente verflüssigtes käsiges Material ausgehustet oder auf dem Lymphwege resorbiert wird.* Das reichliche Sputum des Phthisikers stammt in der Hauptsache von der Wand der sich bildenden Höhlen.

1. *Langsam* geht dieser Prozeß bei der vorwiegend granulierenden Form in den größeren Käseherden, namentlich in solchen, die Bronchen in ihrem Zentrum enthalten, vor sich. Von deren Innenfläche wird beständig die oberflächlichste Schicht des tuberkulösen verkästen Granulationsgewebes verflüssigt und abgestoßen, während die Verkäsung in die Tiefe fortschreitet. Da das rings um das Lumen herum geschieht, muß dieses allmählich weiter werden und so in eine Höhle übergehen, in eine *bronchiektatische*, besser **bronchogene Kaverne.** Die Höhlen sind zylindrisch, rundlich (Fig. 660, 663) oder buchtig (Fig. 664, 665). Sie sind

ihrer Entstehung gemäß mit einer nekrotischen trüben grauen Oberflächenschicht ausgekleidet (Fig. 663), unter der das manchmal hyperämische Granulationsgewebe als ein etwa $^1/_2$ mm dicker Saum folgt (Fig. 665). Die Innenfläche ist um so mehr (aber natürlich niemals völlig) abgeglättet, je gleichmäßiger der Käse sich abstößt.

Bei lebhafterer Verkäsung in der Wand und aus angrenzenden käsigen Herden und bei nur partieller Lösung (Demarkation) können sich auch größere Fetzen abstoßen. Dann wird die Höhle uneben und kann Übergänge zu der zu besprechenden anderen Form zeigen.

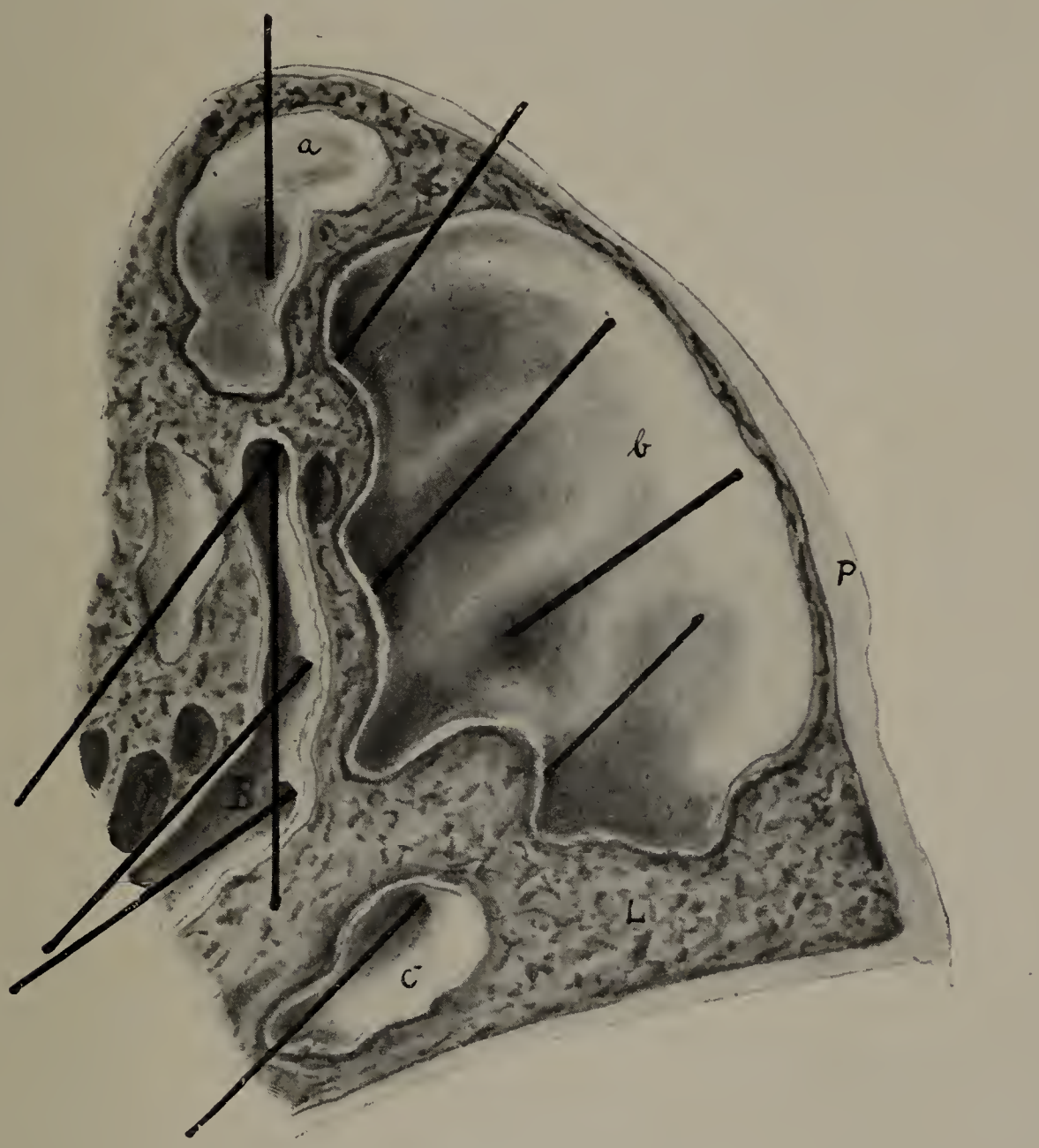

Fig. 665.

Kavernen im Oberlappen der linken Lunge. *P* schwartig verdickte Pleura. Die große Kaverne kommuniziert dreifach mit dem Bronchus *B*, außerdem mit der Kaverne *C*. Die Kaverne *a* kommuniziert gleichfalls mit Bronchus *B*. Die Höhlen sind innen mit einer Käseschicht belegt, auf die nach außen eine pyogene Membran folgt. Das Lungengewebe *L* ist induriert und fleckig schwarz pigmentiert.

Die Wand der Höhlen besteht also im Gegensatz zu den Bronchiektasen (s. diese) *nicht aus Bronchialwand*, sondern aus tuberkulösem *Granulationsgewebe*. Daher sind es *keine bronchiektatischen Kavernen*. Auf ihre Erweiterung hat der inspiratorische Luftdruck nur dann Einfluß, wenn das Granulationsgewebe dünn, die Umgebung lufthaltig (komprimierbar) ist.

In die Höhle führt der nicht oder nur wenig oder auch wohl stärker zylindrisch erweiterte Stamm des *Bronchus* so hinein, daß er sich beim Übergang rasch dilatiert oder so, daß er am Rande deutlich gegen sie abgesetzt ist. Er zeigt zumal in der Nähe der Kaverne tuberkulöse und zwar meist ulzeröse Prozesse seiner Innenfläche.

Derartige **Kavernen** sind am häufigsten im oberen Teil der Oberlappen anzutreffen. Sie finden sich oft in größerer Zahl (Fig. 665) und können, wenn die trennenden Wände von beiden Seiten her durch Zerfall schwinden, miteinander zusammenfließen und so sehr große buchtige Räume bilden. Die Abschnitte der Wand, in denen die stärkeren Gefäßstämme und etwa nicht ergriffene Bronchen verlaufen, widerstehen dem Zerfall oft lange Zeit, bleiben als zylindrische bleistiftdicke oder dünnere Stränge, Trabekel (Fig. 666) stehen und durchziehen die große durch Konfluenz entstandene Höhle, werden aber schließlich oft auch noch durchfressen. Dann stehen strangförmige, meist leicht kegelförmig gestaltete Erhebungen in die Kaverne hinein.

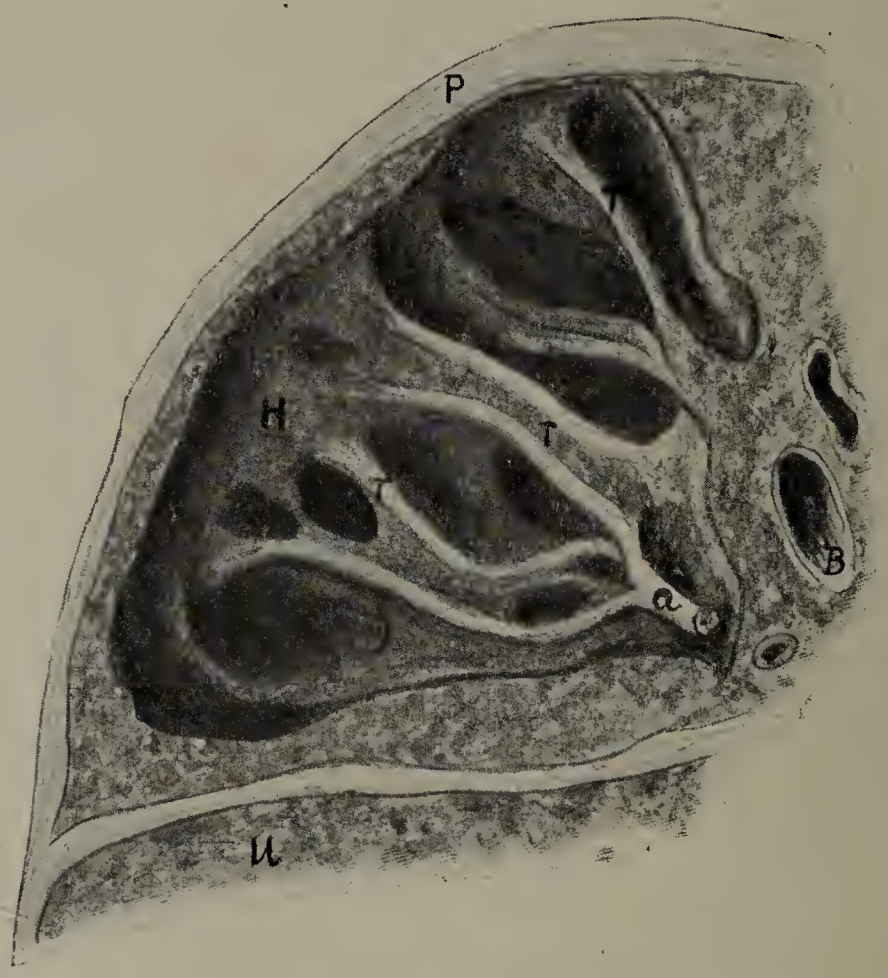

Fig. 666.

Große Kaverne des rechten Oberlappens. *P* schwartig verdickte Pleura, *U* Unterlappen, *B* Bronchus, *H* Kaverne, die von vielen Trabekeln *T* durchzogen wird. Bei *a* erkennt man eine Arterie, die sich in Trabekel fortsetzt.

Die Trabekel bestehen also axial aus arteriellen Gefäßen und einer sie einhüllenden Schicht von verdichtetem (oder kollabiertem) an der freien Fläche rings verkäsenden Gewebe. Die Gefäße sind meist durch tuberkulöse oder einfache Endarteriitis obliteriert.

In die großen Höhlen führen selbstverständlich, ihrer Genese entsprechend, zahlreiche Bronchen (Fig. 665). Der Inhalt ist außer Luft eine breiige, bröcklige, schmutziggraue oder bräunliche oder auch mehr eitrig aussehende Masse, die den größten Teil des Sputums liefert. Nicht selten ist Blut beigemischt (s. u.).

2. Andere Kavernen entstehen durch einen ausgedehnteren und schnelleren **Zerfall in käsig pneumonischen Herden** (Fig. 667, 668). Das erweichte nekrotische Gewebe wird durch den zu dem Herde gehörenden Bronchus ausgehustet. Dann muß die Höhle natürlich eine durchaus unebene fetzige oder höckrige Innenfläche haben (Fig. 668), an der oft kleinere und größere nekrotische Gewebs-

stücke hängen. Frei im Lumen liegen zuweilen nekrotische Sequester, die zunächst noch zu groß waren, um ausgehustet werden zu

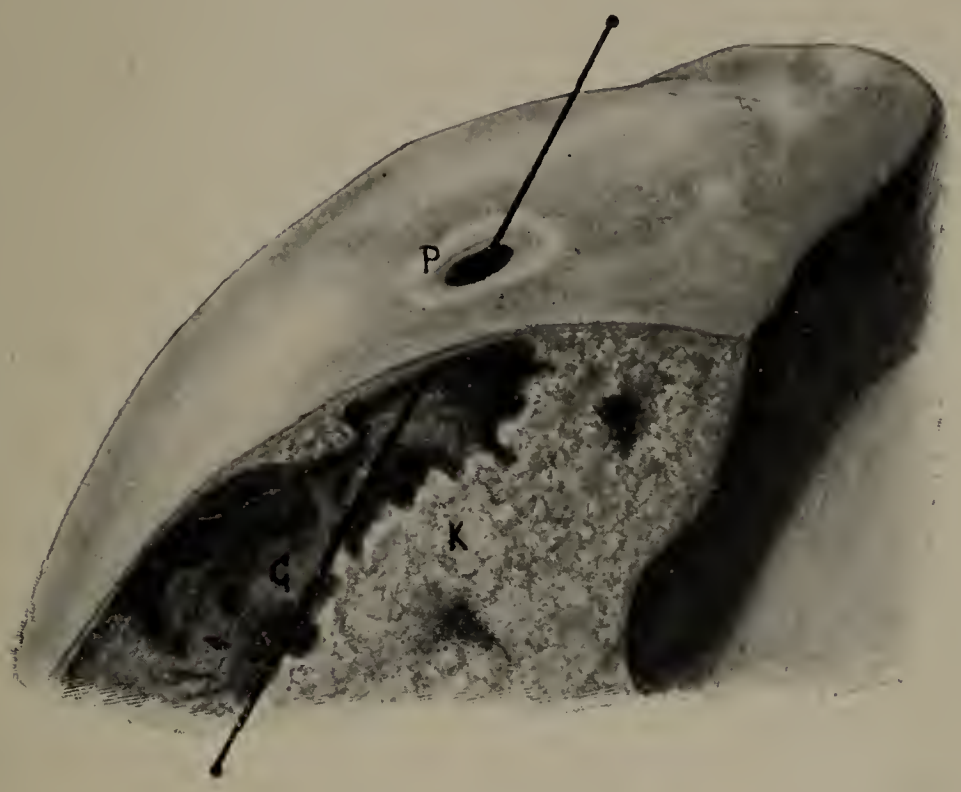

Fig. 667.

Unterer, dem stumpfen Rande entsprechender Teil des linken Oberlappens bei Pyopneumothorax. *P* Perforationsöffnung, durch welche eine Sonde in die Zerfallskaverne *C* führt. *K* käsig-pneumonisch verdichtetes Lungengewebe.

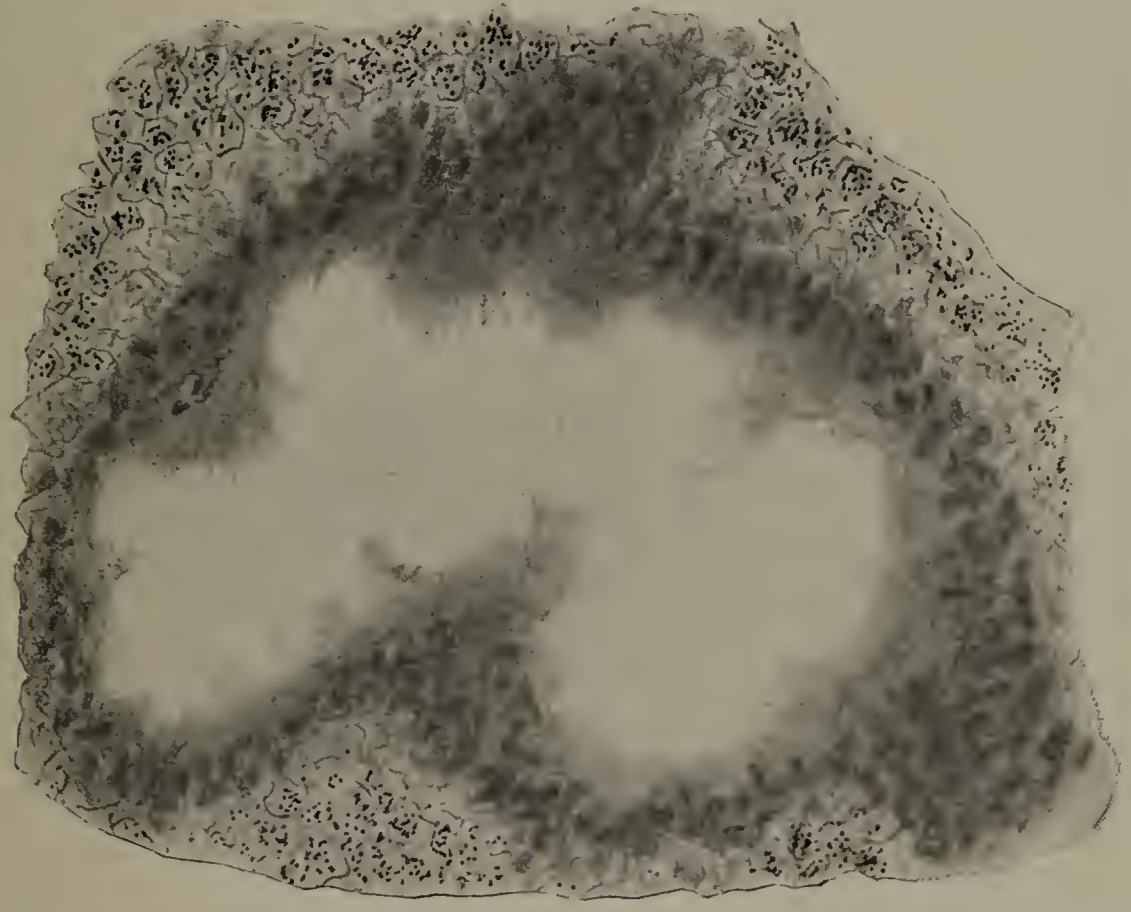

Fig. 668.

Kleine durch Erweichung käsigpneumonischen Lungengewebes entstandene Kaverne, die von fetzig begrenztem käsigen Gewebe umgeben ist. Außen entzündlich verdichtetes, noch nicht nekrotisches Lungengewebe. Schwache Vergr.

können. Solche Zerfallskavernen können bis faustgroß sein und im letzteren Falle aus mehreren zusammengeflossen oder gleich in beträchtlicher Größe gebildet sein. Die großen Höhlen hängen selbstverständlich mit mehreren Bronchen zusammen.

Die Kavernen neigen im allgemeinen zu fortschreitender Vergrößerung, selten ist bei kleinen bronchogenen eine Verengerung oder Aufhebung des Lumens durch narbige konzentrische Zusammenziehung der Wand der zuführenden Bronchen. Häufiger ist es, daß bronchogene Kavernen jahre- oder jahrzehntelang stationär bleiben. Auch bei den käsig-fetzigen Kavernen ist so etwas durch völlige Abstoßung des toten Gewebes und bindegewebige Proliferation der Umgebung möglich. Doch wird es hier nicht oft eintreten, weil die käsig-pneumonischen Prozesse meist bei größerer Ausdehnung rasch zum Tode führen.

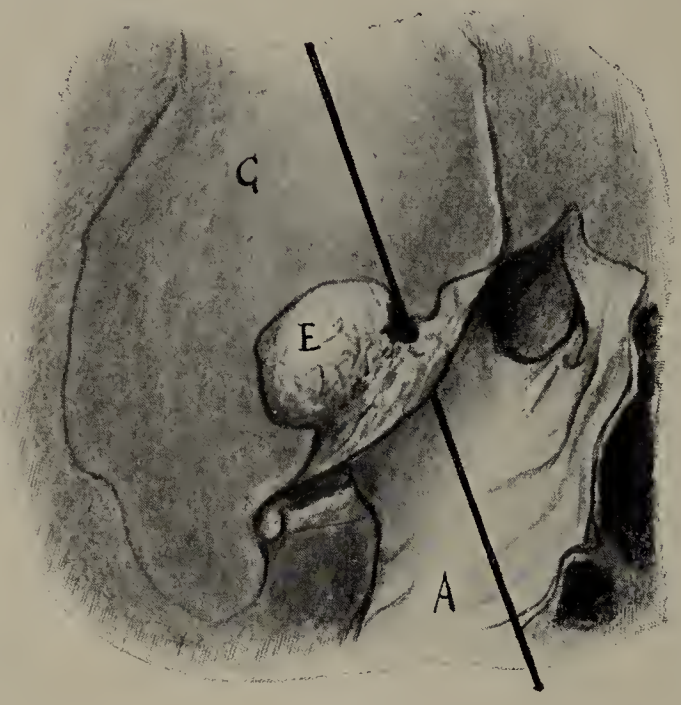

Fig. 669.
Aneurysma der Pulmonalarterie in der Wand einer Kaverne. *A* Arterie, *E* Aneurysma, *C* Kaverne. Die Sonde steckt in der Rißöffnung der Arterie.

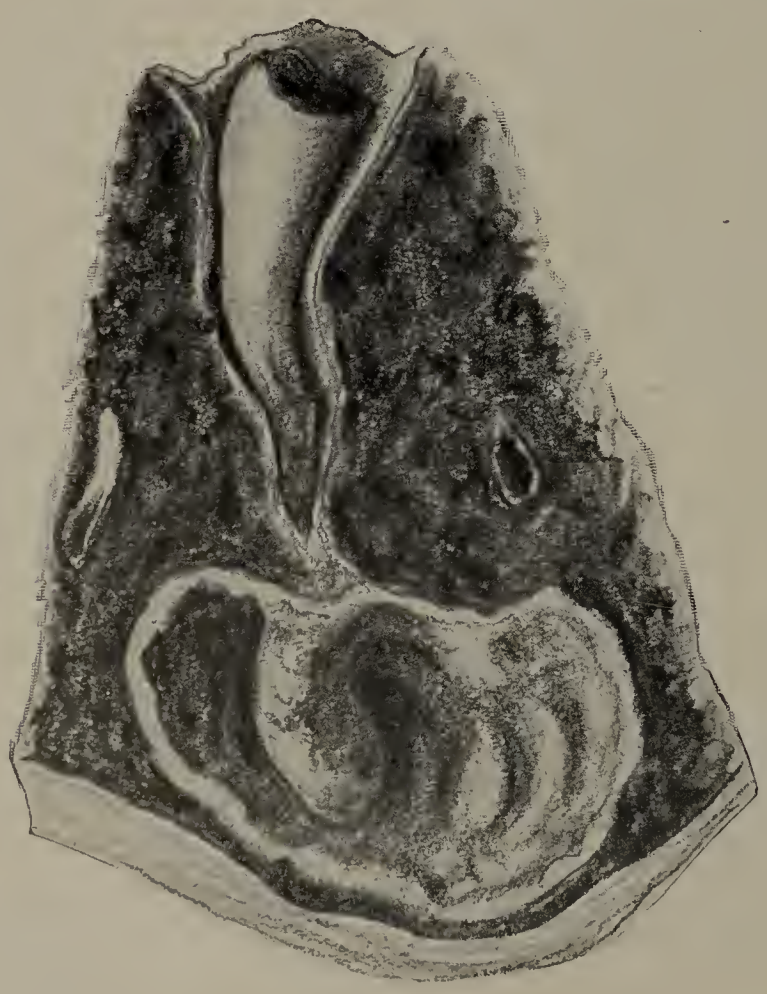

Fig. 670.
Kaverne der Lungenspitze mit fingerkuppenförmig vorspringendem Aneurysma. Die zu ihm führende Arterie durch einen Thrombus verschlossen.

Die Kavernenbildung, die zum hochgradigen *Schwunde* von Lungengewebe führt, hat dem ganzen Prozeß die Bezeichnung **Phthisis pulmonum tuberculosa, tuberkulöse Lungen-Schwindsucht** eingetragen.

Die Bildung der Kavernen hat mehrere Nachteile:

Sie sind *erstens* an der **Ausbreitung der Tuberkulose** beteiligt, die entweder durch kontinuierliches Fortschreiten der primären Herde in die Umgebung oder dadurch erfolgt, daß aus diesen Herden stammende Bazillen, die in die Bronchen gelangen, aus ihnen inspiratorisch in noch intaktes Gewebe angesaugt werden. An dieser *inspiratorischen Ausbreitung* haben besonders die *Kavernen* Anteil, weil aus ihnen viel bazillenhaltiges Material in die Bronchen gelangt und zum Teil wieder aspiriert wird. So entstehen besonders gern die *käsigen Pneumonien.*

Zweitens sind die Kavernen überwiegend die Quellen von Blutungen, die zu der klinischen Erscheinung des Bluthustens, der **Hämoptoë,** führen. Sie stammen meist aus arteriellen Gefäßen verschiedenen Kalibers und kommen zustande durch Übergreifen des tuberkulösen Prozesses auf Arterien, die in der Kavernenwand (den Trabekeln) verlaufen und an das Lumen anstoßen. Die Arterienwand wird durch den auf sie sich fort-

setzenden Entzündungs- und Zerfallprozeß dünner und zerreißlicher und gibt dann dem Blutdruck nach. Die Blutung kann gering, hochgradig oder tödlich sein, sie kann sich vielfach wiederholen entweder aus immer neuen zerreißenden Gefäßen oder aus derselben Rißöffnung, die sich zunächst vorübergehend oder auf längere Zeit durch einen Thrombus wieder schließen kann. Bei diesen Blutungen kommt es häufig zur Bildung eines sogenannten **Aneurysma** (Fig. 669, 670). Von der veränderten Gefäßwand buchtet sich in das Lumen der Kaverne ein kleineres oder größeres sackähnliches Gebilde, ein »*Aneurysma*« vor (Fig. 669, 670). Aber bei ihm handelt es sich nicht um ein echtes Aneurysma, das von der zerreißlichen, nicht dehnbaren tuberkulösen Gefäßwand gar nicht gebildet werden könnte, sondern um ein *Aneurysma spurium* (Fig. 671), um

Fig. 671.

Durchschnitt durch ein falsches Aneurysma einer Lungenarterie *A*. Die Arterie öffnet sich in den hauptsächlich von Thrombusmasse *T* gebildeten Sack, der bei *P* eine Öffnung hat. *K K* käsige Innenfläche der Kaverne. *L L* Lungengewebe.

einen sackförmig gestalteten Thrombus, der sich zunächst am Rande der arteriellen Rißöffnung abscheidet, durch neue Anlagerung höher wird und sich über der Öffnung allmählich zu einem erbsen- bis nußgroßen Raum schließt. Zuweilen liegt dieser thrombotische Sack der Innenwand der dann nur kleineren (höchstens walnußgroßen) Kaverne ringsum an (ähnlich wie bei dem traumatischen Aneurysma spurium). Er ist aber niemals vollkommen geschlossen (Fig. 671), er hat an der einen oder anderen Seite noch eine Lücke, durch die das Blut bis zum Tode ausströmte oder durch die es, nachdem die Hämorrhagie für einige Zeit (durch Thrombose oder Kontraktion der Arterie) zum Stillstand kam, später aufs neue ausfließt.

Die Hämorrhagien würden weit häufiger sein, wenn nicht der aus der Umgebung in das Gefäßlumen vordringende tuberkulöse Wucherungsprozeß sehr oft in Verbindung mit Thrombose das Lumen *vorher* zum Verschluß brächte. Das sehen wir vor allem in den die Trabekel durchziehenden Gefäßen.

An *dritter* Stelle steht der *Durchbruch der Kavernen in die Pleurahöhle* (Fig. 667). Wenn ein an die Pleura angrenzender *käsig-pneumonischer* Herd bis an sie heran höhlenbildend erweicht oder wenn eine schon bestehende *Zerfallshöhle* sich bis zur Pleura ausdehnt, so kann schließlich auch die die letzte noch trennende Lage verkäsen und durchreißen. Dann öffnet sich die Kaverne, wenn *nicht vorher Verwachsungen der Pleurablätter bestanden*, in den Pleuraraum. Es tritt mehr oder weniger Inhalt und meist Luft aus und veranlaßt eine Entzündung, Pleuritis, die eitrigen Charakter annimmt. Es entsteht so ein **Pyothorax** oder bei gleichzeitigem Luftaustritt ein **Pyopneumothorax.** Bei bronchogenen Höhlen bleibt die Perforation im allgemeinen aus. Denn ehe es zum Durchbruch kommt, ist durch die vorher eintretende Pleuritis (s. d.) eine Verwachsung der beiden Blätter zu stande gekommen, die den Austritt in den Pleuraraum hindert. Auch eine Verklebung durch Fibrin kann einen (zum mindesten vorübergehenden) Schutz gegen die Perforation bilden.

Die Perforation *kann* sich an jeder Stelle der Lungenoberfläche finden. Sie ist aber nur häufig in den unteren Teilen des Oberlappens, demnächst in den oberen Abschnitten des Unterlappens, und zwar am stumpfen Rande und an den Seitenflächen. Die käsig-pneumonischen Höhlen sitzen eben meist in den hinteren Teilen der Lungen. An der Spitze finden wir die Perforation deshalb nur selten, weil hier die Tuberkulose zur Bildung bronchogener, nicht aber aus käsigen Pneumonien hervorgehender Kavernen führt und weil hier auch frühzeitig Verwachsungen eintreten. In den vorderen Teilen des Ober- und den unteren des Unterlappens aber sind die Prozesse meist noch so jung, daß sie noch nicht die Bildung von Höhlen zur Folge hatten.

Die Perforationsöffnungen sind natürlich zunächst zackig, fetzig, weil sie durch einen Riß in der trüben nekrotischen Pleura entstehen. Nachher stoßen sich die nekrotischen, die Öffnung umgebenden Teile mehr und mehr ab, bis an die festeren, ringsum noch vorhandenen Pleuraschichten. Dann bilden sich runde oder ovale, sonden- bis bleistiftdicke, glattrandige »lippenförmige« Öffnungen, die aber auch so klein sein können, daß man sie leicht übersieht. Auch können sie durch Fibrinbeläge verdeckt sein. In solchen Fällen läßt sich durch Aufblasen der Lunge, am besten unter Wasser, die Perforationsöffnung auffinden. —

Die Lungentuberkulose ist nach der vorstehenden Schilderung ein *außerordentlich vielgestaltiger Prozeß*. Er wird es aber noch mehr dadurch, daß die verschiedenen Formen, in denen er auftritt, in den einzelnen Fällen nicht nur für sich vorkommen, sondern sich oft in der mannigfachsten Weise *kombinieren*. An eine alte schiefrig indurierte Tuberkulose kann sich eine frische knötchenförmige, an alte bronchogene Kavernen eine käsige Pneumonie anschließen usw. Aber trotz aller Vielgestaltigkeit kehren doch gewisse Befunde immer wieder, so daß sich eine **Einteilung in drei Formen** durchführen läßt.

Man kann unterscheiden:

1. Die **indurierende Tuberkulose** (Fig. 661), bei der das Granulationsgewebe bei weitem überwiegt und von vornherein eine Neigung zu schiefrig indurierender Vernarbung besteht.

2. Die **granulierend-exsudative Form** (Fig. 660), bei der Exsudation und Proliferation Hand in Hand gehen. Das ist die gewöhnliche knötchenförmige Tuberkulose.

3. Die **exsudative Form** (Fig. 662), bei der das Exsudat vorwiegt oder allein vorhanden ist und sich schnell verkäsende und konfluierende Knötchen sowie käsig-pneumonische Herde bilden.

Bei jeder dieser Formen kann man Unterabteilungen machen, je nachdem Kavernen vorhanden sind oder fehlen.

Diese Einteilung ist prognostisch wichtig, weil die erste Form relativ gutartig ist, die zweite eine unsichere Prognose gibt, die dritte die rasch tödlich verlaufenden Prozesse umfaßt.

Die Eingangspforten der Tuberkelbazillen, ihre Verbreitung im Körper und die Genese der Lungentuberkulose.

Die Genese der Lungentuberkulose kann nicht wohl ohne allgemeine Erörterungen über die Eingangspforten der Tuberkelbazillen besprochen werden. Letztere können einmal mit der *Atemluft* aufgenommen werden, und zwar entweder in trockenem, zerstäubten Zustande oder in feinsten Flüssigkeitströpfchen, die von Phthisikern beim Sprechen an die Luft abgegeben werden (Tröpfcheninfektion, Flügge). Sie können sich dann in Mund, Nase und Rachen niederschlagen und heruntergeschluckt werden, oder in die Lungen gelangen und hier sofort Entzündungen hervorrufen oder zum Teil mit der Lymphe zu den Bronchialdrüsen gelangen, die bei den meisten Erwachsenen (wie Nägeli zuerst nachwies bei Erwachsenen in über 90 Prozent) tuberkulös verändert sind. Die Bazillen können aber auch mit der *Nahrung*, und zwar in der Form der Rinderbazillen in der Milch tuberkulöser Kühe, in der Form menschlicher Bazillen als Milch und Nahrung verunreinigende Beimengungen, ferner mit dem *Schmutz*, den Kinder an den Händen in den Mund bringen und, wie gesagt, aus der *Atemluft* in den Verdauungskanal, in Rachen und Darmkanal gelangen und von hier aus eindringen (Darmtuberkulose). Die Bazillen können ferner in spärlichen Fällen auch schon kongenital im Körper vorhanden sein und selten durch Wunden aufgenommen werden.

Wahrscheinlich werden *alle Menschen* in ihrer Jugend irgendwie mit Tuberkelbazillen infiziert. Weitaus am häufigsten geschieht es auf *aerogenem* Wege.

Die *Lungentuberkulose* kann so zustande kommen, daß die Bazillen eingeatmet werden und sich sofort in der Lunge vermehren (*aerogene* Genese), oder so, daß sie mit dem Blute in sie hineingelangen (*hämatogene* Genese). Letzteres ist möglich, wenn die Bazillen von der Lunge aus in die *Bronchialdrüsen* kamen und von ihnen aus in das Blut einbrachen, oder wenn von diesen Drüsen aus zunächst irgend eine *Organtuberkulose* entstand, die eine Quelle hämatogener Infektion darstellen kann, oder wenn die Bazillen vom *Darm* aus aufgenommen wurden.

Bei Kindern in den *ersten Lebensjahren* verläuft die Lungentuberkulose oft *schnell* unter Bildung verkäsender Knötchen und käsig-pneumonischer Herde. Häufig aber entstehen in den Lungen neben käsigen Bronchialdrüsen einzelne oder mehrere gut umgrenzte, meist erbsengroße käsige Herde, die sich abkapseln und gern verkalken. Solche Herde, wie auch die Tuberkulose der bronchialen (und anderer Lymph-) Drüsen, die dauernd lokalisiert bleiben, aber auch sich weiter ausbreiten und auf dem Blutwege zu späterer Lungen-, Knochen- und anderer Tuberkulose, zu Skrofulose führen können, verleihen dem Individuum eine geringere Empfänglichkeit für eine spätere neue Infektion (Allergie). Deshalb

verläuft die Lungentuberkulose des Erwachsenen gewöhnlich chronisch (unter dem Bilde der Phthise), während sie ohne die im Jugendalter erworbene relative Immunität sehr rasch fortschreiten würde.

Die *hämatogene* Lungentuberkulose verläuft oft unter dem Bilde einer **Miliartuberkulose,** zumal wenn ein käsiger Herd, besonders eine bronchiale Drüse in eine Vene durchbricht. Die Bazillen können sich dann sogleich

Fig. 672.

Miliartuberkulose der Lunge. Die ganze Lunge ist mit Knötchen durchsetzt, die an der Spitze deutlich größer sind als an der Basis und von oben nach unten an Umfang allmählich abnehmen.

u. a. in der Lunge oder zunächst irgendwo in der Intima von Gefäßen festsetzen, eine *Endangitis tuberculosa* erzeugen und von dort aus immer aufs neue dem Blute sich beimischen. Ein solches Ansiedeln in der Intima sieht man besonders ausgedehnt in den feineren Verzweigungen der Lungenarterien (Fig. 673). Durch alle diese Beimischungen zum Blute entsteht die allgemeine *Miliartuberkulose*, die sich besonders charakteristisch in der *Lunge* darstellt (vgl. auch die übrigen Organe).

Bei der **Miliartuberkulose der Lungen** (Fig. 672, 674) bilden sich in der ganzen Lunge zunächst *einzeln stehende*, *gleichmäßig verteilte*, graue Knötchen, die zum Teil so außerordentlich fein sind, daß man sie kaum wahrnehmen kann. Sie bestehen in frischen, sehr akuten Fällen aus kleinsten Gerüsttuberkeln, zuweilen auch aus einer Gruppe exsudaterfüllter Alveolen, in deren Wand sich eine granulierende Entzündung hinzugesellt, die um so mehr hervortritt, je langsamer der Prozeß verläuft und die in älteren Fällen fast ganz ohne Exsudation ist und viele Riesenzellen aufweist.

Die so entstandenen Knötchen (Fig. 674) sind **in der Lungenspitze stets am größten,** nach unten nehmen sie an Umfang ab, und sind an der Basis des Unterlappens am feinsten (Fig. 672). Hat die Miliartuberkulose schon einige Wochen bestanden (Fig. 674), so können sich im Oberlappen an die ersten Knötchen schon einzelne neue gruppenweise angeschlossen haben, während die unteren noch alle einzeln stehen.

Da der Prozeß meist in wenigen Wochen oder Monaten zum Tode führt, reden wir gern von **akuter Miliartuberkulose.** Es gibt aber auch eine *chronische* Miliartuberkulose, die um so mehr

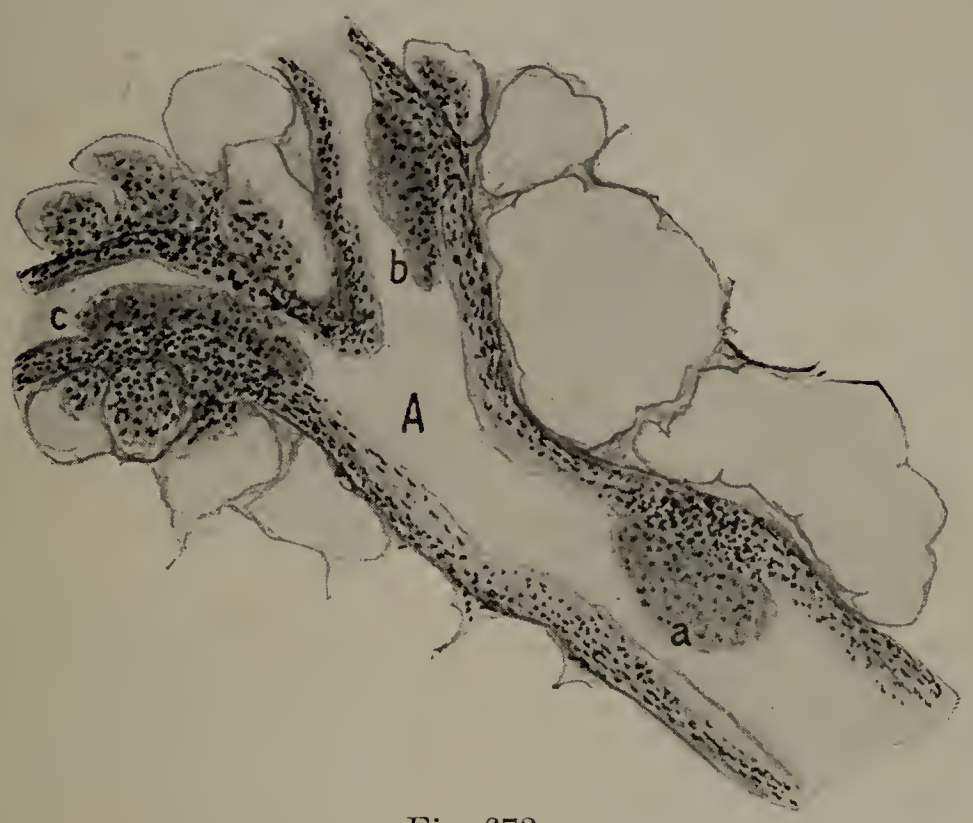

Fig. 673.

Lungenarterie *A* bei Miliartuberkulose. Drei Intimatuberkel, *a* polypös, auf zellig infiltrierter Wand, bei unveränderter Umgebung, *b* flach, außen eine exsudaterfüllte Alveole, *c* flach auf zellig infiltrierter Wand, mit umgebenden exsudaterfüllten Alveolen.

Fig. 674.

Ältere hämotogene (Miliar-) Tuberkulose. Die Lunge ist mit einer mäßigen Zahl von Knötchen durchsetzt, die in der Spitze deutlich größer als an der Basis und dort auch zum Teil gruppenweise angeordnet sind.

zur gewöhnlichen Lungentuberkulose überleitet, je mehr die Knötchen sich vergrößert und vermehrt haben und je mehr sie gruppenweise stehen und konfluieren. So kann man dann (Fig. 675) in späteren Stadien zuweilen anatomisch nicht mehr sicher unterscheiden, ob die Lungentuberkulose auf aerogenem oder auf hämatogenem Wege entstand.

Aber auch ohne allgemeine Miliartuberkulose und ohne daß die Lunge in größerer Ausdehnung beteiligt wird, kann — wie auch Experimente zeigten — eine im oberen Teil des Oberlappens (in der »Spitze«) beginnende Tuberkulose auf *hämatogenem* Wege entstehen, wenn aus der Jugend stammende oder im späteren Leben erworbene tuberkulöse Herde irgendwo im Körper vorhanden sind.

Fig. 675.

Hämatogene (ältere (Miliar-) Tuberkulose des l. Oberlappens eines Kindes. *B* Bronchus. Die jüngeren tuberkulösen Prozesse bilden Knötchen, die älteren sind bereits zu linsengroßen, unregelmäßigen Herden geworden. Die übrige Lunge und die anderen Organe boten das Bild der gewöhnlichen Miliartuberkulose.

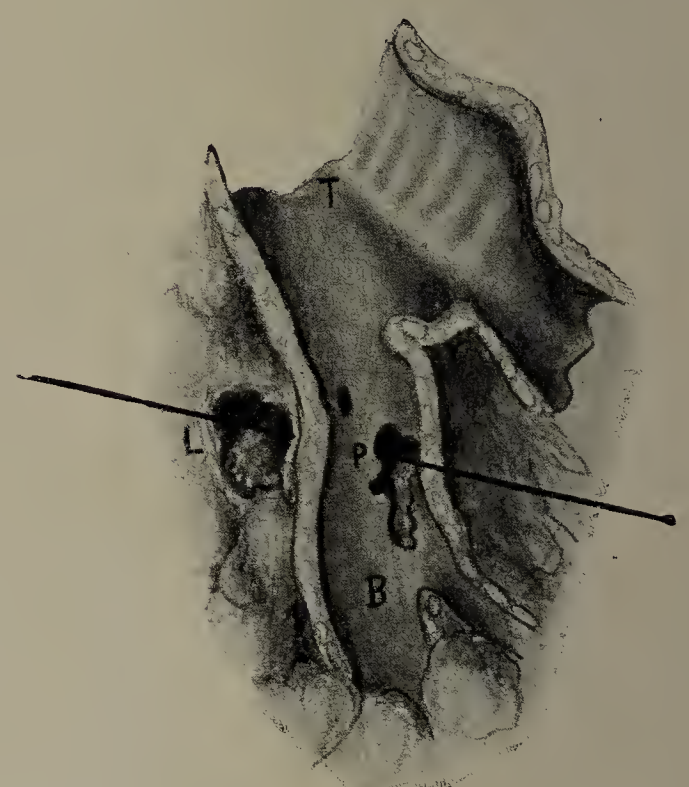

Fig. 676.

Perforation einer verkästen Bronchialdrüse in den Hauptbronchus. *T* Trachea, *B* Bronchus, *P* Perforationsöffnung, durch die eine Sonde in die breiig erweichte und größtenteils entleerte Lymphdrüse führt. Dem Präparat entspricht die Lunge der Figur 677.

Die *chronische Lungentuberkulose* des Erwachsenen (wie die des Kindes) kann sich auch *direkt an aerogene Infektion* anschließen, die zu der aus der Jugendzeit herrührenden meist in Lymphdrüsen sitzenden Tuberkulose aufs neue (einmalig oder mehrmalig) hinzukommt (Reinfektion). Das ist wahrscheinlich häufiger als die hämatogene Genese.

In beiden Fällen gelangen die Bazillen gewöhnlich nur in der Lungenspitze (dem oberen Teile des Oberlappens) zur Entwicklung: *Initiale Spitzentuberkulose.* Es besteht also eine Disposition der Lungenspitze.

Wie ist sie zu erklären? Freund hat eine durch frühzeitige vorwiegend einseitige Verknöcherung des ersten Rippenknorpels bedingte Verkürzung der Rippe und so entstandene Verengerung der oberen Thoraxapertur verantwortlich zu machen versucht. Ob aber das wirklich eine maßgebende Rolle spielt, ist sehr zweifelhaft. Die anatomischen Befunde an den ersten Rippen sind oft so *geringfügig*, daß es schwer fällt, sie zu beschuldigen. An die damit verbundenen leichten Änderungen der Apertur würden sich die Lungen

zweifellos leicht anpassen. Experimente mit Einengung des Thorax haben keine übereinstimmenden Resultate ergeben. Daß für die Spitzendisposition eine Aperturverengerung keine maßgebende Rolle spielt, lehrt auch die Miliartuberkulose, bei der die Größe der Knötchen sich von oben nach unten *gleichmäßig verringert.* Das deutet auf eine Bedeutung der **Blutversorgung** hin. Hyperämie wirkt bekanntlich antibakteriell. Nun ist aber die Lunge in den untersten Teilen stets hyperämischer als oben und das in allmählichem Übergange. Die Spitze ist in der Leiche oft anämisch. Wegen der schlechteren Durchblutung kommen in ihr weniger antibakterielle Wirkungen zur Geltung als in den unteren Teilen und darum wuchern die Bazillen oben lebhafter als unten. Bei der aerogenen Infektion kommen die Bazillen unten nicht zur Entwicklung, während sie sich oben vermehren. Mitwirken mag dabei der Umstand, daß die oberen Lungenpartien infolge mechanischer Verhältnisse schlechter durchlüftet werden, als die unteren. —

Fig. 677.

Tuberkulose einer kindlichen Lunge (nur wenig verkleinert), entstanden nach Durchbruch einer käsigen Lymphdrüse in den Stammbronchus (s. Figur 676). *B* Bronchus, *C* eine durch Ausfall nekrotisch käsigen Gewebes entstandene Kaverne. Die übrige Lunge ist mit käsig pneumonischen Herden dichtgedrängt durchsetzt.

Außer der aerogenen und hämatogenen Infektion ist ein *dritter* Weg durch ein direktes Übergreifen der Tuberkulose von den Bronchialdrüsen aus auf das Lungengewebe gegeben. Man sieht dann käsig-pneumonische Prozesse, die in der Umgebung der Drüsen intensiv entwickelt sind, in das Organ hinein allmählich abnehmen, aber so auch die Lungenspitze erreichen können.

Viertens (Fig. 676) kommt, zumal bei Kindern, ein direkter Einbruch tuberkulöser Bronchialdrüsen in das Bronchiallumen und eine Aspiration des erweichten entleerten Käses in Betracht. Das aspirierte Material macht vor allem herdförmige, verkäsende, pneumonische Prozesse. In zwei Fällen sah RIBBERT in den mittleren Lungenabschnitten Kavernen (Fig. 677), oben und unten die konfluierenden pneumonischen Herde. Diese bronchogene Tuberkulose ist bei Kindern wohl häufiger, als man gemeinhin annimmt. Mehrfach ist angegeben, daß der Einbruch einer ganzen käsigen Lymphdrüse in einen Bronchus zu Erstickung führte.

e) Syphilis.

Die Syphilis der Lungen ist in charakteristischer Form nur bei syphilitischen Neugeborenen häufig. Sie tritt *erstens* in stecknadelkopf- bis haselnußgroßen *Herden* (*Gummiknoten*) auf, die einzeln oder zahlreich die Lunge durchsetzen und durch feste Konsistenz, grauweiße Farbe und zentrale gelbliche Nekrose gekennzeichnet sind. Die Herde be-

ruhen auf interstitieller Wucherung, die an fixen Elementen und Rundzellen reich ist. Die darin verlaufenden Bronchen und ihre Endausbreitungen, die zu Alveolen hätten werden sollen, bleiben auf dem embryonalen Zustand stehen. *Zweitens* gibt es eine *diffuse*, größere Teile, ganze Lappen oder die ganzen Lungen einnehmende *Entzündung*, durch die die Organe sich fest anfühlen. Die veränderten Teile sind verdichtet, manchmal von grauweißer oder weißgelber Farbe, doch nicht selten auch rötlich oder graurot. Im ersteren Falle hat Virchow die Bezeichnung »*weiße Pneumonie*« eingeführt. Mikroskopisch läßt sich diese weiße Farbe auf die *Anhäufung von fetttröpfchenhaltigen* (fettig degenerierenden) *Zellen* zurückführen, die meist als abgestoßene Alveolarepithelien aufgefaßt werden. Außer dieser manchmal für sich allein vorhandenen intraalveolären Zellanhäufung finden sich oft daneben und auch wiederum für sich allein *interstitielle granulierende Prozesse*, die zu Verdickungen der Alveolarwände führen und ihrem Wesen nach mit den Wucherungen in den Gummiknoten identisch sind, sich aber von ihnen durch ihre diffuse Ausbreitung im Lungengewebe unterscheiden. Die Arterien zeigen (auch in den Gummiknoten) Endarteriitis, die zum Verschluß führen kann und dadurch für das Eintreten von Nekrosen wichtig ist.

Die Syphilis bei Erwachsenen kann auftreten in Gestalt einer interstitiellen, rasch der Nekrose verfallenden, nur ausnahmsweise zur Erweichung und Höhlenbildung führenden Wucherung, welche die Bildung von meist nur einzelnen, selten zahlreichen und eine Lunge ganz durchsetzenden (v. Hansemann) Knoten zur Folge hat, die makroskopisch von analogen tuberkulösen Prozessen nicht ohne weiteres zu unterscheiden sind.

Das Vorhandensein von Syphilis in anderen Organen, besonders den großen Respirationswegen (s. diese), die hervorstechende entzündliche Beteiligung der Gefäße, das Fehlen des knötchenförmigen Baues der Tuberkulose und der Bazillen unterstützen die Diagnose, die durch den Nachweis der Spirochäten völlig gesichert werden kann. Die gummösen Knoten heilen unter Resorption der nekrotischen Teile und unter Bildung von Narben, die sich durch ihre starke, besonders zu tiefen Einziehungen der Oberfläche führende Retraktion und ihre derbfaserige Beschaffenheit auszeichnen. Außer der knotenförmigen Entzündung gibt es auch eine mehr diffuse, den Lymphbahnen folgende interstitielle Wucherung, die zur Verbreiterung der bindegewebigen Septa und manchmal zur Bildung mikroskopischer Gummiknoten führt. Die Lunge erscheint dann von derberen baum- und netzförmig angeordneten Zügen durchsetzt.

f) Aktinomykose.

Der Strahlenpilz kann von prävertebralen primären Herden, von Herden der oberen Luftwege durch Aspiration, selten auf embolischem Wege und an Fremdkörpern haftend in die Lunge gelangen. Für den letzteren Weg spricht, daß J. Israel in einem Aktinomyzesherde ein mit dem Pilz behaftetes Zahnfragment, Schmorl eine Getreidegranne fand. Die Entzündungen sind herdförmig und oft sehr ausgedehnt. Über ihre Beschaffenheit s. Allg. Teil. Nach Schlagenhaufer gibt es auch eine Lungenaktinomykose, die ähnlich aussieht wie eine Bronchitis mit Bronchiektasen. Der Prozeß breitet sich auch auf Nachbarorgane (Thoraxwand, Herzbeutel) aus und führt stets zum Tode.

g) Rotz.

Der seltene Rotz zeigt knötchenförmige oder ausgedehntere herdförmige Entzündungen. Die Knötchen sitzen gern gruppenweise, sind anfangs grau, später gelblich, gern eiterähnlich weich. Die größeren Herde sind erbsen- bis walnußgroß, gelblich, neigen zu zentralem Zerfall und Nekrose und sind oft von hämorrhagisch-pneumonischem Lungengewebe umgeben. Der Lungenrotz entsteht durch Aspiration von Rotzbazillen aus Herden der oberen Luft- und Verdauungswege oder hämatogen.

h) Schimmelpilzerkrankungen.

Schimmelpilze machen selten selbständig für sich weißliche Entzündungsherde. Häufiger sind sie sekundär in anderweitig veränderten Lungen,

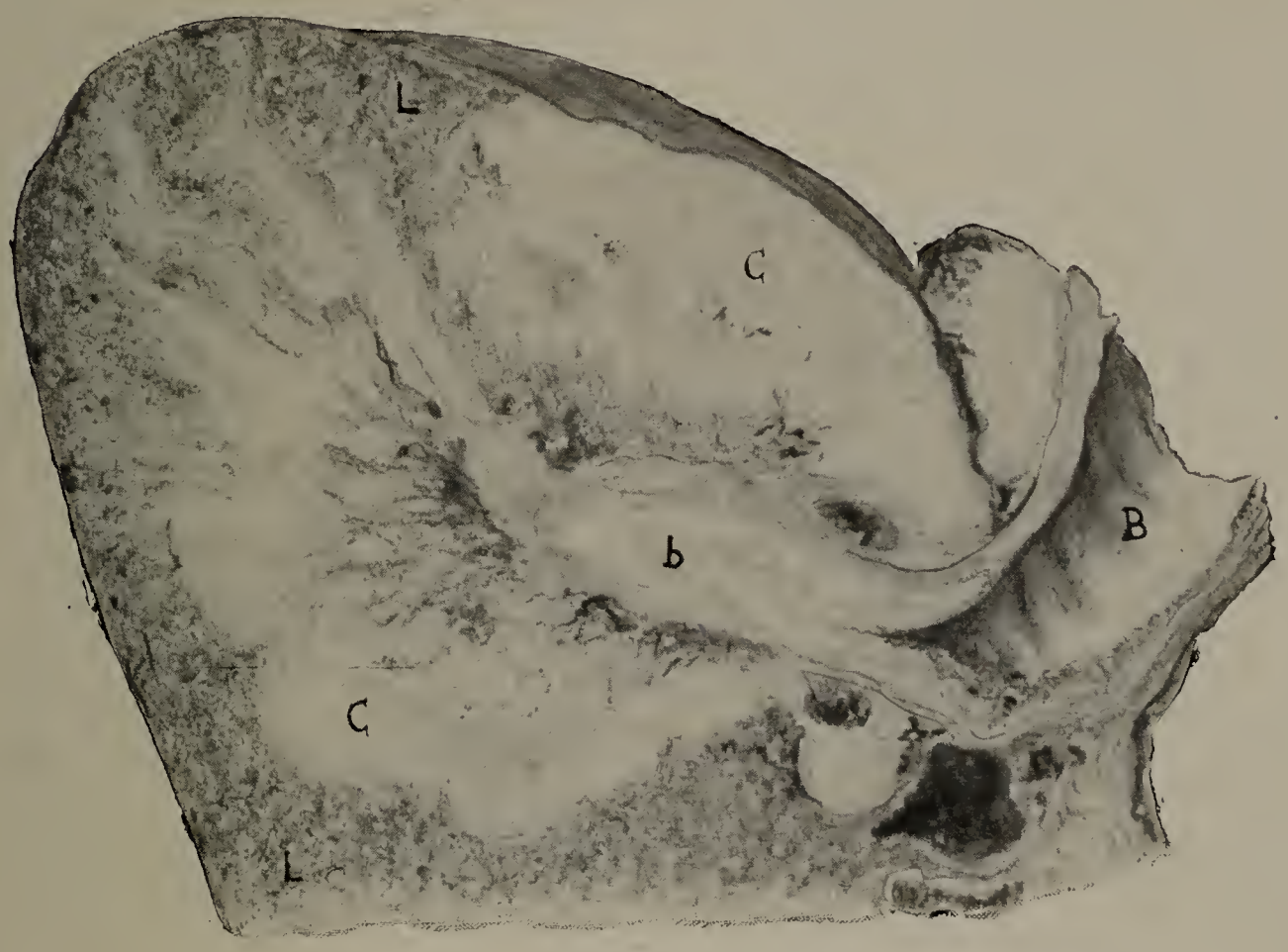

Fig. 678.

Primäres Karzinom der Lunge. Rechter Oberlappen. *B* Bronchus, der bei *b*, als Ausgangspunkt des Tumors, krebsig verdickt und verschlossen ist. Das Karzinom ist in Gestalt eines rundlichen Knotens *C C* in das Lungengewebe vorgedrungen. *L L* Lungengewebe.

in Kavernen oder Bronchen, als weißliche, schwärzliche oder grünliche Beläge oder Haufen. Es handelt sich um Aspergillus niger oder fumigatus.

8. Geschwülste der Lunge.

Primäre Fibrome und Lipome sind selten. Über Chondrome s. Allg. Teil. Osteome sind selten, es sind wohl hauptsächlich ossifizierte Chondrome ohne klinische Bedeutung. Primäre Sarkome der Lunge kommen nicht häufig vor. Es sind meist kleinzellige Rundzellensarkome bzw. Lymphozytome, aber auch Spindelzellen- und Chondrosarkome. Sie können einen sehr großen Umfang erreichen. Adenome (Adeno-Rhabdomyome) sind äußerst selten.

Wichtig ist das **Lungen-Karzinom** (Fig. 678), das allerdings meist in der Wand der Bronchen (vorwiegend der Unterlappen) entsteht, wie man aus den räumlichen Beziehungen entnehmen muß. Die Krebse

sitzen nämlich meist gegen den Hilus hin um einen größeren Bronchus, dessen Wand durch das Tumorgewebe verdickt, dessen Lumen verengt (Fig. 678) oder (selten) ulzerös erweitert ist. Der Krebs bildet einen ei-, apfel-, faustgroßen, gewöhnlich weißgrauen Tumor. Er verliert sich meist in das angrenzende Lungengewebe, das zuweilen bis zur pneumonieähnlichen Verdichtung eines ganzen Lappens infiltriert ist. Außerdem kommt es zu sekundärer Knotenbildung in der übrigen Lunge. Die bronchialen Lymphdrüsen, die mediastinalen und supraklavikularen, werden krebsig durchsetzt. Die Zellen des Karzinoms sind gemäß ihrer

Fig. 679.
Metastatische Sarkome der linken Lunge. Man sieht 7 rundliche, flache helle Tumorknoten mäßig über die Pleura prominieren.



Fig. 680.
Gangränherd des Unterlappens. In die jetzt gut abgegrenzte Höhle hängen noch gangränöse Fetzen hinein.

Abkunft vom Epithel der Bronchen meist *Zylinder*-Epithelien, die manchmal Schleim bilden, doch meist nur als intrazellulare tropfenförmige Abscheidung. Selten sind typische *Gallertkrebse*.

In einer besonderen auch histologisch eigenartigen Form kommt das Karzinom *in den großen Bronchen* als *polypös* vorspringender, das Lumen verlegender abgerundeter Körper vor, der im zugehörigen Bronchialgebiet Bronchiektasen und Pneumonie veranlaßt.

Das Wachstum des Tumors erfolgt zunächst in den Lymphbahnen in der Umgebung der Bronchen. Von hier dringen die Zellen in die Alveolen vor und durch die Poren von einem Infundibulum zum anderen.

Selten kommt auch ein Plattenepithelkrebs (am häufigsten in Kavernen) vor. Das verhornende Epithel kann nach den bei der Metaplasie besprochenen Gesichtspunkten erklärt werden.

Sekundäre Tumoren sind häufig, weil die primären gern in Venen einwachsen und abgelöste Teile natürlich in die Lunge geraten. Metastatische Chondrome sind selten. Spindelzellen- und osteogene auch in der Lunge gern ossifizierende Sarkome bilden meist multiple, stecknadelkopf- bis faustgroße, beide Lungen einnehmende Knoten (Fig. 679). Auch die Melanome metastasieren gern in die Lunge. Die Lymphozytome lokalisieren sich in den lymphatischen Herdchen und wachsen gern konfluierend in dem Bindegewebe um Bronchen und Gefäße, in deren Lumen sie unter Verdickung der Wand einbrechen können.

Die Karzinome entstehen *metastatisch* ebenfalls meist auf dem Blutwege als Knoten und zuweilen multiple miliare Knötchen. Ihre Ausbreitung folgt auch hier den Lymphbahnen, die in der Pleura oft netzförmig krebsig ausgefüllt werden. Ausgedehnt werden auch die peribronchialen Lymphbahnen ergriffen. Deshalb sind die Krebsknoten oft deutlich um einen Bronchus angeordnet. Krebse können in die Lunge auch vom Hilus aus hineinkommen, wenn dort zunächst die Lymphdrüsen, etwa nach primärem Magenkarzinom, krebsig werden. Der Tumor wuchert dann kontinuierlich in die Lunge oder in die Lymphbahnen der Pleura hinein.

9. Gangrän der Lunge.

Gangrän entsteht bei Infektion von hämorrhagischen Infarkten durch Fäulnisbazillen, aus fibrinösen, vor allem aus herdförmigen (besonders Fremdkörper-) Entzündungen, als Folge einer Embolie fauliger Thromben, nach Verletzungen und zuweilen als Komplikation von Bronchiektasen.

Das gangränöse Lungengewebe ist schwarzgrau oder schmutzig **schwarzgrün,** weich, zerreißlich. Zerfällt es, so bildet sich eine mit jauchiger Flüssigkeit versehene Höhle, in welche die gangränösen der Wand noch anhängenden Fetzen hineinhängen (Fig. 680) und bei Wasseraufgießen flottieren. Sie lösen sich nach und nach ab und werden ausgehustet. So reinigt sich die Höhle, sie bekommt eine eigene Wand dadurch, daß sich an der Grenze des Toten gegen das Lebende ein sich innen abglättendes Granulationsgewebe bildet. Später verkleinert sich die Höhle, indem das benachbarte Lungengewebe gegen sie zusammenrückt und das Granulationsgewebe in Narbengewebe übergeht, das sich zusammenzieht. So bleibt schließlich nur eine unregelmäßige Narbe zurück. Die gangränöse Höhle kann; wenn sie subpleural gelegen ist, in den Brustfellraum durchbrechen und einen verjauchenden Pyopneumothorax erzeugen (siehe Pleura).

10. Verletzungen der Lunge.

Die Verwundungen der Lungen (durch äußere Verletzungen, Eindringen gebrochener Rippen usw.) bedingen Blutung, Beeinträchtigung der Funktion und Entzündung. Die Blutung kann tödlich sein, die Wunde kann aber auch mit Narbe heilen. Eine im Lungengewebe steckenbleibende Kugel wird eingekapselt. Durch gleichzeitiges oder von den Bronchen aus erfolgendes Eindringen von Bakterien entsteht eine oft in Gangrän übergehende Entzündung. Die Verletzung kann auch zu Luft- und Bluteintritt in die Pleurahöhle führen (Pneumothorax, Hämothorax).

11. Tierische Parasiten.

Echinokokkusblasen werden selten aus der Leber in die Pulmonalarterie embolisiert. Bei selbständiger Entwicklung in der Lunge wurde Perforation in die Bronchen mit Hämorrhagie, in die Pleura und (selten) in die Bauchhöhle beobachtet. BIRCH-HIRSCHFELD sah fünf subpleural gelegene *Zystizerken*. Bei Lungengangrän werden im Auswurf zuweilen Infusorien gefunden.

E. Pleura.

1. Zirkulationsstörungen.

Passive Hyperämie bei schweren Stauungen führt zu Ekchymosen in die Pleurablätter, besonders auch bei Erstickungstod (sog. TARDIEUsche Flecken). Größere Blutungen in die Pleurahöhle hinein entstehen bei Verletzungen der Thoraxwand und der Lungen, bei Bersten eines Aneurysmas, diapedetisch bei Tuberkulose und Karzinom (s. unten). Dabei kommt es zum Hämothorax.

Weit häufiger ist der Hydrothorax. Die Pleurahöhle enthält eine wäßrige, klare, gelbliche Flüssigkeit bis zu mehreren Litern. Der Flüssigkeitserguß ist fast immer doppelseitig, weil er meist bei allgemeiner durch Stauung oder Hydrämie bedingter Wassersucht entsteht. Er kann rasch, manchmal erst in der Agone auftreten. In den höchsten Graden wirkt er komprimierend auf die Lunge (s. oben).

2. Pneumothorax.

Auch Luft kann in die Pleurahöhle gelangen: Pneumothorax. Sie kommt meist aus einreißenden pathologischen Höhlen, tuberkulösen Kavernen, Abszessen, Gangränhöhlen, Emphysem der Lunge, oder aus traumatischen Einrissen der Lunge, oder sie gelangt selten durch eine Öffnung der Thoraxwand nach innen. Die Luft für sich allein wirkt durch Verdrängung. Meist kommt aber Infektion hinzu. Dann entstehen meist eitrige Entzündungen (**Pyopneumothorax**). Verjauchung tritt oft hinzu. Beträchtliche Luftmengen wölben das Zwerchfell konvex in die Bauchhöhle. Bei der Sektion entweicht die Luft bei Anstechen des Thorax unter Zischen. War zugleich die Brustwand verletzt, so kann Luft sich in ihr unter der Haut weit verbreiten: Hautemphysem.

3. Entzündung. Pleuritis.

Pleuraentzündung wird meist durch Infektion hervorgerufen. Die Mikroorganismen, Kokken, Tuberkelbazillen, Fäulnisbazillen stammen meist aus der Lunge, wenn in ihr an die Oberfläche anstoßende Entzündungen vorhanden sind und zu einer umschriebenen Pleuranekrose führen, aber auch aus anderen angrenzenden Entzündungsherden (Mediastinitis, Perikarditis, Peritonitis oder Prozessen in der Brustwand). Auch der Durchbruch eines Leberabszesses, eines Ösophaguskrebses, eines Divertikels u. a. kann Pleurainfektion machen. Tuberkelbazillen stammen außer von der Lunge auch von tuberkulösen bronchialen oder mediastinalen und zervikalen Lymphdrüsen, von der Bauchhöhle, von kariösen Rippen usw.

Weiterhin entsteht Pleuritis metastatisch bei allgemeinen Infektionskrankheiten, bei Pyämie, Typhus, Gelenkrheumatismus, Tuberkulose usw.,

endlich als alleiniger Ausdruck einer nicht weiter aufgeklärten Infektion.

Eine nicht bakterielle, meist zirkumskripte Pleuritis beobachten wir dann, wenn ein blander hämorrhagischer Infarkt die Pleura mitbeteiligt.

Es gibt eine fibrinöse, eine serofibrinöse, eine eitrige, eine jauchige Pleuritis.

Die **fibrinöse** Entzündung zeigt einen Fibrinbelag der Pleurablätter. Er ist ähnlich membranös, zottig oder netzförmig angeordnet wie bei der Perikarditis, manchmal (bei Pneumonien) zart, so daß er nur eine leichte Trübung der sonst spiegelnden Fläche veranlaßt. Mit der Fibrinabscheidung verbindet sich gewöhnlich ein Flüssigkeitserguß, der grau und trübe aussieht und mit Fibrinflocken untermischt ist. Bei der **Pleuritis purulenta** (*Empyem*, *Pyothorax*) findet sich Eiter in der Pleurahöhle. Durch Fäulnisbazillen (aus gangränösen Lungenherden, perforiertem Ösophaguskrebs usw.) nimmt das Exsudat jauchigen Charakter an: **Pleuritis putrida.**

Hämorrhagische Beschaffenheit gewinnt das Exsudat bei Skorbut, Pocken, zuweilen bei Gelenkrheumatismus, bei Milzbrand, vor allem bei **Tuberkulose,** die im übrigen bald eine fibrinöse, bald seröse, bald eitrige Pleuritis bedingt. Für sie ist das blutige Aussehen so charakteristisch, daß es diagnostisch Verwertung findet. Ihr wichtigstes Kriterium ist außerdem das Auftreten von tuberkulösen Produkten, die bald als miliare kleinste Knötchen über die Pleura in ungeheurer Zahl ausgesät sind, bald größere hier oder dort konfluierende platte Knoten, bald diffuse, oft erhebliche Verdickungen der Pleura als ein mit Tuberkeln durchsetztes verkäsendes Granulationsgewebe bilden.

Nicht jede Pleuritis bei Lungentuberkulose muß tuberkulös sein. Es gibt auch hier einfache fibrinöse und serofibrinöse Prozesse.

Die Pleuritis kann glatt *heilen*. Das Exsudat wird unter Lösung des Fibrins resorbiert. So fast stets bei fibrinösen und meist bei herdförmigen Pneumonien. Tritt diese Resorption nicht ein, so folgt Organisation, die zu Verdickungen (Fig. 681) und zu **Verwachsungen, Synechien** der Pleurablätter führt. Die meisten Verwachsungen kommen bei Lungentuberkulose vor, auch wenn die Pleuritis selbst nicht deutlich als tuberkulöse charakterisiert ist. Auch eitrige Pleuritis endet meist in Verwachsungen. Die Verwachsungen sind strang- oder flächenförmig (partiell oder total). Die Stränge, gemäß dem Sitz der Tuberkulose meist an der Lungenspitze, sind von wechselnder Länge und Dicke, manchmal sehr zart. Sie können auf der ganzen Pleurafläche vorhanden sein und behindern die Respiration um so weniger, je länger sie sind. Flächenförmige Synechien stören die Lungenbewegung. Sie sind zuweilen, vor allem bei jahrealter Tuberkulose, fingerdick und außerordentlich fest. Sie bilden **Schwarten,** die sich nur unter Ablösung der Pleura costalis von den Rippen mit der Lunge herausnehmen lassen. In ihnen finden sich gerne eingedickte, meist käsige Exsudatreste. Ferner kommt es oft zu Verkalkungen (selten zu Verknöcherungen), die handflächengroße, aber auch kleinere oder umfangreichere Platten erzeugen. Bei ausgedehnterer partieller Verwachsung können in den freien Abschnitten »*abgesackte Exsudate*« vorhanden sein (Fig. 681).

Die schwartigen Verwachsungsmassen haben Neigung zur Schrumpfung. Sie nähern die Rippen einander und hindern sie an der Inspirationsbewegung. Die Lungen sinken gleichzeitig zusammen. Dann kommt es zu einer oft hochgradigen Verkleinerung der ergriffenen Thoraxhälfte.

4. Geschwülste.

Primäre Geschwülste der Pleura sind selten. Fibrome, Lipome, Chondrosarkome wurden beschrieben. Letztere können sehr umfangreich

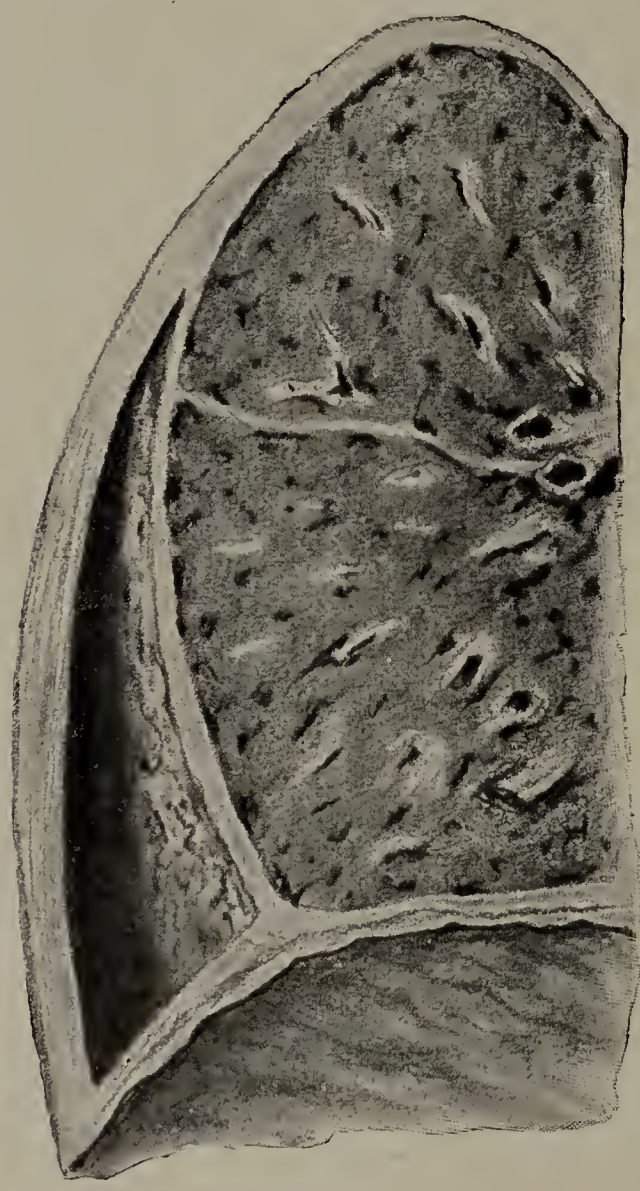

Fig. 681.

Chronische Pleuritis. Starke Verdickung der Pleurablätter, die über dem Oberlappen fest miteinander verwachsen, über dem Unterlappen getrennt, besonders stark schwartig verdickt sind und einen weiten spaltförmigen Raum zwischen sich lassen, der mit Exsudat gefüllt war. Die Basis ist auch mit dem Zwerchfell verwachsen. Das Lungengewebe ist mit schwarzen Kohlefleckchen durchsetzt.

Fig. 682.

Karzinom der rechten Pleura. 1/2 natürlicher Größe. Durchschnitt durch Lunge *L* und Tumor *PP*. Das Karzinom bildet eine dicke schwartenähnliche Lage, die auch auf das Zwerchfell *Z* übergreift und es durchsetzt. Zwischen dem Tumor auf der Basis der Lunge, auf der kostalen Pleura und dem Zwerchfell ist ein großer mit Flüssigkeit gefüllter Raum *H*. Der Tumor geht auch an der Innenseite der Lunge herauf, dringt knollig in das Perikard *D* vor und umhüllt die Vena cava superior *V*. *J* Unterfläche des Zwerchfelles.

werden, sich flächenförmig knollig ausbreiten. Sie sind von der Lunge oder den Rippen abzuleiten, also nicht eigentliche Pleuratumoren (Ribbert, Virch. Arch. 196).

Etwas häufiger ist eine Neubildung vom Bau des *Karzinoms*. Sie tritt auf in Form von platten, derben oder höckrigen, knolligen, sich auf der Pleura ausbreitenden Massen, die auf Lunge, Lymphdrüsen, Thorax, Zwerchfell und Bauchhöhle übergreifen (Fig. 682), von beiden Pleurablättern her miteinander verwachsen, oder auch abgesackte mit Exsudat gefüllte Teile frei lassen.

Diese Tumoren wurden gern als *Endotheliome* bezeichnet, weil ihre Zellen als platte endothelähnliche Elemente in den engen Spalten des dichten Bindegewebes wachsen oder weil sie an Oberflächenzellen anstoßen, von denen man sie deshalb ableitete. Aber diese Zusammenhänge sind sekundärer Natur und beweisen auch deshalb nichts, weil die Oberflächenzellen der Pleura epitheliale Elemente sind. Wenn die Tumoren wirklich von diesen Zellen abstammen, dann sind sie Karzinome. Sie sind es aber auch dann, wenn sie von abgesprengten Epithelien der Lunge abgeleitet werden (s. d. entsprechenden Peritonealtumoren).

Es gibt auch *metastatische* Tumoren in der Pleura, sei es daß die Zellen direkt oder durch Vermittlung der Lunge in sie hineingelangten. Das gilt hauptsächlich für Karzinome, mit deren Entwicklung gern ein wäßriger oder hämorrhagischer oder entzündlicher Erguß verbunden ist. Mammakrebse können kontinuierlich auf die Pleura übergreifen. Auch alle diese Krebse können sich knollig oder in platten Massen auf der Pleura ausbreiten.

F. Anhang: 1. Schilddrüse.

1. Mißbildungen.

Die Schilddrüse kann ganz fehlen oder so rudimentär entwickelt sein, daß sie funktionsunfähig ist. Über die Folgen s. unten. Nicht selten kommen akzessorische Schilddrüsen in der näheren oder entfernteren Umgebung (Supraklavikulargrube, Zunge) vor. Schilddrüsengewebe kann sich auch zwischen die Trachealknorpel hinein unter die Trachealschleimhaut entwickeln und hier prominieren (*intratracheale Struma* Paltauf). Ferner findet sich angeboren abnorme Größe oder Kleinheit der einzelnen Lappen, Fehlen des Isthmus oder hornartige Verlängerung gegen das Zungenbein. Der Ductus thyreoglossus, aus dem sich vom Zungengrunde aus der mittlere Teil der Schilddrüse entwickelte, kann in wechselndem Umfange bestehen bleiben. Aus diesen Resten können sich Zysten entwickeln.

2. Entzündungen.

Entzündungen (Thyreoiditis) entstehen selten aus lokalen Gründen (bei Verletzungen usw.), meist fortgeleitet (z. B. von Diphtherie) oder metastatisch (bei Pyämie, Endokarditis, Typhus). Sie sind häufig eitrig, bilden multiple Abszesse, die das Organ zerstören und auf die Nachbarschaft fortschreiten können.

Tuberkulose spielt keine nennenswerte Rolle. Häufig sind miliare Knötchen bei allgemeiner Miliartuberkulose. Bei Neugeborenen wurden selten syphilitische Neubildungen angetroffen.

3. Struma.

Die wichtigste Veränderung der Thyreoidea ist ihre abnorme Größenzunahme, die man als **Kropf, Struma** bezeichnet. Der Name sagt zunächst nichts darüber aus, wie die Vergrößerung (ob durch *Zunahme der Organbestandteile* oder durch *Geschwulstbildung*) zustande kommt. Wenn wir von Struma kurzweg reden, meinen wir gewöhnlich die Größenzunahme durch Vermehrung des Gewebes unter reichlicher Ansammlung von Kolloid, die **Struma colloides,** Str. diffusa.

1) Diese *Kolloidstruma* kann lediglich auf Kolloidanhäufung in den oft erheblich erweiterten Drüsenbläschen oder zugleich auch auf Bildung neuer sich auch mit Kolloid füllender Alveolen beruhen. Überwiegt die Neubildung, ohne daß zunächst die Kolloidanhäufung beträchtlich ist, so spricht man wohl von *Struma parenchymatosa*. Die Struma ist meist reich an Gefäßen. Tritt das besonders auffallend hervor, so gebraucht man wohl die Bezeichnung *Struma vasculosa*.

Das Wachstum des Drüsengewebes geht wie beim Embryo vor sich. Es sprossen zunächst und zwar aus Resten fetalen Gewebes, die sich nach WÖLFLER an der Peripherie des Organs finden, Epithelstränge und Schläuche, die sich nachher in Alveolen abschnüren.

Fig. 683.

Struma kolloides, Schnittfläche. Man sieht eine Abteilung in lappige und knollige Bezirke, die ausgesprochen prominieren und eine kolloide transparente Beschaffenheit haben.

Die Kolloidstruma hat eine glänzendtransparente, durch das Vorspringen der festweichen Kolloidtropfen unebene Schnittfläche (Fig. 683). Durch Zusammenfließen unter Schwund der Scheidewände entstehen größere Räume, vom Umfang eines Eies und darüber hinaus. Das Kolloid wird dann oft unter Wasseranziehung flüssig, es entstehen manchmal mit klarem Inhalt gefüllte Zysten (Str. cystica). Durch häufige Blutungen wird die Flüssigkeit braunrot, schokoladenartig, schmierig. Die Zystenwand verdickt sich derbfaserig, wird oft hyalin und kann zum Teil, zuweilen ringsum verkalken. Blutungen finden sich gelegentlich auch in den nicht erweichten Abschnitten, das zerrissene blutdurchtränkte Gewebe kann nekrotisch werden. Es entstehen trockene, braune, zähe kautschukartige Massen, die durch Bindegewebe abgekapselt werden können. Hier und da kann das Stroma in faserig-hyalinen weißgrauen Massen zunehmen (»Struma fibrosa«) und unregelmäßig verkalken.

2) Außer der diffusen Struma gibt es auch eine Struma nodosa. Diese hat eine ganz andere Bedeutung. Es handelt sich um die Bildung *scharf umgrenzter Knoten*, um Adenome, also um *Geschwülste* (s. u.), die aber wegen der vielfachen Beziehungen zur Struma colloides schon hier besprochen sein mögen.

Die Adenome finden sich, einzeln und multipel, eben erkennbar bis über apfelgroß in normalen Schilddrüsen und Kolloidstrumen als scharf durch eine Bindegewebskapsel abgeschlossene Knoten. Sie haben meist den Bau embryonalen Schilddrüsengewebes, bestehen manchmal nur aus schmalen, zierlich gewundenen und verzweigten Zellsträngen, aus denen aber Alveolen abgeschnürt werden und viel Kolloid bilden können. So kann ein Adenom ähnlich wie die Kolloidstruma gebaut sein und durch Zusammenfluß der Bläschen zystisch werden. In die Zyste kann es

Fig. 684.

Horizontalschnitt durch eine Struma samt Trachea und Ösophagus. *S* linker, *s* rechter Schilddrüsenlappen. Zwischen beiden ist die Trachea *T* erheblich zusammengedrückt. *O* Ösophagus.

bluten, die bindegewebige Wand kann verkalken. Häufiger findet sich im Zentrum des Adenoms durch eine auf Kosten der Drüsenbläschen erfolgende Zunahme des hyalin werdenden Stromas ein bindegewebiger, oft großer gegen die Peripherie des Tumors ausstrahlender Bezirk (»Struma nodosa fibrosa«).

Die Bedeutung der kolloiden und bei größeren Knoten auch der nodösen Strumen liegt einmal in einer Verdrängung der umgebenden Teile, besonders in der Kompression der Trachea (Fig. 684), die jedoch oft auch bei sehr großen Kröpfen ausbleibt, wenn diese sich hauptsächlich nach vorn entwickeln. Die Kompression ist am stärksten, wenn die Struma unter das Sternum herunterreicht (Str. substernalis), oder um die Luftröhre herumwächst oder von einer oder von beiden Seiten her gegen die Trachea sich vorwölbt. Dann wird diese seitlich abgeflacht, säbelscheidenförmig (Fig. 684 u. 685) und bei einseitigem Druck zugleich in entgegengesetzter Richtung verdrängt und über den Knoten herübergespannt. Dabei werden die Knorpel manchmal weicher, die Trachea deshalb nach Entfernung des Kropfes biegsam.

Sie klappt dann gefahrdrohend leicht zusammen. Die Struma kann auch durch Druck auf die Venen Stauungserscheinungen machen.

Die Struma kommt schon (zumal in Kropfgegenden) angeboren vor, tritt sporadisch oder besonders *endemisch* auf, zumal in Gebirgstälern, und wird deshalb gern abhängig gemacht von dem geologischen Charakter der Gegend. Es ist zuerst von Bircher mitgeteilt worden, daß es gelinge, durch Verabreichung des Wassers aus solchen Gegenden bei Ratten Schilddrüsenvergrößerung zu erzeugen, die auf den Gehalt des Wassers an zersetzten organischen Substanzen bezogen wird. Entsteht dabei eine Struma nodosa, so ist, wie beim Menschen, vorauszusetzen, daß abgesprengte Keime oder kleine Knötchen schon vorher vorhanden waren. Doch ist die Bedeutung des Wassers von anderen Seiten bestritten worden. Auch ohne seine Mitwirkung entsteht in

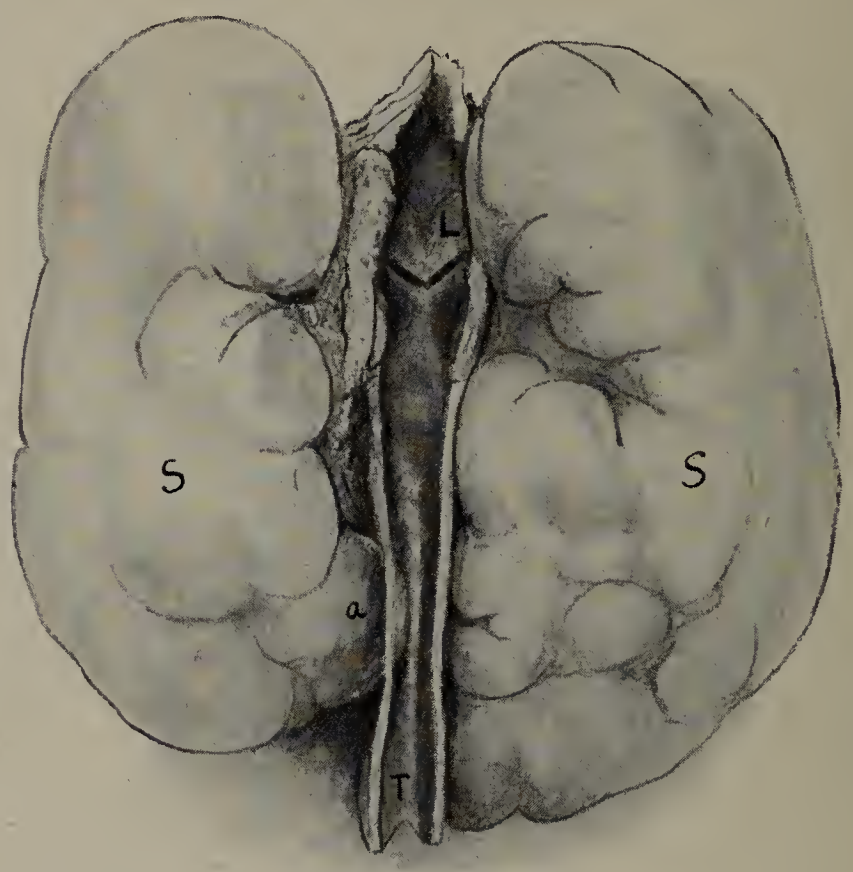

Fig. 685.

Struma (*S S*) mit Kompression der Trachea *T* bei *a*. Hier ist die Trachea säbelscheidenförmig umgestaltet. *L* Larynx.

Kropfgegenden die Schilddrüsenvergrößerung und in kropffreien Gebieten bleibt sie bei Verabreichung jenes Wassers aus.

Der Kropf findet sich ferner beim **Kretinismus**, aber nicht immer. Kretinen können auch (selten) eine normal aussehende oder eine zu kleine oder rudimentäre Schilddrüse haben, in der man kaum Epithel findet. Jedenfalls muß eine Funktionsstörung des Organs angenommen werden. Der Kretinismus (zerebrale und Wachstumsstörungen S. 62) ist nicht angeboren. Er entwickelt sich erst in den ersten Lebensjahren.

3) Eine besondere Stellung nimmt eine Schilddrüsenvergrößerung ein, die wir bei dem **Morbus Basedowii** finden (s. S. 62) und für seine Entstehung verantwortlich machen. Das Organ ist meist nur mäßig vergrößert, von zäher Konsistenz, bräunlichroter Farbe, und läßt makroskopisch kein Kolloid erkennen. Unter dem Mikroskop findet man die Alveolen vielgestaltig, spalt- und schlauchförmig, das Epithel hoch, zylin-

drisch, meist stark desquamiert, so daß es das Lumen ausfüllt oder reichlich in dem dünnflüssigen, kolloidarmen Sekret liegt (Fig. 686). Man sieht an ihm mancherlei regressive Veränderungen bis zum körnigen Zerfall des Protoplasmas. Außerdem kommen pseudopapilläre Vorwucherungen des Epithels gegen das Lumen der Alveolen zu vor. Im Bindegewebe liegen (nach SIMMONDS) ferner gewöhnlich zahlreiche Herdchen *rundzelliger Infiltration*. RIBBERT hat die Basedowstruma als eine *regressive Veränderung* aufgefaßt (Virch. Arch. 219), die ein abnorm zusammengesetztes dünnes Sekret liefert und zu den Seite 62 beschriebenen Krankheitserscheinungen führt. Die Basedowstruma entwickelt sich wohl stets aus einer schon (im Sinne einer kolloiden Struma) veränderten, mäßig vergrößerten Schilddrüse. Sie tritt aber nicht endemisch auf.

Man sieht in ihr jetzt gern eine Teilerscheinung einer angeborenen (degenerativen) Konstitution, die mit allerlei sonstigen Organveränderungen einhergeht.

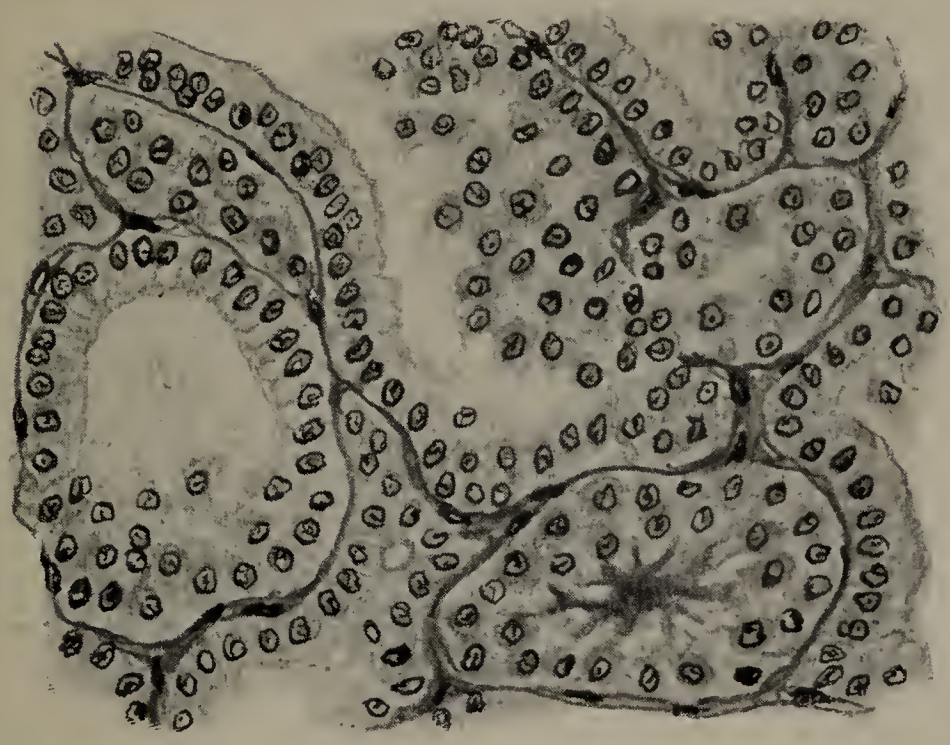

Fig. 686.

Basedowstruma. Die fast kolloidfreien Alveolen sind mit hohem, zylindrischen Epithel ausgekleidet. Die Zellen sind vielfach undeutlich konturiert und desquamiert.

Mit der Struma zusammen findet sich sehr häufig eine Persistenz und Vergrößerung des *Thymus*, dem dann auch ein noch unbekannter, schädlicher funktioneller Einfluß im Sinne einer Verstärkung der *Basedow*-Symptome zugeschrieben wird. Von manchen Seiten wird sogar dem *Thymus* die größere Bedeutung beigemessen, oder gar angenommen, daß dieses Organ der eigentliche Ausgangspunkt des *Basedow* ist. Allen diesen Vorstellungen entspricht es, daß man mehrfach durch Exstirpation des Thymus die Krankheit zu bessern oder zu heilen versucht hat.

4. Geschwülste.

Gutartige Tumoren der Bindegewebsreihe sind selten.

Häufiger sind Sarkome aus runden oder vielgestaltigen mit Riesenzellen untermischten oder gern aus spindeligen Elementen. Sie bilden mehr oder weniger gut abgesetzte oder diffus infiltrierende Knoten und bewirken eine knollige, oft sehr beträchtliche Vergrößerung der Schild-

drüse. Die übrigen ihre Malignität kennzeichnenden Eigenschaften teilen sie mit dem *Karzinom*.

Über Metastasierung der oben beschriebenen *Adenome* s. Abschn. Geschwülste im Allg. Teil.

Die Karzinome (Fig. 687) sind vielgestaltig und manchmal schwer zu diagnostizieren. Es sind entweder Zylinderzellenkrebse oder solche mit kubischem Epithel (oder sehr selten Plattenepithelkrebse). Die mit Lumina versehenen Zylinderzellenkarzinome bilden gern papilläre Wucherungen in das Lumen (Cystocarcinoma papilliferum). Die Krebse mit kubischem Epithel bilden entweder solide Alveolen oder solche mit Kolloid. Im ersten Falle bei durchschnittlich kleinen Alveolen kann der Bau dem eines Adenoms ähneln oder bei größeren und oft großen Alveolen deutlich krebsig sein. Im anderen Falle kann das Karzinom

Fig. 687.

Karzinom der Schilddrüse mit Eindringen in den Larynx. *S* Karzinom, *K* Kehlkopfknorpel, der von dem Krebs umwachsen ist. Der Tumor hat bei *T* die Schleimhaut des Kehlkopfes stark nach innen vorgewölbt. *E* Epiglottis.

einem kolloidbildenden Adenom gleichen oder durch geschichtetes Epithel sich von einem solchen unterscheiden. Der Krebs erzeugt Knoten, die meist deutlich anders, und zwar markiger, grauer aussehen als die Schilddrüse und sich dann deutlich von ihr abheben oder durch infiltrierendes Wachstum sich in sie verlieren. Die Schilddrüse kann völlig durchwuchert werden.

Sarkome, besonders aber Karzinome, entstehen mit Vorliebe in strumös vergrößerten Schilddrüsen, die Sarkome, weniger die Krebse, manchmal schon in jüngeren Jahren. Beide wachsen meist schnell. Sie zeigen gewöhnlich Neigung zu Zerfall und Blutung in den älteren Teilen. Gefährlich werden sie einmal durch eine schneller als bei der Struma eintretende Kompression der Trachea, durch ein Hineinwuchern (Fig. 687) in sie und dadurch eintretende Verengerung des Lumens, durch Einbruch in die Gefäße und durch Metastasenbildung. Sie wuchern auch gern durch die Haut nach außen.

Arterien und Venen werden durch die Neubildung beiseite geschoben, oder aber, vor allem die Venen, von der Geschwulst durchwachsen. Das Tumorgewebe wuchert durch die Intima der Jugularis oder der Schilddrüsenvenen und springt frei nach innen vor oder füllt das Lumen auf längere Strecken aus. ZENKER sah einmal bleistiftdicke Stränge bis in das rechte Herz hineinhängen. Metastasen sind also leicht verständlich. Sie finden sich naturgemäß am häufigsten, oft in großer Menge in den Lungen.

5. Tierische Parasiten.

Echinokokken sind in der Schilddrüse selten. Zuweilen fand Perforation in Larynx oder Trachea mit Entleerung der Blasen statt.

2. Die Epithelkörperchen.

Die *Zahl* der Epithelkörper kann bis auf acht vermehrt sein. Sie sind bei Fehlen der Schilddrüse vergrößert und können auch sonst gelegentlich so umfangreich sein, daß sie den Eindruck von *Tumoren* (Adenomen) machen. An allgemeinen *Degenerationen* des Körpers nehmen sie Anteil, aber ohne nachweisbare Folgen. Relativ häufige Veränderungen sind meist bei der Geburt entstehende traumatische *Blutungen*, die den bekannten Metamorphosen (Zystenbildung, Pigmentbildung) unterliegen, deren Residuen aber später völlig schwinden. Vielleicht bleibt eine mangelhafte Entwicklung und Funktion zurück. Über die funktionelle Bedeutung der normalen und pathologischen Epithelkörper s. S. 62.

3. Thymus und vorderes Mediastinum.

Die Thymusdrüse ist im allgemeinen nur bis zur Pubertät deutlich nachweisbar und unterliegt von da ab einer *Involution*. Sie kann bei Kindern *ungewöhnlich groß* sein (s. u.) und bis in das höhere Alter in wechselndem Umfange *erhalten bleiben*. Im letzteren Falle steht sie in der oben hervorgehobenen engeren Beziehung zum *Morbus Basedowii*.

Primäre Entzündungen des Thymus sind selten. Metastatische Eiterungen und Tuberkulose kommen vor. Außer miliaren Tuberkeln bei allgemeiner Tuberkulose finden sich sehr selten größere käsige Knoten.

Syphilitische Prozesse werden bei Neugeborenen angetroffen. Beschrieben wurden interstitielle Verdichtungen, ferner eiterähnliche und eitrige herdförmige Erweichungen. Diese Herde stellen zum Teil zentral zerfallene Gummiknoten dar, zum anderen Teile stehen sie in Beziehung zu den epithelialen Bestandteilen des Thymus Nach CHIARI sollten sie durch Einwanderung von Rundzellen in die HASSALschen Körperchen entstehen. In von RIBBERT (Frkf. Z. f. Path. XI) untersuchten Fällen lag der Eiter in Räumen (DUBOISSche Abszesse), die mit einem vielschichtigen, nach Art der Tonsillenkrypten ausgebuchteten Epithel ausgekleidet wurden. Diese Höhlen sind als die erweiterten ursprünglichen epithelialen, kanalförmigen Thymusanlagen aufzufassen.

Von besonderer Bedeutung ist die häufige **Hyperplasie** *des Thymus*, eine abnorme Größe, die sich schon bei Kindern findet, aber auch das persistierende Organ des Erwachsenen betreffen kann. Der histologische Bau braucht dabei keine qualitative Abweichung zu zeigen oder, wie es meist der Fall ist, es überwiegt in den einzelnen Läppchen die

Marksubstanz bei weitem über die Rinde. Ein solches hyperplastisches Organ soll, wie mehrfach angenommen wurde, bei kleinen Kindern die Trachea komprimieren oder auf den Vagus drücken und dadurch plötzlichen Tod bedingen können, wenn das Organ zumal bei nach hinten übersinkendem Kopf in die obere Thoraxapertur hineingezogen wird (*Thymustod*). Doch wird das neuerdings nach dem Vorgange von Paltauf bestritten. Man ist jetzt meist der Meinung, daß der Thymustod auf einem nicht weiter aufgeklärten toxischen Einfluß des veränderten Organes beruht, für den sich u. a. anführen läßt, daß die Kinder unter plötzlichem Versagen des Herzens sterben. Die Vergiftung ist aber wohl nicht, wie man vielfach denkt, auf eine vermehrte (»Hyperthymisation«), sondern auf eine *abnorme Tätigkeit* des Organes zu beziehen. Im übrigen

Fig. 688.

Malignes Granulom des vorderen Mediastinum. Das große tumorähnliche helle Gebilde ist nach unten über den Herzbeutel, der eröffnet und in dem das Herz sichtbar ist, gewachsen und bei *a* in ihn eingedrungen. *V* ist die von dem Granulom umwachsene Vena cava superior. Rechts und links die verdrängten Lungen. *A* das rechte Atrium.

gehört diese Hyperplasie in das Gesamtbild des *Status thymolymphaticus*. Man findet nämlich mit dem großen Thymus sehr gewöhnlich vergesellschaftet eine Schwellung der lymphatischen Apparate des übrigen Körpers, aller Lymphdrüsen, der Tonsillen, der Zungenbalgdrüsen, der Follikel und der Peyerschen Haufen des Darmes, die manchmal ähnlich wie bei der markigen Schwellung des Typhus aussehen. Dieser *Status thymo-lymphaticus* ist sehr häufig. Er wird als Ausdruck einer unvollkommenen Entwicklung angesehen und dem Status hypoplasticus und dem Infantilismus angereiht.

Seine Bedeutung wird teils darin gefunden, daß die Individuen wie bei jenem Thymustod, aber auch bei ungewohnten Ansprüchen (in der Narkose, bei mancherlei unter normalen Verhältnissen unschädlichen toxischen Einflüssen) leicht versagen, teils darin, daß er (nach Bartel) für akute Kinderinfektionskrankheiten disponiert, während er für Tuber-

kulose weniger empfänglich macht. (Die Beziehung der Thymushyperplasie zur Lymphdrüsenschwellung wird nicht einheitlich beurteilt. Hart meint, die letztere sei von ersterer abhängig.) Der Status thymolymphaticus kann als kongenitale Anlage natürlich leicht familiär auftreten. Hedinger sah die große Thymusdrüse bei drei Geschwistern, die an Thymustod starben.

Geschwülste des Thymus sind selten. Da es sich um ein der Anlage nach epitheliales, seiner späteren Ausbildung nach aber hauptsächlich lymphatisches Organ handelt, sind einmal Lymphozytome möglich. Sie kommen im vorderen Mediastinum vor, ob sie aber von dem Thymus ausgehen, ist nicht sicher festzustellen, weil das Organ ja meist nicht mehr existiert oder durch die umfangreiche Geschwulst verdrängt wurde. Auch die Lymphdrüsen des Mediastinums können der Ausgang sein.

Viel häufiger ist im Mediastinum **das maligne Granulom,** seine Beziehung zum Thymus ist zwar möglich, aber ebenso unsicher wie bei dem Sarkom, mit dem es makroskopisch wegen seines geschwulstähnlichen Verhaltens verwechselt werden kann (Fig. 688). Unter dem Mikroskop ist die Unterscheidung leicht. Es füllt das vordere Mediastinum als knollige oder mehr zusammenhängende Masse mehr und mehr aus, wächst nach unten über den Herzbeutel, seitlich gegen und in die Lunge, komprimiert die Vena cava superior, die Pulmonalarterie und die Pulmonalvenen, dringt in sie hinein, wächst in den rechten Ventrikel und bedeckt das Herz und die Innenfläche des Herzbeutels mit knolligen Wucherungen, es ergreift die Lymphdrüsen des Halses und der Axilla usw.

Das Lymphozytom kann in ähnlicher Weise wachsen, es verbreitet sich (Koester) gern im Fettgewebe, auch des Herzens.

Im *vorderen Mediastinum* finden sich ferner einfache und komplizierter gebaute *Dermoidzysten*, in denen neben dem Plattenepithel auch allerlei andere Gewebe, namentlich des Mesoderms vorkommen. Die einfachen Dermoide kann man von dem *Thymus* als einem epithelial angelegten Organ ableiten, die zusammengesetzteren Tumoren müssen dagegen mit den *Teratomen* auf eine Stufe gestellt werden. Im vorderen Mediastinum wurden schließlich Zysten mit Flimmerepithel aus dislozierten Teilen der Wand der Luftwege angetroffen.

Zwölfter Abschnitt.

Geschlechtsorgane.

A. Die Mißbildungen der Geschlechtsorgane.

1. Pseudohermaphroditismus und Hermaphroditismus verus.

Eine vollständig entwickelte Doppelgeschlechtlichkeit heißt **Hermaphroditismus verus, Zwitterbildung.** Hoden und Ovarien existieren nebeneinander. Sie ist beim Menschen sehr selten. Häufiger ist eine Mischung, bei welcher neben den *Keimdrüsen* und Gängen des einen Geschlechtes auch die *Gangapparate des anderen* mehr oder weniger ausgebildet sind und

die äußeren oder inneren Genitalien eine Annäherung an das andere Geschlecht zeigen. Diese nicht seltene Mißbildung, bei der eine wirkliche Doppelgeschlechtlichkeit nicht existiert, heißt **Pseudohermaphroditismus, Scheinzwitterbildung.**

a) Pseudohermaphroditismus.

Der **Pseudohermaphroditismus** heißt, je nachdem die männlichen oder die weiblichen Keimdrüsen vorhanden sind, masculinus oder femininus und wird in jedem Falle in drei Gruppen eingeteilt. Je nachdem die inneren Geschlechtsorgane Attribute des anderen Geschlechtes zeigen, oder nur die äußeren oder beide zugleich, unterscheidet man Ps. masculinus bzw. femininus internus, externus und completus.

I. 1. Bei dem Ps. masc. int. (Fig. 689) findet sich neben dem mehr oder weniger entwickelten männlichen Apparate, meist bei nicht herabgestiegenen Hoden, eine in die Pars prostatica mündende Vagina mit Uterus, Tuben und Lig. latum, oder nur Rudimente dieser Teile, in den geringsten Graden als Uterus masculinus.

2. Der Ps. masc. ext. zeigt bei normalen inneren Genitalien und zurückgebliebenen Hoden einen klitorisähnlichen, nicht durchbohrten Penis (Mündung der Harnröhre an dessen Wurzel, labienähnliche Spaltung des Skrotums).

3. Der Ps. masc. compl. vereinigt beide Befunde. Die Ähnlichkeit mit dem weiblichen Geschlechte kann noch größer werden, wenn die sehr enge Vagina nahe am Damm oder an ihm ausmündet.

Der Ps. 2 und 3 ist relativ häufig, führt oft zu Irrtümern über den Geschlechtscharakter. Da Behaarung und Stimme oft weiblich sind, so wurden solche männliche Scheinzwitter bei stark entwickelten Brüsten nicht selten für Weiber gehalten.

II. 1. Der Ps. femininus internus ist wenig charakteristisch. Er besteht lediglich in dem ausgedehnten Erhaltenbleiben des Wolffschen Ganges in der Wand des Uterus und der Vagina.

2. Der Ps. fem. ext. zeigt eine penisähnliche Klitoris. Fehlt dann die äußere Ausmündung der Vagina, die verschlossen sein oder in die Urethra sich öffnen kann, und sind die großen Labien nicht getrennt, so ist die Ähnlichkeit mit dem männlichen Geschlecht auffallend. Die Vagina kann auch an gewohnter Stelle ausmünden, aber so enge sein, daß man sie leicht übersehen kann.

3. Als Ps. fem. completus kann man die Vereinigung der beiden ebengenannten Befunde bezeichnen.

Der Ps. masc. ist weit häufiger als der femininus.

b) Hermaphroditismus verus.

H. verus mit *völlig funktionsfähigen* Hoden und Ovarien kommt nicht vor, und auch Fälle mit *histologisch* gut erkennbaren beiden Keimdrüsenarten sind sehr selten. Außerdem sind dann Ausführungsgänge und äußere Genitalien stets mißbildet.

Der H. zeigt nach Klebs drei Unterarten.

1. Auf beiden Seiten können Hoden und Ovarien vorhanden sein: Hermaphroditismus verus bilateralis. Es wird aber ernstlich bezweifelt, ob einer der spärlichen, bisher beschriebenen Fälle einer Kritik standhält.

2. H. verus unilateralis. Auf einer Seite beide Arten von Keimdrüsen, auf der anderen nur eine von beiden oder keine. Es gibt keinen sicher konstatierten Fall.

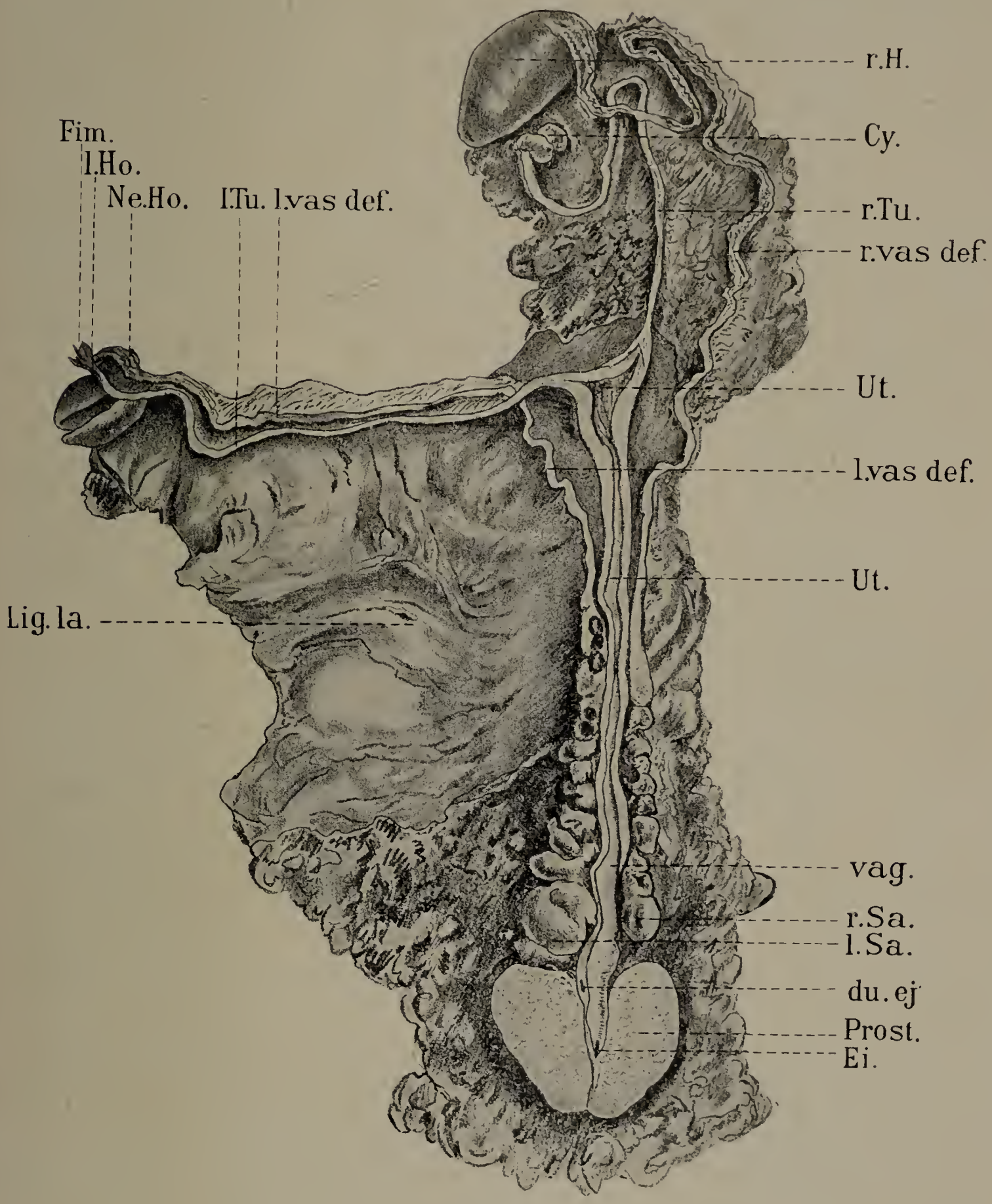

Fig. 689.

Pseudohermaphroditismus masculinus internus. Man sieht parallel dem männlichen Genitalapparat den von hinten aufgeschnittenen weiblichen Genitalschlauch. *Prost.* Prostata, *du. ej.* Ductus ejaculatorius. *l. Sa.* linke, *r. Sa.* rechte Samenblase. *vag.* Vagina, *Ut.* Uterus, *l. vas def.* linkes, *r. vas def.* rechtes Vas deferens, *l. Tu*, *r. Tu.* linke, rechte Tube, rechts bei *Fim.* die Fimbrien, links am Tubenende einige kleine Zystchen *Cy. l.*, *Ho.*, *r. Ho.* linker, rechter Hoden, *Ne. Ho.* Nebenhoden. *Lig. la.* Ligamentum latum.

3. H. lateralis. Ein Hoden auf der einen, ein Ovarium auf der anderen Seite. Diese ebenfalls sehr seltene Form ist mehrere Male so genau untersucht worden, daß an ihrem Vorkommen nicht gezweifelt werden kann.

2. Mißbildungen der weiblichen Geschlechtsorgane.

a) Ovarien.

Sehr selten ist beiderseitiges oder einseitiges *Fehlen* bei sonst normalen Geschlechtsorganen, häufiger, wenn letztere auch abnorm sind (so bei Uterus unicornis). Häufiger ist rudimentäre Entwicklung, auch der Follikel, und abnorme Größe. Nicht ganz selten sind überzählige Ovarien. Das Organ ist gespalten oder es finden sich kleine Nebeneierstöcke.

b) Tuben.

Beiderseitiges Fehlen der Eileiter begleitet meist den Defekt des Uterus, einseitiges den Uterus unicornis. Andere Anomalien sind Atresie des abdominalen oder uterinen Endes, abnorme Insertion am Uterus, rudimentäre Entwicklung und ungewöhnliche Länge, selten überzählige Tuben.

c) Uterus und Scheide.

Fehlen des Uterus ist selten, häufiger ein muskuläres Rudiment, weniger oft eine dünnwandige Blase.

Die Vagina fehlt zuweilen ganz oder ist durch einen Bindegewebsstrang angedeutet. Auch partielle Defekte kommen vor. Die äußeren Genitalien können dabei normal sein.

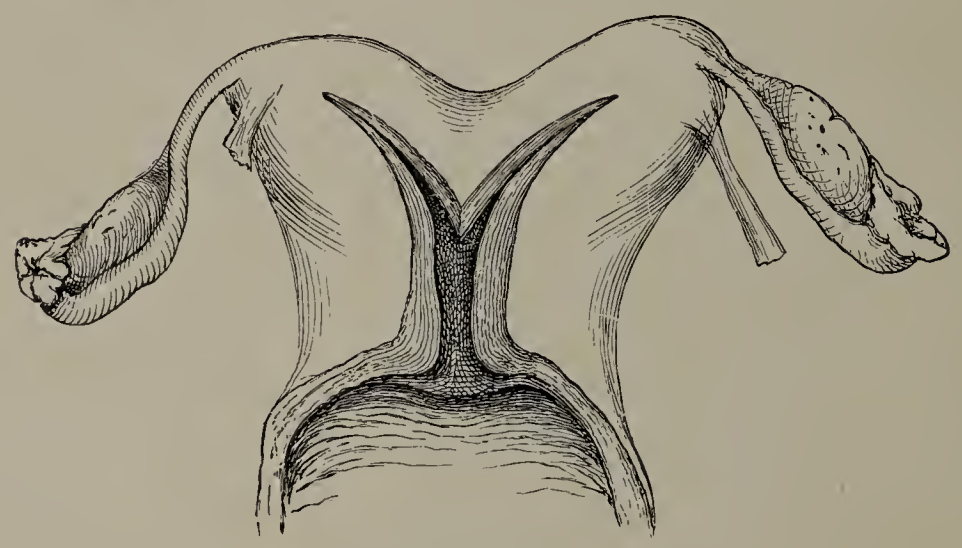

Fig. 690.
Uterus bicornis unicollis (nach Schröder).

Kleinheit des Uterus heißt Uterus fetalis und infantilis. Die Plicae palmatae gehen bis zum Fundus, die Ovarien sind rudimentär, der gesamte Körper ist kindlich.

Angeborene Atresie des Uterus ist selten, am häufigsten am inneren Muttermunde, demnächst im Bereiche der Cervix. In der Vagina ist Atresia hymenalis am häufigsten, demnächst ein Verschluß oberhalb des Hymen. (Retention des Menstrualblutes.)

Die häufigsten Mißbildungen des Uterus (und teilweise auch der Scheide) entstehen durch mangelhafte Vereinigung der Müllerschen Gänge. Die Kanäle können schon äußerlich getrennt bleiben oder die Lumina zeigen eine unvollkommene Verschmelzung.

1. Schon äußerlich kann weitgehende Trennung mit hornähnlicher Form der Uterushälften vorhanden sein: Uterus bicornis (Fig. 690). Wir unterscheiden dann

a) den Ut. bic. duplex separatus oder Ut. didelphys. Uterus und Vagina bilden zwei vollständige Kanäle, oder die Scheiden sind äußerlich vereinigt, ihr Lumen aber getrennt. Die Uteri divergieren.

b) Ut. bic. duplex. Die Hälften liegen unten in wechselnder Ausdehnung einander an und divergieren nach oben. Die Körper sind keulen- oder spindelförmig, jeder mit Vaginalportion. Scheide einfach oder doppelt, zuweilen blind endend.

c) Ut. bic. unicollis. Cervix einfach, Körper doppelt. In geringeren Graden ist der Körper einfach mit zwei Hörnern. Der Ut. arcuatus zeigt nur Einbiegung der Mitte des Fundus.

2. Ut. septus (Fig. 691) bilocularis. Innere Scheidewand ohne äußerliche Trennung.

a) Ut. septus duplex: Scheidewand und doppelte Vaginalportion, Scheide doppelt oder einfach.

b) Ut. subseptus: Scheidewand des Körpers bei einfacher Cervix, seltener umgekehrt.

3. Ut. unicornis. Der eine Gang hat sich zu einem Uterushorn entwickelt, der andere fehlt oder ist rudimentär (rudimentäres Nebenhorn) mit oder ohne Höhle. Das vorhandene Horn ist lang, schmal, walzenförmig, und neigt sich nach der Seite, von der die Tube entspringt.

Daran schließt sich die Schiefheit des Uterus durch mangelhafte Entwicklung der einen Hälfte.

Bei U. bicornis und septus und bei U. unicornis ist Schwangerschaft möglich. Auch im rudimentären Nebenhorn wird sie beobachtet, doch erfolgt hier im 3.—6. Monat Ruptur.

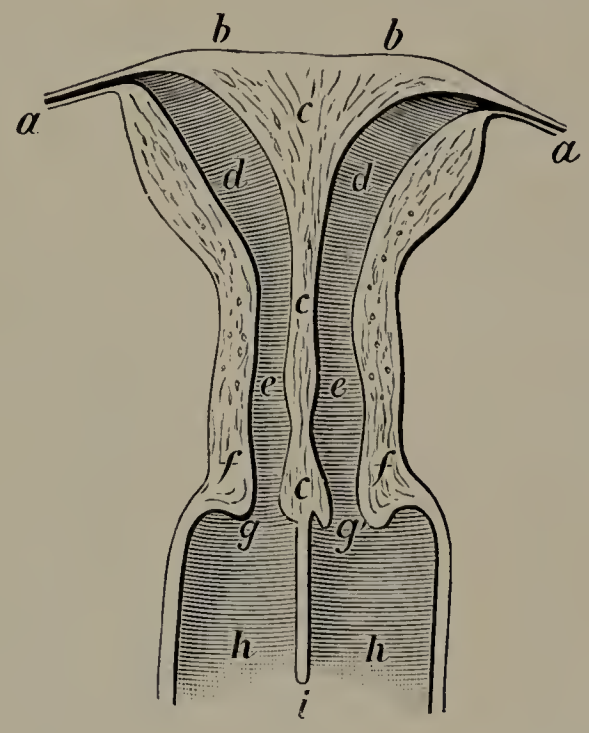

Fig. 691.
Uterus septus (nach KUSSMAUL).

d) Äußere Genitalien.

Fehlen der äußeren Genitalien ist Teilerscheinung schwerer Mißbildungen. Atresie kommt auch für sich vor. Selten ist Mangel der Vulva bei sonst normalen Genitalien, häufiger Verwachsung der Vulva und Verklebung der kleinen Labien. Die Klitoris zeigt abnorme Größe oder Spaltung (Fissura clitoridis). Das Hymen kann geschlossen, zu weit offen sein oder ganz fehlen, es kann mehrfache oder einfache abnorme Öffnungen zeigen, ausgezackt oder mit längeren Fortsätzen versehen sein (H. fimbriatus).

3. Mißbildungen der männlichen Geschlechtsorgane.

a) Hoden und Nebenhoden.

Mangel beider Hoden, Anorchie, ist selten. Samenblasen und Samenleiter sind meist vorhanden, der Körperhabitus bleibt kindlich.

Fehlen eines Hodens (Monorchie) ist etwas häufiger. Vas deferens, Samenblasen, oft auch Nebenhoden sind vorhanden. Es gibt ferner eine Mikrorchie. Steigt der Hoden nicht herab, so kommt Kryptorchismus, meist einseitig, zustande bei Atrophie des Leitbandes, Verwachsung des Hodens mit Bauchorganen und Enge des Leistenkanales. Der Hoden liegt in der Bauchhöhle, häufiger im Inguinalkanal. Er findet sich auch gelegentlich am Perineum (Descensus perinealis), am Kruralring (D. cruralis), in der Umgebung des Inguinalkanales. Der kryptorchische Hoden zeigt embryonalen Bau oder Kleinheit und Atrophie. Manchmal

sind in ihm die *Zwischenzellen* außerordentlich stark vermehrt auf Kosten der ohnehin atrophischen Kanäle. Es sieht fast aus wie eine Geschwulstwucherung. Der retinierte Hoden ist zu Entzündung und Geschwulstbildung disponiert.

b) Samenblasen, Prostata.

Fehlen der Samenblasen wird bei normalen anderen Geschlechtsorganen selten beobachtet. Mangel der Prostata wurde nur neben ausgedehnten anderen Mißbildungen (Blasenspalte, Kloakenbildung) gesehen.

c) Äußere Genitalien.

Sehr selten ist völliges Fehlen oder rudimentäre Entwicklung des Penis bei normalen Hoden. Verdoppelung des Penis ist sehr selten. Die Vorhaut kann

Fig. 692.

Hypospadie. *R* die nicht geschlossene Penisrinne. *S S* Skrotum.

fehlen oder rudimentär, zu groß und zu eng sein: hypertrophische Phimose. Das Präputium ragt als langer Trichter über die Eichel vor, ist dabei so eng, daß ihre Entblößung unmöglich wird. Verengt ist in der Regel das innere Blatt der Vorhaut. Völlige Atresie ist sehr selten.

Hemmungsbildungen sind die Hypospadie und die Epispadie. Bei jener sitzt die Mündung der Urethra an der Unterseite des Penis, der in den höchsten Graden klitorisartig ist (Fig. 692). Die Mündung kann im Bereich der Eichel, des Penis, des Skrotums und hinter diesem (Hypospadia perineo-scrotalis) liegen.

Epispadie ist das Vorhandensein einer Rinne statt der Harnröhre an der Dorsalseite des breiten und kurzen Penis. Für sich allein ist sie sehr selten. Sie kommt meist mit Blasenspalte (s. diese) vor.

B. Die pathologische Anatomie der weiblichen Geschlechtsorgane.

1. Ovarien.

a) Veränderungen der Lage, Größe und Form.

Das Ovarium kann im Inguinalkanal oder in den großen Labien liegen (Ovarialhernie) und mit der Innenfläche des Bruchsackes verwachsen sein. Seltener wird es durch mit ihm verwachsene Netz- oder Darmteile in einen Bruchsack gezogen oder durch Verwachsungen verlagert.

b) Entzündungen.

Entzündung der Ovarien (Oophoritis) entsteht meist durch puerperale Infektion (s. d.), seltener durch Fortleitung aus der Umgebung, noch seltener metastatisch. Sie kann einseitig und doppelseitig sein. Bei Puerperalinfektion erfolgt der Übergang vom Uterus entweder durch das Ligamentum latum, und zwar einerseits durch die Lymphbahnen, die sich eitrig entzündet bis in das Ovarialstroma verfolgen lassen, andererseits durch die Venen, die bis in den Hilus thrombosiert sein können, oder durch die Tuben oder auch ohne nachweisbare Vermittlung. Auf dem Wege der Tuben pflanzt sich die von Gonokokken abhängige Entzündung auf die Ovarien fort. Das entzündete Organ ist angeschwollen, in frischen Fällen meist ödematös, von graurotem sulzigen Aussehen. Weiterhin kann die Schnittfläche eitrig infiltriert sein oder gelbe Züge und Streifen (Lymphbahnen) auf blassem Grunde zeigen. Es kann zur Bildung von Abszessen kommen, die in die Bauchhöhle durchbrechen, oder auch lange geschlossen bleiben und sehr groß werden. Mitunter entsteht Verjauchung eventuell mit Durchbruch in die Bauchhöhle. Entsteht keine Eiterung, so wird das Gewebe entzündlich verdichtet, während die Follikel in wechselnder Ausdehnung zugrunde gehen.

Chronische Entzündung kann eine Vergrößerung des Organes durch Bindegewebswucherung in den peripheren Teilen des Organes bedingen, das auf die Größe eines Hühnereies anschwellen kann. Es bestehen gern Verwachsungen mit der Umgebung.

Tuberkulöse Entzündungen sind nicht häufig. Außer miliaren Tuberkeln kommen einzelne oder mehrere käsige Knoten oder nicht scharf abgegrenzte Herde vor. Die Tuberkulose findet sich meist zusammen mit anderweitiger Genitaltuberkulose, seltener metastatisch.

Über syphilitische Entzündungen wissen wir nichts Sicheres.

c) Zysten.

Zysten im Ovarium (nicht zystische Neubildungen, von denen sogleich die Rede sein wird, sondern zystisch erweiterte, epithelial ausgekleidete Räume) sind sehr häufig. Hierher gehören einmal die sogenannten Follikularzysten, die aus einer Erweiterung Graafscher Follikel hervorgehen. Sie kommen, schon bei Neugeborenen, einzeln und multipel vor und können so zahlreich sein, daß man von zystischer Entartung des Eierstockes (Fig. 694) redet. Doch ist dann die Ableitung von Follikeln meist unsicher, wie denn auch einzelne, manchmal große Zysten (Fig. 693) nach ihrer Genese meist schwer zu beurteilen sind. Jedenfalls gibt es andere Zysten, die aus *Urnierenresten* im Hilus

des Ovariums hervorgehen, auch gern multipel (zystische Entartung) sind und das Ovarium erheblich vergrößern.

Es gibt auch Zysten, die aus sich verflüssigenden *Corpora lutea* hervorgehen. Sie sind nicht häufig, können platzen und Blutungen machen.

Andere, an der Oberfläche des Ovariums oder der Tuben sitzende Zystchen werden von Einsenkungen des Peritonealepithels oder des Keimepithels oder aus embryonal ausgeschalteten Epithelien abgeleitet. Wieder andere zwischen Ovarium und Tube im Ligamentum latum sitzende und hier vorspringende, meist zahlreiche Zysten gehen aus dem Parovarium hervor (*Parovarialzysten*). Sie sind gewöhnlich nur klein, gehen selten über die Größe eines Apfels hinaus. Sie sind einkammerig, dünnwandig.

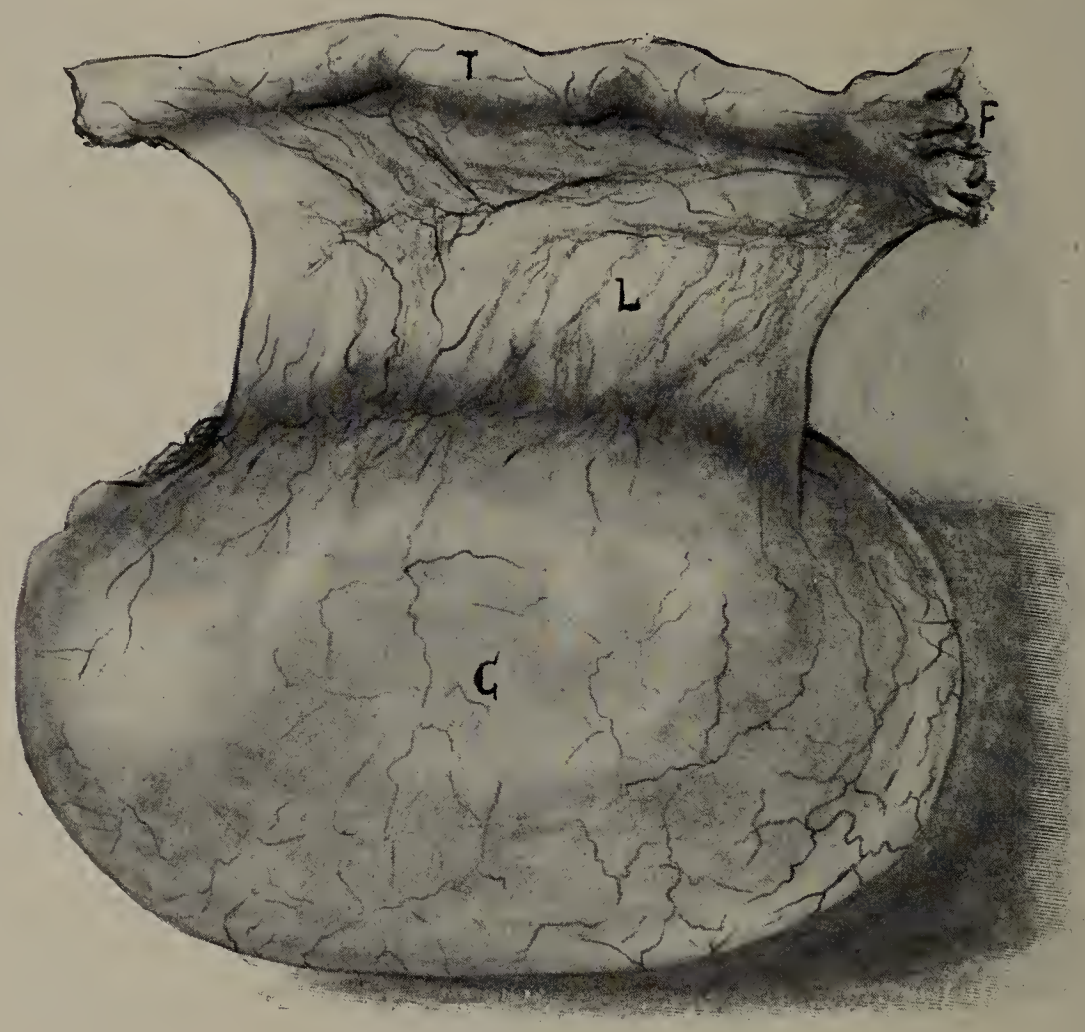

Fig. 693.

Einfache Ovarienzyste *C*. Natürl. Größe mit ausgesprochenem Gefäßnetz der Serosa. L Ligamentum ovarii, *T* Tube, *F* abdominales Ostium.

d) Geschwülste.

A. Es handelt sich zunächst um zystische Neubildungen und zwar einerseits um die sogenannten **Kystome,** andererseits um die »Dermoidzysten«, **Teratome, Embryome.**

Unter den Kystomen unterscheiden wir zwei Formen: *erstens* die fast immer polyzystischen, innen glattwandigen, mit schleim- und drüsenbildendem Epithel ausgekleideten (»*glandulären*«) Kystome, die einen schleimigen, aber vorwiegend nicht echtes, sondern Pseudomuzin enthaltenden Inhalt haben (pseudomuzinöse K.) und *zweitens* die meist unilokulären, gern mit papillären Wucherungen innen und oft auch außen versehenen (»*papillären*«) Kystome, die mit einem oft flimmernden Epithel und einem serösen Inhalt versehen sind (»seröse« K.) Es gibt auch Übergangsformen.

Die Kystome hängen an dem oft stielförmig ausgezogenen Ligamentum ovarii. Selten sind sie darin eingelagert. Die zum Tumor führenden Gefäße sind stark erweitert, die Arterien können so dick werden wie eine Radialis. Die Oberfläche der Kystome ist glatt oder bei den papillären Formen zuweilen auch nach außen mit Wucherungen besetzt. Häufig ist Verwachsung mit Baucheingeweiden.

Die Bedeutung der Kystome liegt vor allem bei den ersten Formen in ihrer oft kolossalen Größe (enorme Auftreibung des Bauches, Verdrängung der Organe, ausgedehnte Verwachsung mit ihnen). Blutungen in die Räume sind häufig. Durch Stieldrehung mit Zirkulationsstörung kann es zu hämorrhagischer Infarzierung und zu partieller Nekrose kommen. Dann und bei hochgradiger Wandverdünnung oder Trauma ist auch eine Perforation in die Bauchhöhle möglich. Der schleimige Inhalt veranlaßt dann das *Pseudomyxoma peritonei*. Die papillären Kystome können Metastasen machen.

Fig. 694.

Zystöse Entartung beider Ovarien. *O* das rechte Ovarium. *E* das linke. Beide enthalten nußgroße und kleinere, zum Teil kaum sichtbare Zysten. *U* Uterus, *L L* Ligamentum latum, *T* Tube.

Auf der Innen- und Außenfläche können sich gelegentlich Tuberkel entwickeln, andere hineingelangte Bakterien (auch Typhusbazillen) können zur Vereiterung des Inhaltes führen.

Die **Embryome** (**Teratome**) sind (mit Talgbrei und Haaren gefüllte) Zysten oder Knoten, die durchschnittlich apfelgroß, aber auch kleiner und (vorwiegend die soliden Formen) auch weit größer (mannskopfgroß und darüber hinaus) werden können. Manchmal sind sie mehrkammerig und mit Kystomen kombiniert, auch doppelseitig. Sie verwachsen oft ausgedehnt mit der Umgebung. Über ihren Aufbau s. Fig. 307—309.

B. Die **soliden Tumoren** der Ovarien sind teils bindegewebiger, teils epithelialer Abkunft.

Wenig bedeutsam sind die meist nur kleinen und dann zuweilen multiplen, gelegentlich aber auch sehr umfangreichen Fibrome und Leiomyome.

Wichtiger sind die nicht gerade häufigen Sarkome (Spindel- oder Rundzellen-Sarkome und solche mit vielgestaltigen, oft umfangreichen groß- und vielkernigen Zellen). Sie bilden knollige, harte, meist mit

glatter Serosa überzogene Tumoren, die einseitig und doppelseitig auftreten können. Myxomatöse und zystische Umwandlungen, sowie Hämorrhagien und Nekrosen kommen in ihnen vor. Sie infiltrieren entweder das ganze Ovarium, oder sie bleiben als kleinere und größere Knoten gegen die zusammengepreßten Eierstockabschnitte abgesetzt, die erst später ganz zugrunde gehen. Die meist nur mäßig große Neubildung durchbricht die Serosa nur selten, verwächst auch nicht häufig mit den Nachbarorganen und macht nur ausnahmsweise Metastasen.

Solide Tumoren gehen ferner aus den zystischen Neubildungen hervor. In den *glandulären* Kystomen bilden sich markige Knoten, die sich histologisch wie *Zylinderzellenkrebse* verhalten, und auch aus den *Embryomen* entwickeln sich teils verschiedenartige Krebse, teils Chorionepitheliome. Sie bilden die Zysten ausfüllende Massen, durchwuchern die Wand, verwachsen mit den Nachbarorganen, metastasieren in die Lymphdrüsen und in die Bauchhöhle.

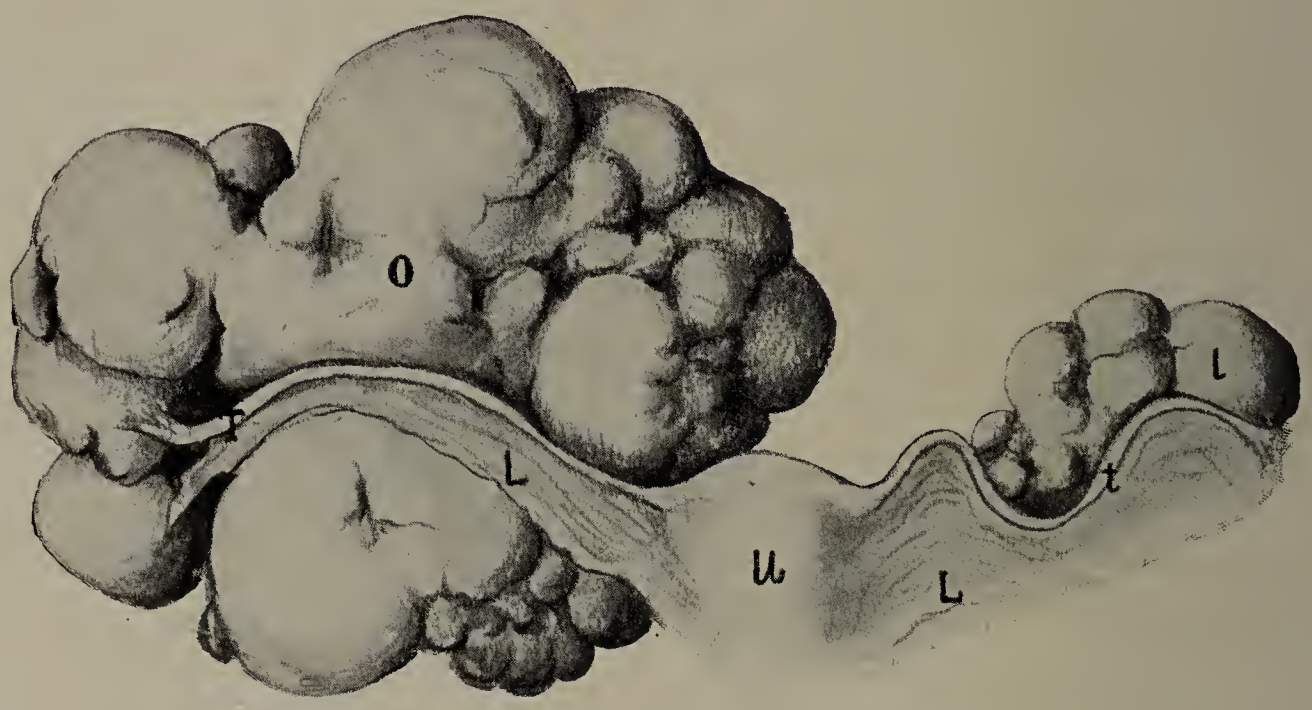

Fig. 695.

Karzinom beider Ovarien. Der Tumor des rechten Ovariums *O* ist weit größer als der des linken *l*. Beide sind ausgesprochen knollig. *U* Uterus, *L L* Ligamentum latum, *T* rechte, *t* linke Tube. 1/2 natürl. Größe.

Die *von vornherein soliden* Karzinome (Fig. 695) bilden knollige, manchmal sehr große Auftreibungen des Eierstockes und bestehen mikroskopisch aus soliden Alveolen oder aus zylinderepithelialen Schlauchbildungen. Zuweilen bilden die Karzinome Schleim, aber selten kommt es zu einem Gallertkrebs, meist nur zur Ansammlung von Schleimkugeln in den Epithelien der soliden Alveolen. Nicht selten sind zylindromähnliche oder drüsenähnliche, an Schleimdrüsen oder Schilddrüse erinnernde Strukturen, auch mit Kolloid im Lumen. Zuweilen kommt es zur Bildung von Kalkkugeln. Der Kalk lagert sich in konzentrisch geschichtete untergehende Epithelien oder in hyaline Massen des Bindegewebes ein (*Psammokarzinom*). Das Karzinom kann doppelseitig auftreten, doch handelt es sich in diesen Fällen meist um *Metastasen*, und zwar gewöhnlich um solche, die von *Magen-*, *Darm-* oder *Gallenblasenkarzinomen* herrühren und dadurch entstehen, daß Epithelien auf die Oberfläche des Ovariums gelangen und in dieses eindringen. Sie bilden (Fig. 696) in ihm meist multiple kleinere und größere Knoten (selten diffuse Infiltrationen) und treiben es knollig, manchmal sehr beträchtlich auf. Die beiden Ovarien

sind meist ungleich stark ergriffen, das eine sehr groß, das andere noch klein (oder noch intakt). Die Metastasierung kann, z. B. nach Mammakarzinomen, auch auf dem Blutwege zustande kommen. Nicht ganz selten machen die metastatischen Ovarialkarzinome zur Exstirpation führende Beschwerden, *ehe der primäre Tumor bemerkt wurde.* Das ist besonders der Fall bei den meist doppelseitigen metastatischen Tumoren nach primärem Magenkarzinom, die durch ihre eigenartige Struktur (durch intrazelluläre Schleimbildung stark aufgetriebene, sog. *Siegelringzellen*) zur Annahme einer besonderen Geschwulstform (Krukenberg-sche Tumoren) führten. Die von der der primären Geschwulst abweichende Struktur ist durch die anderen Ernährungsbedingungen, die die Geschwulstzellen im Ovarium finden, zu erklären.

Wenn die Epithelien, wie vor allem in metastatischen Karzinomen in schmalen, einreihigen, langen anastomosierenden Zügen wachsen, hat man in

Fig. 696.

Metastatische Karzinomknoten des linken Ovariums bei primärem Krebs des Magens. Schnittfläche. Die hellen Knoten *C C* sind die Karzinome, das dunkle Gewebe entspricht dem Ovarium. Im rechten Ovarium bestand ein überfaustgroßes metastatisches Karzinom.

ihnen (auch in primären Krebsen) fälschlich Endothelien sehen wollen und demgemäß von Endotheliomen geredet.

2. Tuben.

a) Lageveränderungen.

Die Tuben können teilweise in Hernien herabgezogen sein. Häufiger sind Dislokationen infolge der zu besprechenden entzündlichen Verwachsungen.

b) Zirkulationsstörungen.

Blutungen in Wandung und Lumen bei Stauung, Infektionen usw. sind meist bedeutungslos, bei der *Menstruation* führen sie zu Störungen, wenn der Abfluß des Blutes nach der Bauchhöhle und nach dem Uterus hin oder aus ihm bei Verschluß der Zervix oder der Scheide gehemmt ist. Dann entsteht, wie auch nach *entzündlichen* oder *traumatischen* Blutungen, ein Hämatom der Tube oder eine Hämatosalpinx. Der Kanal weitet sich als gewundener Sack hochgradig aus, das Blut bildet eine schokoladenfarbene oder teerartige Masse. Bei zu starker Ausdehnung

zerreißt die Wand. Der Inhalt tritt in die Bauchhöhle aus, wo er als Haematocele retrouterina abgekapselt wird. Die stärksten Blutungen entstehen bei Tubenschwangerschaft (s. u.).

c) Entzündungen.

Die sehr wichtigen Entzündungen der Tuben entstehen zum Teil hämatogen, häufiger von benachbarten Prozessen fortgeleitet. Die natürlichsten Infektionswege sind das Ostium uterinum und das Ostium abdominale. Im einzelnen Falle läßt sich bald der eine, bald der andere Modus wahrscheinlich machen. Die Entzündungserreger können aber auch vom Ligamentum latum, bzw. von der Bauchhöhle aus vermittelst der Lymphbahnen durch die Tubenwand in das Lumen gelangen.

Quellen für die Infektion sind entzündliche Prozesse des Uterus, vor allem das *Puerperalfieber*, ferner peritonitische Vorgänge, die auch zum großen Teil von puerperalen Erkrankungen abhängig sind. Eine wichtige Ätiologie ist die *Gonorrhöe*. Möglich ist auch eine Infektion bei operativen Eingriffen.

Man unterscheidet eine **Salpingitis catarrhalis** und **purulenta,** die beide akut und chronisch auftreten und verlaufen können. Bei dem akuten Katarrh ist die Schleimhaut hyperämisch geschwollen, die Falten treten stark hervor. Die Tube ist verdickt, geschlängelt und enthält eine meist nicht sehr reichliche schleimige oder schleimig-eitrige Flüssigkeit.

Bei der chronischen, nicht eitrigen Salpingitis besteht in der Regel eine erhebliche Wandverdickung. Die Muskularis ist meist hypertrophisch, in anderen Fällen atrophisch. Die Dickenzunahme der Wand ist veranlaßt durch interstitielle bindegewebige Proliferation, die auch die Muskularis durchsetzt: Salpingitis interstitialis. Die Schleimhaut ist bald atrophisch, bald verdickt, gewulstet.

Bei *eitriger* puerperaler und gonorrhoischer Salpingitis ist das abdominale Ende der Tube entzündet, die Fimbrien injiziert, geschwollen und von fibrinös-eitrigen Massen bedeckt. Die Eiterung kann die Tubenwand durchsetzen und zu Perforation in die Bauchhöhle, in abgekapselte Höhlen und nach Verwachsung in andere Organe, z. B. Rektum führen. Der Eiter kann auch eingedickt werden und verkalken.

Bei der *gonorrhoischen* Salpingitis ist das entzündete Gewebe und das Exsudat so reich an *Plasmazellen*, daß dieser Befund Gonorrhöe wahrscheinlich, aber nicht sicher macht. Reichliche Plasmazellen finden sich auch bei Streptokokken-Salpingitis u. a.

Durch chronische Entzündungsprozesse kann das abdominale Ostium durch Verwachsung verschlossen werden, wobei die Fimbrien gewöhnlich in die Tube hinein umgeschlagen erscheinen. Ferner kann Verwachsung mit dem Ovarium oder mit den Flächen des Ligamentum latum eintreten. Weiterhin kommt es nicht selten zwischen Tuben und umgebendem Peritoneum (Perisalpingitis) zur Bildung bindegewebiger Stränge, deren Retraktion Knickungen und Einschnürungen der Tube zur Folge hat. Die Entzündung kann das Ovarium mit einbeziehen, Verlötungen mit Rektum und Harnblase herbeiführen und Verlegung und Fixierung der Tube samt Ovarium im Douglasschen Raum bedingen. In der Tube resultieren aus den schrumpfenden Entzündungen partielle Obliterationen des Lumens, u. a. des Ostium uterinum.

Aus diesen Verschließungen der Ostien, aus Knickung und Einschnürung des Kanales resultiert nicht selten eine Ansammlung von Flüssigkeit in dem Lumen und eine damit verbundene Ausdehnung. Ist der Kanal in sich durchgängig, so wird zunächst der äußere Teil erweitert, später gegen den Uterus abnehmend der uterine. Viel seltener ist das Umgekehrte. Die ausgedehnte Tube bildet vielfache Windungen, die so stark eingeschnürt sein können, daß die einzelnen Abteilungen zystös abgesetzt erscheinen. Man nennt den Zustand Tubensack oder **Saktosalpinx** (*σακτός* angefüllt). Bei Unterbrechung des Lumens können die abgesetzten Teile für sich eine Erweiterung erfahren. Der Inhalt kann eine wäßrige (Sactosalpinx serosa), eine blutige (S. haemorrhagica), eine serös-eitrige oder rein eitrige (S. purulenta) Flüssigkeit sein. Im ersteren Falle spricht man auch von **Hydrosalpinx** (Fig. 697), im letzteren von **Pyosalpinx.** Da die Ansammlung nicht notwendig bei Verschließung des uterinen Ostiums, sondern auch bei *Verengerung* vorkommt, kann die Flüssigkeit gelegentlich

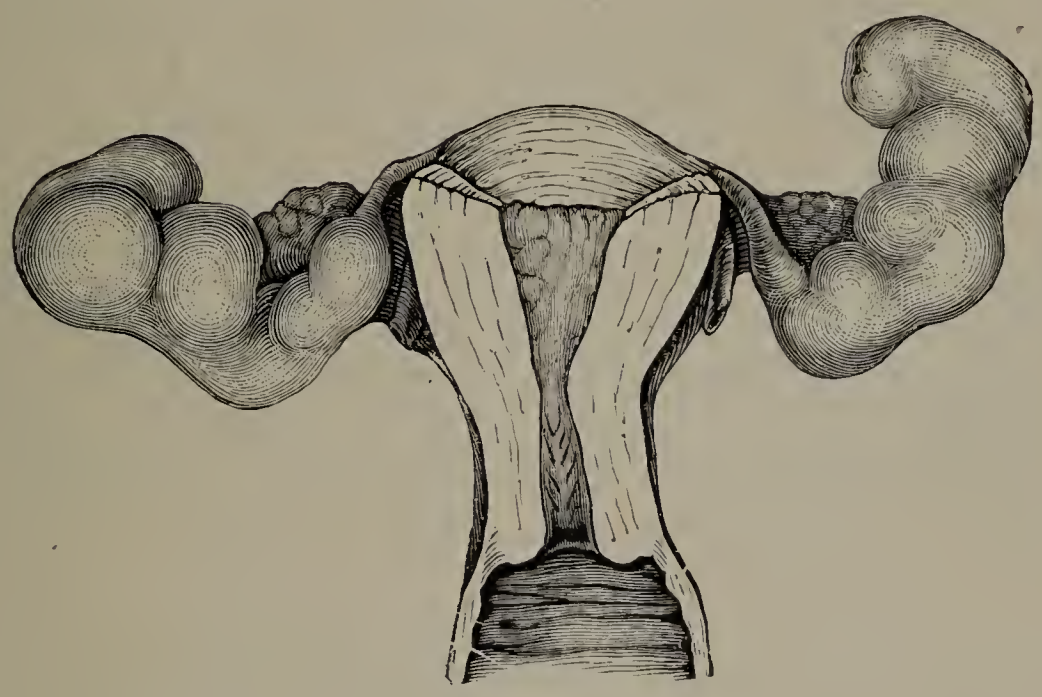

Fig. 697.
Hydrops beider Tuben (nach SCHRÖDER).

in den Uterus sich entleeren, um sich nachher wieder anzusammeln: Hydrops tubae profluens. Die Hydrosalpinx kann faustgroß und größer werden. Die Wand wird zunehmend dünner.

Auch die **Pyosalpinx** wird zuweilen sehr umfangreich, eventuell kindskopfgroß. Ihre Wand ist durch die andauernden entzündlichen Prozesse verdickt. Die Schleimhaut geht schließlich ganz verloren.

Bestand bei der Saktosalpinx von Anfang an eine Verwachsung mit benachbarten Hohlorganen oder trat sie nachträglich ein, so kann es zur Perforation (in das Rektum, die Blase) kommen.

Zu den häufigen Entzündungen der Tuben gehört auch die **Tuberkulose.**

Sie findet sich oft für sich allein, manchmal neben Uterustuberkulose. Meist ist es deutlich, daß die *Tubentuberkulose die älteste*, die des *Uterus jünger* und eine freilich seltene Vaginaltuberkulose noch jünger ist. Daher kann die Tube nicht etwa von außen durch die Vagina (vermittelst bazillenhaltigen Spermas), sie muß entweder von der Bauchhöhle oder, fast ausnahmslos, vom Blute aus infiziert worden sein (vgl. die Hodentuberkulose). Zu diesen anatomischen Befunden stimmt die

experimentell gewonnene Erfahrung, daß es nur unter besonderen Bedingungen gelingt, eine aufsteigende Tuberkulose des Genitaltraktus zu erzeugen. Die Tuberkulose kann als Miliartuberkulose der Schleimhaut auftreten, häufiger als rasch verkäsende Schleimhautinfiltration, meist an der Grenze von Ampulle und Isthmus. Man findet subepitheliale Tuberkel, die zusammenfließen und verkäsen, bald den größten Teil der Tube oder den ganzen Kanal einnehmen und in die Tiefe bis in die Muskularis vordringen. Die Tube ist dann von einer dicken Schicht käsiger Massen ausgekleidet (Fig. 698), mit Käse ausgefüllt. Durch die außen fortschreitende Neubildung tuberkulösen Gewebes und die dauernde Abstoßung des Käses nach innen wird die Tube erweitert und oft beträchtlich verdickt. Der käsige Inhalt kann auch breiig oder eiterähnlich erweichen.

An die Tubentuberkulose schließt sich oft eine Miliartuberkulose des Peritoneums in der Nähe des abdominalen Ostiums, speziell auch im Douglasschen Raume an, ferner Knötchenbildung auf dem Peritoneum der Tube selbst und weiterhin Tuberkulose der Uterusschleimhaut. Die Tuberkulose

Fig. 698.

Tuberkulose der Tuben. *U* Uterus. Die Tuben *T T* sind sehr stark aufgetrieben und gewunden. Auf dem Querschnitt bei *a* sieht man nur noch am Rande einen hellen Ring erhaltenen Gewebes, im übrigen nur eine trübe Masse (Käse), in der das Lumen durch einige zackige Risse angedeutet ist. $^1/_2$ nat. Größe.

der Tuben führt gern zu Verwachsungen mit Ovarium, Rektum usw. In den Verwachsungsmassen ist ebenfalls Verkäsung möglich.

d) Tuboovarialzyste.

Eine Zystenbildung, an der Tube und Ovarium beteiligt sind, wird **Tuboovarialzyste** (Fig. 699 u. 700) genannt. Man findet einen zystischen, meist wie eine hydropische Tube gewundenen Körper oder einen Zystenkomplex, dem man seine Beziehung zur Tube nicht ohne weiteres ansieht. Es kann sich einmal darum handeln, daß die Tube mit einer Ovarienzyste verwächst und daß diese dann durchbricht und den Tubenhydrops veranlaßt, oder daß eine hydropische Tube sich mit einer Ovarienzyste (Fig. 699) oder mit einer Parovarialzyste (Fig. 700) ohne Kommunikation vereinigt, oder daß das abdominale Ende der Tube in einen geplatzten Follikel gerät, der sich dann samt der Tube hydropisch ausdehnt (Burnier). Es kann auch das unveränderte Ovarium mit dem Ostium der Tube verwachsen und diese hydropisch werden. Die Fimbrien kann man dann noch (Zahn, vgl. Fig. 699) auf der Innenfläche der dilatierten Tube nach innen umgeschlagen nachweisen. In einer dritten Gruppe ist die Tube auf einer Ovarienzyste angewachsen, ohne selbst nennenswert ausgedehnt zu sein.

e) Geschwülste.

Primäre Tubengeschwülste sind nicht häufig. Es kommen Fibrome, Lipome und Myome als kleine Knoten vor.

Von malignen Tumoren ist das Karzinom, meist als papillär wachsendes, am häufigsten. Primäre Sarkome sind selten.

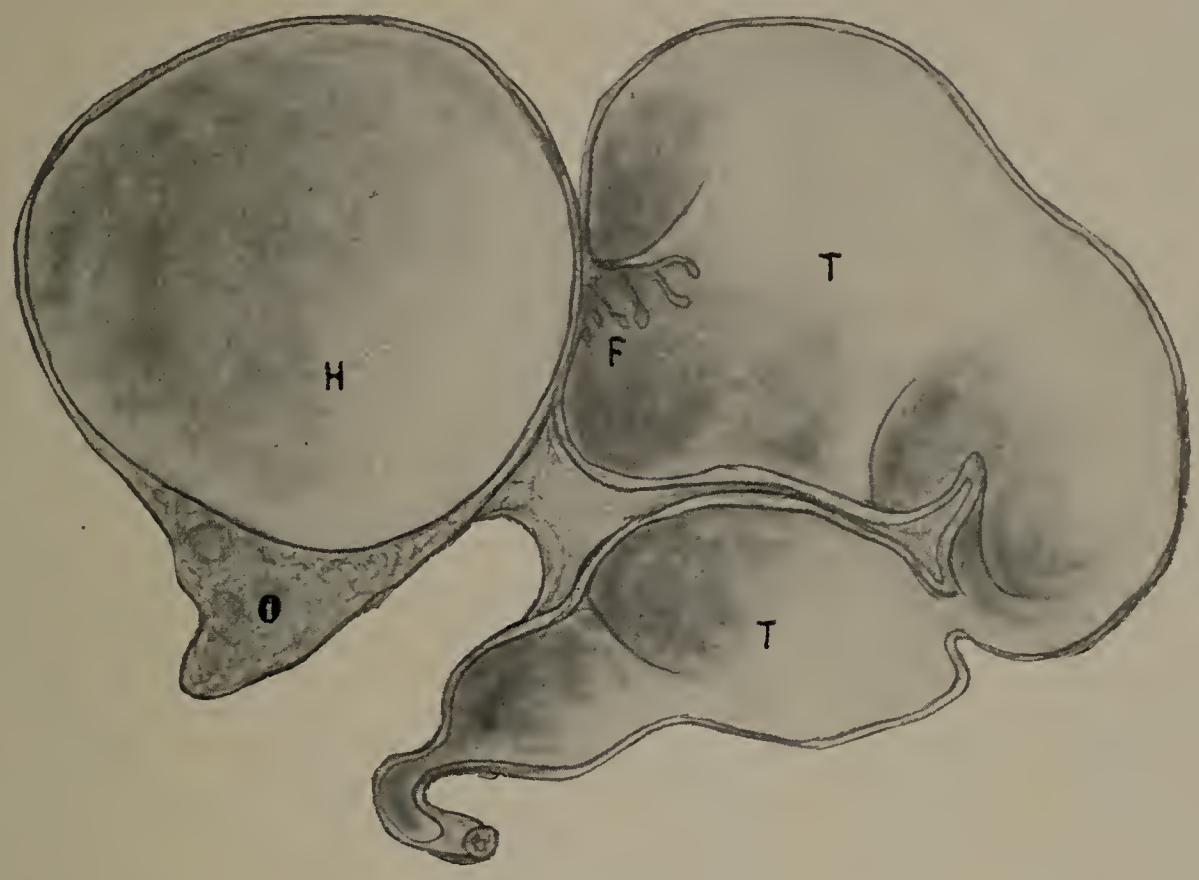

Fig. 699.

Tuboovarialzyste. Längsschnitt. Natürl. Größe. Das Präparat besteht aus der zystisch erweiterten Tube *T T* und der Ovarienzyste *H*, die am Ostium abdominale mit der Tube verwachsen ist. *F* Fimbrien, *O* Ovarium.

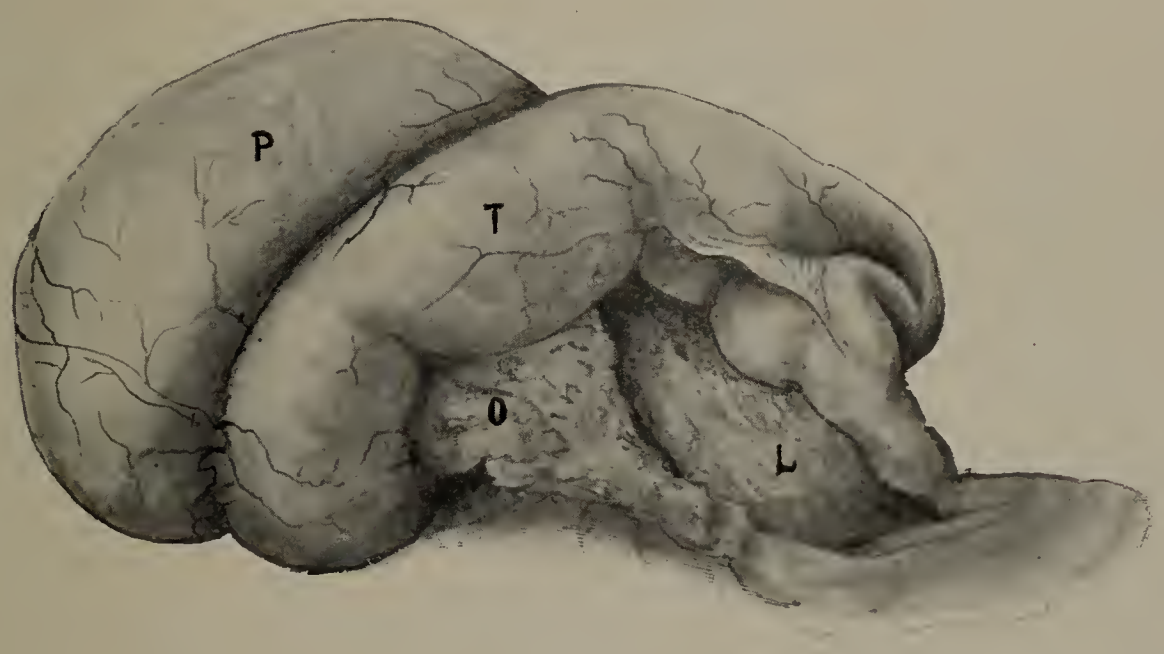

Fig. 700.

Tuboovarialzyste. *T* beträchtlich erweiterte Tube. *O* Ovarium, *L* Ligamentum latum, *P* Parovarialzyste. An der Zystenbildung hat das Ovarium keinen direkten Anteil, es ist mit der dilatierten Tube, aber nicht am abdominalen Ostium verwachsen.

3. Uterus.

a) Lageveränderungen.

1. Anteflexio, Anteversio, Retroflexio, Retroversio.

Bei Anteflexio bildet der Uterus einen nach vorn offenen, zuweilen spitzen Winkel, dessen Scheitel in der Regel in der Höhe des inneren Muttermundes

liegt. Sie kommt angeboren vor und entsteht nach Geburten bei Schlaffheit des Uterus, auch durch Zug von Geschwülsten der vorderen Uteruswand oder durch im Douglasschen Raume fixierte gefüllte Darmschlingen. Es findet sich Verdünnung oder Atrophie der Uterusmuskulatur an der Knickungsstelle und Verengerung der Uterushöhle, die zu Dysmenorrhöe führt.

Bei der *Anteversio* ist die Gebärmutter in ihrer ganzen Länge nach vorn gelagert, die Portio vaginalis gegen das Kreuzbein gewendet. Sie kommt bei schlaffer Scheide und schlaffem Bindegewebe zwischen Blase und Zervix vor.

Die Retroflexio findet sich von leichter Einknickung bis zur völligen Umknickung des Uterus, zum Herabsinken des umgebogenen Fundus bis zur hinteren Scheidewand. Die Knickungsstelle ist auch hier gewöhnlich der innere Muttermund, sie ist nicht selten deutlich verdünnt. Sehr oft entstehen Verwachsungen mit dem Rektum. Die Retroflexio ist selten angeboren, am häufigsten bei Frauen mit schlaffem Uterusparenchym und ebensolchen Bändern. Selten spielt narbige Fixierung der Zervix an der Symphyse eine Rolle, zuweilen eine Geschwulst des Uterus, die den Schwerpunkt nach hinten verlegt.

Die Retroversio kommt unter den gleichen Verhältnissen vor wie die Retroflexio.

Sehr selten ist isolierte seitliche Beugung oder Knickung des Uterus (Inflexio et inversio lateralis), häufiger kombiniert mit Retroflexio. Angeboren kann sie durch abnorme Kürze eines Ligamentum latum (Virchow), später durch Adhäsion an den Ligamenta lata bedingt sein.

2. Hebung und Senkung des Uterus.

Abnorm hoher Stand des Uterus (Elevatio) tritt ein, wenn Geschwülste ihn von unten in die Höhe drängen oder solche, die im kleinen Becken nicht Platz haben, in die Bauchhöhle gelangen und am Uterus ziehen (Fig. 706). Ebenso können Verwachsungen mit Baucheingeweiden wirken. Der Uterus wird in die Länge gezogen, die Scheide nimmt Trichterform an.

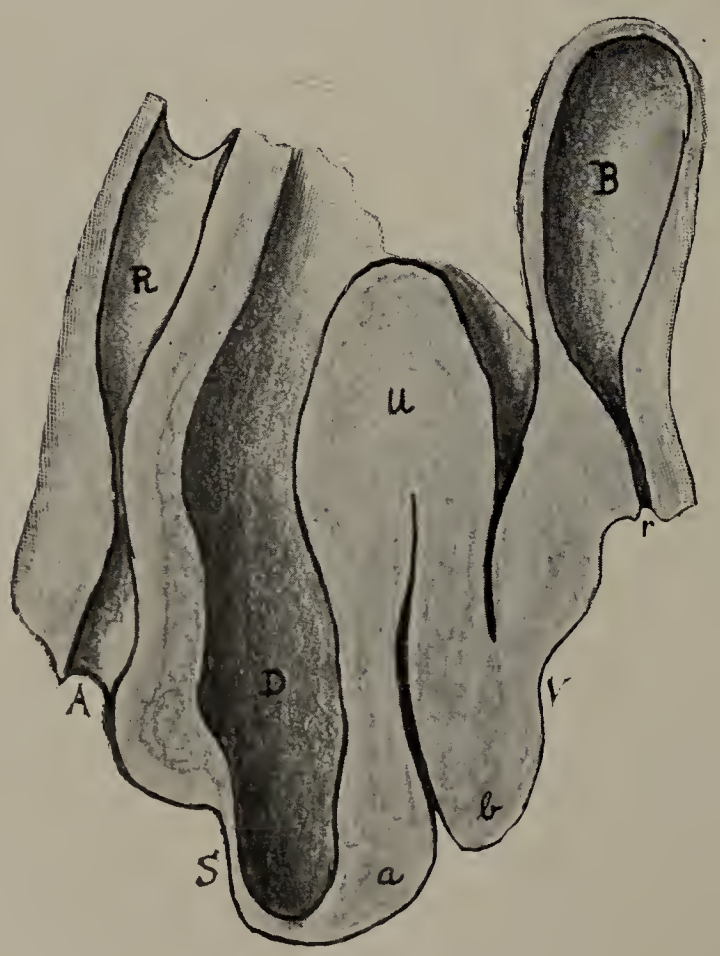

Fig. 701.

Prolapsus uteri, halbschematisch. *U* Uterus, *a*, *b* hintere, vordere Muttermundlippe, *S* völlig ausgestülpte hintere, *v* vordere Scheidenwand, *D* Douglas-Raum, *R* Rektum, *A* Anus, *B* Blase, *r* Urethra.

Descensus oder Prolapsus uteri (Fig. 701) ist mit Umstülpung der Scheide verbunden.

Es gibt drei Grade von Prolapsus: 1. Senkung, bei der nur die obere Vagina umgestülpt, das Orifizium außen noch nicht sichtbar ist; 2. unvollständiger und 3. vollständiger Vorfall, bei dem der Uterus zwischen den Oberschenkeln liegt (Fig. 701).

Der vorliegende Uterus ist vergrößert und venös-hyperämisch, seine Schleimhaut katarrhalisch verändert, sein Lumen zuweilen durch Schleimansammlung erweitert. Die Schleimhaut der Vagina hat einen verdickten, manchmal epidermisartigen Epithelüberzug, gelegentlich auch

Geschwüre. Bei hochgradigem Prolaps kann der Blasengrund und die vordere Rektumwand divertikelartig mit ausgestülpt werden (Zystozele bzw. Rektozele).

Der Uterusprolaps entsteht allmählich. Voraussetzung ist Schlaffheit der Beckeneingeweide.

Einstülpung, Inversio uteri, ereignet sich nach der Geburt, wenn die schlaffe Wand einem Drucke oder dem Zuge der Nabelschnur nachgibt. Außerhalb des Puerperiums kommt Zug von Geschwülsten in Betracht, die in die Scheide herunterhängen. Die Innenfläche des Uterus kann durch die Schamspalte nach außen hervortreten (Prolapsus uteri inversi), sie zeigt dann Entzündung und manchmal auch Geschwürsbildung.

b) Verengerung und Erweiterung der Uterushöhle.

Erworbene Atresie des Uterus kommt am inneren und äußeren Muttermunde durch Schwellung und Narbenbildung vor, am häufigsten im höheren Alter. Retention des Menstrualblutes, bzw. Ansammlung schleimig-serösen Sekretes in der erheblich dilatierten Uterushöhle ist die Folge.

Erweiterung des Uterus durch Menstrualblut (Hämatometra) kann zur Bildung einer runden, zuweilen mannskopfgroßen Höhle führen. Dabei ist die Wand meist hypertrophisch. Die Menge des Blutes kann über ein Liter betragen. Es ist eingedickt, sirup-teerartig oder breiig. Übermäßige Ansammlung kann Ruptur mit folgender Peritonitis bewirken. Die Perforation erfolgt zuweilen auch in vorher verwachsene Nachbarorgane. Hämatometra kann auch bei Verschluß der Vagina und des Hymen entstehen. Die Ansammlung wäßriger Flüssigkeit, Hydrometra, erreicht meist nur mäßige Ausdehnung. Durch Zersetzung kann sich Gas bilden (Physometra, Tympania uteri), bei Eiterung entsteht Pyometra, die namentlich bei alten Frauen (P. vetularum) nicht selten beobachtet wird.

c) Ruptur und Perforation des Uterus.

Während die Ruptur des nichtschwangeren Uterus (bei Hämatometra, Geschwüren und Abszessen) selten ist, kommt Ruptur im *schwangeren* Zustande häufiger vor, und zwar meist während der Geburt. Sie tritt ein bei Verdünnung der Wand durch Tumor, bei geringer Entwicklung der Muskulatur, bei vorhandenen Narben, bei tiefgreifender Plazenta bei entzündlicher oder gangränöser Erweichung, aber *auch ohne nachweisbare pathologische Grundlage*. Dann ist manchmal ein Mißverhältnis zwischen Uterus und Frucht (z. B. Hydrozephalus) maßgebend. Ruptur tritt ferner bei Schwangerschaft im rudimentären Nebenhorn ein.

Bei den Rupturen während der Geburt liegt der Riß gewöhnlich im unteren Uterinsegment, er verläuft meist schräg von oben nach unten, selten quer, horizontal. Während der Schwangerschaft zerreißt meist der Fundus.

Die Ruptur erfolgt in der Regel von der Innenfläche, selten vom Peritoneum aus.

Ausdehnung und Tiefe des Risses wechseln. Er kann die ganze Wanddicke durchsetzen, also vollständig oder auch unvollständig sein. Er kann sich auf Blase, Mastdarm, Vagina, selbst bis zum Damm ausdehnen. Bei unvollständiger, zuweilen auch bei völliger Ruptur bleibt die Frucht in der Uterushöhle. Reißen aber im zweiten Falle die Eihäute, so gelangt der Fetus in die Bauchhöhle: sekundäre Bauchhöhlenschwangerschaft. Dann erfolgt wegen Blutergusses rascher Tod der Schwangeren oder Peritonitis, selten entzündliche Einkapselung der Frucht, die später nach Perforation

eitriger Prozesse in Darm und Vagina stückweise ausgestoßen werden kann. Bei unvollständiger Ruptur kann nach der Geburt der Riß durch Uteruskontraktion geschlossen werden und vernarben. Häufig bedingt der bedeutende Blutverlust Tod oder Peritonitis. Rupturen durch äußere Gewalt bei geburtshilflichen Eingriffen verlaufen wie die anderen.

Verwundungen des nicht schwangeren Uterus heilen, wenn sie aseptisch und nicht ausgedehnt sind. Auch solche des schwangeren Organes können gut ablaufen. Häufig tritt Abortus ein oder es kommt zu Blutungen.

d) Zirkulationsstörungen und Blutungen des Uterus und seiner Umgebung.

Der Uterus erscheint in der Leiche meist anämisch. Hyperämie findet sich bei Menstruation und Entzündungen. Stauungshyperämie tritt bei Lageveränderungen des Uterus mit Zerrung und Kompression der Venenplexus und bei Herzkranken auf. Der Uterus ist vergrößert, die Venen sind erweitert, die Schleimhaut dunkelrot. Häufig sind Blutungen in die Höhle.

Hämorrhagien in den Uterus finden sich ferner bei der Menstruation, die in beträchtlicher, zu Schleimhautschwellung führender Hyperämie, in einer Blutung in die Mukosa und in einem Übertritte des Blutes in die Uterushöhle besteht. Die obersten Lagen der Schleimhaut werden in geringem Umfange nekrotisch, nachher bald regeneriert.

Abweichungen der Menstruationsvorgänge zeigt die Dysmenorrhoea membranacea, bei der membranöse Gebilde losgestoßen werden, und zwar einmal Stücke zellig infiltrierter Schleimhaut (Endometritis exfoliativa) oder Membranen aus Fibrin, farblosen und farbigen Blutkörperchen. Sie bilden sich vielleicht nach einer Menstruation durch entzündliche Vorgänge und werden erst bei der nächsten ausgestoßen. Wieder andere Membranen, die aus der Zervix und von der Portio stammen, bestehen aus Plattenepithel.

Blutungen außerhalb der Schwangerschaft und Menstruation (Metrorrhagien) entstehen bei Stauung, Hämophilie, manchen Infektionen, akuten Entzündungen und Tumoren (Myomen, Karzinomen s. u.). Blutungen in das Parenchym finden sich bei der sog. Apoplexia uteri, die vorwiegend bei alten Frauen auftritt. Die infiltrierten Teile sind schwarzrot, im Uterus befindet sich meist kein Blut. Die Wandung ist zerreißlich, die Arterien sind atheromatös.

Blutungen in die Umgebung des Uterus (Peritonealraum, Beckenzellgewebe) sind am häufigsten im Douglasschen Raume (Haematocele retrouterina). Der Erguß kann durch Pseudomembranen abgekapselt werden. Er stammt aus den bei der Menstruation geplatzten Eifollikeln oder aus den Tuben bei Tubenschwangerschaft oder aus einer geplatzten Hämatosalpinx oder aus zerrissenen Venen oder aus Gefäßen von Pseudomembranen. Er kann bis auf pigmentierte Residuen resorbiert werden, auch in das Rektum durchbrechen, die Perforation später heilen. Zuweilen tritt Verjauchung oder Eiterung ein. Weit seltener ist die anteuterine Hämatozele.

e) Entzündungen und Geschwüre.

1. Entzündungen außerhalb der Schwangerschaft und des Puerperiums.

Wir unterscheiden eine Endometritis (Entzündung der Schleimhaut), eine Metritis (E. des Parenchyms), Perimetritis (E. des Peri-

tonealüberzuges) und eine Parametritis (E. des subperitonealen Zellgewebes.

α) Die akute Endometritis entsteht oft nach Gonokokkeninfektion meist in der Cervix uteri, seltener im Korpus, von dem die Entzündung auf die Tuben übergehen kann. Sie findet sich auch bei Typhus, Cholera, Scharlach. Die Schleimhaut ist geschwollen, gelockert, hyperämisch, oft hämorrhagisch, zeigt anfangs Epitheldesquamation, später schleimig-eitrige Sekretion. Die obersten Schleimhautschichten können nekrotisch werden (verschorfende Endometrits). Nicht selten geht die akute in chronische Endometritis über. Bei ihr (dem chronischen Uteruskatarrh, der Uterusblennorrhöe) können Ernährungsstörungen (Chlorose) disponierend wirken. Lokal sind Zirkulationsstörungen oder Infektionen (Sepsis, Gonorrhöe) wichtig. Die Schleimhaut ist anfangs blutreich, aufgelockert, später gleichmäßig oder polypös mit hochgradiger Hyperplasie der Drüsen, die geschlängelt und unregelmäßig erweitert sein können. Das Interstitium zeigt Rundzelleninfiltration: **Endometritis glandularis hyperplastica.** Oder es überwiegt Wucherung im interglandulären Gewebe, zuweilen mit Bildung deziduaähnlicher Zellen (Endometritis fungosa Landau). Die chronische Endometritis kann in ein atrophisches Stadium übergehen. Das Epithel stößt sich ab, während die Drüsen zugrunde gehen. Die Schleimhaut wird immer dünner. Nicht selten erweitert sich ein Teil der Drüsen zu kleinen Zysten. In anderen Fällen wird die Mukosa fest, fibrös und verliert die drüsigen Bestandteile und das Oberflächenepithel. Auch Geschwüre können, meist im Zervikalkanal, entstehen. Ihre Heilung führt zu narbiger Retraktion und zuweilen zu Atresie durch Verwachsung einander gegenüberliegender Flächen. Das Sekret der entzündeten Schleimhaut ist dünnflüssig, grauweiß, auch durch Blut bräunlich oder eitrig.

Der chronische Katarrh kann die ganze Uterusschleimhaut umfassen oder auch nur im Uteruskörper oder in der Zervix seinen Sitz haben.

Der chronische Zervikalkatarrh zeigt bedeutende Schleimhauthypertrophie mit Verlegung der Drüsenmündungen. Es kommt zu zystischen Erweiterungen der Drüsen, die als kleine bis erbsengroße Bläschen mit glasigem, schleimigem oder eitrigem Inhalte weit, fast gestielt, vorspringen: **Ovula Nabothi.** An der Portio vaginalis kann die Wucherung und Drüsenerweiterung starke Hypertrophie der Muttermundlippen bedingen.

β) Die akute Metritis ist außerhalb des Puerperiums selten, sie schließt sich an intensive Entzündung der Uterusschleimhaut an (z. B. an gonorrhoische Endometritis). Die Wand des Uterus ist verdickt, weich, teigig, durchfeuchtet, von speckigem Glanze, in intensiven Fällen eitrig infiltriert.

Die chronische Metritis (sog. Uterusinfarkt) zeigt diffuse Zunahme des Bindegewebes der Uteruswand und meist Hypertrophie der Muskelelemente. Sie ist am häufigsten im Anschluß an mangelhafte Involution nach dem Puerperium, ferner bei chronischen Zirkulationsstörungen durch Lageveränderungen des Uterus, Druck von Tumoren, allgemeine Stauung und nach chronischer Endometritis (besonders gonorrhoischer). Der Uterus ist vergrößert, anfangs weich und blutreich, später durch Schrumpfung des Bindegewebes fester, anämisch. Die Schleimhaut bietet Zeichen des Katarrhes. Die Serosa ist verdickt. Wenn die Entzündung vorzugsweise

Zervix und Vaginalportion betrifft, entsteht Hypertrophie der Portio, Verlängerung der Lippen.

γ) Die akute Perimetritis (Pelveoperitonitis) wird durch puerperale Prozesse (s. u.), durch sonstige Entzündung, durch Perforation der Uteruswand sowie durch eitrige Prozesse, besonders der Tuben, bedingt.

Die chronische Perimetritis ist der Ausgang akuter Entzündungen oder sie gesellt sich zu chronischer Endometritis und Metritis gonorrhoischer Herkunft, ferner zu Blutergüssen (Hämatometra) und Entzündungen der angrenzenden Organe. Es bilden sich Pseudomembranen, welche die Ovarien und Tuben mit der Uteruswand und dem Rektum verlöten. Zwischen den beiden letzteren Organen entstehen gern bindegewebige Stränge. Auch Netz und Därme verwachsen oft mit dem Fundus des Uterus, seltener die Harnblase.

Parametritis ist Entzündung des Beckenbindegewebes um Uterus und obere Vagina und zwischen den Blättern der Ligamenta lata, oft übergreifend auf das Bindegewebe der Fossa iliaca, der Lumbalgegend, seltener der Umgebung der Harnblase und der vorderen Bauchwand. Sie ist außerhalb des Puerperiums (s. d.) nicht häufig und endet mit narbiger Verdichtung des entzündeten Bindegewebes.

2. Entzündungen im Zusammenhang mit Schwangerschaft und Puerperium.

Verletzungen des Uterus bei der Geburt bieten Bakterien Gelegenheit zum Angriff. Wenn Teile der Uteruswand, insbesondere des Zervikalkanales, gequetscht sind, können sie durch Bakterien (z. B. Kolibazillen) putrid zersetzt werden. Dann entsteht eine Gangrän der Wand, eventuell mit jauchiger Parametritis und Peritonitis. Bleibt die Gangrän oberflächlich, so kann Heilung eintreten.

Putride Zersetzung (Verjauchung) kann auch zurückgebliebene Reste der Plazenta oder der Eihäute treffen. In beiden Fällen kommt die *Allgemeinerkrankung* durch Resorption toxischer Substanzen zustande.

Ferner können die Bakterien selbst vom Genitalschlauch aus in die Wand eindringen. Die in allen drei Fällen entstehende Allgemeinerkrankung nennt man das **Puerperalfieber** oder die **puerperale Sepsis.**

Die Streptokokken spielen bei der durch Eindringen von Bakterien bedingten puerperalen Sepsis die wichtigste Rolle, daneben oder allein auch Staphylokokken, Pneumoniekokken, Diphtheriebazillen, das Bakterium coli, seltener auch Tetanusbazillen. Die Bakterien werden durch Instrumente, unreine Finger usw. in den Genitalkanal gebracht. Auch sollen in der normalen Scheide enthaltene, wenig pathogene Bakterien, besonders Streptokokken, virulent werden und zur Infektion führen können.

Das Eindringen der Bakterien geschieht durch Verletzungen der Innenfläche des Uterus, besonders des Zervikalteiles oder auch der Vagina oder Vulva. Die Eingangsstelle kann unverändert bleiben oder sie zeigt Entzündung und Abstoßung der infiltrierten Schichten. So entstehen anfangs kleine, rasch zunehmende Puerperalgeschwüre, während der entzündlich-nekrotisierende Prozeß sich eventuell auf die ganze Uterusinnenfläche ausbreitet. Auf ihr sieht man (Fig. 702) mißfarbene, gelblichgraue, weiche Deziduareste in Flächen, Streifen und Wülsten, später nach deren

Abstoßung, wenn der Prozeß tiefer greift, schmutzig graue, graubraune, schwarzgraue oder grünliche unebene, an der Plazentarstelle höckerige Nekrosen des Endometriums und der Plazentarreste. Die ganze Uterusinnenfläche kann in dieser Weise verändert sein. Dabei findet sich in der Höhle eine schmutzige graue, schmierige, stinkende Flüssigkeit, der sich abgestoßene nekrotische Fetzen beimischen.

Vom Endometrium breitet sich der Prozeß entweder hauptsächlich auf dem Wege der *Lymphbahnen* oder der *Blutgefäße* aus. Die *Venen* der Uteruswand, besonders der Plazentarstelle, werden vom Endometrium aus ergriffen und thrombosiert. Die Thrombose, die eitrig oder jauchig erweicht, pflanzt sich auf die Venen der Plazentarstelle, der Uteruswand, des Plexus pampiniformis bis zur Vena renalis bzw. bis zur Vena cava inferior durch Vermittlung der Vena spermatica oder durch Vermittlung der Hypogastrica und der Iliaca comm. fort. Durch Verschleppung der erweichten Massen entstehen metastatische Eiterungen in Lungen, Milz, Nieren, nicht selten auch ulzeröse Endokarditis. Manchmal trifft man nur zahllose miliare Abszesse, zumal in den Nieren. Auch fibrinös-eitrige oder rein eitrige Entzündungen der Gelenke (Polyarthritis purulenta), Sehnenscheiden und serösen Höhlen kommen vor. Stets findet sich eine Milzschwellung (S. 407).

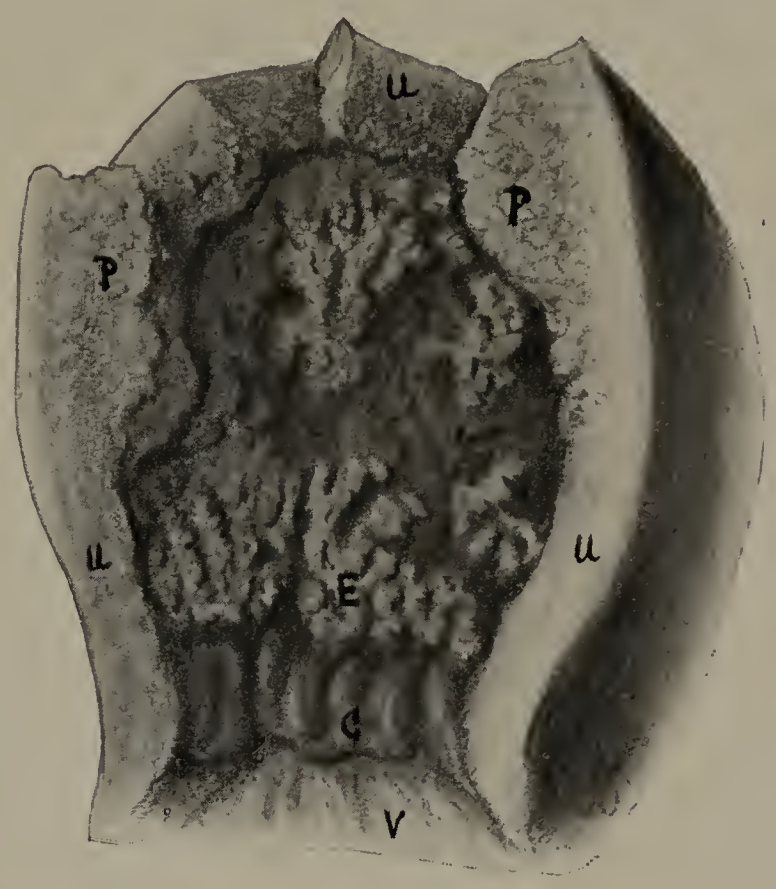

Fig. 702.

Endometritis im Puerperium. *U U* Uteruswand, *P P* Plazentarreste, *C* Zervikalkanal, *V* Vagina. Die Uterusinnenfläche ist mit schmutzig graugelben, teilweise grünlichen Pseudomembranen *E* versehen, die hauptsächlich in Längsstreifen angeordnet sind.

Die lymphangitische, phlegmonöse Form entsteht bei Fortschreiten der Entzündung in Lymphbahnen und Spalten des Bindegewebes. Die Lymphgefäße treten je nach der Schnittrichtung als gelbe Streifen oder als runde Gebilde hervor, namentlich in der Umgebung der Tubenansätze, aber auch z. B. in der Wand der Zervix. Die Eiterung kann über die Lymphbahnen hinausgehen. Dann entstehen eitrige Infiltrationen und Abszesse, die sich manchmal unter der Serosa vorwölben (Fig. 703). Die angrenzende Muskulatur ist morsch, zerreißlich. Die Entzündung kann auf das Beckenbindegewebe, die Ligamenta lata bis zum Ovarium, ja in dieses hinein fortschreiten und in ihm diffuse Vereiterung und Abszeßbildung veranlassen. Auch die Lymphbahnen über dem Os sacrum, über dem Psoas bis zur Nierenkapsel oder noch weiter bis in den Thorax können entzündliche Infiltration zeigen. Auch kann Phlegmone der Bauchwand und des Oberschenkelzellgewebes hinzukommen.

Sehr früh entsteht ferner Peritonitis mit serösem, fibrinös-purulentem, seltener rein purulentem oder jauchigem Exsudat im Peritoneum und mit Auftreibung der Därme und des Magens wegen der Lähmung der Muskulatur.

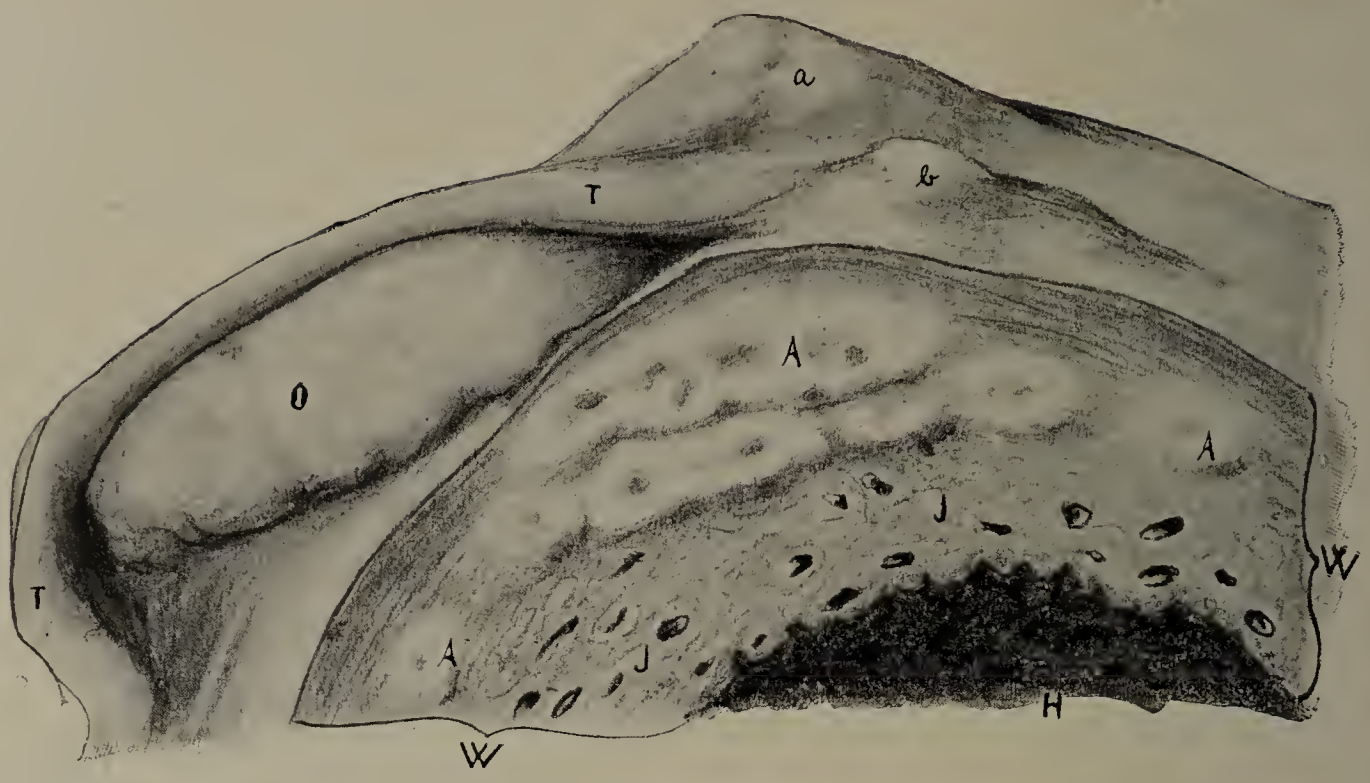

Fig. 703.

Uteruswand bei Puerperalfieber. Querschnitt durch die Wand gleich oberhalb der Abgangsstelle der linken Tube *T T*. *O* Ovarium. *H* Uterushöhle. *W W* Querschnitt der Wand. *J* innere Schicht mit weiten Gefäßöffnungen. *A A* Abszesse bzw. eitrige Infiltrationen um die als dunkle vertiefte Fleckchen erkennbaren Lymphgefäße. *a* und *b* zwei unter der Serosa prominierende Abszesse.

Fig. 704.

Tuberkulose des Uterus bei käsiger Tuberkulose der Tuben. *U U* Uteruswand, *O* Zervikalabschnitt, *V* Vagina. Die durch Aufklappen des Uterus breit freiliegende Innenfläche ist in ein kontinuierliches, nur auf den Zervikalkanal streifenförmig übergreifendes Geschwür verwandelt, in dessen Grund unzählige Tuberkel sichtbar sind.

Selten schreitet die Infektion von der Uterusinnenfläche direkt durch die Tuben auf das Peritoneum fort. Die häufige Entzündung des abdominalen Tubenendes mit Fimbrienschwellung ist meist durch bereits bestehende Peritonitis veranlaßt.

Auch die Kinder der an Puerperalfieber erkrankten Mütter können infiziert sein, und zwar entweder schon intrauterin oder erst durch Nabelinfektion. Sie zeigen neben anderen Entzündungen, besonders der serösen Häute, vor allem Arteriitis und Phlebitis umbilicalis, zuweilen Pneumonie u. a.

3. Syphilis und Tuberkulose des Uterus.

Das syphilitische Ulkus der vorderen Muttermundlippe zeigt scharfe Ränder und speckigen Grund. Nach der Heilung bleibt eine stark retrahierende Narbe.

Die **Tuberkulose der Uterusschleimhaut** (tuberkulöse Endometritis) beginnt mit Schleimhauttuberkeln, die verkäsen und zerfallen, so daß ausgedehnte mit käsigem, höckerigem Grunde versehene Geschwüre zustande kommen. Der Prozeß greift eventuell in die Muskulatur hinein. Die ganze Innenfläche des Uterus kann ein Geschwür bilden (Fig. 704). Meist bleibt der Zervikalteil frei, er kann aber in sehr seltenen Fällen ohne Fundustuberkulose für sich erkranken und zeigt dann meist ausgesprochene papilläre Wucherung, so daß ein Tumor vorgetäuscht wird.

Die Uterustuberkulose *kann* primär entstehen (durch Einführung der Bazillen auf dem Wege der Vagina event. mit dem Sperma). Sie ist aber fast ausnahmslos *sekundärer* Natur und dann kaum je hämatogen, sondern wohl immer von der Tube aus durch Fortleitung entstanden (siehe oben).

4. Die Erosion der Portio.

An die Geschwürsbildungen läßt sich die häufige sogenannte **Erosion** der Portio (Fig. 705) anschließen. Die Muttermundlippen sind fleckweise oder rings um die Portio in scharfer Grenze gegen die Schleimhaut der Vagina **gerötet, uneben, feucht.** Es handelt sich um Flächen, die statt mit Plattenepithel mit einschichtigem Zylinderepithel bedeckt sind, das auf hyperämischem weichen, zellig infiltrierten Schleimhautgewebe sitzt und drüsige Einsenkungen zeigt. Auch finden sich papilläre Erhebungen. Durch Überhäutung mit Plattenepithel kann die Erosion verschwinden.

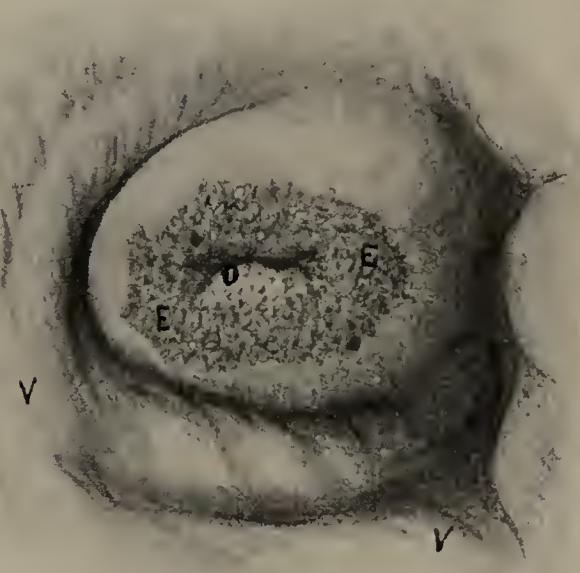

Fig. 705.
Erosion des äußeren Muttermundes. *O* Orifizium, *V V* Vaginalschleimhaut, *E E* Erosion, durch dunkle (rote) und körnige Beschaffenheit von der angrenzenden glatten und blasseren Schleimhaut abgehoben.

Da die gerötete Fläche mit Epithel bedeckt ist, so handelt es sich nicht eigentlich um eine »Erosion«, d. h. um eine durch Entzündung und Mazeration (durch Zervikalsekret) von Epithel entblößte Fläche, sondern um eine *Pseudoerosion* (Amann). R. Meyer ist der Ansicht, daß es sich um die Bekleidung einer vorher vorhandenen wirklichen Erosion durch Zylinderepithel, also um

einen Heilungsvorgang handelt, der erst vollständig ist, wenn das Zylinderepithel durch Plattenepithel ersetzt wird.

f) Regressive Metamorphosen.

Bei der Involution im Alter wandelt sich der Uterus in ein schlaffes, dünnwandiges Organ um, dessen Wand schließlich nur aus Bindegewebe und dickwandigen Gefäßen besteht. Die Arterien sind sehr gewöhnlich und oft sehr hochgradig atherosklerotisch (besondere Form der Sklerose, Menstruationssklerose) und geben damit zum Schwunde der glatten Muskeln Veranlassung, wie auch in anderen Organen. Soweit darauf die Verkleinerung des Uterus beruht, ist sie natürlich pathologisch.

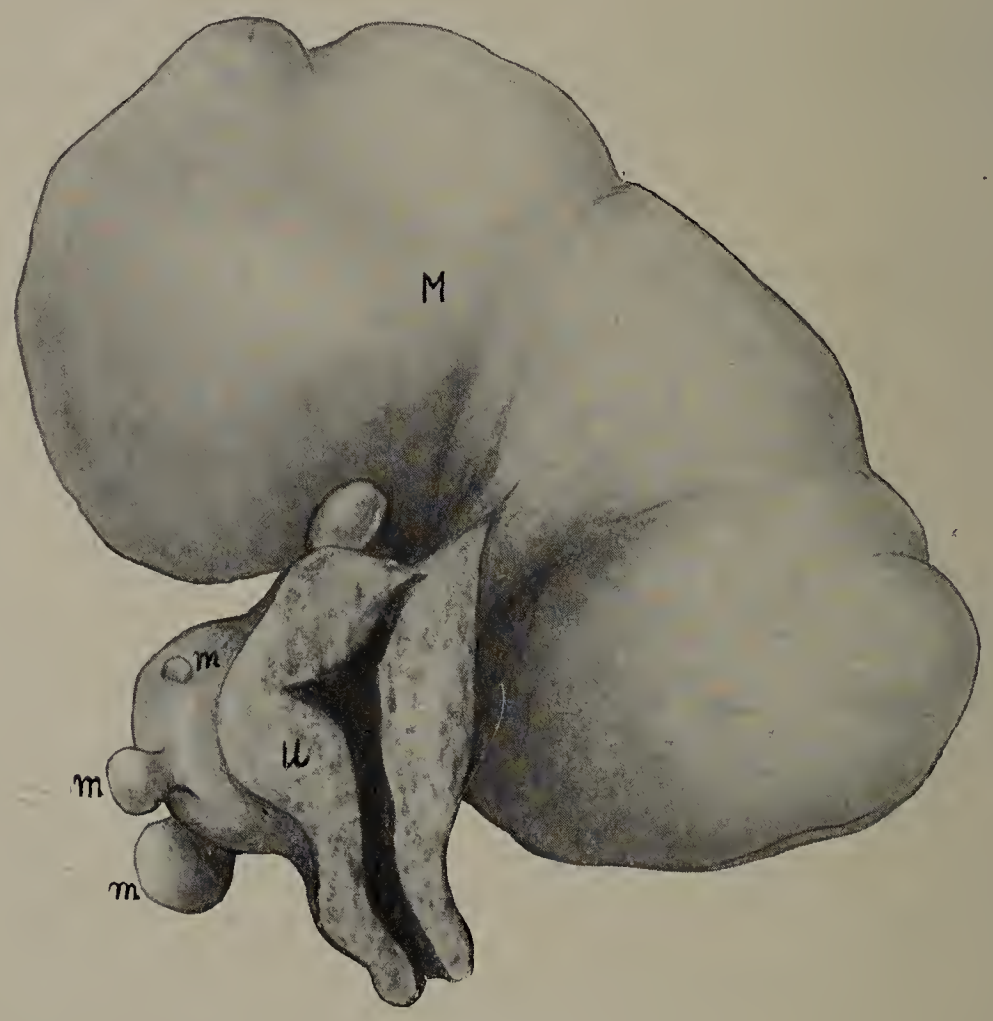

Fig. 706.
Großes Myom *M* am Uterus. *U* Uterus, an dem noch vier andere kleine subseröse Myome *m m* sichtbar sind.

Akute fettige Degeneration findet sich bei Infektionskrankheiten, auch bei Phosphorvergiftung. Amyloidentartung (der Gefäße) ist selten.

g) Geschwülste.

Die häufigste Geschwulst des Uterus ist das **Myom, Fibromyom** (Fig. 706, 707) oder **Myofibrom.** Über die anatomischen Verhältnisse s. Abschn. Geschwülste im Allg. Teil. Hier interessieren uns die *Folgen* der Myome.

Große subseröse Tumoren (Fig. 706) zerren den Uterus aus der Beckenhöhle in die Höhe (Elevatio uteri) sie bewirken Verdrängungserscheinungen und Kompression von Därmen. (Kleinere lösen sich *sehr selten* unter Atrophie des Stieles ganz ab und erscheinen als freie Körper in der Bauchhöhle.)

Die interstitiellen Fibromyome verengern vor allem das kleine Becken und komprimieren die hier befindlichen Organe. Sie dehnen

den Uterus über sich herüber und verlängern ihn und seine Höhle oft beträchtlich. Letztere nimmt die Gestalt eines breiten platten Spaltes an. Da die Uterusgefäße komprimiert werden, kommt es zu Stauungen und Blutungen in die Uterushöhle. Die Schleimhaut ist oft atrophisch. In großen interstitiellen Myomen kann Ödem und Hämorrhagie eintreten, die den Tumor oft rasch anschwellen lassen. Die Blutung kann durch Auseinanderzerrung des Gewebes große Hohlräume erzeugen und das Gewebe in wechselnder Ausdehnung zur Nekrose bringen.

Die submukösen Fibromyome (Fig. 707) erweitern die Uterushöhle, führen zu Blutungen und Endometritis und geraten, wenn sie gestielt sind, durch Zerrung an dem Stiel und die so bedingten Zirkulationsstörungen leicht in ungünstige Ernährung. Sie können nekrotisch werden oder es kann der Stiel absterben oder durchreißen, dann kann der Tumor spontan »geboren werden«, am leichtesten, wenn die Geschwulst lang ge-

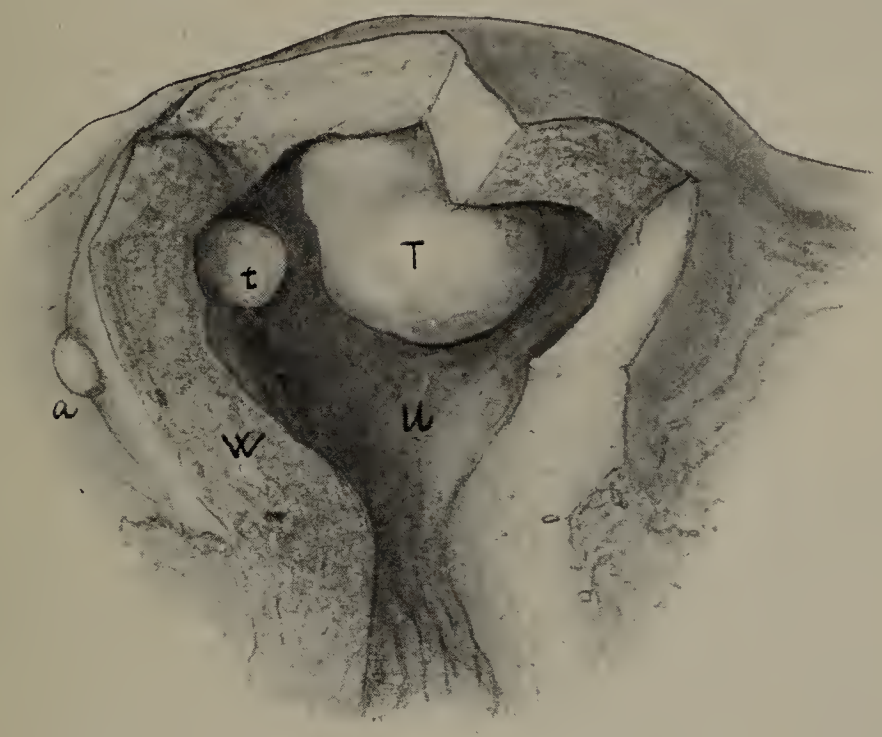

Fig. 707.

Zwei submuköse Myome des Uterus *T* und *t* und ein kleines subseröses *a*. *U* Uterushöhle, *W* Uteruswand.

stielt ist und ohnehin schon in die Vagina herunterhängt. Bei Nekrose des festsitzenden Tumors entstehen jauchige Prozesse des Uteruskavum.

Sarkome des Uterus sind selten. Sie sitzen an der Innenfläche oder in der Wand. Sie hängen im ersteren Falle knollig, oft gelappt in das Kavum hinein, zerfallen in wechselndem Umfange, sind meist weich, oft zerreißlich, und bestehen entweder nur aus *Spindel-* oder auch aus *polymorphen* Zellen, manchmal untermischt mit mehrkernigen großen (»Riesen-«)Zellen. Die Sarkome sind genetisch schwer zu beurteilen. Zum großen Teil sind es jedenfalls maligne Myome, die Spindelzellen also junge Muskelzellen. Man nimmt aber auch an, daß aus dem Bindegewebe der Myome oder der Uteruswand echte Sarkome entstehen können.

Über Mischgeschwülste (traubige »Sarkome«) des Uterus und der Vagina s. Geschwülste im Allg. Teil. Es sind angeborene, aus Keimversprengung zu erklärende Tumoren, die sehr maligne sind, rasch wachsen und früh rezidivieren.

Das **Karzinom** tritt in mehreren Formen auf, an der Portio als ein verhornendes oder hornfreies Plattenepithel-Karzinom, seltener als Krebs mit kubischen Drüsen- oder mit Zylinderepithelien oder als

Gallertkrebs, ferner als ausgesprochen papillär wachsender Tumor mit Platten-, seltener Zylinderepithel. Im Cavum uteri sehen wir meist den Zylinderzellenkrebs, sehr selten einen verhornenden Platten-

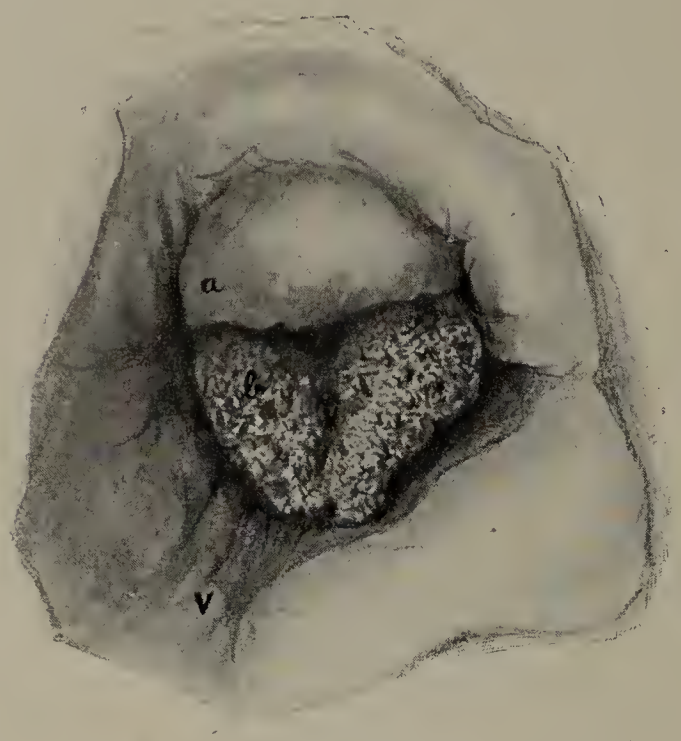

Fig. 708.
Karzinom der Portio, von der Vagina *V* aus gesehen. *a* normale, *b* karzinomatöse unebene, zottige, geschwürige Muttermundlippe.

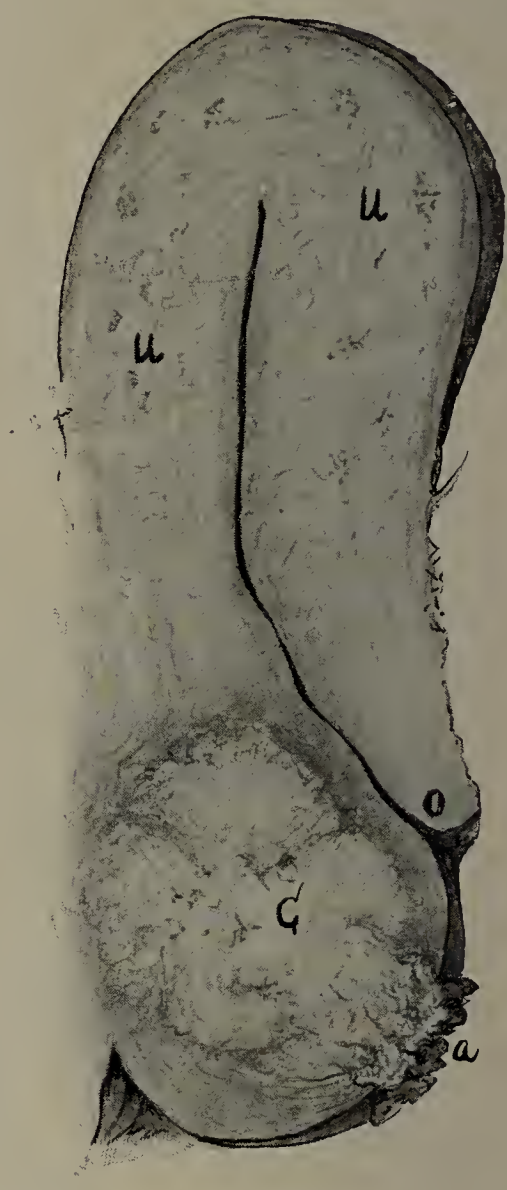

Fig. 709.
Karzinom des Orificium externum. *U U* Uterus, Längsschnitt. *O* Orifizium, *C* Karzinom, welches von *a* aus entstand und in die Wand der Zervix hineinwuchs.

Fig. 710.
Kleines Karzinom des Uterus, der nach Probeauskratzung exstirpiert wurde. Das Karzinom *C* sitzt im Fundus. *U* Uteruswand, *H* erweiterte Uterushöhle.

epithelkrebs, außerdem selten, wie im Zervikalkanal, das maligne Adenom, d. h. einen Krebs von drüsenähnlichem Bau, aber mit einschichtiger Epithellage.

Der Krebs an der Portio (Fig. 708), der in Anfangsstadien der Erosion ähnlich ist, die deshalb wegen Krebsverdacht oft zu diagnostischen Zwecken entfernt wird, ist häufiger als der Funduskrebs. Er beginnt mit flacher Infiltration an der Oberfläche. Bei raschem Tiefenwachstum trifft man (Fig. 709) auf dem Längsschnitt durch den Zervikalkanal einen in die Wand eingesenkten markigen grauweißen Knoten. Bei Ausbreitung des Tumors in die Fläche kommt es zu einem geschwürigen Defekt, der sich dauernd vergrößert und

gern jauchigen Charakter annimmt. Auch vom Epithel des Zervikalkanales kann das Karzinom ausgehen (Zervixkarzinom).

Der papilläre Krebs bildet umfangreiche zottige, blumenkohlähnliche, prominente Massen, die aber auch geschwürig zerfallen.

Die Portiokarzinome greifen gern auf das Scheidengewölbe über, durchsetzen andererseits die Wand der Zervix und können sie unter Bildung einer großen Zerfallshöhle ganz zerstören (Kollumkrebs). Sie greifen früh auf das paravaginale Zellgewebe und besonders auf Blase

Fig. 711.

Karzinom des Uterus, auf die Blase und auf eine an den Uterus angewachsene Darmschlinge übergreifend. *U* Uterus, *C* das die Innenfläche ganz einnehmende zerfallende Karzinom, welches auch auf die Vagina *V* sich fortsetzt. *H* Harnblase mit Karzinom *C* und Perforationsöffnung *P*. *D* Dünndarm, in welchen das Karzinom bei *a* hineinwächst.

und Urethra über (vgl. Fig. 711). In die Harnblase dringt der Tumor knollig vor. Bei nachfolgendem zentralen Zerfall kann eine Kommunikation zwischen Blase und Krebshöhle entstehen. Seltener geht der Tumor auf den Mastdarm über. Das Corpus uteri wird von dem Portiokrebs nicht oder sehr spät ergriffen. Er macht wegen der wenig ausgebildeten Lymphgefäßverbindungen vor dem Orificium internum halt und schreitet lieber auf die Ligamenta lata fort.

Der Funduskrebs, das Korpuskarzinom, bildet flache oder prominierende zottige markige Neubildungen (Fig. 710), die lange auf den Fundus beschränkt bleiben können, sich aber später auf die ganze Innenfläche ausbreiten, meist jauchig zerfallen, andererseits die Wand infil-

trieren, so nach außen durchdringen und mit Blase und Rektum verwachsen (Fig. 711). Das Orificium internum bildet auch hier meist eine Grenze, so daß der Zervikalteil nicht oder spät ergriffen wird. Die weitere Ausbreitung erfolgt in den Lymphbahnen bis in die Lymphdrüsen des Beckens und vor der Wirbelsäule, selten in die Ovarien. Metastasen in dem übrigen Körper können hinzukommen.

4. Ligamentum latum.

Es finden sich nicht selten diffuse Dilatationen der Venen und umschriebene sackförmige Ausbuchtungen (Fig. 712), Phlebektasien. In ihnen entstehen gern Thromben und aus diesen **Phlebolithen.**

Aus versprengten Nebennieren in der Nähe des Ovariums können Hypernephrome entstehen.

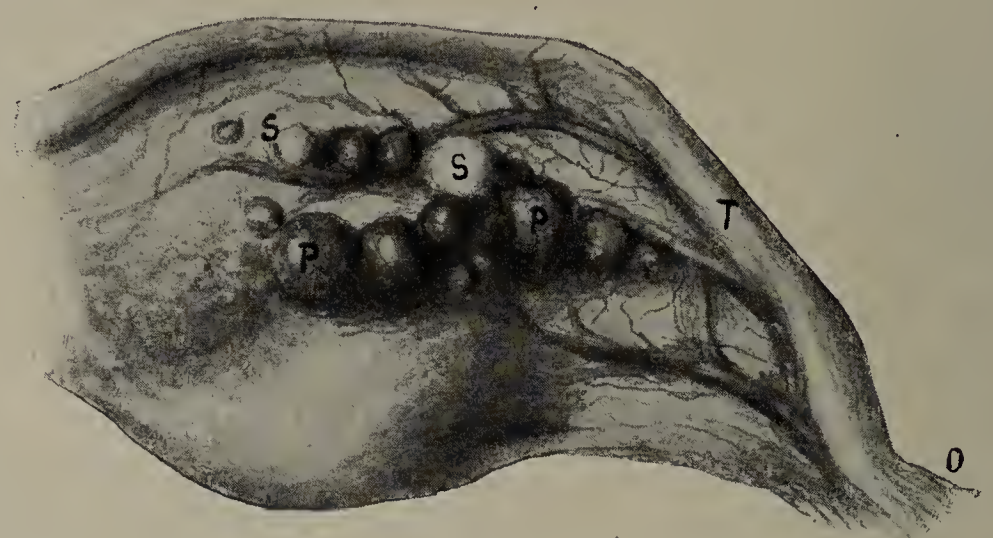

Fig 712.

Phlebektasien im Ligamentum latum. *T* Tube, *O* Ostium, *P P* rundliche thrombosierte Venenerweiterungen, *S S* ebensolche, aber mit Phlebolithen als Inhalt.

5. Vagina.

a) Lageveränderungen.

Wenn die Wand der Scheide und das sie fixierende Bindegewebe schlaff ist, kann sie vorn, hinten oder ringsum sich durch die Schamspalte vorstülpen: Prolapsus (Hernia) vaginae, Scheidenvorfall. Er ist u. a. eine Teilerscheinung des Prolapsus uteri. Für sich allein kommt er primär und sekundär vor, am häufigsten an der vorderen Wand. Hinten wird er durch Narbenretraktion nach Dammrissen begünstigt. Der sekundäre Vorfall wird durch den Druck benachbarter Organe herbeigeführt. Die hintere Harnblasenwand kann die Scheide vorwölben: Cystocele vaginalis, die den größten Teil der Blase umfassen kann. Auch Rectocele vaginalis ist möglich. Auch Tumoren im Douglas können Prolaps bewirken. Die vorgelagerte Scheidenschleimhaut zeigt Entzündung, oft beträchtliche Epithelverdickung.

b) Zirkulationsstörungen.

Aus arteriosklerotischem Verschluß der Arterien und aus venöser Stauung können sich (Zahn) Hämorrhagien in die Schleimhaut bilden und daraus Geschwüre, die dem Ulcus rotundum ventriculi gleichen.

c) Wunden, Fisteln, Verengerungen der Scheide.

Verwundungen der Scheide kommen durch Fremdkörper und bei Notzucht vor. Am häufigsten sind Verletzungen bei der Geburt, entweder direkt durch den Kopf oder durch Instrumente entstandene oder von Einrissen der Vaginalportion oder Dammrissen fortgeleitete. Sie bluten stark.

Tiefere Risse können zu fistulösen Verbindungen mit benachbarten Hohlorganen führen. **Blasen-Scheidenfisteln** entstehen aber meist durch Losstoßung der bei der Geburt gequetschten Gewebe, viel seltener durch geschwürige Perforation, durch Aufbruch von Abszessen, durch den Druck von Pessaren. Die Blasen-Scheidenfistel kann im Scheidengewölbe, in der Mitte, am seltensten unten ihren Sitz haben und in die Urethra führen. Die Öffnung ist bald haarfein, bald weit, die Scheidewand kann größtenteils fehlen, die Urethra ganz gespalten sein. Die Ränder älterer Fisteln werden häufig kallös. Narbige Stenose oder Atresie der Vagina kann hinzukommen. Da der Harn beständig abfließt, schrumpft die Blase. Mastdarm-Scheidenfisteln entstehen meist nach großen Dammrissen, durch Karzinom, seltener durch geschwürige Prozesse. Sie lassen Gase oder auch Kot durchtreten. Zuweilen entsteht eine Mastdarm-Scheiden-Blasenfistel.

Stenose und Atresie der Vagina entsteht auch durch Geschwüre, besonders puerperale, wenn die granulierenden Flächen verwachsen. Der Verschluß ist partiell, balkenförmig oder total.

d) Entzündung.

Entzündungen der Scheide machen vor allem die Gonokokken (selten Fadenpilze), im Puerperium die oben besprochenen Bakterien, ferner Oxyuris vermicularis (S. 11) und mechanische Reizungen (Pessare, Tampons, Fremdkörper usw.), thermische (heißes Wasser), chemische (Medikamente, reizende Uterusprodukte).

Bei akuter Entzündung besteht Schwellung, Lockerung, Hyperämie, stärkere Faltung der Schleimhaut, Sekretion einer trüben, wäßrigen oder mehr eitrigen Flüssigkeit, die reichlich abfließt (Fluor albus). Zuweilen wird die Entzündung pseudomembranös, so u. a. bei Übertragung einer Rachendiphtherie. Aber auch bei Typhus, Pyämie, Pocken, Cholera, Masern und bei puerperaler Infektion kommen kruppöse Prozesse vor. Die sich abstoßenden nekrotischen Schleimhautpartien lassen Defekte zurück, die heilen und narbige Scheidenverengerungen bedingen können. Bei großer Ausdehnung der gangränösen Prozesse redet man von Noma der Scheide.

Bei phlegmonösen, eitrigen Entzündungen der Scheidenwandungen können sich ausgedehnte Strecken der Schleimhaut ablösen. Wenn die Erkrankung *chronisch* wird, können die Schleimhautunebenheiten ausgesprochener, zuweilen warzenförmig, zottig werden oder es bleibt die Fläche glatt, aber fester. Auch wird sie wohl diffus oder knotenförmig verdickt durch dichte, gleichmäßige oder haufenweise Einlagerungen von Lymphozyten. Sie kann einen lymphoiden Charakter annehmen.

Tuberkulose ist in der Vagina selten (s. oben).

Syphilitische Prozesse finden sich namentlich am Scheideneingange in Form des harten Schankers. In der Vagina sind sie sehr selten.

e) Geschwülste.

Fibrome und Fibromyome sind nicht häufig. Sie können aber bedeutende Größe erreichen und aus der Schleimhaut gestielt heraushängen.

Von den seltenen Sarkomen der Scheide war schon oben die Rede. Das Karzinom ist meist von der Portio oder der Vulva fortgeleitet.

f) Zysten der Vagina.

In der Wand der Vagina kommen einzelne kleinere und größere Zysten vor mit dünner wäßriger, gelblicher oder schmieriger, dickbreiiger oder blutiger, braun gefärbter Flüssigkeit. Sie sitzen meist in der vorderen und seitlichen Wand und sind mit Zylinder- oder Plattenepithel ausgekleidet. Sie gehen aus Abschnürungen der MÜLLERschen oder aus Resten der WOLFFschen Gänge hervor.

Bei Schwangeren wird die Colpophyperplasia cystica (v. WINCKEL) beobachtet. Bei ihr sind Zysten in enormer Anzahl und meist geringer Größe vorhanden. Sie enthalten teils Flüssigkeit, teils Gas. Sie entstehen aus Lymphgefäßen, deren Endothel mit Umwandlung in Riesenzellen nachgewiesen wurde, oder durch Erweiterung der Bindegewebsspalten. Das in ihnen enthaltene Gas erzeugt ein gasbildender Bazillus (B. emphysematis vaginae).

6. Vulva.

a) Zirkulationsstörungen.

Bei allgemeiner Stauung können die großen Schamlippen durch Ödem erheblich anschwellen, ebenso bei Schwangeren durch Druck auf die Venen. Blutungen in das Gewebe durch Geburtstraumen können sehr umfangreich sein (Haematoma vulvae). Die Schamlippe kann kindskopfgroß anschwellen und nekrotisch werden. Oder es tritt Resorption des Blutes ein.

b) Verletzungen.

Die wichtigsten Verletzungen entstehen bei der Geburt. Die häufigen, kleinen Einrisse heilen leicht. Dammrisse sind die beim Durchtritte des Kopfes eintretenden Verletzungen, die im Perineum eventuell bis in den Anus gehen, aber auch ohne Verletzung der hinteren Kommissur im Damm allein entstehen.

c) Entzündungen.

Akuter Katarrh (mit Rötung, Schwellung, Erosion) entsteht durch örtliche Reize, Masturbation, Oxyuris, Gonorrhöe. Chronischer Verlauf bringt Wucherung des Papillarkörpers und unebene höckerige Oberfläche mit sich. Ein eigenartiger Prozeß ist die *Kraurosis vulvae*. Sie ist durch Schrumpfung der Schamlippen, Untergang der Drüsen, trockene Oberfläche der Schleimhaut, Verdickung und zellige Infiltration des Bindegewebes ausgezeichnet. Auf ihrer Basis entwickelt sich relativ oft ein Karzinom.

Entzündungen in den Bartholinischen Drüsen, vor allem nach *Gonorrhöe* führen oft zu Eiterung, die an der Innenseite der Nymphen, nach außen oder in das Rektum durchbricht. Syphilitische Geschwüre sitzen an der Innenfläche, am Rande der Schamlippen, an der Kommissur und im Vorhofe, seltener an der Außenseite der großen Labien. Abgesehen von den phagedänischen Geschwüren, die den Scheideneingang verengernde Narben hinterlassen können, pflegen die syphilitischen Ulzera ohne beträchtliche, oft überhaupt ohne Narben zu heilen. Tuberkulöse Ulzerationen sind selten.

d) Geschwülste.

Fibrome (in den großen Schamlippen, seltener an anderen Stellen) hängen oft gestielt herunter. Lipome sind ähnlich geformt und lokalisiert.

Elephantiastische Verdickungen können alle Teile der Vulva oder einzelne, wie die Klitoris, betreffen. Es sind diffuse Vergrößerungen oder mehr umschriebene Knoten, die prominieren und gestielt sein können. Sie erreichen oft eine beträchtliche Größe. Sie sind zottig, papillär oder grobknollig mit verdickter, stark verhornter Epidermis. Das Fettgewebe kann in ihnen reichlich entwickelt, das Lymphgefäßsystem zystisch dilatiert sein. *Spitze Kondylome*, entstehen aus unbekannter Veranlassung oder bei Gonorrhöe. Sarkome sind selten. Primäres Melanom ist zuweilen beobachtet. Karzinome (s. oben Kraurosis) der Vulva sind nicht gerade häufig und meist Plattenepithelkrebse.

7. Anhang.

a) Abnormitäten des Eies. Extrauteringravidität.

Das befruchtete Ei kann, statt in den Uterus zu gelangen, vorher haften bleiben und sich bis zu einem gewissen Grade oder völlig entwickeln. So entsteht **Extrauterinschwangerschaft,** die im Ovarium, in der Tube und in der Bauchhöhle sitzen kann.

a) Die Ovarialschwangerschaft ist *sehr selten.* Im Innern des Ovariums (sogenannte innere Ovarialschwangerschaft) kommt sie nicht vor, sondern nur dort, wo die Befruchtung des Eies durch die von der Tube eingewanderten Spermatozoen nach Berstung des Graafschen Follikels erfolgt. Die Entwicklung des Fetus findet in diesem Follikel statt, doch pflegt bis zum Ende des vierten Monats Ruptur des Sackes zu erfolgen, wenn nicht die Tube (Tubo-Ovarialschwangerschaft) oder andere benachbarte Organe mit ihm verwachsen. Die Plazenta sitzt in der Tube oder an der Peritonealwand.

b) Die Tubenschwangerschaft ist weit häufiger. Das befruchtete Ei sitzt mehr nach dem abdominalen oder dem uterinen Ende oder in der Mitte des Eileiters, am häufigsten in den inneren zwei Dritteln (im Isthmus). Wenn die Entwicklung in dem uterinen Teile der Tube stattfindet, liegt interstitielle Schwangerschaft vor. Ursachen sind einmal Veränderungen der Tuben, welche die Fortbewegung des Eies hindern, also entzündliche Schleimhauterkrankungen mit Verlust des Flimmerepithels oder Schädigung der Muskelkontraktionen, hauptsächlich aber mechanische Hindernisse (Verengerung des Lumens, divertikelartige Ausbuchtungen u. dgl.). Nicht immer kann man das veranlassende Moment nachweisen. Das Ei bettet sich in die Tubenschleimhaut ähnlich ein, wie sonst in den Uterus. Eine Dezidua bildet sich nur in geringem Umfange, eine D. vera erst in späteren Monaten, eine D. serotina aber überhaupt nicht oder nur angedeutet. Die fetalen Gefäße wachsen an der Plazentarstelle immer tiefer, eventuell bis zur Serosa in die Tubenwand, zerstören sie und erzeugen ein der Plazenta analoges, aber nicht kompaktes Gebilde. Die Frucht stirbt früh ab oder die Tube berstet, meist vor dem dritten Monat, oder die normale Schwangerschaftsdauer wird (selten) erreicht. Vor der Berstung tritt meist schon Blutung in den Fruchtsack ein. Der Riß erfolgt an der dünnsten, von der Plazenta durchwachsenen Stelle. Reißen auch die Eihäute, so gelangt der Embryo in die Bauchhöhle, wo er zuweilen weiterleben kann (Graviditas tubo-abdominalis). Oder er tritt mit den unverletzten Eihäuten aus. Stets erfolgt eine erhebliche. manchmal töd-

liche Blutung. Dazu kann Peritonitis treten. Der Embryo kann aber auch abgekapselt, später nekrotisch, faulig und durch die Bauchwand, Harnblase, Rektum stückweise entleert werden. Der noch in den Eihäuten befindliche oder freiliegende Fetus kann im Verlaufe von Jahren, wenn er keimfrei bleibt, mumifizieren, eintrocknen. Währenddem nehmen die bindegewebigen Adhäsionen und die Eihäute oder auch der Embryo selbst, aber meist nur in seinen äußeren Schichten, Kalksalze auf. Das Resultat ist ein *Lithopädion*, ein *Steinkind*. Die inneren Organe können dabei noch histologisch erkennbar sein.

c) Bei der überaus seltenen *Bauchschwangerschaft* bleibt das aus dem Follikel entleerte befruchtete Ei an irgendeiner Stelle des Peritoneums sitzen und entwickelt sich dann weiter. Sekundäre Bauchschwangerschaft liegt vor, wenn Ruptur ovarialer oder tubarer Fruchtsäcke das Austreten des Eies in die Bauchhöhle zur Folge hat.

b) Pathologische Anatomie der Plazenta und des Nabelstranges.

1. Plazenta.

a) Traubenmole, Chorionepitheliom.

Das Chorion und insbesondere die Plazenta erleiden nicht selten eine Veränderung, die zur Bildung der **Blasen- oder Traubenmole** führt (Fig. 713). Die Chorionzotten wandeln sich in durchscheinende blasige Gebilde um, und zwar bei früher Entstehung überall, so daß die Plazenta sich nicht abhebt. Man findet dicht zusammengehäufte, unzählige durchscheinende, stecknadelkopf- bis taubeneigroße Blasen, die so zu Dolden und Trauben vereinigt sind, daß jede Blase oft sehr langgestielt aufsitzt und die größeren wieder kleinere tragen. Die zusammengesetzten Trauben hängen mit stärkeren Stielen am Chorion. Die Traubenmole schädigt die Entwicklung des Embryo. Beginnt sie schon im ersten Monat, so findet man das Ei leer, setzt sie später ein, so kann man den abgestorbenen Fetus antreffen. Sie führt zu Blutungen, die bedrohlich werden können. Sie wird meist vor dem fünften Monat ausgestoßen, und zwar als ein blutiger Klumpen, da die Zwischenräume der Trauben durch Kruormassen ausgefüllt sind, nach deren Ausspülung die Blasen sichtbar werden.



Fig. 713.
Teil einer Blasenmole. Man sieht die zahlreichen traubenförmig zusammenhängenden hellen Blasen verschiedener Größe.

Die Ätiologie der Blasenmole ist nicht bekannt. Sie kann neben einem normalen Zwillingsei vorkommen. Die Frauen zeigen zugleich häufig Albuminurie, Chlorose, Ödeme.

Die Blasenbildung beruht in der Hauptsache auf einer hydropischen Quellung des Gewebes der Zotten. Mit ihr verbindet sich eine lebhafte Wucherung des Zottenepithels, der Langhansschen Zellschicht sowohl wie des Synzytiums. Die Zotten sind mit kubischen, größeren polymorphen und vielkernigen Zellmassen viel reichlicher als sonst bedeckt. Die wuchernden Zellmassen dringen in die Tiefe der Serotina, in die kompakte Schicht der Dezidua ein, die sie vielfach vollständig substituieren. Sie wuchern auch zwischen die obersten Muskellagen des Uterus. Marchand zeigte, daß diese Befunde ihr physiologisches Vorbild in der Einwanderung von Abkömmlingen des Chorionepithels und des Synzytiums in die Serotina haben. Pathologisch aber ist die Größe und die exzessive Wucherung der einwandernden Zellen. Das kann so weit gehen, daß man von destruierender Traubenmole redet. Die einzelnen Blasen dringen eventuell bis zur Serosa und bis zur Perforation der Uteruswand vor. So ist eine Beziehung zum *Chorionepitheliom* gegeben, das sich besonders gern an eine Traubenmole anschließt (Genaueres s. Geschwülste im Allg. Teil).

b) Plazentarpolyp.

Es kommt oft vor, daß Stücke der Plazenta hängen bleiben, daß sie sich durch geronnenes Blut vergrößern und als sogenannte **Plazentarpolypen** lange im Uterus verweilen, zu Blutungen und infektiösen Prozessen führen, nekrotisch und gangränös werden und sehr selten (Zahn) Drucknekrose der gegenüberliegenden Wand veranlassen. Verkalkung ist in den späteren Stadien nicht selten.

c) Form- und Lageanomalien der Plazenta.

Erwähnt sei die abnorme, auf primärer Anlage oder früher Involution beruhende ungewöhnliche Kleinheit, die exzessive, oft mit Hydramnion verbundene Größe, die Bildung akzessorischer Plazenten (Pl. succenturiata), die hufeisenförmige Plazenta.

d) Infarkte, Fibrinkeile.

Bei den Infarkten oder Fibrinkeilen handelt es sich um kleinere und größere, an der Oberfläche der Plazenta befindliche und in sie hineinreichende oder mitten in ihr sitzende, platte, rundliche oder keilförmige Herde von rötlicher, gelblicher oder gelblichweißer Farbe und fester Konsistenz. Sie bestehen aus nekrotischen Plazentarzotten und zwischen ihnen geronnenen, durch Thrombose in den intervillösen Räumen entstandenen, fibrinreichen und blutkörperchenhaltigen, auch wohl hämorrhagischen Massen. Die abgestorbenen Teile können partiell verkalken.

Die Infarkte sind häufig, aber nur wenn sie groß und zahlreich sind, sollen sie die Entwicklung des Fetus hemmen. Sonst sind sie bedeutungslos. Ihre Ätiologie ist unbekannt. Es handelt sich um die Folgen von Zirkulationsstörungen. Syphilis, an die man dachte, spielt keine Rolle.

e) Syphilis der Plazenta.

Sichere syphilitische Veränderungen sind nur wenig bekannt. Von einer Besprechung darf abgesehen werden.

f) Tuberkulose der Plazenta.

Bei Miliartuberkulose der Mutter, seltener bei Tuberkulose des Uterus, können sich Bazillen in der Plazenta ansiedeln und hier die Entwicklung von Tuberkeln veranlassen, deren Zahl meist gering bleibt, die aber zu größeren käsigen Herden führen können. Sie sitzen teils in den intervillösen Räumen, teils im Zottengewebe. Sie sind nach SCHMORL auch bei geringer Lungentuberkulose, wenn man die Plazenta an Serienschnitten untersucht, weit häufiger als man früher annahm. Sie sind natürlich bedeutsam wegen der Möglichkeit eines Überganges der Bazillen auf den Fetus.

g) Zysten und Tumoren.

Zysten sind bis zu Walnußgröße sehr selten und genetisch nicht aufgeklärt. Unter den seltenen Tumoren verdienen Myxome und Myxofibrome, Chorionangiome (RIBBERT, Z. f. Geb. u. Gyn. 77) aus gewucherten Gefäßen und Fibrome Erwähnung. Die Tumoren können bei beträchtlicher Größe Unterbrechung der Schwangerschaft veranlassen.

2. Nabelstrang.

Relativ häufig sind Abweichungen in der Entwicklung der Nabelschnurgefäße: Teilungen sowohl der Venen als der Arterien, zwei Venen und nur eine Arterie oder neben einfacher Nabelvene nur eine (weite) Arterie.

Weit seltener sind Teilungen der Nabelschnur neben geteilter oder einfacher Plazenta. Als Anomalien der Nabelschnurinsertion an der Plazenta unterscheidet man die Insertio marginalis und die seltenere velamentosa. Bei letzterer verlaufen die Nabelgefäße eine Strecke zwischen Amnion und Chorion, ohne von WHARTONscher Sulze umschlossen zu sein. Die Anomalie findet sich neben abnorm tiefer Lage der Plazenta.

Lageveränderungen sind zum Teil geburtshilflich wichtig, so der Nabelschnurvorfall, die Umschlingung der Nabelschnur, die Torsion, die wahre Knotenbildung, von der die falschen oder Sulzknoten zu unterscheiden sind, die knäuel- und schlingenförmig gekrümmte Gefäße enthalten und nach THOMA durch ein Zurückdrehen der bereits ausgebildeten Blutgefäßspiralen entstehen.

An den Arterien kommt zuweilen knotige oder diffuse Periarteriitis vor, deren Zusammenhang mit Syphilis nicht sichergestellt ist. Eher spricht für sie eine Endarteriitis, ferner eine *leukozytäre Infiltration* der Gefäßwand und des übrigen Gewebes der Nabelschnur.

8. Pathologische Anatomie der Mamma.

1. Mißbildungen der Mamma.

Vollständiger Mangel einer oder beider Mammae ist sehr selten. Häufiger ist die abnorme Kleinheit oder Fehlen der Brustwarzen (Mikrothelie).

Überzählige Bildung der Mammae (**Polymastie**) ist ziemlich häufig. Die überzähligen, oft funktionsfähigen Mammae finden sich unterhalb der normalen Organe oder an ihrem Rande oder in der Achselhöhle, in der Inguinalgegend, an der Außenseite des Oberschenkels, am Rücken. Sie können einzeln und zu mehreren (bis zu acht) vorhanden sein. Außer der Polymastie gibt es auch eine **Polythelie,** Überzähligkeit der Brustwarzen ohne milchgebendes Parenchym. Die Polymastie kommt naturgemäß hauptsächlich beim Weibe, die Polythelie hauptsächlich beim Manne vor. Bei ihm können die Mammae unter Umständen den weiblichen ähnlich werden (Gynaikomastie) und

selten auch funktionieren. Meist handelt es sich allerdings um Anhäufung von Fettgewebe und um Bildung verzweigter Ausführungsgänge.

2. Entzündungen (Mastitis).

Die Entzündung der Mamma (Mastitis) ist außerhalb des Puerperiums selten, so durch Übergreifen von Entzündungsprozessen der Nachbarschaft (z. B. bei Rippenkaries, Erysipel der Haut). Eine Entzündung kann auch durch mangelhafte Entleerung der Milch hervorgerufen werden (Milchfieber). Die gestaute Milch zerfällt und reizt das umgebende Gewebe. Daran schließt sich manchmal Infektion an.

Die Mastitis säugender Frauen ist infektiöser Natur. Durch die Milchgänge der Warze oder nach Verletzung der Warze (Schrunden) durch die Lymphbahnen dringen Staphylokokken oder Streptokokken ein, auch ohne daß Mastitis folgt. Demgemäß findet man häufig auch in der Milch normaler Brustdrüsen Mikroorganismen. Weit seltener gelangen diese vom Blutstrome aus in die Drüse. In beiden Fällen erregen sie Entzündung, die diffus oder umschrieben auftritt. Sie entwickelt sich im Bindegewebe und ist durch Hyperämie und zellige Infiltration oder durch Eiterung ausgezeichnet. Es bilden sich diffuse oder knotige schmerzhafte Verhärtungen der angeschwollenen Mamma oder Abszesse. Die Eiterung kann nach außen durchbrechen (Milchfistel). Sie kann auch auf das retromammäre Gewebe und von da bis in die Pleurahöhle fortschreiten. Ein nicht aufgebrochener Abszeß kann abgekapselt und eingedickt werden und in wechselnder Ausdehnung verkalken.

Tuberkulose der Mamma ist nicht häufig. Sie entsteht hämatogen, seltener von benachbarten Prozessen durch Fortleitung. Es bilden sich herdförmige Entzündungen, die bald rasch zur käsig-eitrigen Erweichung führen, zu Apfelgröße und darüber hinaus anwachsen und schließlich durch die Haut nach außen durchbrechen, bald aber, durch Übergänge mit der erweichenden Form verbunden, festere, trocken verkäsende, wenig erweichende Herde bilden, die einzeln oder multipel auftreten, nußgroß und größer werden. Auch sie können durch die Haut nach außen wuchern und aufbrechen. Tuberkelbazillen sind meist nur spärlich vorhanden. Die Milchgänge werden verdrängt oder umwachsen und zerstört. Sehr gewöhnlich sind auch die axillaren Lymphdrüsen tuberkulös. Sie werden zuweilen eher bemerkt und brechen eher auf als die Knoten der Mamma. Es gibt aber auch bei unveränderter Mamma eine von der Lunge aus fortgeleitete Tuberkulose der axillaren Drüsen.

3. Regressive Veränderungen.

Die Mamma atrophiert im Alter. Aber auch bei jüngeren Individuen gibt es eine Atrophie als Folge absichtlich veranlaßter Inaktivität oder beengender Kleidung. In Gegenden, in denen das Stillen der Kinder nur ausnahmsweise geübt wird, sind Atrophien der Mamma häufiger als in anderen.

4. Hypertrophie der Mamma.

Ungewöhnliche *Vergrößerung der Mamma* »Hypertrophie« stellt sich zuweilen in der Gravidität ein und beruht dann auf einer Zunahme des Drüsengewebes mit verstärkter Milchbildung, oder sie tritt außerhalb der Gravidität, manchmal während der Pubertät auf. Dann ist das Drüsengewebe unbeteiligt,

nur die Gänge nehmen zu. Die Vergrößerung, bei der die Brüste weit auf den Bauch herunterhängen können, ist dann nur durch eine Bindegewebswucherung bedingt. Die Störungen der großen Mammae sind in der Hauptsache mechanische.

5. Induration.

Bei der sogenannten *Induration* findet sich die Mamma in ganzer Ausdehnung oder in Abschnitten *knotig verdichtet und hart*. Die Knoten werden gern mit Tumoren verwechselt und deshalb exstirpiert. Die Verdichtung ist bedingt durch sehr dichtes, reichliches faserigwelliges Bindegewebe, das ohne scharfe Grenze in das der übrigen Mamma übergeht. Das epitheliale Gewebe zeigt meist allerlei Abweichungen vom Normalen, vor allem hier und dort in wechselnder Menge *zystische Erweiterungen* von mikroskopischem Umfange bis zur Erbsen- oder gar bis Apfelgröße. Sie enthalten meist eine dünne seröse, gelbliche, selten milchähnliche, oft durch Blutungen bräunlich, braun und schokoladenfarben tingierte Flüssigkeit, die auch eine rahmige Konsistenz haben kann. Der zystische Zustand wurde von Reclus »Maladie kystique de la mamelle« genannt.

Das Epithel ist, zumal in den Zysten, vielfach anders gebaut als in der normalen Mamma. Es zeigt hohe zylindrische oder keulenförmige Gestalt, sieht bald mehr dem Talgdrüsen-, bald mehr dem Schweißdrüsenepithel ähnlich, ist also offenbar entwicklungsgeschichtlich abnorm angelegt, wie denn die Induration überhaupt aus fetalen Störungen abzuleiten ist. Man nimmt gern an, daß das Mammakarzinom auf Grund solcher Störungen entsteht.

6. Geschwülste der Mamma.

»Fibrome« sind meist Fibroadenome. Lipome können sehr groß werden, sind aber selten.

Chondrome kommen rein kaum vor, etwas häufiger Geschwülste aus knorpeligen, osteoiden, *knöchernen* und *sarkomatösen* Abschnitten. Es handelt sich dann um Tumoren, die aus fetalen Versprengungen von Teilen des Skelettsystems abzuleiten sind. Sie können sehr groß werden und auch *quergestreifte Muskulatur* enthalten.

Glattzellige Myome wurden beschrieben. Angiome der Brustwarze hat man kongenital beobachtet. In der Mamma kommen *Kavernome* vor.

Sarkome der Mamma sind selten, am häufigsten Lymphozytome, seltener Spindelzellen- oder polymorphzellige Sarkome, zuweilen mit Riesenzellen, nur ausnahmsweise Osteosarkome (s. o.). Sarkome bilden zunächst umschriebene Knoten, die durch die Haut pilzförmig nach außen wuchern, ulzerieren und nekrotisch zerfallen können. Auch Metastasen kommen vor; zunächst meist in die axillären Lymphdrüsen.

Die wichtigsten Tumoren sind die *epithelialen*. Zu ihnen gehören die fibroepithelialen, die *Adenome*, *Fibroadenome* und die sogenannten *Zystosarkome*. Über diese Neubildungen s. Abschn. Geschwülste im Allg. Teil.

Das **Karzinom** der Mamma zeigt in der Beschaffenheit und dem Aufbau des bald kubischen, bald zylindrischen Epithels eine außerordentliche Vielgestaltigkeit. Es tritt nicht ganz selten als Gallertkrebs auf, sehr häufig als Szirrhus.

Es bildet im Innern des Mammagewebes oder an dessen Rand, seltener nahe unter der Haut, einen bald rascher, bald langsamer wachsenden

Knoten, durch dessen infiltrierendes Wachstum das angrenzende normale Epithel verdrängt wird. Es kann auch in der Umgebung der Mamma aus versprengtem Epithel (auch überzähliger Mammae) entstehen.

Das Wachstum geht im allgemeinen langsam vor sich, erstreckt sich oft über Jahre. Es kann aber auch in Wochen deutlich bemerkbar erfolgen, doch bleiben die ersten Stadien unbeachtet. Am schnellsten wuchern die zellreichen Karzinome.

Über die erste Entstehung des Mammakarzinoms liegen keine direkten Beobachtungen vor. Man nimmt an, daß die *Indurationen* (s. o.)



Fig. 714.

Rasch gewachsenes, zellreiches, vielfach hämorrhagisches, weiches Karzinom der Mamma. Der Tumor ist schärfer als ein Szirrhus (Fig. 715) gegen das Fettgewebe begrenzt, von knolliger Zusammensetzung. Die dunkeln Abschnitte sind die hämorrhagischen.

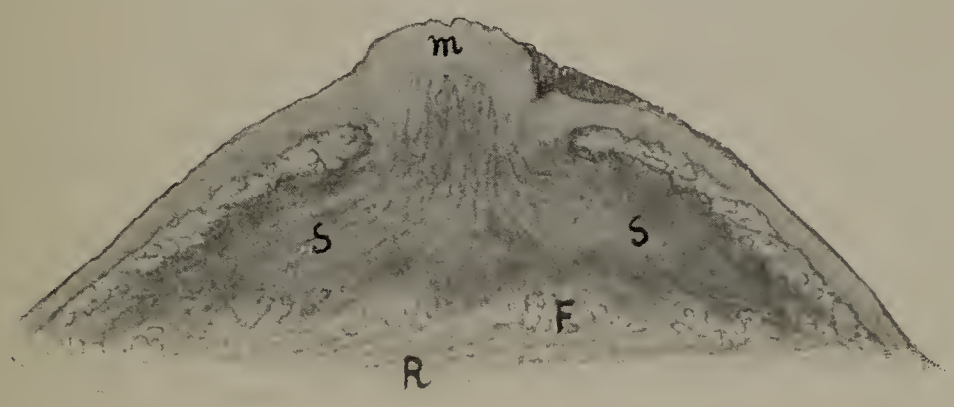

Fig. 715.

Szirrhus mammae. Der Szirrhus *S S* nimmt die ganze Mamma als ziemlich flacher, in das Fettgewebe ausstrahlender Tumor ein, der sich nach oben in die Mamilla *m* hinein fortsetzt. *F* Fettgewebe, *R* Muskulatur.

und auch sonst vorkommenden Unregelmäßigkeiten des Epithels zur Bildung des Krebses führen können.

Der ausgebildete Tumor bietet auch makroskopisch ein wechselndes Aussehen. Er erzeugt einmal rundliche, weiche, markige, auf der Schnittfläche der Mamma vorquellende Knoten, die blaß oder gerötet sind und ausgedehnte Blutungen enthalten können (Fig. 714). Das sind stets die epithelreichsten Formen, meist Zylinderzellenkrebse. Auch die Gallertkrebse haben im allgemeinen eine rundliche Gestalt.

Der an narbigem Bindegewebe reiche Szirrhus (Fig. 275, 715) ist, zumal in der Mitte, hart, weißlich trübe, gelb gesprenkelt und von weißen

verzweigten Zügen (verdickten und obliterierten Gefäßen) durchzogen. Hier kann alles Epithel verschwunden sein. Der meist noch epithelhaltige transparente, weiche, markige, leicht vorspringende Rand ist teils rundlich, teils unregelmäßig zackig begrenzt, letzteres, weil der Krebs in Zügen infiltrierend in die Nachbarschaft eindringt (Fig. 275, 715).

Bei seinem dauernden Wachstum verschmilzt der Krebs mit den an die Mamma anstoßenden Teilen, so mit dem Pektoralis oder mit der Haut. Schrumpft er dann weiter, so kann letztere eingezogen werden. Das geschieht am häufigsten mit der Mamilla, weil gerade unter ihr der Tumor oft seinen Sitz hat (Fig. 715) und weil er sich, den von der Warze herkommenden Lymphbahnen entsprechend, zwischen den Milchgängen oder in ihnen in die Höhe entwickelt. Bei späterer Schrumpfung *zieht er dann die Mamilla ein.* Wenn aber das Karzinom mehr die Eigenschaften eines immer größer werdenden Knotens hat, so wölbt es die Haut vor sich her und spannt sie über sich herüber. Die Epidermis wird, zuweilen auch vom Szirrhus, bald durchbrochen, der Krebs kommt an einer oder mehreren, später konfluierenden Stellen zum Vorschein, bildet Geschwüre mit rotem granulierenden, vielfach auch verjauchendem Grund.

In der Tiefe durchsetzt die Geschwulst den Pektoralis, kann auch die Thoraxwand durchwuchern und auf der Pleura weiter proliferieren. Er breitet sich auch seitlich über die Grenzen der Mamma und unter der Haut aus und kann analog einem Panzer große Flächen der vorderen Thoraxwand in Gestalt einer harten, knolligen Masse einnehmen (cancer en cuirasse).

Die Ausbreitung des Karzinoms erfolgt am häufigsten in der durch den Lymphstrom gegebenen Richtung gegen die Axilla hin. Es kann in den Lymphbahnen bis zu den axillaren Lymphdrüsen wachsen, oder die Epithelien können mit der Lymphe verschleppt werden oder in den Lymphgefäßen dorthin wandern. Häufig siedeln sich Zellen auch schon unterwegs in kleinen Lymphdrüsen oder lymphatischen Herdchen an. Dann entstehen einzelne oder zahlreiche Krebsknoten zwischen dem primären Tumor und der Axilla. In dieser bilden sich besonders zahlreiche und große, oft ganze Pakete von Krebsknoten, die bis apfelgroß werden können. Sie sind, wenn die primäre Geschwulst ein Szirrhus war, meist weicher als dieser, oft aber auch sehr derb. Schließlich entstehen Metastasen in inneren Organen und im Knochensystem. Auch *Metastasen in die Haut* der Mamma und der weiteren Umgebung kommen vor. Es bilden sich multiple, wenig prominierende kleine derbe Knötchen, die manchmal panzerartig (s. o.) konfluieren. Zuweilen treten sie auch erst auf, nachdem der Krebs exstirpiert wurde. Sie entstehen aus Epithelien, die durch die Wanderung in die Lymphbahnen der Subkutis gelangten.

Der Tumor kann doppelseitig auftreten. Er kommt naturgemäß weit überwiegend beim Weibe vor, findet sich aber auch beim Manne in etwa 2% der Fälle.

In besonderer Lokalisation tritt das Karzinom auf als sogenannter *Pagetkrebs* (Pagetsche Krankheit, nach dem ersten Beschreiber so genannt). Die Oberfläche der meist vergrößerten, oft unregelmäßig geformten Mamilla und meist auch der angrenzenden Haut ist gerötet, feucht, uneben, ulzerös. Das Ganze macht wenig den Eindruck eines Tumors, mehr den eines Ekzems, aber in der Tiefe fühlt man gewöhnlich mehr oder weniger deutlich einen manchmal kleinen Tumor. Es handelt sich um

ein im Innern der Mamilla oder unter ihr entstandenes Karzinom, das zwischen und in den Drüsengängen nach oben wächst und dessen Zellen einzeln, in Haufen und Zügen als helle, blasig aussehende Elemente die Epidermis durchwandern und zerstören.

Früher hielt man den Pagetkrebs für eine eigenartige, von der Epidermis ausgehende, sich allmählich zum Krebs entwickelnde Neubildung. Die hellen in die Epidermis eingewanderten Krebsepithelien hielt man für umgewandelte Epidermiszellen oder für Parasiten.

C. Die männlichen Geschlechtsorgane.

1. Hoden und Nebenhoden.

a) Die Hüllen des Hodens.

α) Die Hydrozele.

Hydrozele (Wasserbruch) ist die Ansammlung wäßriger Flüssigkeit im Sack der Tunica vaginalis propria oder auch im nicht geschlossenen Processus vaginalis.

a) Die Flüssigkeit der **Hydrozele des Processus vaginalis** läßt sich in die Bauchhöhle empordrücken. Intrauterin oder später kann eine Verwachsung im Processus vaginalis eintreten. Geschieht das oben, so entsteht eine gewöhnliche Hydrozele (*b*), findet sie unten statt, so bildet sich eine Hydrocele funiculi spermatici.

b) Die **Hydrocele tunicae vaginalis propriae** (Fig. 716) ist die häufigste Form. Sie wird meist durch entzündliche Prozesse, außerdem durch Zirkulationsstörungen bei Varikozele, bei Druck von Tumoren und Hernien erzeugt.

Eine Hydrocele acuta kann durch Quetschung, häufiger durch gonorrhoische Nebenhodenentzündung entstehen. Der Erguß kann klar serös oder entzündlich getrübt und rötlich sein. Er kann ohne Störungen verschwinden oder es entwickelt sich eine chronische Hydrozele. Bei ihr kann die Menge der Flüssigkeit über 1 Liter betragen. Die Hydrozele ist meist von birnförmiger Gestalt, mit nach oben gewendeter Spitze, die sich bis in den Leistenkanal erstreckt, wenn ein großer Teil des Processus vaginalis peritonei offen blieb. Die Flüssigkeit ist ein eiweißreiches, gelbliches Serum, dem bei längerem Bestehen Fettkörnchenzellen und Cholesterintafeln beigemischt sind, mitunter auch gelbliche Fibrinflocken. Sie erhält häufig durch traumatische und entzündliche Blutungen einen hämorrhagischen Charakter: Hämatozele. Der Hoden wird durch die Flüssigkeit nach unten

Fig. 716.
Hydrocele tunicae vaginalis. *T* der mit Flüssigkeit ausgefüllte Raum der Hydrozele, *H* Hoden, *S* Samenstrang.

und hinten gedrängt, mehr und mehr abgeplattet, meist aber nicht atrophisch. Bei längerem Bestehen treten entzündliche Veränderungen an der Innenfläche des Sackes auf. Es kommt zu diffuser und fleckiger Verdickung. Die beiden Blätter nehmen eine zähe lederartige Beschaffenheit an oder es bilden sich knorpelharte, mitunter verkalkte Hervorragungen. Auch Verwachsung der Blätter und Pigmentierungen kommen nicht selten vor. Über Hoden und Nebenhoden entstehen ferner zuweilen zottige Auswüchse (Periorchitis prolifera). Aus diesen Exkreszenzen können freie Körper der Scheidenhaut hervorgehen.

β) Die Hämatozele.

Eine Hämatozele (bei Hydrozele s. oben) entsteht nach Trauma. Das oft reichliche Blut bildet Koagula, die später bräunlich hämosiderinhaltig und organisiert werden.

b) Der Hoden und der Nebenhoden.

α) Zirkulationsstörungen.

Verschluß der A. spermatica interna hat Nekrose des Hodens (nicht des Nebenhodens, der von der A. deferentialis versorgt wird) zur Folge, Verschluß der Venen Ödem, fettige Entartung, Atrophie und Bindegewebszunahme. Blutungen kommen als Schädigungen bei der Geburt im Hoden vor (Simmonds).

β) Entzündungen.

Die Entzündung kann nur den Nebenhoden als Epididymitis oder nur den Hoden als Orchitis oder beide zugleich ergreifen. Entzündung der Tunica propria heißt Periorchitis (s. Hydrozele).

Die Entzündungen entstehen entweder fortgeleitet aus der Umgebung (von der Scheidenhaut, dem Samenstrang) oder auf dem Wege des Vas deferens bei Gonorrhöe oder anderen Entzündungen der Harnwege, der Prostata und Samenblasen, oder hämatogen (bei Parotitis, bei Variola, Tuberkulose, Pyämie usw.).

1. Die **akute** Orchitis zeigt Hyperämie des intertubulären Bindegewebes und Exsudation. Leukozyten durchsetzen das Epithel und finden sich in den Hodenkanälchen. Die Albuginea wird gespannt, der Hoden fühlt sich hart an. Diese Erscheinungen können sich wieder zurückbilden. Es kann aber auch zur Eiterung kommen. Der Abszeß wird resorbiert oder abgekapselt, sein Inhalt zu einer trockenen oder breiigen Masse, die später verkalken kann. Perforation nach außen kommt selten vor. Aus der Rupturstelle der Albuginea wuchern dann zuweilen reichliche Granulationsmassen hervor: Fungus benignus. Im Skrotum kann sich Eiterung und Gangrän anschließen.

Akute eitrige Orchitis sah Birch-Hirschfeld bei ulzeröser Endokarditis. Bei der meist latent verlaufenden hämatogenen Orchitis bei Variola fand Chiari nekrotische Herdchen mit umgebender Leukozytenanhäufung.

Bei der akuten Epididymitis findet sich in den Kanälchen Epitheldesquamation, zwischen ihnen Hyperämie und Exsudation. Zuweilen entstehen kleine, selten größere Abszesse. Ausgang in Heilung ist häufig. Der Hoden kann sekundär ergriffen werden.

2. Als **chronische** Orchitis (O. fibrosa, fibrosis testis) wird ein herdförmiger oder diffuser *fibröser Zustand des Hodengewebes* bezeichnet, der

durch entzündliche Wucherung von Bindegewebe nach Untergang von Samenkanälchen entsteht. Das Bindegewebe kann sich verdichten, indurieren, schrumpfen, den Hoden verkleinern oder verhärten. Meist bleibt es ziemlich weich. Die Ätiologie ist verschieden. Es kommt einmal die *Gonorrhöe* in Betracht, sodann *andere hämatogene Infektionen*, am häufigsten aber (nach Simmonds bei derber Fibrosis und zelliger Infiltration des verbreiterten Bindegewebes) *Syphilis* (s. u.). Auch im *Nebenhoden* endet eine akute Entzündung, hier weit überwiegend die *Gonorrhöe*, mit Induration, die noch erhaltenen Hodenkanälchen werden verengt und oft verschlossen, so daß die Entleerung des Spermas verhindert wird und bei beiderseitiger Entzündung *Sterilität* eintritt.

3. Die **tuberkulösen** Prozesse sind häufig. Die Bazillen wirken meist vom Lumen der Kanäle aus, bringen das Epithel zur Nekrose und erregen eine mit Tuberkeln durchsetzte perikanalikuläre Wucherung. Vom Zentrum aus verfällt immer neues Gewebe der Verkäsung, während außen die Proliferation fortschreitet. Die Tuberkulose (Fig. 717) beginnt (nur sehr selten und nur bei Kindern im Hoden) fast immer am Nebenhoden. Er wird allmählich ganz ergriffen und schwillt zunehmend an. Auf seiner Schnittfläche sieht man die mit einer käsigen Mitte und einem grauen Randsaum versehenen mehr und mehr unter Verkäsung konfluierenden Kanäle. Durch die Verschmelzung entsteht schließlich ein gemeinsamer dem Hoden anliegender käsiger Strang. Der Käse ist oft schmierig erweicht.

Fig. 717.

Tuberkulose von Nebenhoden und Hoden. Der Nebenhoden *N N* zeigt große und kleine Herde. Im Hoden *H* zahlreiche Tuberkel, die vom Hilus aus in das Organ hinein an Menge und Größe abnehmen. *S* Samenstrang.

Vom Nebenhoden greift die Tuberkulose auf den Hoden über. Sie folgt am häufigsten den Samenkanälchen, die zunächst hintereinander aufgereihte knötchenförmige tuberkulöse Anschwellungen zeigen, die auf der Schnittfläche des Hodens wie isolierte miliare Tuberkel erscheinen. Sie bilden sich zunächst im Hilus und dann nach der Peripherie hin in abnehmender Menge und dem Verlauf der Hodenkanälchen entsprechend in radiärer Anordnung (Fig. 717). Aber auch später, wenn die Knötchen größer werden, konfluieren und fortschreitend verkäsen, bleibt der Prozeß im Hilus am stärksten ausgeprägt, nach außen wird er schwächer.

Außer auf dem Wege der Samenkanäle dringt die Tuberkulose seltener auch in Gestalt zusammenhängender verkäsender knotiger Wucherungen vom Nebenhoden aus in den Hoden vor.

In beiden Fällen behält die Tuberkulose des Hodens meist einen herdförmigen Charakter. Selten fließt sie zu einer totalen Verkäsung des ganzen Organes zusammen. Vom Nebenhoden, seltener vom Hoden aus kann die Entzündung auch auf das Gewebe des Skrotums übergehen, sich in ihm bis zur Epidermis ausbreiten, diese in Form einer Fistel durchbrechen und aus ihr in Gestalt eines tuberkulösen Fungus hervor-

wuchern. Ferner wird fast immer das Vas deferens ergriffen. Seine Wand verdickt sich durch Entwicklung von Tuberkeln, die in der Schleimhaut liegen und nach dem Lumen hin verkäsen. Die Veränderung ist meist in der Nähe des Nebenhodens am stärksten, kann sich bis zur Prostata erstrecken, verliert sich aber in der Regel allmählich nach dieser Richtung. Doch lassen sich meist viele Zentimeter weit noch subepitheliale kleine Tuberkel nachweisen.

Die Hodentuberkulose kann sich einseitig und doppelseitig, aber dann meist in ungleicher Entwicklung ausbilden. Sie ist sehr oft Teilerscheinung einer Tuberkulose des Urogenitalapparates, insbesondere der Prostata und Samenblasen (s. unten).

Fig. 718.

Syphilis des Hodens. Vom Hodengewebe ist nichts mehr zu sehen, vom Nebenhoden findet sich bei *N* noch ein Rest. *S* ist das gummös umgewandelte syphilitische Produkt, *B B* das ringsherum entzündlich neugebildete, faserige Bindegewebe. *F* Samenstrang.

Die Hodentuberkulose entsteht fast immer hämatogen (s. o.). Durch experimentelle Untersuchungen Baumgartens wissen wir, daß Bazillen nur ausnahmsweise (bei Verlegung und bei antiperistaltischer Kontraktionsbewegung [Orth] des Vas deferens) gegen den Sekret- und Lymphstrom von der Prostata und den Samenblasen her zum Hoden gelangen. Beim Menschen kann sich die Tuberkulose in relativ seltenen Fällen von den Samenblasen zum Hoden dadurch verbreiten, daß sie langsam und kontinuierlich in der Wand entlang kriecht. Der umgekehrte Weg der Verbreitung ist aber der gewöhnliche (vgl. die Tuberkulose der Tuben und des Uterus).

4. Die Syphilis erzeugt interstitielle herdförmige Wucherungen, die mit Untergang oder Atrophie der Hodenkanälchen fibrös ausheilen und so die meisten der erwähnten narbigen Herde darstellen. In anderen Fällen kommt es zur Entstehung knotiger Granulationsneubildungen, *Gummiknoten* (gummöse Orchitis). Diese sind gerade im Hoden durch die elastische Konsistenz besonders chrakteristisch. Durch sie wird der Hoden gleichmäßig oder knollig vergrößert, er kann den Umfang einer Faust erreichen. Schneidet man ihn durch, so fällt seine zähe Konsistenz auf. Auf der Schnittfläche sieht man in früheren Stadien neben den dichten Partien noch Hodengewebe, das aber reduziert, atrophisch-gelblich oder bräunlich gefärbt ist. Später ist es verschwunden. Dann bemerkt man vor allem ein weißes festes Bindegewebe und darin kleinere und größere, rundliche oder besonders gern zackige, auf der Schnittfläche etwas prominierende Felder von anfangs weicher, feuchter, gelblich trüber, später trockener, gelber nekrotischer Beschaffenheit (Fig. 718). Die gummösen Knoten können resorbiert werden. Als Rest bleibt eine schwielige Substanz. Der Hoden

wird kleiner, fester, meist etwas höckerig. In anderen Fällen bleibt der nekrotische Abschnitt in die harte Umgebung eingeschlossen. Er kann verkalken. Erweichung und Durchbruch der gummösen Wucherung in das Skrotum und ev. nach außen (fungus benignus) ist selten.

Syphilitische und tuberkulöse Prozesse sind histologisch im allgemeinen leicht zu unterscheiden Bedenken können nur auftauchen, wenn in dem syphilitischen Gewebe auch Riesenzellen vorhanden sind. Dann ist die Tatsache zu berücksichtigen, daß bei Syphilis (Federmann-Orth) die elastischen Elemente der Hodenkanälchen erhalten bleiben, bei Tuberkulose dagegen schwinden.

γ) Geschwülste des Hodens.

Gutartige Tumoren der Bindegewebsgruppe (Fibrome, Lipome) sind selten, bleiben meist klein und sitzen an der Albuginea, im Rete testis oder im Nebenhoden. Sehr wichtig und häufig sind die *malignen Hodentumoren.*

Diese Tumoren (Fig. 719) zeichnen sich, zumal wenn sie eine gewisse Größe erreicht haben, meist durch ein rasches, oft rapides Wachstum aus. Sie bleiben anfangs innerhalb der stark gedehnten Tunika, die aber flachknollig vorgebuchtet sein kann. Später, nachdem sie gänseei- oder faustgroß geworden sind, durchbrechen sie die Hülle und gehen auf das umgebende Gewebe, das Skrotum und vor allem auf den Samenstrang über. Dann machen sie außer in die übrigen Organe besonders Metastasen in die inguinalen und im Becken gelegenen, ferner in die Lymphdrüsen vor der Wirbelsäule bis zum Zwerchfell, ja bis zur Supraklavikulargrube hinauf.

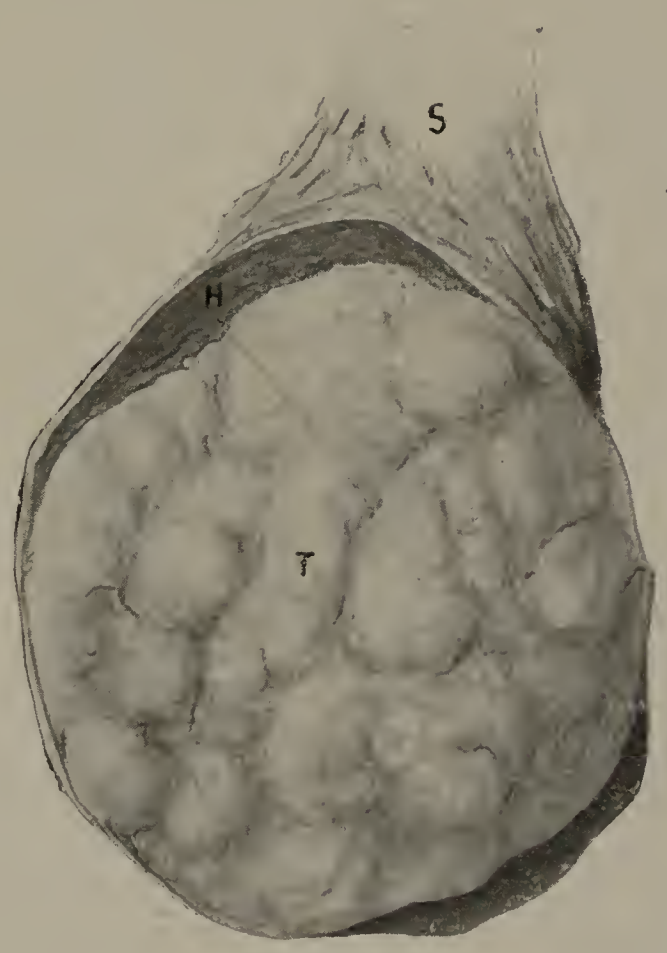

Fig. 719.
Maligner Hodentumor, Schnittfläche. *T* Tumor, felderförmig, knollig abgeteilt. *H* Hoden, beiseite gedrängt. *S* Samenstrang.

Im Anfang kann man neben dem Knoten meist den Hoden und Nebenhoden noch nachweisen. Ersterer liegt gewöhnlich am oberen Ende des Tumors platt auf ihm ausgebreitet. Er wird durch die Geschwulst von innen her **verdrängt und komprimiert** (Fig. 719). Denn die Neubildung entsteht als kleiner, allmählich an Größe zunehmender, aber zunächst vorwiegend expansiv wachsender Knoten. Später geht der Hoden unter dem Druck ganz zugrunde, oder er wird schon bald durch *infiltrierendes Wachstum* des Tumors vernichtet.

Die Geschwülste sind meist weich. Sie zeigen sehr gerne regressive Metamorphose (fettigen Zerfall) und Nekrosen. Dazu kommen manchmal Blutungen, die den Knoten hämorrhagisch durchsetzen (Fungus haematodes.)

Diese Tumoren lassen sich nicht immer scharf klassifizieren. Typische Spindelzellensarkome finden sich nicht. Es gibt aber zellige Neubildungen,

die morphologisch den großzelligen Sarkomen nahestehen, andererseits solche mit alveolärem Bau, in denen aber die großen kubischen Zellen in dem Maschenwerk des meist zarten Stromas lose, wenn auch dicht zusammenliegen. Oft kann man nur allgemein von zelligen malignen Tumoren ohne genauere Bezeichnung reden. Doch sind auch ausgesprochene Krebse, vor allem *Zylinderzellenkarzinome*, nicht selten.

Häufige Tumoren sind die *zusammengesetzten Geschwülste*. Unter sie fallen die zystösen, mit haarhaltiger Epidermisauskleidung versehenen *Embryome*. Sie sind seltener und durchweg kleiner als die der Ovarien. Zu ihnen gehören als *einseitig entwickelte Embryome* die sogenannten »*Zystadenome*«, die sich aus *Zysten* mit mehr oder weniger breiten Septen aufbauen. Die Zysten haben meist einen wäßrigen oder schleimigen Inhalt, sie können in sehr großer Zahl und in mancherlei Größenverhältnissen miteinander vereinigt sein. Sie sind mit kubischem oder zylindrischem oder becherzellenhaltigem, dem des Darmes entsprechenden Epithel ausgekleidet. In den Septen finden sich häufig *Knorpelinseln*, die so zunehmen können, daß die epithelialen Bestandteile zurücktreten und man fast von reinen »*Chondromen*« reden kann. Andererseits kann quergestreifte *Muskulatur* in den Vordergrund treten und gelegentlich fast allein vorhanden sein (»*Rhabdomyome*«). Alle diese Gewebe können sich mannigfaltig kombinieren. Dazu gesellt sich nicht selten *Plattenepithel* in dermoid- und cholesteatomähnlicher Anordnung, ferner manchmal embryonale zentrale Nervensubstanz und drüsiges Gewebe ohne bestimmten Charakter. Es handelt sich also um dreikeimblättrige Tumoren (Teratome, Embryome), die großen Umfang erreichen können, den Hoden zusammenpressen und vernichten. Diese an sich gutartigen zusammengesetzten Geschwülste können sarkomatöse oder karzinomatöse Abschnitte, besonders oft Zylinderzellenkrebse aufweisen. Dadurch wird es nahegelegt, daß auch jene *reinen malignen Tumoren einseitig ausgebildete Embryome* sein können. Die epithelialen unter ihnen haben zuweilen den Bau eines *Chorionepithelioms* und machen auch in dieser Form Metastasen. Sie werden dann von den Chorionelementen der Embryome abzuleiten sein. Diese Deutung der malignen Hodentumoren als nach einer Seite entwickelte Embryome, ist auch deshalb berechtigt, weil es unwahrscheinlich ist, daß die Keimzellen der Hodenkanälchen, von denen man andernfalls die Geschwülste abstammen lassen müßte, sich bei der Tumorbildung zu epithelialen oder anderen Elementen differenzieren sollten.

Mangelhafte kongenitale Entwicklung, Aplasie, findet sich oft an retinierten, zuweilen auch an herabgestiegenen Hoden, ferner bei Pseudohermaphroditismus. Die Hodenkanälchen sind rudimentär entwickelt, das Interstitium ist reich an *Zwischenzellen*, zuweilen so sehr, daß man von einem **Zwischenzellentumor** gesprochen hat (E. Kaufmann).

δ) Regressive Veränderungen.

Fettige Entartung der Hodenkanälchen findet sich bei Tuberkulose, Syphilis, Tumoren und im Alter. Atrophie des Hodens im Alter ist häufig mit fettiger Degeneration und stets mit Pigmentierung der Epithelien verbunden. Die Samenkanälchen werden dünner, durch indifferentes Epithel ausgekleidet. Der Hoden im ganzen wird kleiner, weicher und bräunlich. Atrophie tritt ferner ein bei Alkoholabusus, bei Röntgenbestrahlung, bei kachek-

tischen Zuständen, bei Status lymphaticus und schon bei jüngeren Individuen ohne nachweisbare Veranlassung.

Für den Chirurgen ist es von Interesse, ob nach Resektion des Vas deferens bei Prostatahypertrophie eine Atrophie des Hodens eintritt. In Tierversuchen beginnt sie erst nach Monaten. Das anfängliche Andauern der Sekretion ist möglich, weil der Samen in den Nebenhodenkanälchen teilweise zerfällt und resorbiert wird, so daß neues Sperma nachrücken kann. Hört dies später auf, so wird neuer Samen nicht mehr produziert. Der Hoden wird dann atrophisch, beim Menschen meist spät, weil die Unterbindung ältere Männer betrifft, bei denen die Spermabildung schon nachläßt. RIBBERT sah die Hoden eines 67jährigen Mannes drei Jahre nach Resektion unverändert.

ε) Zysten am Hoden.

Am Kopfe des Nebenhodens finden sich die sogenannten MORGAGNIschen Hydatiden. Auf dem Vorhandensein eines Vas aberrans des WOLFFschen Körpers beruhen die Spermatozelen, zystische, durch einen Kanal mit einem Nebenhodenkanälchen in Verbindung stehende nuß- bis eigroße Räume, die eine mit Spermatozoen vermischte Flüssigkeit enthalten. Das Vas aberrans hat sich unter Einfließen von Sperma aus dem Nebenhoden an seinem blinden Ende erweitert. Wenn die Zyste platzt, kann Samen in die Tunica vaginalis übertreten und sich einer Hydrozele beimischen.

2. Samenblasen.

Entzündungen kommen bei Gonorrhöe vor. Sie zeigen reichliche Schleimbildung. Am wichtigsten ist die tuberkulöse Entzündung (Fig. 720). Sie beginnt in der Schleimhaut der Samenblasen und führt zu beträchtlicher Verdickung der Wand, während vom Lumen aus eine ausgedehnte Verkäsung nachfolgt. Auf dem Durchschnitt ist das Organ fächerförmig abgeteilt, der Käse in den einzelnen Abteilungen ist trocken und fest oder breiig erweicht. Die Samenblase kann eigroß werden (s. d. Urogenitaltuberkulose).

Der Prozeß ist fast immer mit Tuberkulose des *Hodens* und der *Prostata* kombiniert. Er kann von beiden Seiten her (siehe unten) und hämatogen entstehen, am häufigsten jedenfalls vom Hoden aus.

Atrophie entwickelt sich bei Fehlen oder Schwund des Hodens. Im Alter stellt sich bei der Atrophie gern eine Pigmentierung der glatten Muskulatur ein (OBERNDORFER), die weiterhin schwindet und Bindegewebe Platz macht. Konkremente entstehen durch Verkalkung eingedickter Entzündungsprodukte, die auch Samenfäden einschließen können (Samensteine).

Primäre Tumoren (Karzinome und Sarkome) sind sehr selten.

3. Prostata.

a) Entzündung.

Die akute Prostatitis ist am häufigsten bei Gonorrhöe. Sie geht mit beträchtlicher Schwellung einher. Eine eitrige Prostatitis kann nach Verletzungen und nach Entzündungen der Harnröhre, der Harnblase, Samenblasen, des Rektums, des Zellgewebes und metastatisch entstehen. Die Abszesse können sich eindicken und verkreiden oder in die Harnröhre mit einzelnen

oder vielen Öffnungen durchbrechen. Auch ist Übergang der Eiterung auf das angrenzende Zellgewebe und Durchbruch nach dem Damm möglich. Bei Kommunikation mit der Harnröhre entsteht dann Harninfiltration.

Tuberkulose der Prostata ist bei Urogenitaltuberkulose, besonders des Hodens und der Samenblase häufig, für sich allein seltener. Die Prostata enthält entweder nur miliare Knötchen oder erbsengroße und größere verkäsende und konfluierende Herde (Fig. 721), die schließlich das ganze gleichzeitig vergrößerte Organ einnehmen können. Meist sind die beiden Prostatalappen ungleich befallen. Die Tuberkulose kann in die Harnblase, das Rektum und in die Harnröhre durchbrechen, so daß man von ihr aus in käsig zerfallende Höhlen hineinsieht. Sie entsteht hämatogen oder vom Hoden aus (durch Vermittlung der Samenblasen und des Vas deferens), aber auch von der Blase aus (s. diese).

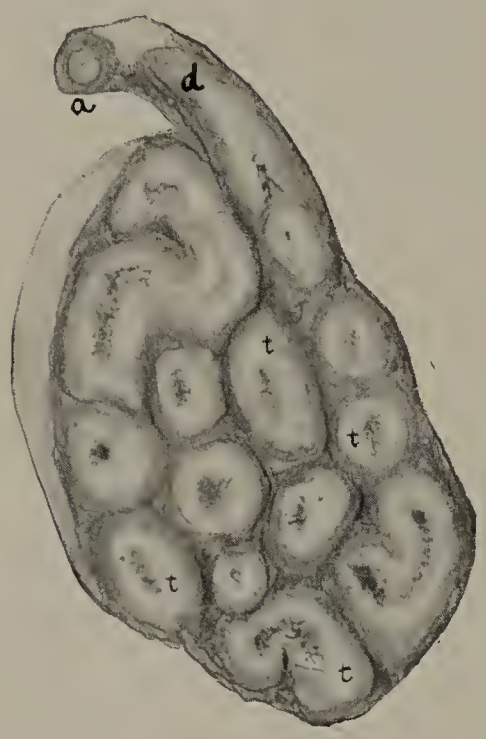

Fig. 720.

Tuberkulose einer Samenblase. *d* Vas deferens, bei *a* im Querschnitt. Die Schnittfläche der vergrößerten Samenblase zeigt die zahlreichen Durchschnitte der Kanäle *t t*, die im Innern ausgedehnt verkäst sind.

An dieser Stelle mag in Kürze ein Überblick über die *Urogenitaltuberkulose* gegeben werden. Sie umfaßt zuweilen gleichzeitig *alle* Organe (s. diese) des *männlichen* Urogenitalapparates: Niere, Blase, Prostata, Samenblasen, Nebenhoden, Hoden und die ableitenden Kanäle und kann vor allem in der

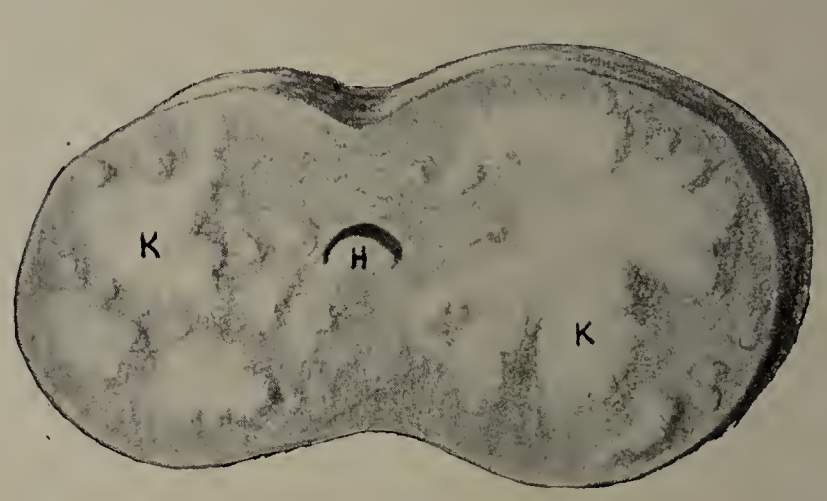

Fig. 721.

Prostatatuberkulose. Man sieht auf die quere Schnittfläche des Organes. *H* halbmondförmig gestaltete Urethra, *K K* kleinere und größere tuberkulöse, größtenteils verkäste Herde.

Niere, der Prostata und dem Nebenhoden *für sich hämatogen* auftreten, während Ureter und Blase meist von der Niere aus (die Blase auch von der Prostata) und der Hoden und das Vas deferens vom Nebenhoden aus beteiligt werden. Die Samenblasen werden selbständig oder vom Hoden aus ergriffen. Beim Weibe ist die Tuberkulose der Harnwege unabhängig von der des Geschlechtsapparates. Die Harnblasentuberkulose schließt sich seltener als beim Manne an die Nierentuberkulose an. Im Geschlechtsapparat ist die Tubentuberkulose das Primäre. Uterus und Vagina werden sekundär infiziert. So ist also die Tuberkulose im Harn- und Geschlechtsapparat überall vorwiegend deszendierend.

b) Regressive Veränderungen.

Atrophie der Prostata stellt sich unter Umständen schon bei jüngeren Männern, gewöhnlich aber erst bei Greisen, ferner nach Kastration ein.

c) Konkremente.

Über die Prostatakörperchen (Amyloidkörperchen) siehe Allg. Teil. Sie haben nur Bedeutung, wenn sie (selten!) erbsen- bis nußgroß werden und dann, wenn sie an die Urethra anstoßen und deren Lumen einengen.

d) Hypertrophie.

Im höheren Alter stellt sich sehr häufig eine »**Prostatahypertrophie**« ein (Fig. 722—725). Das Organ kann durch Größenzunahme der **beiden Hauptlappen** auf die Größe eines Hühnereies, ja einer Faust anschwellen, manchmal ist die eine Hälfte deutlich größer als die andere. Sehr oft

Fig. 722.
Ungewöhnlich starke Hypertrophie der seitlichen Prostatalappen *P P*. *H* erweiterte Urethra. *U U* Ureterenmündungen, *B* Harnblase.

kommt es gleichzetiig zur Bildung eines **in die Harnblase** (Fig. 723) **vorspringenden Knotens,** der früher als Hypertrophie des mittleren (Homes-schen) Lappens angesehen wurde.

Es handelt sich aber bei allen diesen Neubildungen *nicht um Hypertrophie* im Sinne einer gleichmäßigen Volumenzunahme, sondern um umschriebene *Knoten*, an deren Entstehung die Drüsen, aber auch glatte Muskulatur und Bindegewebe beteiligt sind. Meist überwiegt das Drüsengewebe, so daß *Adenome* vorliegen. Bei reichlicher Beteiligung der Muskulatur oder des Bindegewebes kann man von Adenomyomen oder Adenofibromen (Myomen und Fibromen) sprechen. Die Knoten in den seitlichen Lappen der Prostata setzen sich aus multiplen dichtgedrängten Adenomen zusammen und sind deshalb auf der Schnittfläche deutlich gefeldert (Fig. 724, 725). Sie gehen aus Drüsen hervor, die in der Gegend des

Colliculus seminalis beiderseits neben der Urethra im Bereich ihrer muskulären Wand liegen. Es entstehen (Fig. 723) zunächst beiderseits neben der Harnröhre gelegene, später um sie herum konfluierende, aus zahlreichen einzelnen Knoten bestehende bis apfelgroße Knollen (Fig. 724),

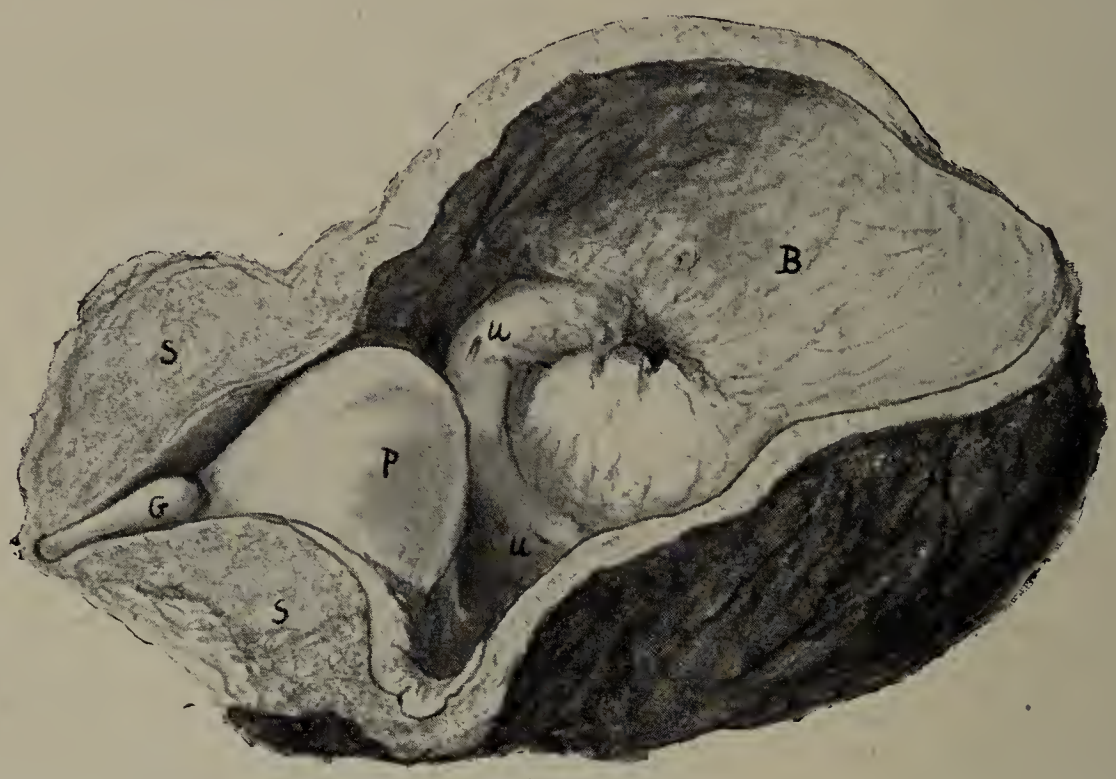

Fig. 723.

Hypertrophie des mittleren Lappens der Prostata. *B* Harnblase, *U U* Ureterenmündungen, *S S* seitliche, wenig vergrößerte Prostatalappen, *P* hypertrophischer mittlerer Lappen.

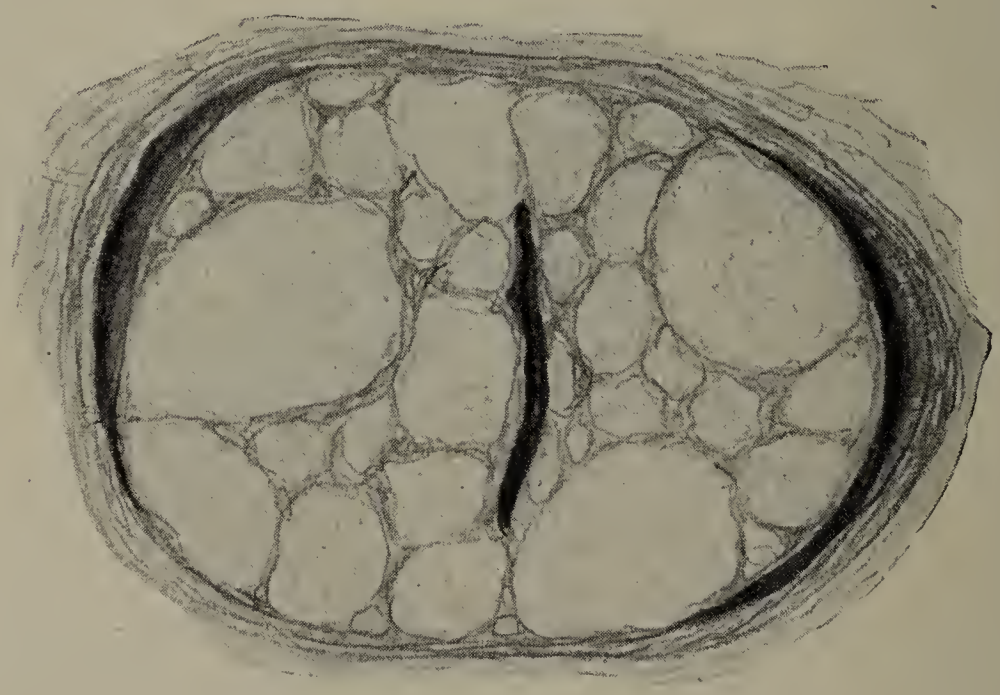

Fig. 724.

»Hypertrophie« (multiple Adenome) der Prostata im Querschnitt. Zentral die spaltförmige Urethra. Rings um sie das knotige Gebiet der multiplen Adenome, die als helle Felder hervortreten. Um sie außen ringsherum ein Saum, die komprimierte eigentliche Prostata. Zwischen beiden Teilen rechts und links ein künstlich hergestellter, einer operativen Entfernung entsprechender Spalt.

durch die das umgebende Prostatagewebe verdrängt und zu einer in den höchsten Graden kaum noch hervortretenden dünnen Kapsel zusammengedrückt wird (Fig. 724). (Ribbert, Ziegl. Beitr. 61.)

Der in die Harnblase prominierende Knoten geht hervor (Jores) aus akzessorischen Drüsen, die sich im Eingang der Urethra an ihrer Unterseite zwischen Sphinkter und Schleimhaut finden. Dieser Knoten und

die in den Seitenlappen gelegenen vereinigen sich bei ihrem Wachstum zu einer gemeinsamen knolligen Masse. Diese oder die Adenome der Seitenlappen allein werden von dem Chirurgen samt der hindurchziehenden Harnröhre exstirpiert. Die zur Kapsel komprimierte Prostata bleibt zurück, die entstehende Wundhöhle wird mit Epithel ausgekleidet, verengert sich und funktioniert wieder als Urethra.

Die Adenomknoten der beiden Seitenlappen machen durch Kompression aus der runden Urethra einen senkrecht stehenden Spalt (Fig. 724), der sehr hoch und demgemäß bei mechanischer Dehnung sehr weit werden kann. Er ist aber im Leben sehr eng zusammengedrückt. Ist nur ein

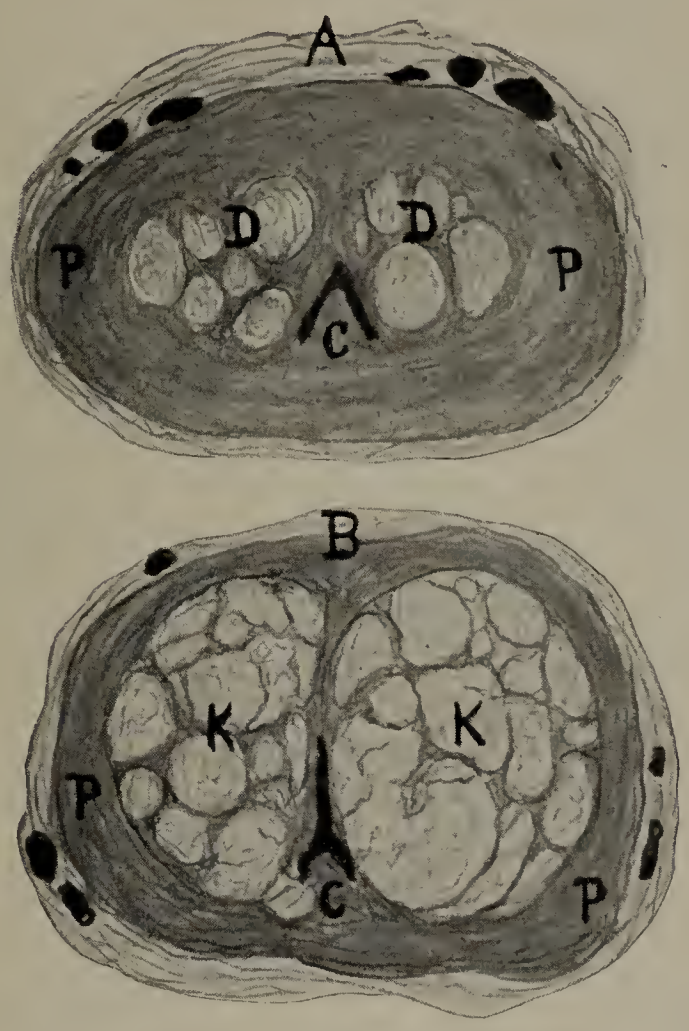

Fig. 725.

Zwei verschiedene Stadien der Adenomentwicklung in der Prostata. *A* Frühes Stadium. *C* Caput gallinaginis. Beiderseits neben der Urethra je eine Gruppe *D* von Adenomen. *P* die umgebende noch unveränderte Prostata. *B* Späteres Stadium. Die Adenome haben sich zu großen Knollen *K* beiderseits neben der Urethra vermehrt, *C* Caput, *P* die komprimierte Prostata.

Lappen oder doch der eine vorwiegend vergrößert, dann bildet die Urethra einen gebogenen Spalt.

Der in die Harnblase hineinragende Knoten springt als rundlicher oder kegelförmiger, meist etwa hasel- bis walnuß-, aber auch bis apfelgroßer Körper hinter der Urethra in die Blase hinein und ist manchmal mit reichlichen, durch Drüsendilatation entstehenden Zysten versehen. Die vorspringenden Knoten verlegen die Urethra ventilartig, wenn sie von hinten her durch den Harn über die Öffnung gedrängt werden.

Die Folgen der Prostatahypertrophie sind Erschwerungen des Harnabflusses bis zur völligen Unmöglichkeit spontaner Harnentleerung, bei ungleichmäßiger Hypertrophie auch wohl Inkontinenz durch Verzerrung der Urethra. Über die Folgen für Harnblase und Nieren s. diese Organe.

e) Geschwülste der Prostata.

Gutartige Tumoren sind sehr selten, auch Sarkome nicht häufig, aber schon bei Kindern als Rundzellensarkome beobachtet.

Der wichtigste Tumor, das **Karzinom** (Fig. 726), bildet in der Prostata Knoten oder durchwuchert sie diffus. Das Organ braucht dabei nicht wesentlich größer zu sein, oder es ist knollig aufgetrieben, oder es läßt bei mehr gleichmäßiger Vergrößerung an eine »Hypertrophie« denken, gegen die aber auf der Schnittfläche die unscharfe Grenze und die gleichmäßig grauweiße Farbe spricht. Die Größenzunahme kann beträchtlich werden, ehe sonstige Zeichen von Malignität hervortreten. Der Krebs

Fig. 726.

Prostata-Karzinom. Längsschnitt. *B* Blase, *U* Urethra, die durch den Tumor verengt ist. *P P* das Prostata-Karzinom, welches einerseits in die Blase in höckeriger Form vorgedrungen, andererseits mit der Wand des Rektums *R* verwachsen ist und sie knollig vor sich herschiebt.

kann über die Grenzen der Prostata hinauswachsen in das **Beckenzellgewebe**, auf die **Samenblasen** und die **Wand der Blase**, in die er gern durchbricht. Dann kommt unter ihrer Schleimhaut eine höckerige Masse zum Vorschein, die bald frei herauswuchert und geschwürig zerfällt. Seltener ist das Hineinwachsen in die Urethra, die meist komprimiert wird.

Metastasenbildung ist nicht allzu häufig, kann aber ausgedehnt sein und schon eintreten, wenn der Tumor noch wenig Beschwerden macht oder unbemerkt blieb. Besonders häufig und charakteristisch ist die *Metastasierung* in das *Knochensystem* (s. dieses).

Der Krebs der Prostata ist selten ein Zylinderzellenkrebs, meist mit kubischem kleinzelligen Epithel versehen. Im ersteren Falle kann er einem etwas unregelmäßigen normalen Prostatagewebe ähneln und schwer zu diagnostizieren sein. Im anderen Falle bildet er solide kleinere oder sehr umfangreiche dicht gedrängte Alveolen, die zwischen die normalen Drüsenalveolen hineinwachsen.

4. Cowpersche Drüsen.

Die Cowperschen Drüsen können akute oder chronische (namentlich gonorrhoische) Entzündung zeigen. Sie schwellen bis zur Größe einer Bohne an, können abszedieren und in die Harnröhre (Fistelbildung) durchbrechen. Bei chronischer Entzündung stellt sich fibröse Induration ein. Durch Obliteration der Mündung kann zystische Erweiterung veranlaßt werden.

5. Penis und Skrotum.

a) Verletzungen.

Quetschungen des Penis, namentlich im erigierten Zustande, bewirken Zerreißungen der Corpora cavernosa mit Blutung, eventuell auch Gangrän und Eiterung. Nach Resorption des Blutes bleibt eine Art Narbe (sogenanntes Ganglion des Penis). Fraktur (Ruptur) des Penis ist eine Zerreißung der fibrösen Hülle der Corpora cavernosa mit bedeutenden Blutungen. Luxation des Penis entsteht durch Abreißen der Haut an der Corona glandis und Herunterrutschen des Penis unter sie. Wunden des Penis verursachen Blutungen und bei Verletzung der Urethra Übertritt des Harns in das Gewebe (Harninfiltration) mit eventueller Fistelbildung. Heilung der Wunden kann narbige Knickung des Penis verursachen.

b) Entzündungen.

Die Entzündung des inneren Vorhautblattes und der Eichel (Balanitis) bei Unreinlichkeit, Gonorrhöe, Ulcus molle führt zu eitriger Sekretion, das Epithel wird losgestoßen. Bei enger Vorhaut führt Anschwellung des Präputiums zu entzündlicher Phimosis oder, bei zurückgezogener Vorhaut, zu Paraphimosis. Selten ist Verwachsung von Eichel und Vorhaut.

Präputialsteine entstehen zumal bei Phimosis durch Inkrustation eingedickter Smegma-, Epithel- und Bakterienmassen. Sie können sehr umfangreich werden.

Entzündung der Corpora cavernosa entwickelt sich nach Verletzungen bei Gonorrhöe, seltener metastatisch bei Pyämie, Pocken usw. Folgen sind Eiterinfiltration, Abszeßbildung, Urethrafisteln, später schwielige Narben.

Harte Schankergeschwüre an der Corona, namentlich am Frenulum, können zu tiefgreifenden Zerstörungen führen.

An der Haut des Penis und Skrotums sieht man ebenfalls syphilitische Prozesse, meist Condylomata lata. Tuberkulose des Penis ist selten. Die Geschwüre können Ähnlichkeit mit einem zerfallenden Krebs haben.

Am Skrotum, als Effekt der Filaria sanguinis (S. 12), wird im Orient Elephantiasis angetroffen. Es entstehen bis mannskopfgroße Tumoren. Die Haut des Penis wird in die Tumordecke hineinbezogen, das Glied verstreicht, bis nur noch die Urethraöffnung sichtbar ist. Auch das Präputium kann elephantiastisch werden und bis zum Knie herunterhängen.

c) Geschwülste.

An Eichel und Vorhaut finden sich die spitzen Kondylome oft zahlreich und zu blumenkohlähnlichen Wucherungen vereinigt, die papillären Karzinomen ähnlich sind, aber von ihnen sich unterscheiden, weil ihre Basis nicht infiltriert und leicht beweglich ist.

Das Karzinom geht sowohl von der Glans wie vom Präputium aus (Fig. 727), es zeigt oft eine *papilläre* Beschaffenheit. Es können umfangreiche zottige Tumoren entstehen, die von dicken Hornmassen bedeckt

sind und lange ohne Ulzeration bestehen. Der Krebs kann aber auch früh Geschwüre bilden. Er breitet sich langsam in die Fläche und in die Tiefe aus. Von der Glans aus kann das Präputium und die daran anschließende Haut des Penis an vielen Stellen durchbrochen werden, so daß der Krebs hier oder dort außen zum Vorschein kommt (Fig. 728). Die Corpora cavernosa werden erst später ergriffen.

Teleangiektasien, Lipome, Atherome, ferner das Melanom ist selten, ebenso zwischen den Corpora cavernosa eine plattenförmige Knochenbildung, die den Penisknochen der Tiere parallel gesetzt wird.

Fig. 727.
Karzinom des Penis bzw. des Präputiums. *G* Glans penis, *P* Präputium, *V* Corpus cavernosum, *C C* Karzinom. Schnittfläche.

Fig. 728.
Karzinom des Penis, bzw. der Innenfläche des Präputiums. Bei *k* ragt der Tumor aus der Vorhautöffnung heraus, bei *a a* hat er die Haut von innen her an kleinen, bei *b* an einer größeren Stelle durchbrochen.

Der Krebs des Skrotums, oft bei Schornsteinfegern (sogenannter Schornsteinfegerkrebs) und Paraffinarbeitern entstehend, tritt meist auf in Form flacher, geschwüriger Knoten. Er kann auf das ganze Skrotum, auf Penis und Leistengegend übergreifen.

Am Skrotum wurden ferner Atherome beobachtet. Sie können verkalken und dann multiple harte, erbsengroße Knoten bilden.

Dreizehnter Abschnitt.

Harnapparat.

A. Niere.

1. Mißbildungen.

Abnorme Lage.

Die eine Niere, meist die linke, kann abnorm tief, am Becken oder vor dem Promontorium liegen und etwas in das Becken herunterragen (Fig. 729). Sie ist dann meist abnorm geformt, ihr Hilus sieht nach oben und vorn (Kuchenniere). Die oft verdoppelte Arterie entspringt aus der unteren Aorta oder aus der Iliaca interna. Bei manueller Untersuchung des Beckens kann die Niere für einen *Tumor* gehalten werden.

Bei der gewöhnlich beim Weibe meist rechts vorkommenden »*Wanderniere*« ist das Organ, und zwar oft durch die beim Schnüren verdrängte Leber, nach abwärts verlagert und leicht beweglich. Schmerzen und Erweiterung des Nierenbeckens durch Behinderung des Harnabflusses sind die Folgen.

Kongenital können beide Nieren auf derselben Seite übereinander liegen und dabei eventuell verwachsen sein.

Viel häufiger ist die **Hufeisenniere** (Fig. 730), bei der beide Organe, immer am unteren Pol, quer über die Wirbelsäule durch Bindegewebe oder eine schmale oder breite Brücke von Nierensubstanz verschmolzen und meist auch abnorm tief gelagert sind. Die Nierenbecken sind fast immer doppelt oder bei entsprechender Vermehrung der Ureteren dreifach oder vierfach, selten findet sich nur eines bei einfachem Ureter.

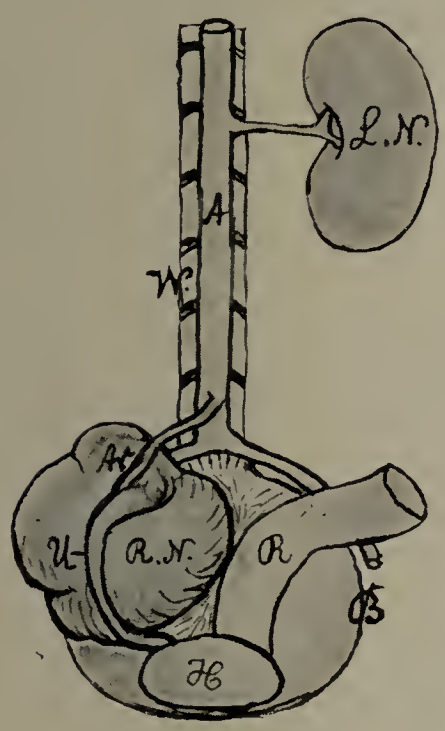

Fig. 729.

Tieflagerung der rechten Niere. Halbschematisch. *L N* linke Niere, *A* Aorta, *W* Wirbelsäule, *R N* rechte Niere, dem Beckenrand *B* aufliegend. *Ar* Arteria renalis, *U* Ureter, *R* Rektum, *H* Harnblase.

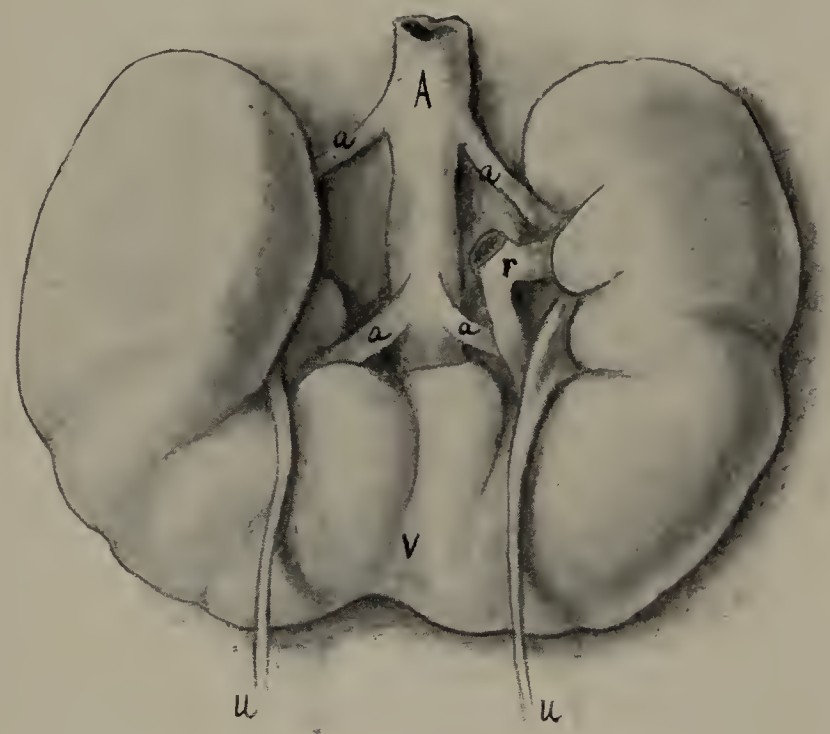

Fig. 730.

Hufeisenniere. Beide Nieren sind bei *V* miteinander verschmolzen. *U U* Ureteren, die an der Vorderfläche herabziehen. *A* Aorta, *a a* Arteriae renales (beiderseits doppelt), *r* Vena renalis.

Bei tiefer Lagerung und weitgehender Verwachsung sind die Becken manchmal nach vorn gewendet und die Nieren zugleich abgeplattet. Die Ureteren verlaufen stets an der *Vorderfläche* des Hufeisens nach abwärts. Die Arterien können normal oder daneben noch vermehrt sein. Eine dritte oder vierte entspringt aus den tieferen Teilen der Aorta. Die Hufeisenniere macht keine besonderen Störungen, sie kann aber *chirurgisch* von Bedeutung sein.

Weiter gibt es eine *rudimentäre* Entwicklung, bei der die Niere nur als kleines, z. B. kirschgroßes plattes Gebilde mit sehr unvollkommen ausgebildeten funktionellen Bestandteilen vorhanden ist. In solchen aplastischen Nieren kommen kirschgroße *Zysten* vor. Es kann ferner die eine Niere, meist die linke, *fehlen*. Dann kann auch der Ureter fehlen oder ganz oder in seinem unteren Abschnitte vorhanden sein. Zuweilen mündet er in die Samenblase. Das andere Organ vergrößert sich kompensatorisch. Es kann bei dem Erwachsenen 16 : 9 : 4 cm messen, gegen 11 : 5 : 3 cm in der Norm.

Das *Fehlen* wird *bedeutungsvoll*, wenn die vorhandene Niere verändert ist und eventuell ihre Exstirpation in Aussicht steht.

2. Störungen der Zirkulation.

a) Störungen im arteriellen Gebiet.

Verschluß eines Arterienastes oder des Hauptstammes durch Emboli, Thromben oder entzündliche (tuberkulöse) Prozesse der Wand mit Thrombose hat anämische Nekrose des zugehörigen Gebietes zur Folge. Die Äste sind Endarterien.

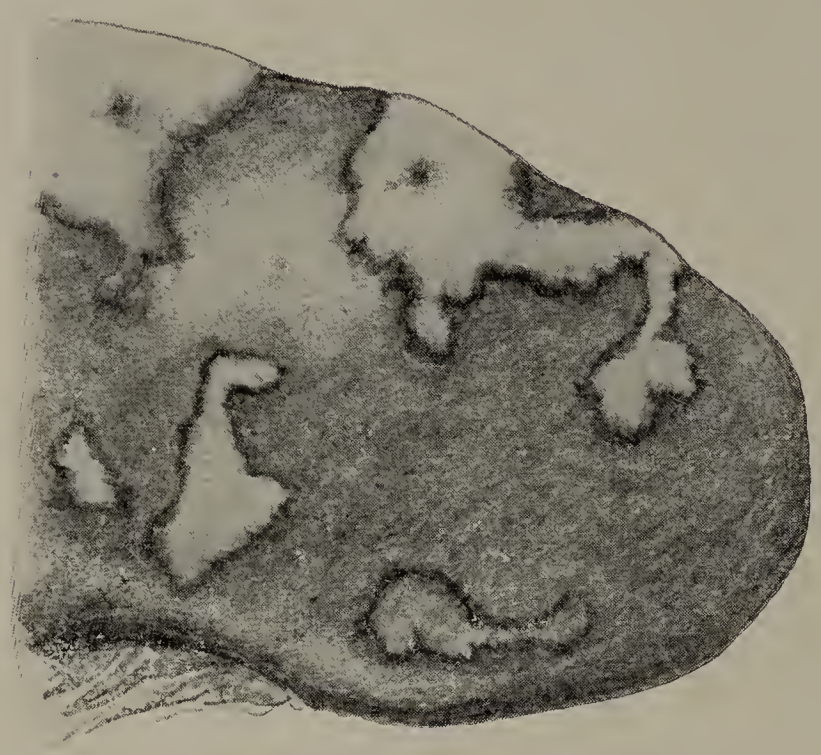

Fig. 731.

Anämische Infarkte der Niere von der Oberfläche. Die hellen, unregelmäßigen, dunkel begrenzten und etwas vorspringenden Felder sind die Infarkte.

Die Verlegung des Hauptstammes bedingt Nekrose der ganzen Niere mit alleiniger Ausnahme der an den Hilus angrenzenden, durch kapillare Anastomosen von den Nierenbeckengefäßen aus unvollkommen versorgten Teile und einer etwa einen halben Millimeter dicken, subkapsulär gelegenen Rindenschicht, die von der Kapsel aus von kleinen arteriellen Gefäßen Nahrung erhält.

Durch Verstopfung eines Astes entstehen stecknadelkopf- bis halbnierengroße Infarkte (Fig. 731, 732) von gelbweißer Farbe. Sie sind auf der Oberfläche unregelmäßig, landkartenförmig konturiert und auf ihr wie auf der Schnittfläche durch einen hyperämischen Randsaum

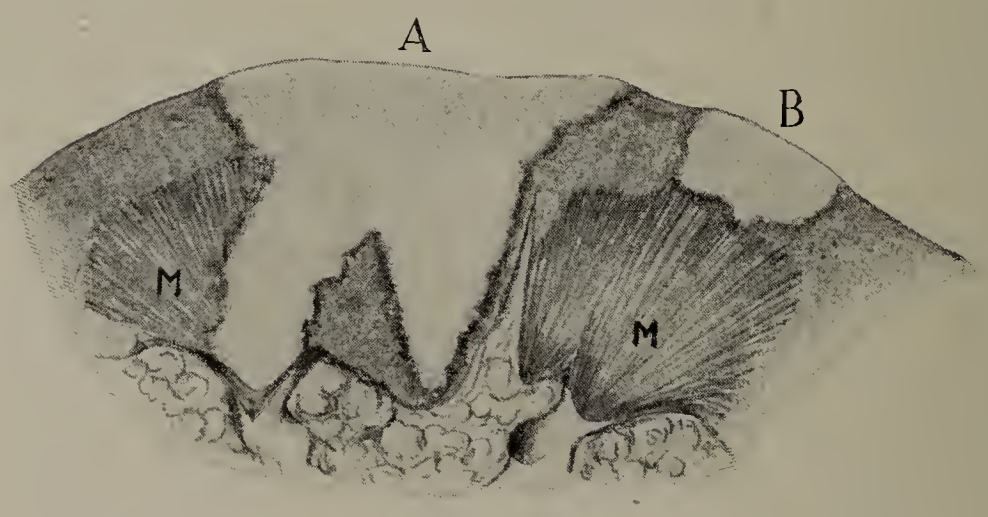

Fig. 732.

Anämische Infarkte der Niere von der Schnittfläche. Die hellen Felder sind die Infarkte. Der größere umfaßt Rinde und Mark bis zur Spitze eines Markkegels, der kleinere beteiligt nur die Rinde und hat eine rechteckige Gestalt.

begrenzt, an den sich nach innen zunächst eine schmale hellgelbe, durch fettige Degeneration bedingte Zone anschließt. Die Infarkte haben (Fig. 732, 733), wenn sie sich auf die Rinde beschränken, eine quadratische oder rechteckige Gestalt entsprechend der Verteilung der parallel aufsteigenden Arteriae interlobulares, wenn sie das Mark mit umfassen, eine keilförmige Begrenzung, weil die Gefäße der Mark-

kegel gegen deren Spitze konvergieren. Die Infarkte prominieren (Fig. 731, 732) in den ersten Tagen etwas über die Oberfläche der Niere, dann sinken sie allmählich ein, weil das tote Gewebe langsam verflüssigt und *aufgesaugt* wird. In die Randabschnitte der Infarkte wächst aus den angrenzenden Teilen Bindegewebe hinein, doch nicht entfernt soviel, daß es das resorbierte tote Gewebe an Masse ersetzte. Daher bleibt schließlich eine tiefe, meist trichterförmig absinkende, zackige Einziehung (Fig. 734) zurück, in deren Grund man anfangs noch gelbe

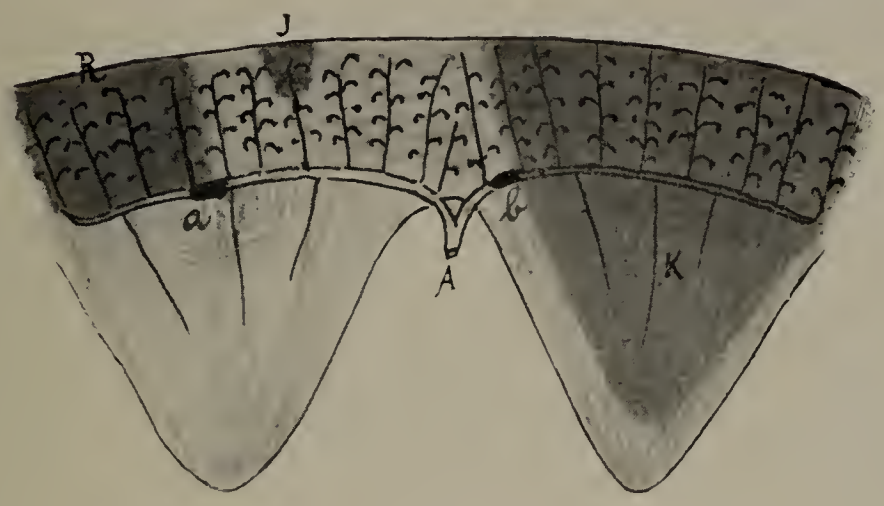

Fig. 733.

Schema über Niereninfarkt. *A* Arteria renalis. Bei *R* ist durch die Verstopfung der Arterie bei *a* ein rechteckiger Bezirk, entsprechend dem Verbreitungsgebiet der Arteriolae interlobulares, außer Zirkulation gesetzt, bei *J* ein kleinerer ähnlich geformter Herd. *K* stellt einen durch Verschluß der Arterie bei *b* entstandenen Rinden- und, in Keilform, auch das Mark umfassenden Herd dar.

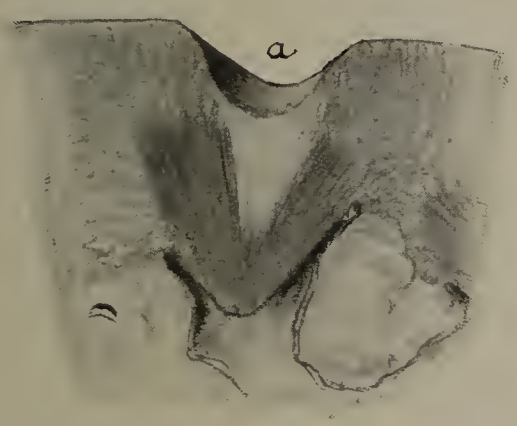

Fig. 734.

Embolische Narbe *a* der Niere auf der Schnittfläche. Von der narbigen Einsenkung zieht ein keilförmiger weißer bindegewebiger Zug in den Markkegel hinein.

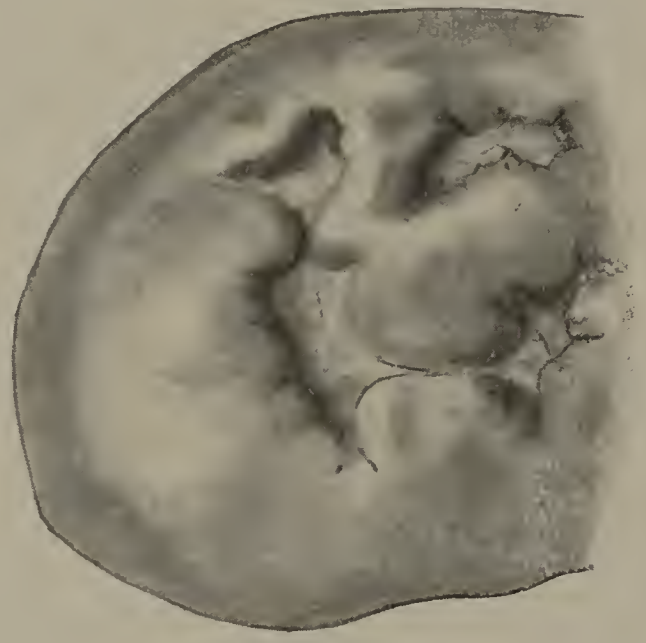

Fig. 735.

Embolische Narben der Niere. Man sieht drei tiefe, unregelmäßige narbige Einziehungen, von denen zwei durch eine schmale Furche zusammenhängen.

Reste der Nekrose, später nur graues Bindegewebe sieht. Die Größe der Narben (Fig. 735), die tief in die Substanz hineingehen, hängt vom Umfange des Infarktes ab. Es können zahlreiche kleinere und größere Narben vorhanden sein.

Über die Folgen des langsamen Gefäßverschlusses durch Arteriosklerose s. u. die arteriosklerotische Narbenniere.

b) Störungen im venösen Gebiet.

Bei Verlegung der Venen, meist durch Thrombose, bei lokalen und allgemeinen Infektionen entsteht hochgradige Stauung, die sich bei langsamem Verschluß durch Erweiterung von Kollateralbahnen wieder ausgleicht, bei rascher Obliteration zur hämorrhagischen Infarzierung führt.

Bei allgemeiner venöser Stauung hat die Niere, zumal die Marksubstanz, eine dunkelbraunrote Farbe und eine ungewöhnlich feste Konsistenz, weil das interstitielle Bindegewebe auch in den Markkegeln sich etwas verbreitert und verdichtet. Manchmal findet man fettige Entartung in der Rinde.

Die Oberfläche der Niere zeigt in den höchsten Graden *feinste Einziehungen*, die den Schaltstücken der Harnkanälchen entsprechen. Denn diese Kanalabschnitte (Fig. 736), die von den Venen umsponnen werden, atrophieren (vgl. d. Leber), das Bindegewebe nimmt zu, ohne aber den frei werdenden Raum ganz auszufüllen. Wenn dann nach dem Tode das Blut die Gefäße nicht mehr



Fig. 736.

Schema zur Demonstration der Stauungsniere. *G* Glomeruli, *T T* Tubuli contorti, *S S* Schaltstücke. *V V* Venen, die sehr stark blutgefüllt und erweitert sind. Sie bewirken eine Atrophie der Schaltstücke und ihrer Umgebung und dadurch (in der rechten Hälfte) ein Einsinken der Oberfläche.

ausfüllt, erscheinen die Bezirke eingesunken. Durch diese gleichmäßig verteilten kleinen Einziehungen der Oberfläche entsteht eine entfernte *Ähnlichkeit mit einer feinhöckerigen Schrumpfniere.*

3. Abnorme Ausscheidungsvorgänge der Niere und die von ihnen abhängigen Veränderungen.

Substanzen, die in zu großer Menge im Harn gelöst sind, fallen manchmal in fester Form innerhalb der Niere aus.

a) **Kalk** kann sich (nach Resorptionsprozessen am Knochensystem), zumal im Alter, im Lumen der Harnkanälchen der *Markkegel*, auch im Interstitium körnig niederschlagen (»Kalkmetastasen«) und eine weiße radiäre Streifung bedingen: **Kalkinfarkt.**

b) Zweitens können **Harnsäure** bzw. harnsaure Salze an dem *gleichen Ort* in Gestalt körniger Zylinder die Lumina der Harnkanälchen erfüllen: **Harnsäureinfarkt.** Der Markkegel ist radiär gestreift, die Farbe gelb bis ziegelrot. In den Harnkanälchen findet man radiär gestreifte, anisotrope Kügelchen aus harnsaurem Ammonium.

Die Veränderung findet sich hauptsächlich bei Kindern in den beiden ersten Lebenswochen, kommt angeblich aber auch bei Totgeborenen vor und ist demgemäß nicht sicher in dem Sinne zu verwerten, daß die mit ihm behafteten Kinder gelebt haben müßten. Aus besonderen Gründen kann auch noch später ein Harnsäureinfarkt entstehen (bei Gicht, Leukämie).

Bei der *Gicht* findet sich in hochgradigen Fällen eine Abscheidung von Harnsäurenadeln und tafelförmigen Kristallen (ursprünglich im Lumen der Harnkanälchen) in zahlreichen kleinen Herdchen in der Marksubstanz, in denen das Nierengewebe nekrotisch wurde. In der Um-

gebung der Harnsäurekristalle finden sich Fremdkörperriesenzellen und entzündliche Vorgänge, die auch in der Rinde vorhanden sein und zu Schrumpfungen führen können. Makroskopisch sind diese Herdchen nur wenn sie groß und zahlreich sind als feinste weiße Fleckchen zu erkennen.

c) Auch der **Gallenfarbstoff** kann sich ausscheiden. Bei Ikterus neonatorum sehen wir ihn gleichzeitig mit Harnsäure, aber auch ohne sie. Die Markkegel erscheinen orangerot gestreift. Mikroskopisch finden wir körnige oder kristallinische, gelbe, zylindrische Massen (»*Bilirubininfarkt*«). Bei **Ikterus** schlägt sich der Farbstoff gern im Lumen der Rindenkanäle körnig nieder, während zugleich die Epithelien bestimmter Abschnitte der Tubuli contorti mit feinsten gelben Körnchen durchsetzt sind. Die Niere erscheint makroskopisch gelb, braungelb, in der Rinde auch hell- bis dunkelgrün gefärbt. Die Epithelien werden oft nekrotisch (Fig. 86).

d) Zu festen intrakanalikulären Abscheidungen führt ferner auch **Hämoglobin**. Wenn rote Blutkörperchen im Blute aufgelöst werden (z. B. durch chlorsaure Salze), tritt Hämoglobin in den Harn über (*Hämoglobinurie*). Es wird als gefärbter Eiweißkörper *durch die Epithelien der gewundenen Harnkanälchen ausgeschieden.* Dabei kommt es zu schwerer Schädigung der Harnkanälchenepithelien. Das Hämoglobin gerinnt dann in ihnen und gelangt, vermischt mit Zerfallsprodukten der Epithelien, in das Lumen der Harnkanälchen, wo es in Form von Tropfen und körnigen oder homogenen, gelbbraunen, zylindrischen Massen teils schon in der Rinde (s. u.), teils erst im Mark zu sehen ist: *Hämoglobininfarkt.* Die Niere erscheint makroskopisch mehr oder weniger braun, in den Markkegeln braun gestreift.

e) Von *Silber*niederschlägen war schon oben (Argyrie) die Rede.

f) Eine mit dem Harn die Niere sehr häufig verlassende Substanz ist **Eiweiß.** Der Vorgang heißt »**Albuminurie**«. Die wichtigste und anfangs alleinige Durchtrittsstelle des Eiweißes ist der Glomerulus, dessen Kapillarwandungen unter dem Einfluß der verschiedenen Schädlichkeiten durchlässig werden. Bei schwerer Schädigung gelangt später Albumen auch durch die Wandungen der Harnkanälchen in deren Lumen hinein. In beiden Fällen fließt es hier zum Teil mit dem Harn ab, zum anderen Teil gerinnt es, und zwar zunächst in Gestalt körniger, dann homogen werdender **Zylinder (hyaliner Zylinder)**, die auch im Harn erscheinen. Die Gerinnung erfolgt hauptsächlich in den Schleifen und Schaltstücken, aber auch in anderen Teilen, besonders bei Stagnation des Harns. Andere Zylinder entstehen durch Ausscheidung konfluierender kolloider Tropfen aus den Harnkanälchenepithelien.

Den Gerinnungszylindern können sich Blutkörperchen, desquamierte Zellen und eventuell Leukozyten beimengen, so daß unter Umständen zellige Zylinder entstehen, die auch im Harn erscheinen können (s. Nephritis).

4. Regressive Veränderungen.

a) Die geringfügigste Veränderung ist die **trübe Schwellung** (s. Allg. Teil).

b) Die **fettige Degeneration** (Fig. 737) der Niere betrifft am intensivsten die protoplasmareichsten und empfindlichsten Zellen, die Epithelien der gewundenen Kanäle, in geringerer Intensität aber häufiger

und sehr oft *allein für sich* die Schaltstücke und Schleifen (z. B. bei Diphtherie). Die Tubuli contorti werden immer dann befallen, wenn in ihnen eine giftig wirkende Substanz, z. B. Galle, zur Ausscheidung gelangt. Doch degeneriert dabei oft nicht das Kanälchen seiner ganzen Länge nach, sondern nur *teilweise*, weil auch in ihm wieder eine funktionelle Verschiedenheit der einzelnen Abschnitte besteht. Auch das Epithel der Glomeruli und der geraden Kanäle kann entarten. Die fettige Degeneration ist eine Folge von chronisch anämischen Zuständen, Stauung, Intoxikationen (Phosphor-, Arsen-, Karbolsäure-, Jodoformvergiftung), Autointoxikationen (Diabetes), und manchen Infektionen (Diphtherie, Pneumonie, Typhus usw.). Sie gesellt sich ferner zur Amyloidentartung und zu den Entzündungen. Die fettig entartete Nierenrinde kann bei intensiver Degeneration gleichmäßig trüb hellgelb aussehen. Sie hebt sich deutlich von den Markkegeln ab. Meist ist die Niere wegen der an bestimmte Abschnitte gebundenen fettigen Degeneration durch kleine zackige Fleckchen gelb gesprenkelt (Fig. 737).

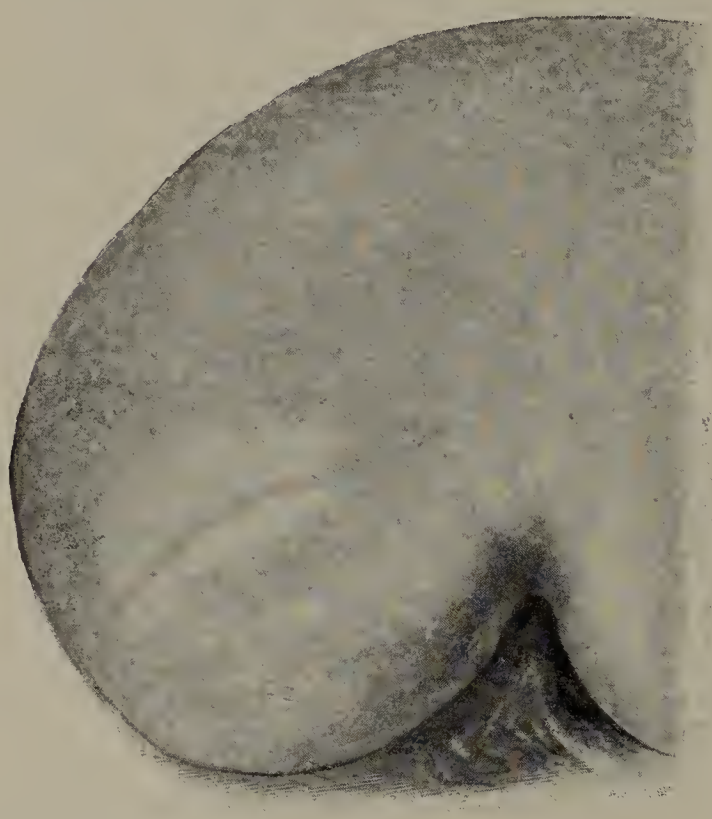

Fig. 737.

Ausgesprochene fleckige fettige Degeneration der Niere. Man sieht auf ihrer Oberfläche zahllose helle (gelbweiße) zackige Fleckchen, die den degenerierten Teilen entsprechen.



Fig. 738.

Altersatrophie der Niere. Die Rinde ist auf $1^1/_2$—2 mm reduziert, die Markkegel sind noch gut erhalten.

Geringere Grade sind makroskopisch nicht leicht zu erkennen. Es handelt sich bei der herdförmigen *irregulären* Verfettung oft um eine anisotrope Cholesterinesterverfettung, während die diffuse, reguläre oder *systematische* Verfettung durch Neutralfett erfolgt.

c) Die dritte Entartung, die **amyloide**, ist in der Niere häufig als Teilerscheinung allgemeiner Amyloidentartung. Über ihr Verhalten siehe Allg. Teil. Mit ihr verbindet sich gern eine ausgesprochen *fleckige* fettige (lipoide) Degeneration, die Harnkanälchen und in einer sonst nicht vorkommenden Ausdehnung auch das Interstitium umfaßt und die (meist vergrößerte) Niere so ausgesprochen weiß (weißgelb) und auffallend zackig gesprenkelt erscheinen läßt, daß man daraus schon die amyloide Veränderung erschließen kann. Mit der Entartung ist manchmal auch eine zu Schrumpfungen führende Entzündung verbunden, die von der toxischen oder bakteriellen Einwirkung der zur Amyloiddegeneration führenden primären Krankheit oder einer infektiösen Komplikation abhängt.

d) Über Glykogen in den Harnkanälchenepithelien bei Diabetes s. Allg. Teil.

e) **Nekrose** (Fig. 86, 88) kommt, außer in anämischen Infarkten, als Folge von *Intoxikationen* vor, und zwar meist im Epithel der gewundenen Harnkanälchen (bei Cholera, schwerem Ikterus, Gicht und Diabetes, Sublimatvergiftung, diffusen Nierenentzündungen). Nekrotische Harnkanälchenabschnitte können verkalken, am häufigsten bei Sublimatvergiftung.

f) **Altersatrophie.** Die Niere der Greise ist erheblich verkleinert, zäher in der Konsistenz, durch zahllose feinste Närbchen uneben. Die Einziehungen entsprechen den Schaltstücken, die im venösen Gefäßgebiet liegen und ebenso atrophieren, wie bei venöser Stauung. Die atrophischen Stellen sinken ein, denn das etwas zunehmende Bindegewebe füllt den frei werdenden Raum nicht ganz aus. Auf der Schnittfläche sieht man Verschmälerung der Rinde (Fig. 737). Sie kann bis auf $1^1/_2$—2 mm reduziert werden. Meist sind auch die Markkegel atrophisch. —

Die degenerativen Veränderungen der Niere (mit Ausnahme der senilen Atrophie) werden, zumal vom Kliniker, der bei ihnen Albuminurie und in hochgradigen Fällen auch Wassersucht feststellt, gern unter der Bezeichnung **Nephrose** zusammengefaßt. Es gibt auch Nephrosen (sogenannte »genuine«) ohne nachweisbare Ätiologie. Man denkt bei ihnen an nicht erkannte Vergiftungen oder an latent verlaufende Infektionen. Da alle solche Einwirkungen gleichzeitig Entzündung erregen können, so bestehen Beziehungen der Nephrose zur Nephritis (s. u.).

5. Entzündungen der Niere. Nephritis.

Entzündungen sind nach den früheren Erörterungen *Abwehrvorgänge*. Eine Nierenentzündung, **Nephritis**, liegt daher nur dann vor, wenn solche Vorgänge (Hyperämie, Exsudation und Proliferation) in der Niere als Antwort auf die angreifenden Schädlichkeiten und ihren Effekt, die primäre Gewebsalteration, Platz greifen.

Entzündungen der Niere können auf zwei Wegen zustande kommen. *Erstens* vom *Blutstrome* aus, und zwar so, daß durch seine Vermittlung entweder Bakterien oder Gifte in das Organ hineingelangen. *Zweitens* vom *Nierenbecken* aus, indem in ihm vorhandene Bakterien durch die geraden Harnkanälchen in die Markkegel und von da aus weiter in die Rinde eindringen. Die *hämatogenen*, nur durch Toxine aller Art oder auch durch überall verteilte Bakterien bewirkten Entzündungen können sich mehr oder weniger *gleichmäßig* (wie man gern sagt »diffus«) auf die Niere ausdehnen oder bei embolischer Verschleppung der Bakterien *herdförmig* auftreten. Die vom Nierenbecken aus entstehenden Entzündungen sind stets herdförmig.

a) Die hämatogene diffuse Nephritis: der Morbus Brightii.

Unter Nephritis kurzweg verstehen wir die *hämatogenen, gleichmäßig* (»diffus«) in der Niere sich verteilenden Entzündungen. Sie entstehen akut bei Infektionskrankheiten (Scharlach Masern, Diphtherie, Angina, Pneumonie, Erkältung usw.), ferner ohne akuten Beginn bei Intoxikationen (z. B. durch Blei), bei Autointoxikationen (Gicht), sehr oft aber

ohne nachweisbare Ätiologie. Hier sind dann wohl meist latente oder längst abgelaufene Infektionen maßgebend.

Die richtige Beurteilung dieser Nephritiden gehört zu den schwierigsten Aufgaben der Pathologie. Das liegt vor allem daran, daß jene Abwehrvorgänge niemals allein vorhanden sind, daß sie oft wenig hervortreten und daß mit ihnen sich regressive Veränderungen kombinieren, die häufig weit mehr als sie ins Auge fallen (»parenchymatese« Nephritis, so daß sich manchmal keine scharfe Grenze gegen die rein degenerativen Nephrosen (s. o.) ziehen läßt. Auch wechseln die als entzündlich anzusehenden Vorgänge sehr in ihrer Intensität. Dazu kommt, daß die Nephritis sehr gern chronisch verläuft und *daß sich währenddessen das makroskopische und mikroskopische Bild und die klinischen Erscheinungen vielfach ändern.* Diese Vielgestaltigkeit hat das Bedürfnis nach Einteilung geweckt. In weitaus den meisten Fällen liegt aber dem vielgestaltigen Bilde ein entzündlicher Vorgang an den Glomerulis zugrunde, so daß sich der Begriff der hämatogenen diffusen Nephritis bis auf wenige Ausnahmen mit dem der **Glomerulonephritis** fast vollkommen deckt. Diese kann im akuten Stadium tödlich enden oder ausheilen, sie kann in ein subakutes und chronisches Stadium übergehen, in dem das Bild namentlich durch hinzutretende nephrotische Veränderungen an den Tubulis kompliziert wird, und schließlich kann sich aus diesem Stadium das Bild *der sekundären Schrumpfniere* entwickeln.

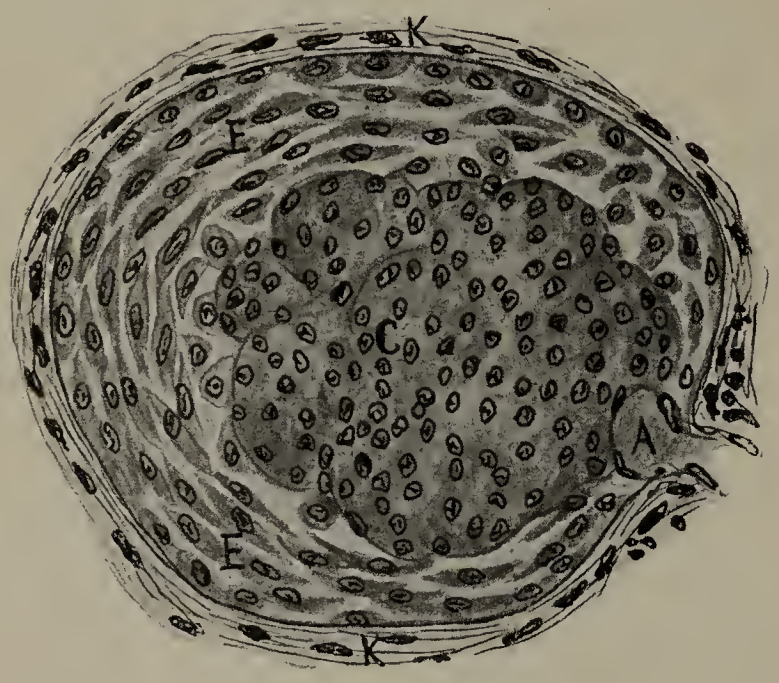

Fig. 739.

Glomerulonephritis. Der Kapselraum ist durch konzentrisch geschichtete desquamierte Epithelien *E* ausgefüllt. *K* Kapsel, *A* Vas afferens.

Im akuten Stadium bietet die Glomerulonephritis makroskopisch nur wenig Charakteristisches: Die Niere ist etwas größer, die Kapsel gut ablösbar, die Oberfläche blutreich, ebenso die Schnittfläche, auf der sich Mark und Rinde gut voneinander abgrenzen lassen und die Rinde zuweilen die Glomeruli als kleine, leicht prominente Knötchen hervortreten läßt. Bei der mikroskopischen Untersuchung fällt schon bei schwacher Vergrößerung der starke Zellgehalt der Glomeruli und die dadurch bedingte völlige Ausfüllung der Kapselräume durch die Glomeruli auf. Der Zellreichtum wird hervorgerufen durch zahlreiche polymorphkernige Leukozyten (Oxydasereaktion!) und durch gewucherte Endothelien innerhalb der Schlingen der Glomeruli, die infolgedessen keine oder nur ganz vereinzelte rote Blutkörperchen enthalten (Fig. 740). Bei diesem mikroskopischen Befunde an sämtlichen Glomerulis erscheint es von vornherein ausgeschlossen, daß das Blut, das klinisch im Urin nachzuweisen ist, und das sich mikroskopisch auch in den abführenden Harnkanälchen in Form von Blutzylindern vorfindet, aus den Glomerulis stammt. Man findet vielmehr stets diapedetische Blutaustritte aus den umspinnenden Kapillaren zwischen den gewundenen Harnkanälchen und kann die roten Blutkörperchen häufig von den Kapillaren bis in das Lumen der Harn-

kanälchen hinein verfolgen. Weitere Veränderungen sind im akuten Stadium in der Regel nicht anzutreffen.

Ist der Prozeß zur Zeit des Todes bereits weiter vorgeschritten, so treten schon makroskopisch stärkere Veränderungen in die Erscheinung.

Die Nieren sind größer als sonst, die Kapsel löst sich leicht von der glatten, anfangs dunkelroten, später grauroten oder grauen Oberfläche, die oft durch kleinste Blutungen rot gefleckt ist oder eine gelbweiße, meist nicht sehr deutliche Sprenkelung aufweist. Auf der Schnittfläche ist die Rinde (bei Erwachsenen) bis zu 1 cm und darüber verbreitert, feuchter als sonst, je nachdem ebenfalls mit Blutungen und gelbweißen Fleckchen (fettiger Degeneration) durchsetzt. Die Glomeruli treten meist, zumal bei schräger Beleuchtung, als feine graue Körnchen über die Schnittfläche vor. In solchen Nieren findet man mikroskopisch zunächst im Gegensatz zu dem ganz akuten Stadium die Glomeruli wieder erheblich abgeschwollen, so daß die Kapselräume deutlich hervortreten. In diesen ist ein Exsudat aufgetreten, das nach seiner verschiedenen Zusammen-

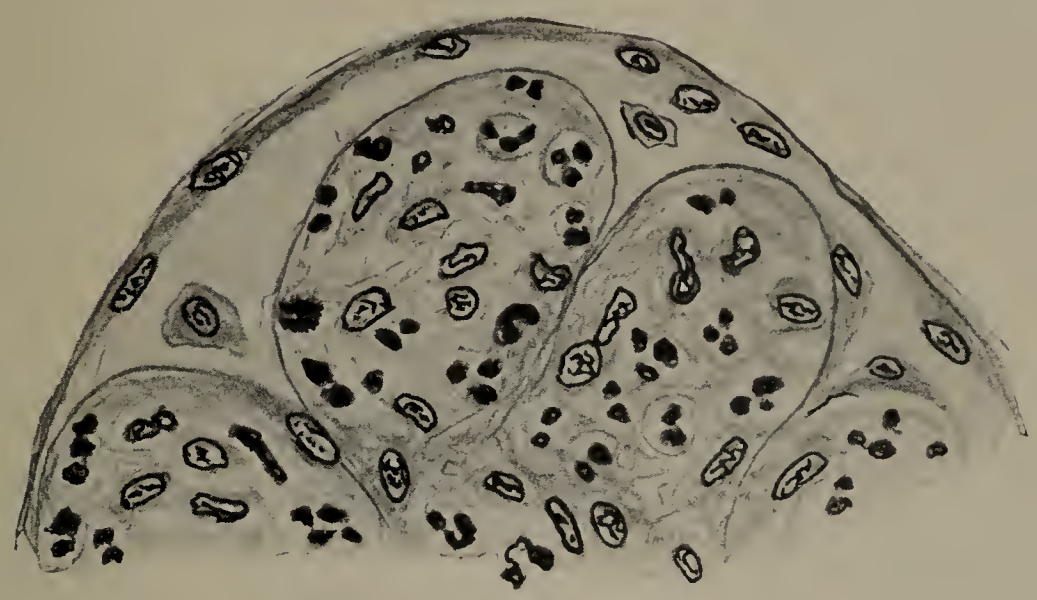

Fig. 740.

Ausfüllung der Kapillarschlingen eines Glomerulus durch Leukozyten und Endothelien bei akuter Nephritis. Schwellung und leichte Desquamation des Kapselepithels.

setzung dem Entzündungsprozesse seinen Stempel aufdrückt. Einmal zeigt sich Schwellung und Desquamation des Knäuel- und Kapselepithels. Im Kapselraum findet man geronnenes Eiweiß, in dem abgestoßene Epithelien liegen können (Fig. 740). Nicht selten, vor allem nach Scharlach, kann die Wucherung und Ablösung des Epithels so lebhaft werden, daß der Kapselraum ausgefüllt und der Kapillarknäuel entsprechend verkleinert wird. Die Zellen schichten sich zwiebelschalenartig (Fig. 739) und bilden im Schnitt halbmondförmige, bzw. ringförmige, konzentrisch gestreifte Massen. Sie machen aus mechanischen Gründen die Abscheidung des Harnwassers unmöglich und bedingen dadurch **Anurie**. Man kann in solchen Fällen von einem *desquamativen Katarrh* der Glomeruli sprechen.

In anderen Fällen tritt die Wucherung und Desquamation der Epithelien ganz zurück hinter der Abscheidung von Fibrin in der eiweißhaltigen Flüssigkeit (*fibrinöse Glomerulitis*) oder hinter der Emigration von Leukozyten in den Kapselraum (*eitriger Katarrh der Glomeruli*).

Mit den Veränderungen der Glomeruli, die stets für Eiweiß durchlässig werden, damit zur Albuminurie und zur Bildung *hyaliner Zylinder*

führen, verbinden sich nun die der übrigen Rinde (*Glomerulonephritis*). Sie bestehen in akuten Fällen in einem mehr oder weniger hervortretenden *entzündlichen Ödem* und in einer *Emigration* von Leukozyten in das Interstitium, besonders in die Umgebung der Glomeruluskapseln (auch in sie) und der Schaltstücke. Das Bindegewebe beteiligt sich durch eine meist nur geringgradige Vermehrung seiner Zellen. Dauert der Prozeß etwas länger, so verschwinden die Leukozyten und manchmal, nach akuten Kinderinfektionskrankheiten (Scharlach), tritt eine dichte *rundzellige Infiltration* an die Stelle, die sich hauptsächlich *in der Umgebung der Blutgefäße* lokalisiert, gegen die Markkegel intensiver wird

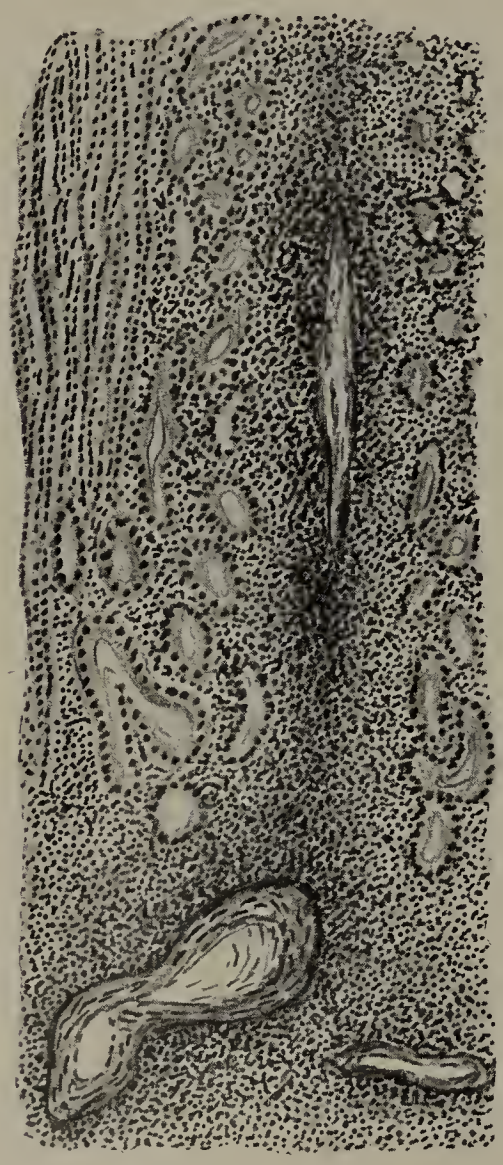

Fig. 741.

Scharlachnephritis. Median ein periarterieller Streifen starker zelliger Infiltration, der nach unten in die Infiltration um die Stammarterien an der Grenze des Markes übergeht. Die Infiltration setzt sich seitlich zwischen die gewundenen Kanäle fort (s. Fig. 742, 743).



Fig. 742.

Etwa 8 Tage alte akute Scharlachnephritis (Kind). In der Rinde sieht man weißgraue Fleckchen, die gegen die Markkegel hin an Zahl und Umfang zunehmen, zu radiären Streifen sich vereinigen und an der Grenze gegen das Mark auch seitlich konfluieren. Sie entsprechen einer dem Gefäßverlauf folgenden zelligen Infiltration (vgl. Fig. 743).

Fig. 743.

Nephritis nach Scharlach. Kindliche Niere. Die Rinde erscheint durch grauweiße radiäre Züge, die einer ausgesprochenen perivaskulären Zellinfiltration entsprechen, radiär gestreift (vgl. Fig. 742).

und offenbar den Lymphbahnen folgt (Fig. 741). Schon mit bloßem Auge kann man die Züge als weißgraue längliche Fleckchen und radiäre Streifchen erkennen, die an der Grenze von Rinde und Mark vielfach konfluieren (Fig. 742 u. 743).

Zu der Glomerulonephritis und den interstitiellen Veränderungen gesellen sich *Degenerationen am Epithel*, das trübe Schwellung zeigen, fettig entarten, hydropisch quellen, nekrotisch werden und sich ablösen kann. Dann bildet es für sich allein oder mit Eiweiß zellige oder auch granulierte Zylinder. Nicht selten kommt es zu *Blutungen*, die nunmehr hauptsächlich durch die Glomeruli erfolgen. Das Blut fließt von da in die

Harnkanälchen und kann sie auf längere Strecken ausfüllen. Es gibt aber auch in diesem Stadium *interstitielle* Blutungen.

Diese akuten Prozesse können zur *Heilung* gelangen, wenn sie nicht zu hochgradig waren. Die Kapillarschlingen der Glomeruli erholen sich, lassen kein Eiweiß mehr durch, die Desquamationsprozesse hören auf, für das degenerierte und abgestoßene Harnkanälchenepithel bildet sich durch Vermehrung nicht oder nur wenig geschädigter Zellen neues Epithel, die exsudativen Vorgänge im Interstitium bilden sich zurück.

Oder die akuten Prozesse führen zum Tode entweder wegen ihrer Heftigkeit oder wegen der übrigen Körperveränderungen (der Allgemeininfektion) oder wegen besonderer Komplikationen. Dann findet man eben die *Glomerulonephritis* in verschiedenen Intensitätsgraden.

Oder der Prozeß gewinnt eine längere (subakute) oder eine lange (chronische) Dauer, wenn er von vornherein weniger heftig einsetzte. Eine Heilung wird immer unwahrscheinlicher, der Tod erfolgt bald früher, bald später (nicht selten erst nach vielen Jahren). Dann handelt es sich um eine *zunehmende* **Degeneration**, der sich ein fortschreitender, zur erheblichen Verkleinerung des Organes führender **Schrumpfungsprozeß** anschließt.

Dabei dauert die Entartung des Epithels an oder nimmt noch zu. Die Interstitien sind entzündlich-ödematös verbreitert, meist nur mäßig kernreich. An den Glomerulis sieht man Desquamation und Degeneration des Epithels, Ansammlung von Zellen im Lumen, hyaline Wandverdickung einzelner oder vieler Schlingen, sowie Organisationsvorgänge des Exsudats im Kapselraum, die von dem Kapselbindegewebe ausgehen und ebenso wie die epithelialen Wucherungen zur *Halbmond*-Bildung, ferner zu Verwachsungen der Schlingen mit der Kapsel und schließlich zur völligen Obliteration des Kapselraumes führen. Die Niere erscheint makroskopisch groß, glatt, meist sehr blaß (*große weiße Niere*) oder diffus gelb (*große gelbe Niere*, *Butterniere*) oder besonders häufig gelb gesprenkelt durch fleckige Fettentartung (*gelb gesprenkelte Niere*) oder durch kleinste Blutungen *rot gesprenkelt* (*große bunte Niere*). Die Rinde ist auf der Schnittfläche breiter als sonst, je nachdem blaß oder diffus gelb oder gelb gesprenkelt, die normale Zeichnung verwischt. Diese schweren, vorwiegend degenerativen, wenig entzündlichen Zustände führen wohl stets als solche zum Tode.

Treten die degenerativen Veränderungen an den Tubulis weniger hervor, so daß das Leben des Individuums nicht durch sie beendet wird, so kann der Prozeß an den Glomerulis weiter fortschreiten und damit die Glomerulonephritis in ihr Endstadium, das der *sekundären Schrumpfniere*, überführen. Durch die genannten proliferativen Vorgänge an den Glomerulis und an der Kapsel, denen sich Hyalinisierungen der neugebildeten Produkte anschließen, kommt es zur Verödung und Schrumpfung der ganzen Malpighischen Körperchen (Fig. 744). Diese Außerfunktionsetzung der Glomeruli zieht eine *Inaktivitätsatrophie* der zugehörigen Harnkanälchen nach sich, an deren Stelle sich als Ersatzwucherung ein bald in narbige Schrumpfung übergehendes Granulationsgewebe vom Interstitium aus setzt. Der ganze Vorgang führt zu einer Schrumpfung der Niere um die Hälfte und mehr. Die Oberfläche erscheint unregelmäßig höckerig; die verschieden großen prominenten Höcker von graugelber Farbe werden von tieferliegenden, meist dunkelgrauroten Narbenzügen voneinander

getrennt. Auf der Schnittfläche erscheint die Rinde im ganzen verschmälert, den Granula entsprechend weniger als an den narbigen Partien.

Die *Schrumpfung* kommt zustande durch *Verödung* und *Verkleinerung* der meisten *Glomeruli*, durch Untergang und Verschwinden von Harnkanälchen und den damit verbundenen Kollaps des Gewebes und durch narbige *Retraktion* des stets nur mäßig gewucherten *Bindegewebes*.

Bei Verödung der Glomeruli wird die bindegewebige Kapsel dicker, faseriger und konzentrisch gestreift, der Kapselraum wesentlich enger oder völlig obliteriert. Der Glomerulus wird entsprechend kleiner, verliert seine Epithelien mehr und mehr, die Wand seiner Kapillaren wird hyalin verdickt, ihr Lumen enger bis zur völligen Unwegsamkeit, die Schlingen verkleben untereinander und mit der Kapsel. So entsteht schließlich ein kleines undurchgängiges, homogenes Körperchen (Fig. 744) mit vereinzelten übriggebliebenen Kernen.

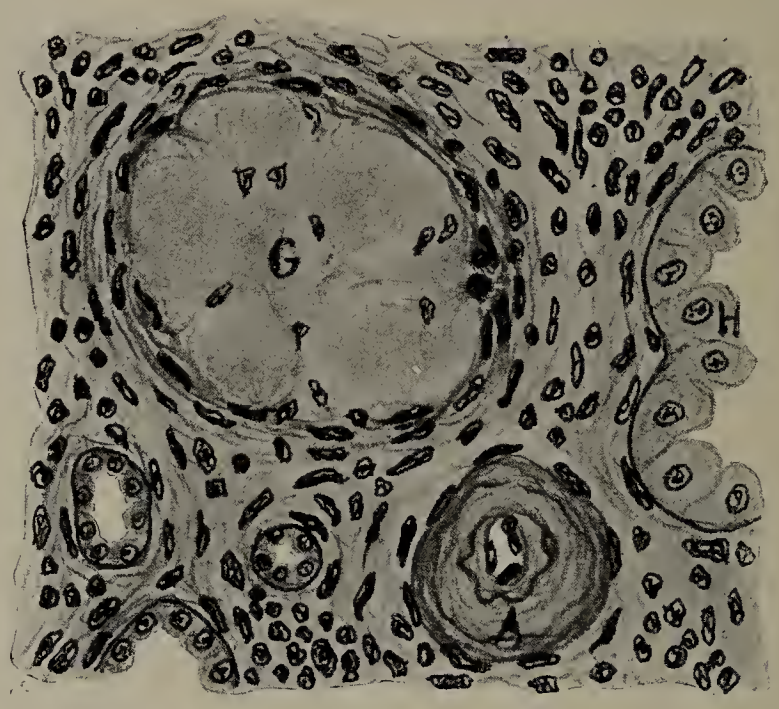

Fig. 744.

Schrumpfniere. *G* Geschrumpfter Glomerulus in verbreitertem zellreichen Bindegewebe. *A* verdickte und endarteriitisch verengte Arterie. Links unten verengte Harnkanälchen, rechts ein unverändertes.

Die Harnkanälchen, soweit sie nicht durch den Untergang des Epithels und durch die Inaktivitätsatrophie ganz schwinden, werden in dem mäßig vermehrten, anfangs kernreichen, später mehr faserigen Bindegewebe enger, verlieren das Lumen und bilden schließlich nur noch Gruppen weniger Zellen bzw. Kerne, denen man kaum noch ansieht, daß es einmal Harnkanälchen waren.

Das Bindegewebe nimmt niemals entfernt den Raum ein, den früher die Harnkanälchen beanspruchten, daher rücken die verkleinerten Glomeruli viel enger aneinander als vorher, und die Gesamtmasse des Gewebes wird viel geringer. Daraus (und aus der Glomerulusschrumpfung) erklärt sich die Verschmälerung der Rinde.

Andere Kanälchen werden weiter. In ihnen sammelt sich eiweißhaltiger Harn an, der meist gerinnt und, wie auch in nicht erweiterten Kanälchen, hyaline Zylinder bildet. Nicht selten kommt es auch so zu umschriebenen kleinsten bis erbsengroßen (selten größeren) Zysten, die ebenfalls durch geronnene Eiweißmassen (Kolloidkugeln mit konzentrischer Streifung) ausgefüllt sein können.

Die *Arterien* zeigen Veränderungen im Sinne der Wandhypertrophie; doch gesellen sich häufig atherosklerotische Prozesse hinzu, die bis in die kleinsten Arteriolen hinein reichen können. Außerdem findet sich im Spätstadium eine oft weitverbreitete Endarteriitis proliferans s. obliterans der Vasa afferentia verödeter Glomeruli.

Alle diese Veränderungen der schrumpfenden Niere verlaufen *niemals völlig gleichmäßig* durch das ganze Organ, *niemals »diffus«*. Das gilt aber auch schon für die akuten und subakuten Entzündungen. Die interstitiellen Prozesse (Emigration, Blutung, zellige Infiltration, Proliferation) finden sich (Fig. 745) *zugweise* (im Durchschnitt fleckweise) um die Gefäße. So z. B. besonders deutlich die zellige Infiltration (nach Scharlach usw.), die sich in radiär (von der Oberfläche zum Mark) verlaufenden Streifen auffallend abhebt (Fig. 741). Von da aus läßt sich

Fig. 745.

Schema der histologischen Verhältnisse einer Schrumpfniere. Schnitt senkrecht zur Oberfläche. *G G* die vorspringenden Granula, *EE* die Einziehungen zwischen ihnen. Von diesen Einziehungen gehen radiär in die Rinde Züge hinein, in denen die Glomeruli geschrumpft (bei *S*) und die Harnkanälchen durch das gewucherte Bindegewebe komprimiert sind. Die dazwischen liegenden Züge sind noch relativ normal mit erhaltenen Glomerulis *a*.

die Entzündung auf die Umgebung der anstoßenden Glomeruli und der Schaltstücke, bei größerer Intensität auch zwischen die gewundenen Kanäle, aber an Stärke abnehmend, verfolgen. Diese Anordnung erklärt sich nach Ribbert daraus, daß die entzündungerregenden toxischen Substanzen, nachdem sie aus dem Blute und nach ihrer gemeinsam mit Wasser aus den Harnkanälchen (Schaltstücken) erfolgten Resorption in die Lymphe gelangten, auf den die Blutgefäße umgebenden Lymphbahnen abfließen und von ihnen aus wirken. Sie macht sich mit zunehmender Dauer der Nephritis immer mehr geltend, weil in den entzündeten Zügen das Bindegewebe zunimmt, die Harnkanälchen schwinden, die Glomeruli schrumpfen (Fig. 745). Da nun in diesen Zügen das Gewebe im ganzen erheblich an Volumen verliert, so muß sich das da, wo sie an die Oberfläche anstoßen, in Vertiefungen geltend machen, und da das wegen der gleichmäßigen Verteilung der Arterien in gleichen Abständen geschieht, müßte die Niere eine regelmäßige *Granulierung* bekommen (Fig. 746). Da aber bei der

Glomerulonephritis in der Regel die toxischen Substanzen offenbar nicht überall in gleicher Menge und gleicher Konzentration resorbiert werden, fällt die Schädigung und damit auch die Schrumpfung nicht überall gleichmäßig aus, und es resultiert die oben erwähnte *unregelmäßige*

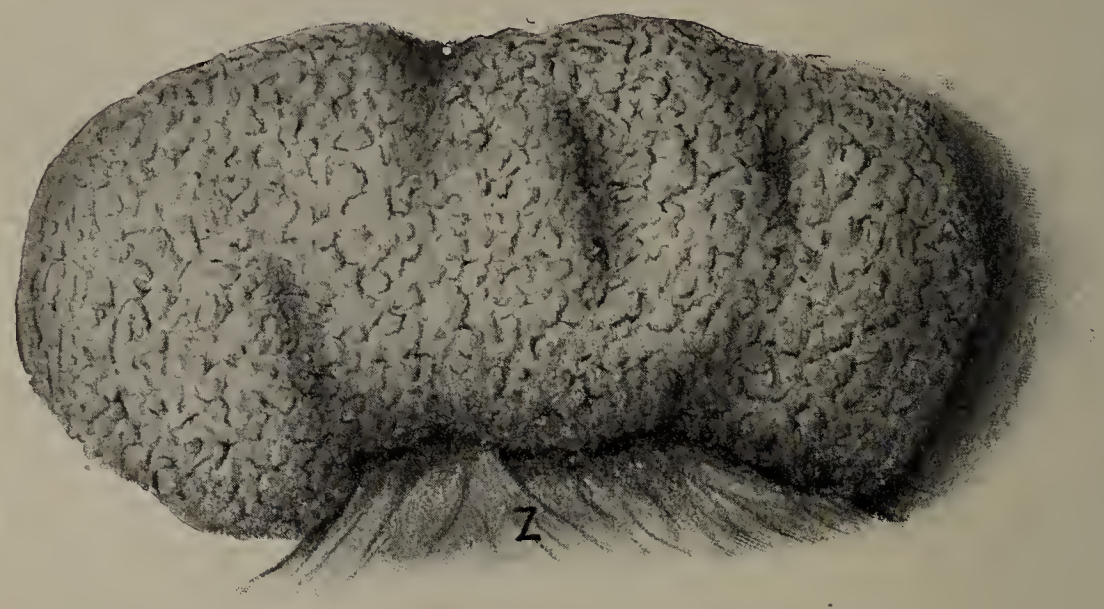

Fig. 746.
Typische Schrumpfniere. Die Oberfläche ist gleichmäßig feinhöckerig. *Z* Abgezogene fibröse Kapsel.

Granulierung bei der sekundären Schrumpfniere. Sie fehlt nur in den seltenen Fällen (glatte Schrumpfniere), in denen die Veränderungen überall (wenn auch nicht *völlig* diffus) vorhanden sind. Und diese Fälle sind selten, weil solche ausgedehnten Entzündungen zum Tode führen, ehe eine deutliche Schrumpfung eingetreten ist. Die *Ungleichmäßigkeit der Entzündung* ist eine Voraussetzung für das Zustandekommen der Granularniere und die oft lange Krankheitsdauer. Die in den vorspringenden Granulis und in den entsprechenden Gebieten der übrigen Rinde noch ganz erhaltenen oder weniger geschädigten, manchmal kompensatorisch-hypertrophischen Glomeruli und Harnkanälchen ermöglichen das Leben lange Zeit.

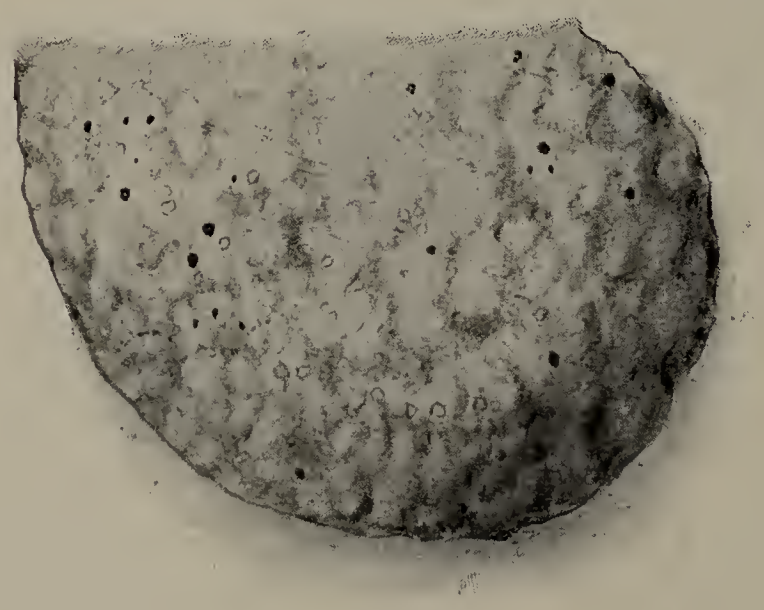

Fig. 747.
Teil einer Schrumpfniere. Die Oberfläche ist durch netzförmig verbundene flache narbige Einziehungen, zwischen denen unregelmäßige Felder prominieren, uneben. Die schwarzen Fleckchen entsprechen ekchymotischen Blutungen.

Je mehr Bakterien beteiligt sind (s. die herdförmige Entzündung) und sich ohne Regel lokalisieren, um so mehr wird die Entzündung in *Herden* wechselnden Umfanges auftreten, und dementsprechend werden auch die Schrumpfungen ungleichmäßiger und die Oberfläche unregelmäßig höckerig (Fig. 747). Doch ist das nicht sehr häufig, weil solche bakteriellen Entzündungen auch wegen der Schwere der Allgemeininfektion besonders gefährlich und meist früh tödlich sind.

Mit der Schrumpfung verbindet sich ferner in einem noch nicht sicher aufgeklärten Zusammenhange eine durch Blutdrucksteigerung (Hypertonie)

vermittelte *Hypertrophie des Herzens*, in erster Linie des linken Ventrikels (s. oben). —

Außer der typischen Glomerulonephritis wird, weit seltener und namentlich im Anschluß an die durch den Streptococcus mitis bedingte Endocarditis lenta, eine *embolische, nicht eitrige Glomerulonephritis* (Löhlein) beobachtet, bei der die Glomeruli, wenn auch in großer Zahl, doch nicht diffus erkranken, und um die embolisch verschlossenen Glomerulusschlingen, deren Wandung und Umgebung in Nekrose übergehen, sich dichte Infiltrate von Leukozyten einstellen (Periglomerulitis). Das makroskopische Bild erinnert sehr an die große bunte Niere. Ob auch bei dieser Form Schrumpfungen zustande kommen, ist unbekannt, da in der Regel die Patienten vor Eintritt des Narbenstadiums an der Allgemeininfektion zugrunde gehen werden. —

Als weitere Form der hämatogenen diffusen Nephritis läßt sich die namentlich bei Scharlach beobachtete *exsudativ lymphozytäre Nephritis* abgrenzen. Bei ihr entspricht das makroskopische, wie mikroskopische Bild der oben (Fig. 741—743) geschilderten Veränderung im Interstitium der Glomerulonephritis, nur fehlen die Prozesse an den Glomeruli. Die primäre Alteration erfolgt hier offenbar in den Wandungen etwas größerer Gefäße. —

An die diffusen entzündlichen Prozesse und die aus ihnen hervorgehenden Granularnieren sollen hier wegen der Schwierigkeit der klinischen und manchmal auch der anatomischen Unterscheidung Schrumpfungsprozesse angeschlossen werden, die nichts Entzündliches an sich tragen, sondern auf *sklerotischen Veränderungen* der Nierenarterien beruhen. Wir sprechen von

arteriosklerotischen Schrumpf- oder besser Narbennieren und von Nierensklerosen.

Die arteriosklerotische Verlegung oder hochgradige Verengung der Nierenarterien muß zu Ernährungsstörungen der zugehörigen Gebiete führen (wegen des langsamen Eintrittes aber nicht zur Nekrose, sondern zur allmählichen [degenerativen] Atrophie der Harnkanälchen und zur Verödung der Glomeruli), während das durch kapillaren sich erweiternden Kollateralkreislauf noch ernährte Bindegewebe erhalten bleibt. Solche untergegangenen Abschnitte sehen mikroskopisch ähnlich aus, wie die Schrumpfungen nach Nephritis. Makroskopisch verraten sie sich auf der Oberfläche durch selten vereinzelte, meist multiple Einziehungen, deren Umfang von der Größe der verschlossenen Gefäße abhängt, zehnpfennigstückgroß und größer sein kann (Fig. 748), aber auch bis zu den kleinsten Vertiefungen heruntergeht. Da die Arteriosklerose sich natürlich niemals nur auf Arterien gleichen, sondern stets auf solche verschiedensten Kalibers erstreckt, so muß die Narbenbildung immer sehr ungleich ausfallen, große und kleine Einziehungen müssen mannigfach miteinander abwechseln (Fig. 749). Die Oberfläche wird **ungleichmäßig uneben: arteriosklerotische Narbenniere.** Sind vorwiegend kleinere Äste verlegt, so kann ein an die unregelmäßige entzündliche Granularniere erinnerndes Bild entstehen.

Man kann meist die feineren Unebenheiten der arteriosklerotischen Niere von denen der entzündlichen Granularniere gut *unterscheiden*. Erstere sind

Vertiefungen in der dazwischenliegenden *ebenen* Oberfläche, letztere sind rundliche *Granula*, die fast ringsherum durch *Furchen* voneinander getrennt sind.

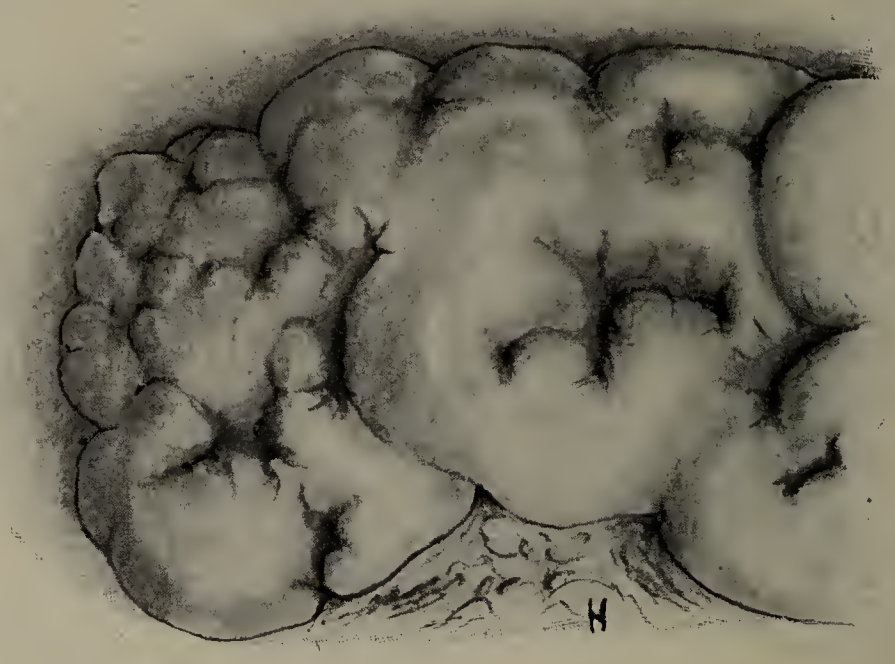

Fig. 748.

Teil einer Niere mit unregelmäßigen narbigen Einziehungen der Oberfläche bei Arteriosklerose.

Es ist möglich, daß eine mit Arteriosklerose versehene Niere in Entzündung versetzt wird, dann kann sich die entzündliche Narbenbildung mit der arteriosklerotischen (natürlich unregelmäßig) kombinieren. Oder es können in entzündeten Nieren Arterienäste ganz obliterieren, so daß ihre Gebiete ausfallen und auch so wieder beide Schrumpfungsprozesse zusammentreffen.

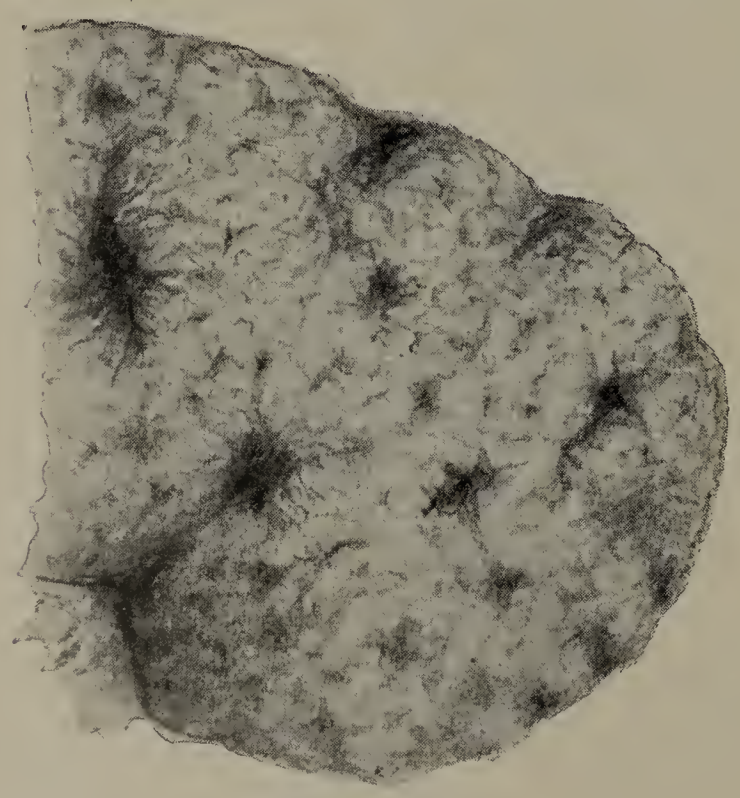

Fig. 749.

Arteriosklerotische Narbenniere. Zahlreiche über die Oberfläche verteilte kleinere und größere unregelmäßige Einziehungen.

Der sklerotische Prozeß an den Nierenarterien kann sich aber auch beschränken auf die feinsten Verzweigungen, die *Arteriolen*, insbesondere auf die Vasa afferentia der Glomeruli. Wir sprechen in solchen Fällen von einer *Arteriolosklerose* und bezeichnen den durch sie bedingten Schrumpfungsprozeß als *Nierensklerose* oder **Nephrocirrhosis arteriolosclerotica**, die sich in ihren Endstadien deckt mit der alten **genuinen Schrumpfniere.** Ob die zugrunde liegende Veränderung der Arteriolen der Atherosklerose größerer Äste entspricht, ist zweifelhaft; jedenfalls kann sie ganz unabhängig von dieser auftreten, in anderen Fällen sich mit ihr kombinieren. Die Arteriolosklerose besteht in einer Hyalinisierung der ganzen Wandung mit gleichzeitiger Lipoideinlagerung und Spaltung und Wucherung der elastischen Elemente. Durch die Hyalinablagerung wird das Lumen

mehr und mehr eingeengt, schließlich völlig verschlossen. Die Wirkung dieser Veränderung der Vasa afferentia besteht bei schnellem Verschluß (selten) in einer Nekrose des zugehörigen Glomerulus, bei langsamer Obliteration in einem Kollaps infolge des fehlenden Inhalts. In beiden Fällen resultiert daraus eine Verödung des Glomerulus, die, wie bei der Glomerulonephritis, eine Inaktivitätsatrophie der zugehörigen Harnkanälchen nach sich zieht. An die Stelle der atrophisch zugrunde gehenden Harnkanälchen setzt sich proliferierendes Bindegewebe, das in Narbengewebe übergeht und dadurch die Schrumpfung des ganzen Organs bewirkt.

Dadurch, daß in der Regel die Arteriolosklerose in den verschiedenen Gefäßgebieten der Niere nicht gleichmäßig vorschreitet, die Verödung der Glomeruli vielmehr in ziemlich regelmäßigen Abständen herdförmig auftritt, kommt es bei der Schrumpfung zu einer gleichmäßigen Granulierung der Oberfläche; die in der Regel kleinen Höcker haben eine graurote, die zwischen ihnen gelegenen Narben eine dunkler rote Farbe (**rote Granularniere,** Jores).

Die Schrumpfung führt wie bei der entzündlichen und arteriosklerotischen Schrumpfniere zu *Hypertonie* und *Herzhypertrophie.* Ist der Prozeß noch nicht sehr weit vorgeschritten, aber gleichmäßig über sämtliche Arteriolen verbreitet, so bietet die Niere oft das Bild der *indurierten Stauungsniere* dar. An ihrer Oberfläche finden sich höchstens kleine Narben, da ja die eine oder andere größere Arterie auch völlig verlegt sein kann; die Niere ist von fester Konsistenz. Wir sprechen dann von **Sklerose der Niere.** Sie kann natürlich, je mehr und je größere Äste ganz verschlossen werden, Übergänge zur arteriosklerotischen Narbenniere zeigen, aber sie kann niemals gleichmäßig granuliert werden, weil die Beteiligung aller Arterien nur eine glatte Schrumpfung zur Folge haben könnte, falls sie alle verschlossen würden. Aber das ist ja nicht möglich, weil der Tod vor der Schrumpfung eintreten müßte.

Die Sklerose der Niere wird klinisch und anatomisch oft mit der chronischen Stauungsniere verwechselt. Man findet sie bei der sog. *idiopathischen Herzhypertrophie* (Münchener Bierherz, Tübinger Weingärtnerherz), die mit Wahrscheinlichkeit auf die bestehende diffuse Arteriolosklerose der Nieren genetisch zurückzuführen ist.

b) Herdförmige Entzündungen.

Außer der diffusen Nephritis gibt es nun noch eine Reihe herdförmiger Nierenentzündungen, die durch Bakterien veranlaßt werden.

Die Zufuhr dieser Entzündungserreger kann durch das Blut (hämatogen) oder vom Nierenbecken aus erfolgen.

Wenn die hämatogenen Entzündungen in der Nierenrinde beginnen und dann abwärts steigend auf Markkegel, Nierenbecken, Ureter und Blase übergreifen, reden wir von einem *deszendierenden* Prozeß, im Falle des Beginnes der Erkrankung vom Nierenbecken aus in den Markkegeln von einem *aszendierenden.*

Die mit dem Blutstrome ankommenden Organismen haften besonders gern in den Glomerulis, in deren Schlingen sie so wuchern können, daß sie die Kapillarlumina wie eine Injektionsmasse ausfüllen (Fig. 128). Sie können aber den Kapillarknäuel passieren und erst in den intertubulären Gefäßen wuchern oder nach neuen Untersuchungen direkt (unter Umgehung der Glomeruli) in diese hineingelangen. Aus dem Glomerulus treten sie häufig in den

Kapselraum und die Harnkanälchen über, um mit dem Harnstrome weiter getrieben zu werden. Gelangen so Bakterien in den Harn, so spricht man von **Bakteriurie.** Staphylokokken, Streptokokken, Typhusbazillen (diese zuweilen in großen Mengen) hat man im Harn nachgewiesen. Die Organismen können aber unterwegs in den Lumina der Harnkanälchen stecken bleiben, und zwar schon in der Rinde oder besonders gern in den Sammelröhren des Markes (Orth). Man vergleicht den Übergang der Bakterien in den Harn mit einer Sekretion und spricht wohl von einer Bakterienausscheidung. Demgemäß bezeichnet man die von den Harnkanälchen aus hervorgerufenen Veränderungen als Ausscheidungsentzündungen. Doch liegt natürlich eine **eigentliche Sekretion nicht vor.** Es handelt sich immer um einen Austritt aus Kapillaren, die in einer für uns nicht immer merkbaren Weise lädiert sind. Das gilt vor allem für die Glomerulusgefäße, während Bakterien aus den intertubulären Gefäßen in die Harnkanälchen nur dann gelangen können, wenn sie durch ihre Vermehrung die Tunica propria und das Epithel schädigen.

Bei den *aszendierenden* Entzündungen handelt es sich um den Eintritt bakterieller Erreger aus dem Nierenbecken in die geraden Harnkanälchen der Markkegel. In ihnen wachsen sie gegen die Rinde hin und können (s. d. Pyelonephritis) bis zu ihrer Oberfläche gelangen. Unterwegs können sie freilich die Epithellager durchbrechen, in die Umgebung eindringen und dann *auch im Bindegewebe* weiter wuchern.

α) Eitrige Entzündungen.

1. Die hämatogenen eitrigen Entzündungen.

Bei ihnen spielen vor allem die Staphylokokken und Streptokokken (bei Pyämie, ulzeröser Endokarditis) eine Rolle. Sie setzen sich (Fig. 128) in den Glomerulis (oder den intertubulären Kapillaren) fest und rufen **Abszesse** hervor, die als stecknadelkopfgroße, gelbe, auf der Oberfläche der Niere prominierende oder durch sie hindurch sichtbare, mit einem hyperämischen Hof umgebene Herde erscheinen (Fig. 750), die auf der Schnittfläche auch rund oder in radiärer Richtung streifenförmig angeordnet sind. Diese länglichen **Abszesse** der Rinde entsprechen der Entwicklung der Bakterien in den geraden Harnkanälchen der Markstrahlen (vgl. oben). Sie können ihre Fortsetzung in konvergierend angeordneten Eiterungen der Markkegel finden. Auch in den Gefäßen der Papillen können die Kokken sich primär festsetzen. Die Eiterherde können sich vergrößern und unter Umständen zu umfangreichen Abszessen konfluieren, die, wenn sie der Oberfläche naheliegen, bei dem Abziehen der Kapsel einreißen und ihren Eiter entleeren, bei Entwicklung in den

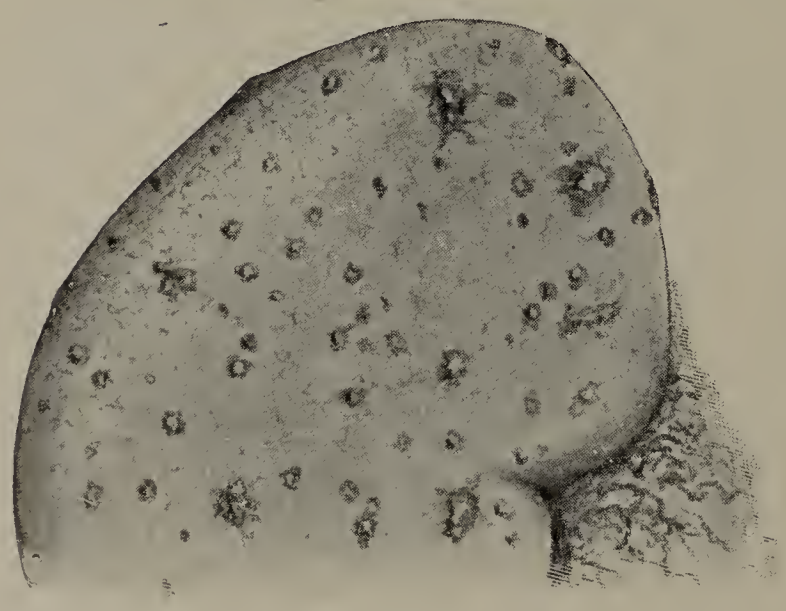

Fig. 750.
Multiple Abszesse der Nierenoberfläche. Die Abszesse haben eine helle Mitte und einen dunkeln hämorrhagisch-hyperämischen Hof.

Markkegeln in das Nierenbecken durchbrechen können. Die Niere kann größtenteils zerstört werden.

Die metastatische Abszeßbildung kombiniert sich, wenn es sich um Embolie von kokkenhaltigen Thromben (z. B. bei ulzeröser Endokarditis) handelt, mit **Infarktbildung.** Die nekrotischen Bezirke werden von breiten eitrigen Einschmelzungszonen umgrenzt (vgl. die Milz Fig. 445).

Fig. 751.

Nephritis bei Osteomyelitis. Die Rinde zeigt multiple ziemlich gleichmäßig verteilte dunkle Fleckchen, die kleinen interstitiellen und intratubulären Hämorrhagien entsprechen.

Nicht immer machen Staphylokokken, Streptokokken und andere Erreger Abszesse. Es kann auch bei *gewöhnlichen Entzündungen* bleiben, die dann zunächst ohne bestimmte Anordnung mehr oder weniger gleichmäßig verteilt sind, sich makroskopisch oft durch Blutungen verraten (Fig. 751) und mikroskopisch gern Nekrosen um kokkenhaltige Gefäße aufweisen. Je mehr sich an die Herde die besprochene zugförmige Entzündung anschließt, um so mehr sind Übergänge zur gewöhnlichen Nephritis gegeben und klinisch von ihr nicht zu trennen. Kommt es zur Schrumpfung, so gibt es unregelmäßige Granularnieren (Fig. 747).

2. Die vom Nierenbecken aus entstehenden eitrigen Entzündungen.

Die aszendierenden Eiterungen entstehen vom Nierenbecken aus, wenn Entzündungen in ihm primär entstanden oder von der Blase herauf fortgeleitet wurden. Es ist dann eine **Pyelitis** (Nierenbeckenentzündung, s. d.) und eine Nephritis vorhanden, die wir gemeinsam als **Pyelonephritis** bezeichnen. Naturgemäß werden zuerst die Markkegel ergriffen, von denen aus die Bakterien in den Harnkanälchen und zwar vor allem in den aufsteigenden Schenkeln der Henleschen Schleifen (Ribbert, Virch. Arch. 220) bis zur Nierenoberfläche vordringen. Das Epithel wird zerstört, das interstitielle Bindegewebe in Entzündung versetzt und, wenn das geschehen ist, werden die Bakterien sich natürlich auch im Interstitium ausbreiten können. Es handelt sich meist um eine eitrige Infiltration und Abszedierung, seltener um leichtere, nicht eiternde, in Proliferation und eventuell in Schrumpfung ausgehende Prozesse.

Man sieht in den Markkegeln anfangs nur blasse oder trübe radiäre, d. h. den Harnkanälchen entsprechende Streifen, während die Rinde nur geschwollen, weich, hyperämisch ist. Dann werden jene Streifen deutlicher, zahlreicher (Fig. 752), gelber, eitriger und breiter. Sie ziehen meist den Markstrahlen folgend als leicht knotig aufgetriebene, konfluierende, von roter Randhyperämie begleitete Bänder bis zur Rinde und in sie hinein. Daneben entstehen dann in der übrigen Rinde rundliche oder sonstwie gestaltete Herde.

Die Markkegel werden zuweilen ganz nekrotisch, können sich stückweise ablösen und im Harn erscheinen.

Auf der Oberfläche (Fig. 753) der Niere sieht man die Abszesse, die einzeln ähnlich aussehen wie die hämatogenen, meist gruppenweise

in markstückgroßen oder größeren prominenten Bezirken gestellt, deren jeder dem *Gebiete eines Markkegels* entspricht. Die Prominenz ist durch die Eiterung und durch die zwischen den Abszessen vorhandene interstitielle Entzündung bedingt.

Das ungleichmäßige Ergriffensein der einzelnen Markkegelgebiete ist meist charakteristisch. Einzelne Bezirke können hochgradig, andere kaum, wieder andere gar nicht ergriffen sein. Weshalb die Bakterien in die eine Papille leichter als in die andere vordringen, läßt sich nicht angeben.

Nicht immer bilden sich multiple, streifige und rundliche Abszesse. Die Gebiete der Markkegel können auch von Anfang an gleichmäßig graugelblich infiltriert sein, und in den späteren Stadien können die anfänglich getrennten Abszesse zu eitrigen Einschmelzungen größeren Umfanges konfluieren. Die

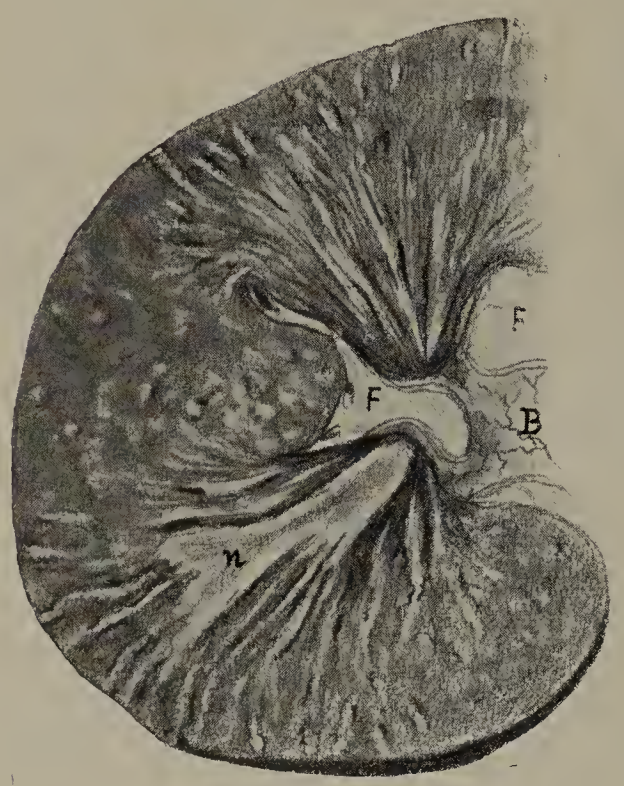

Fig. 752.

Pyelonephritis bei Prostatahypertrophie. Schnittfläche der Niere. *B* Nierenbecken mit hyperämischen Gefäßen. *F* Fettgewebe. Man sieht zwei Markkegel, in denen helle (der eitrigen Entzündung entsprechende) Streifen radiär zur Rinde ziehen und sich in sie fortsetzen. *n* ein breiterer nekrotischer Streifen.

Fig. 753.

Niere bei Pyelonephritis. Man sieht auf der Oberfläche gelbweiße rundliche knötchenähnliche Entzündungsherde, die in zwei größeren Gruppen vereinigt sind, zum kleineren Teil einzeln stehen. Die Nierensubstanz ist in ihrer Umgebung und zwischen ihnen hyperämisch (dunkel gezeichnet). Die beiden Gruppen entsprechen dem Gebiet je eines Markkegels.

stärksten Veränderungen sieht man naturgemäß nur dann, wenn nicht beide Nieren, oder doch nicht beide gleich stark affiziert wurden. Anderenfalls müßte ja der Tod eintreten, ehe die höchsten Grade der Eiterung erreicht sind. Ist aber nur eine Niere affiziert, dann können die Abszedierungen große Ausdehnung erreichen, umfangreiche Eiterherde bilden, die übrigens auch in beiden Nieren zugleich denkbar sind, wenn nur einzelne Markkegel in Entzündung gerieten.

Die Eiterung kann durch die Nierenkapsel in das umgebende Zellgewebe fortschreiten (*Perinephritis*), in ihm auch in weiterer Entfernung *»paranephritische«* Abszesse erzeugen und eventuell durch die Bauchdecken perforieren. Auch kann sie in das Nierenbecken oder in ein Darmstück (meist Kolon) oder in die Bauchhöhle durchbrechen. Das alles ist auch bei *hämatogenen* Abszessen möglich.

Heilung von Abszessen führt nach Resorption des Eiters zu unregelmäßigen Narben. Heilt die Pyelonephritis ohne umfängliche Abszeß-

bildungen, so schrumpft das entzündete Gewebe ähnlich wie bei interstitieller Nephritis. Die Niere kann mit flachen oder tieferen Narben versehen, sie kann auch überall in Rinde und Mark hochgradig geschrumpft sein, so daß ihre Substanz auf ein Drittel und weniger vermindert ist.

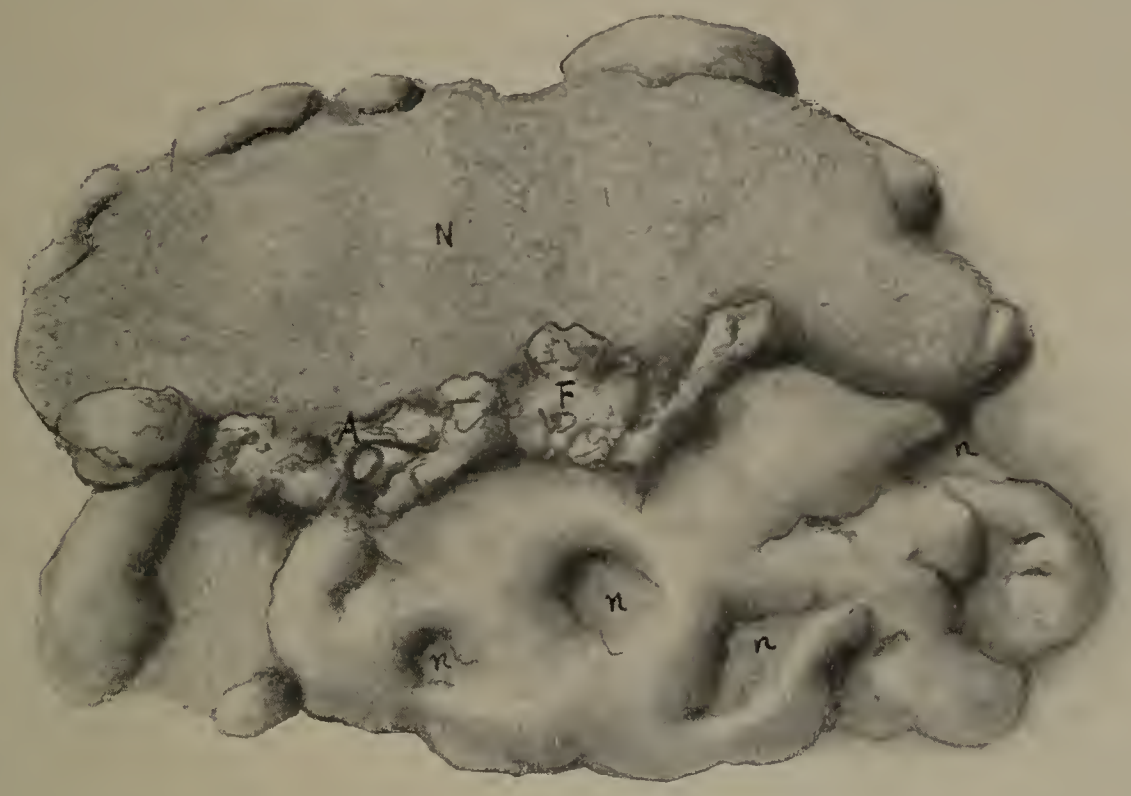

Fig. 754.

Niere mit ausgedehnten Narben nach Pyelonephritis. Das Organ ist aufgeschnitten und mit beiden Schnittflächen nach unten gelegt, so daß man die Oberflächen beider Hälften sieht. *A* Arterie, *F* Fettgewebe des Hilus. *N* sehr große, fast die ganze Seitenfläche einnehmende feinkörnige Narbe, *n n* viele kleinere Narben der anderen Hälfte.

Sind nur die Gebiete einzelner Markkegel ergriffen gewesen, so entstehen gern breite, markstückgroße, oft zusammenhängende flache Narben mit feinhöckerigem Grunde. Gerade sie sind für abgelaufene Pyelonephritis charakteristisch (Fig. 754).

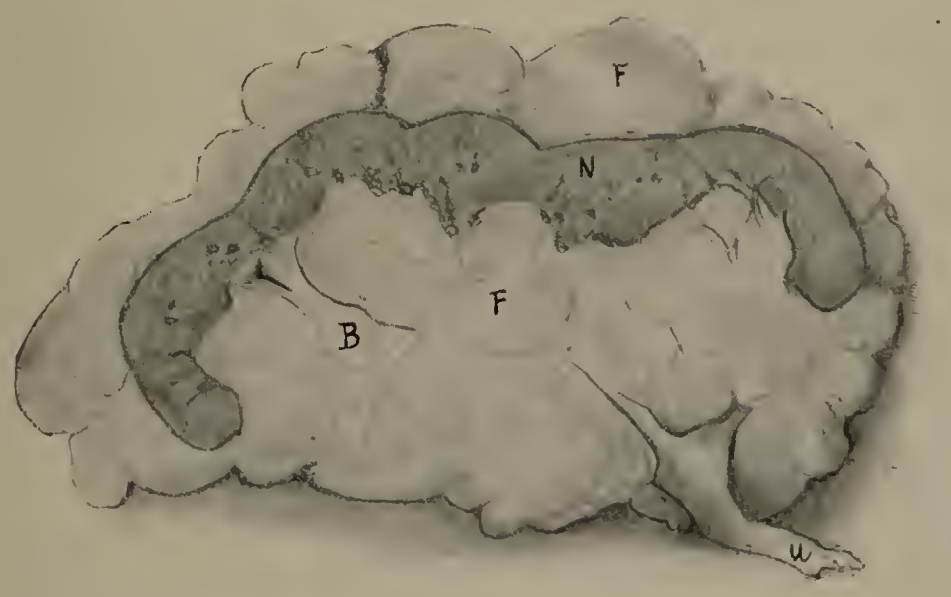

Fig. 755.

Hochgradig reduzierte Niere (*N*) in sehr reichlich gewuchertes Fettgewebe eingebettet. *B* Teil des Nierenbeckens, *U* Ureter, *F F* Fettgewebe.

Bei chronischer Pyelonephritis, besonders gern bei Steinen im Nierenbecken (s. dieses), kann die Niere eine außerordentliche Schrumpfung erfahren. Sie wird um das Vielfache kleiner, ihre feinere Struktur geht verloren. Das Hilus- und Kapselfettgewebe nimmt

gern durch Wucherung den Raum der Niere ein und bildet Fettgewebsmassen, in denen das Organ versteckt liegt (Fig. 755). Es kann schließlich nur noch in unregelmäßigen Resten vorhanden sein.

Als Erreger der Pyelonephritis kommt das Bacterium coli in erster Linie (nach Aschoff und Schmidt oft in Reinkultur) in Betracht.

Neben ihm werden Staphylokokken und Streptokokken nachgewiesen. Die Reaktion des Harns war bei reiner Koli-Infektion sauer. Selten wurde Proteus vulgaris (Hauser) bei ammoniakalischer Harngärung aufgefunden. Über Pyonephrose s. u. Hydronephrose.

β) Tuberkulose der Niere.

Bei allgemeiner **Miliartuberkulose** sieht man auf der Oberfläche der Niere grauweiße, schärfer umgrenzte oder meist verwaschene, *zuweilen* mit Randhyperämie versehene Knötchen, die teils wenig, teils, wenn sie etwas tiefer in der Rinde liegen, gar nicht prominieren (Fig. 756).

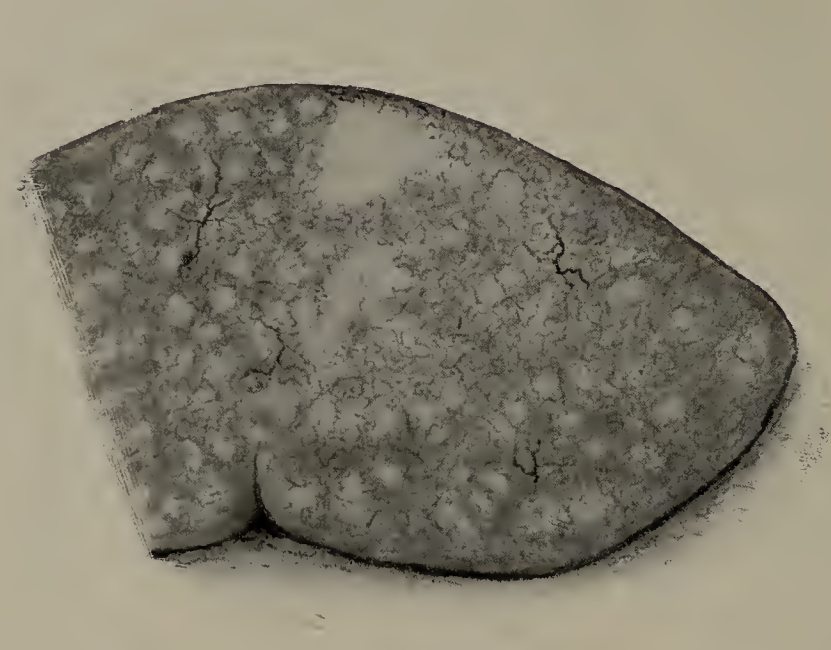

Fig. 756.
Wenig vorgeschrittene Miliartuberkulose der Niere. Man sieht auf der Oberfläche viele blasse, nicht scharf begrenzte Fleckchen (beginnende Tuberkel) und einen größeren blassen tuberkulös-entzündlichen Herd. Kindliche Niere.



Fig. 757.
Größere Tuberkel der Nierenoberfläche. Man sieht 6 mäßig prominierende Tuberkel verschiedener Größe, mit ausgesprochener Randhyperämie. Kindliche Niere.

Auf der Schnittfläche sieht man sie gut, wenn sie älter und scharf umgrenzt, weniger gut, wenn sie jung sind und verwaschene Grenzen haben.

Wenn die hämatogene Tuberkulose bei Bildung einer mäßigen Zahl von Knötchen langsamer verläuft, so entstehen auch in der Niere größere (Fig. 757), teils mehrere, teils vereinzelte erbsengroße, nußgroße oder umfangreichere bald verkäsende Herde.

Es kommt auch vor, daß eine Arterie durch einen tuberkulösen Prozeß (event. in Verbindung mit Thrombose) verschlossen wird, sei es, daß Bazillen sich in der Intima festsetzten, sei es, daß ein Herd der Umgebung auf sie übergriff. Dann bildet sich ein *anämischer Infarkt*, der in Farbe und Konsistenz einem verkästen Herde ähnlich ist (Orth).

Die herdförmige Tuberkulose der Niere kann ausnahmsweise in *Vernarbung* übergehen. Man sieht dann Einziehungen der Oberfläche, in denen man aber mikroskopisch noch Reste der tuberkulösen Strukturen und Bazillen finden kann. Man spricht wohl von tuberkulöser Schrumpfniere.

Außer der miliaren gibt es aber noch eine weit wichtigere *besondere Lokalisation und Ausbreitung der hämatogenen Tuberkulose*, die zu völliger Zerstörung des Organes führen kann und sich manchmal findet, ohne daß klinisch eine anderweitige (hämatogene) Tuberkulose bemerkt wird. Sie tritt hauptsächlich oder allein in den Pyramiden in Gestalt streifen- und bandförmiger verkäsender Herde auf, die gegen die Markkegelspitze verlaufen und sie manchmal von Anfang an einnehmen und zur Verkäsung bringen (Fig. 758).

Diese Herde werden durch Bazillen veranlaßt, die entweder von der Rinde stammen und sich in Kanälchen des Markes festsetzen (Ausscheidungstuberkulose, Orth, s. oben), oder die in Gefäßen des Markes steckenblieben.

Die käsigen Streifen verbreiten sich so, daß sie, zumal wenn nebeneinanderliegende konfluieren, bald die Markkegel ganz beteiligen. Von hier aus greift die Tuberkulose auch auf die Rinde über, sei es, daß sich in ihr bis zur Oberfläche immer neue verkäsende Knötchen bilden (Fig. 759), sei es, daß die käsigen Streifen der Markkegel sich nach oben bis an die Kapsel verlängern und von der Oberfläche gesehen auch wie runde Tuberkel erscheinen. In solchen Fällen darf man wohl annehmen, daß die oberflächlichen Herde zuerst hämatogen entstanden und sich durch Einbruch in die Harnkanälchen auf die Marksubstanz fortsetzten (deszendierende Tuberkulose). Die oberflächlichen Tuberkel sind wie bei der Pyelonephritis auch gern in Gruppen, Feldern angeordnet, die den Gebieten der einzelnen Markkegel entsprechen. Währenddem hat an den Markkegeln eine Abstoßung der zerfallenden, verkästen Massen in die Calices begonnen und sich mehr und mehr gegen die Rinde hin ausgebreitet (Fig. 759). So werden die Markkegel langsam durch fortgesetzte Ulzeration schwinden (**Phthisis renalis tuberculosa**). Es entstehen Defekte (Fig. 759, 760), später Höhlen, die mit käsiger Wand versehen sind und, wenn die mehr und mehr ergriffene Rinde ebenfalls fortschreitend



Fig. 758.

Hämatogene Tuberkulose eines Markkegels. In dem Markkegel *ma* sieht man einen gegen den Calix spitz zulaufenden hellen käsigen Herd *t*. *m* Spitze eines anderen Markkegels. Die übrigen Organe zeigten die Verhältnisse einer chronischen Miliartuberkulose.

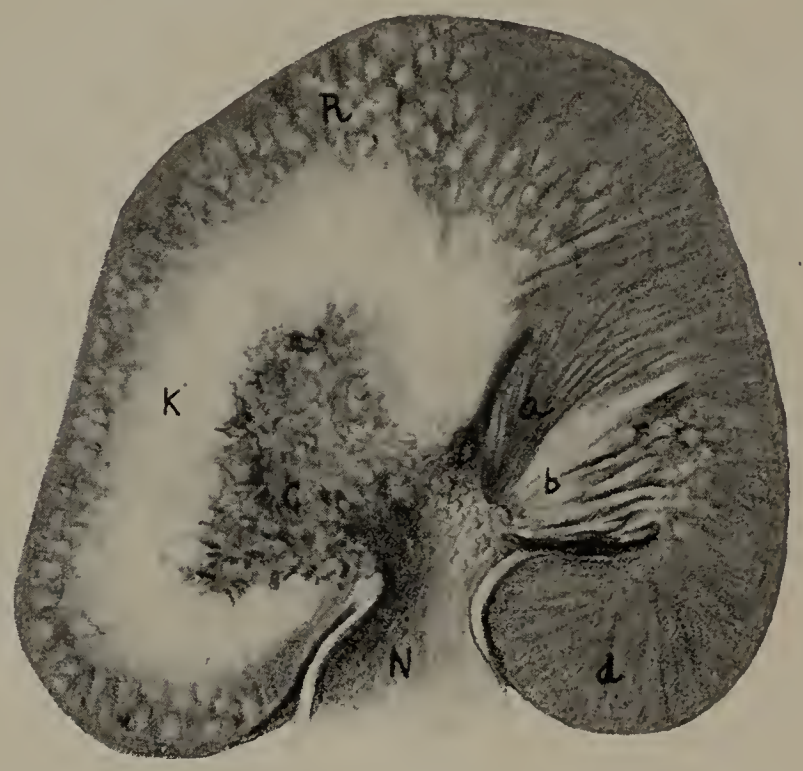

Fig. 759.

Käsige Tuberkulose der Niere. Querschnitt. *N* Nierenbecken. Der Calix *C* ist unregelmäßig erweitert durch Zerfall des ihn in breiter Zone umgebenden verkästen Gewebes *K*. Die über dem Käse gelegene Rinde ist reduziert und mit Tuberkeln durchsetzt. Der Markkegel *a* ist bei *b* in radiärem aus Streifen zusammengesetztem Bezirk verkäst. Darüber in der Rinde Tuberkel. *d* normale Nierenrinde.

verkäst, sich bis an die Kapsel ausdehnen können. Manchmal geht dieser Prozeß an allen Markkegeln, manchmal nur an einzelnen vor sich. Es bleibt schließlich nur noch die äußerste tuberkulöse Rindenschicht, so daß also ein buchtiger, mit käsigen Wandungen versehener Sack resultiert, in dem der Käse meist *dauernd liegen bleibt*, zumal wenn, wie es meist der Fall ist, auch der Ureter ergriffen und durch abgestoßene käsige Massen verstopft ist. Weiterhin wandelt sich der Rest der Rinde in ein mit der Kapsel verlötendes, vernarbendes Bindegewebe um, das sich unter Abstoßung der nekrotischen Innenschicht gegen den Käse abglättet und abgrenzt. So kann der Zerstörungsprozeß zur Ruhe gelangen. Der Käse dickt sich ein, wird mörtelähnlich mit Kalk imprägniert und liegt dauernd und relativ unschädlich in der narbigen Hülle (Fig. 761). Das alles ist natürlich nur möglich, wenn die andere Niere intakt oder nur wenig verändert ist, wie es allerdings manchmal vorkommt. Denn der Prozeß ist zwar meist doppelseitig, aber oft sehr *ungleich* entwickelt, auf der einen Seite schon vorgeschritten, auf der anderen erst in den Anfängen. Bei ausgesprochener Ungleichheit, besonders aber bei nur *einseitiger* Tuberkulose, ist die Exstirpation der schwer geschädigten Niere mit Erfolg möglich und das um so mehr, als, wie schon erwähnt, im übrigen Körper keine *fortschreitende* Tuberkulose vorhanden zu sein braucht. Eine etwa schon bestehende geringe Tuberkulose der anderen Niere oder eine Blasen- und Uretertuberkulose (s. diese) wird durch die Exstirpation günstig beeinflußt.

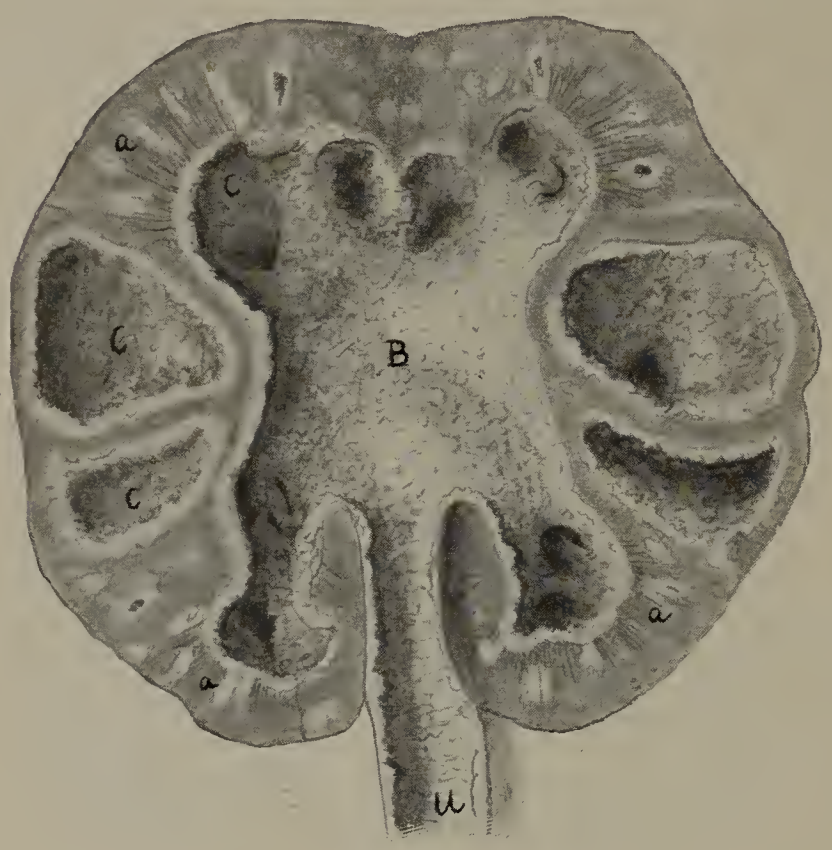

Fig. 760.

Hoehgradige Tuberkulose der Niere. 1/2 natürl. Größe. *B* Nierenbecken, *U* Ureter, *CC* Caliees. Beeken und Kelehe sind stark erweitert und vom Nierengewebe durch eine helle Zone verkäsenden Gewebes getrennt. Ihre Innenfläehe ist uneben dureh unregelmäßige Abstoßung des Käses. In der Nierensubstanz, zumal in den Markkegeln, sieht man radiäre, helle, käsige, streifige Herde (bei *a a*).

Wenn die käsigen Massen im Nierenbecken weich, eiterähnlich sind, so spricht man wohl von *Pyonephrose*. Das ist aber nicht richtig, weil es sich ja nicht um Eiter, sondern um eine eiterähnliche Masse handelt. »Pyonephrose« muß für die eitrigen Entzündungen (s. u. Hydronephrose) aufgespart bleiben.

Neben der geschilderten rein hämatogenen Genese der Nierentuberkulose, die dann klar zutage liegt, wenn im Harnapparat nur die Niere verändert ist, kommt ein ganz analoges Bild auch dadurch zustande, daß sich zunächst ein hämatogener sog. Ausscheidungsherd ausbildet, durch den eine Infektion des Urins mit Tuberkelbazillen erfolgt. Die mit dem Harn abwärts geführten Bazillen siedeln sich mit Vorliebe an derjenigen Stelle des Ureters an, die schon normalerweise durch die umgebende Muskulatur der Harnblasenwandung ver-

engt erscheint. Durch die Entwicklung einer käsigen Tuberkulose der Ureterwand an dieser Stelle kommt es zu starker Stenosierung des Lumens und damit zu einer Stauung des Urins oberhalb der Stenose, die die Voraussetzung für das sekundäre Aufsteigen der Tuberkelbazillen bis zu den Nierenpapillen abgibt. In den Papillen entwickelt sich dann aufsteigend die Tuberkulose weiter und führt, wie gesagt, zu derselben Erscheinungsform wie die primäre deszendierende.

Kommt es bei der hämatogenen deszendierenden Tuberkulose zu einer Harnblasentuberkulose und führt diese zu einer Stenose des Endabschnittes

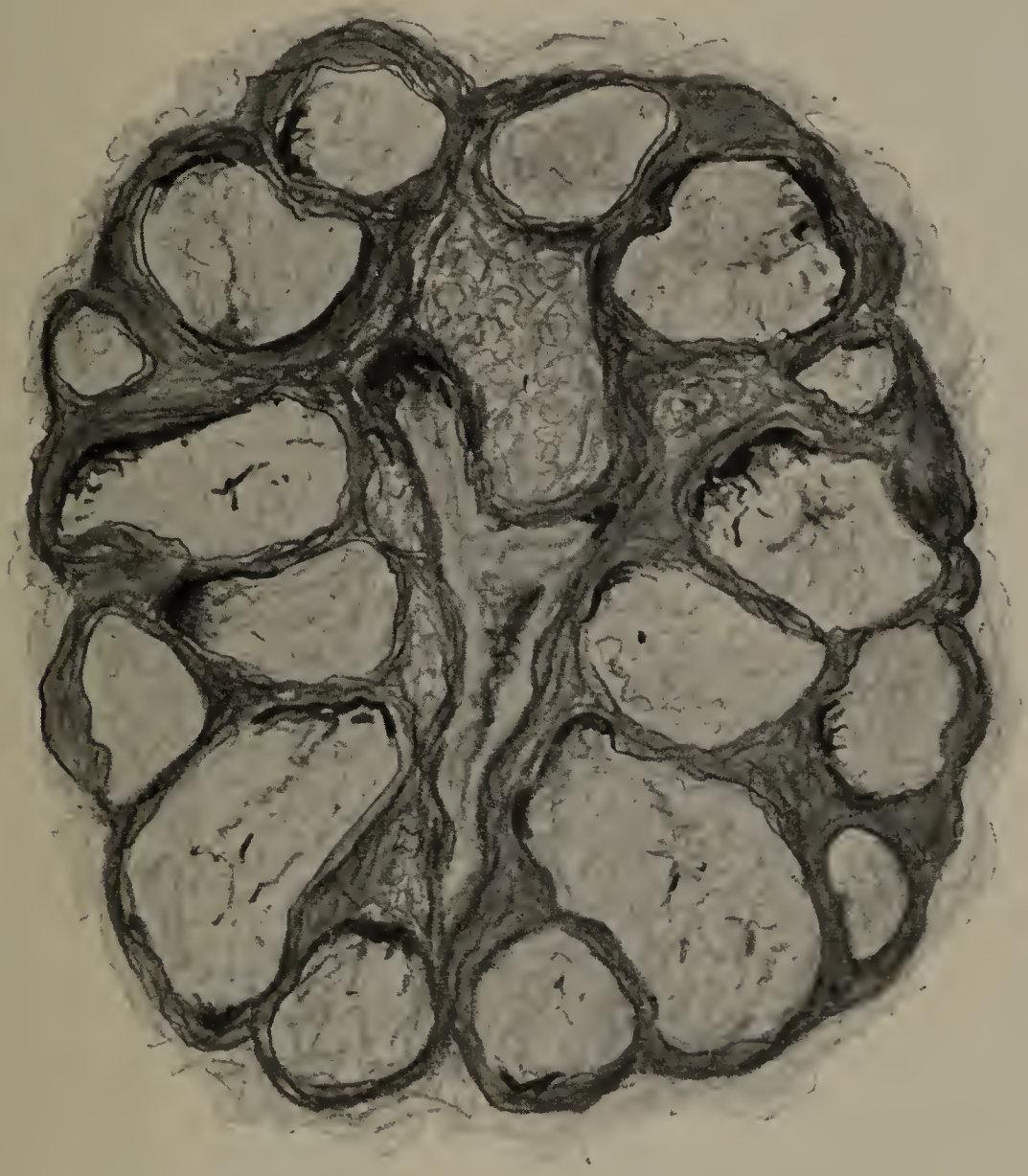

Fig. 761.

Alte, obsolete Nierentuberkulose. Die dunkle Umrandung und Septierung bedeutet narbig umgewandeltes Nieren- bzw. tuberkulöses Granulationsgewebe. Die weißen Massen sind eingedickter Käse.

des Ureters der andern Seite, so kann durch die Stauung des Urins auf dieser Seite eine primäre aszendierende Tuberkulose der andern Niere zustande kommen.

γ) Syphilitische Entzündungen.

Charakteristische Syphilis der Niere der Erwachsenen ist selten. Es soll eine multiple, interstitielle, syphilitische Nephritis mit Bildung unregelmäßiger Narben vorkommen. Gummiknoten sind sehr selten. Sicher gekannt ist die kongenitale Syphilis. Es handelt sich um diffuse oder herdförmige interstitielle Prozesse, durch welche die normale Ausbildung des Nierengewebes verhindert wird (Stroebe). Auch kleine Gummibildungen werden beobachtet.

δ) Sonstige Entzündungen der Niere.

Bei Typhus (und anderen Infektionen) stellen sich umschriebene zellige Infiltrationen ein. Bei Rotz bilden sich auch in der Niere ähnliche Knötchen wie in anderen Organen (s. z. B. Lunge). Auch der Aktinomyzes kann metastatisch in der Niere Herde erzeugen. Ferner wurde von SCHMORL der Soorpilz in kleinen Abszessen nachgewiesen.

6. Geschwülste der Niere.

Die Niere ist häufig Sitz von primären Neubildungen.

In keinem anderen Organ tritt die *selbständige* Stellung der Tumoren gegenüber der Umgebung deutlicher hervor als in der Niere. Fast immer erkennt man schon makroskopisch, daß die Geschwulst als ein Knoten für sich in dem Organe sitzt, dessen Bestandteile nur beiseite drängt, also lediglich aus sich herauswächst. In den meisten Fällen findet man an der einen oder anderen Seite der Neubildung noch einen relativ gut erhaltenen Teil der Niere (s. Fig. 251 u. 252), während diese im übrigen von innen durch den wachsenden Tumor auf eine dünne Schicht abgeplattet wurde und in dieser Form den Knoten überzieht. Doch kann die Geschwulst auch unter Durchbrechung dieser peripheren Nierenschicht aus dem Organ herauswachsen.

Reine **Fibrome** der Niere sind sehr selten, aber gelegentlich sehr groß. Die sogenannten Markkegelfibrome, runde, höchstens erbsengroße, weißliche, ziemlich derbe Knoten der Marksubstanz sind nicht reine Fibrome, sie enthalten bald mehr, bald weniger reichliche hindurchziehende Harnkanälchen. Sie sind den aus Gewebsfehlbildungen (Hamartien) hervorgegangenen *Hamartomen* zuzurechnen (E. ALBRECHT). **Lipome** sind ebenfalls nicht häufig, meist im Zusammenhange mit der Kapsel, gewöhnlich erbsengroß, selten haselnußgroß. Sie gehen aus abgesprengten Teilen der Fettkapsel hervor. Früher hielt man sie für häufiger, aber man verwechselte mit ihnen die Hypernephrome. **Leiomyome,** in den oberen Rindenschichten, sind nicht häufig, werden nicht groß, sind aber zuweilen multipel. Sie stammen von Versprengungen der Kapsel-Muskulatur ab.

Über das **Hypernephrom** und über die **Mischgeschwülste** siehe Abschn. Geschwülste im Allg. Teil.

Reine **Sarkome,** Spindel-, Rundzellensarkome, sind sehr selten.

Die vom Harnkanälchenepithel ausgehenden Adenome sowie die tubulären und papillären Karzinome wurden oben (Abschn. Geschwülste im Allg. Teil) besprochen. Es gibt aber selten auch Karzinome von meist markiger Beschaffenheit mit soliden Epithelhaufen und -strängen. Ihr Ausgangspunkt ist nicht festzustellen. Doch stammen einzelne aus Plattenepithelien aufgebaute, die Niere zuweilen in ganzer Ausdehnung gleichmäßig infiltrierende und vergrößernde Krebse vom Nierenbeckenepithel ab (s. u.).

Die *Karzinome* und die häufigen *Hypernephrome* sind die Nierentumoren, die fast nur beim **Erwachsenen** vorkommen. Die *Mischgeschwülste* finden sich nur bei **Kindern**, die an ihnen, wenn nicht die Exstirpation mit Erfolg vorgenommen wird, früh zugrunde gehen.

Sekundäre Tumoren, Sarkome, Melanome, Karzinome, sind in der Niere nicht so häufig wie in andern Organen.

Zu den sekundären Tumoren rechnet RIBBERT auch die Rundzellenwucherungen bei der *Leukämie*. Es entstehen entweder diffuse, die Nierenrinde verbreiternde und grau verfärbende Infiltrationen mit Vorquellen der Rinde auf der Schnittfläche oder knotenförmig umschriebene, außen flach prominierende Herde verschiedener Größe.

Fig. 762.
Kongenitale Zystenniere. 1/3 der natürl. Größe.

Mikroskopisch haben die Rundzellen die Interstitien verbreitert, die Harnkanälchen auseinandergedrängt und komprimiert. Sie dringen auch in Glomeruli und Harnkanälchen vor und vernichten durch Druck das Epithel.

7. Zystenniere und Zysten der Niere.

Unter **Zystenniere** (Fig. 762, 763 u. 764) verstehen wir einen **kongenital** bereits ausgebildeten oder doch schon angelegten Zustand, bei dem das Organ von außerordentlich zahlreichen, meist dichtgedrängten Zysten eingenommen und dadurch beträchtlich vergrößert ist. Stets sind beide Nieren befallen; ihr Umfang kann so groß sein, daß die enorm dilatierte Bauchhöhle ein Geburtshindernis bildet. Die Zysten sind stecknadelkopf- bis apfelgroß, springen außen unregelmäßig vor und geben dadurch dem Organ ein knolliges Aussehen. Den zystösen Charakter der Veränderung erkennt

Fig. 763.
Schnittfläche der Hälfte einer Zystenniere. Natürl. Größe. *B* Nierenbecken, *U* Ureter. Man sieht sehr viele Zysten verschiedener Größe, unter denen *b* die größte ist. Bei *a* noch ziemlich erhaltener Markkegel.

man aber sofort, weil die Wand der Hohlräume dünn ist und den klaren oder leicht trüben wäßrigen Inhalt durchschimmern läßt. Manche Zysten enthalten auch einen dicklichen Brei oder kolloide Massen. Bei dem Abziehen der Kapsel pflegen einzelne Räume einzureißen. Auf dem Durch-

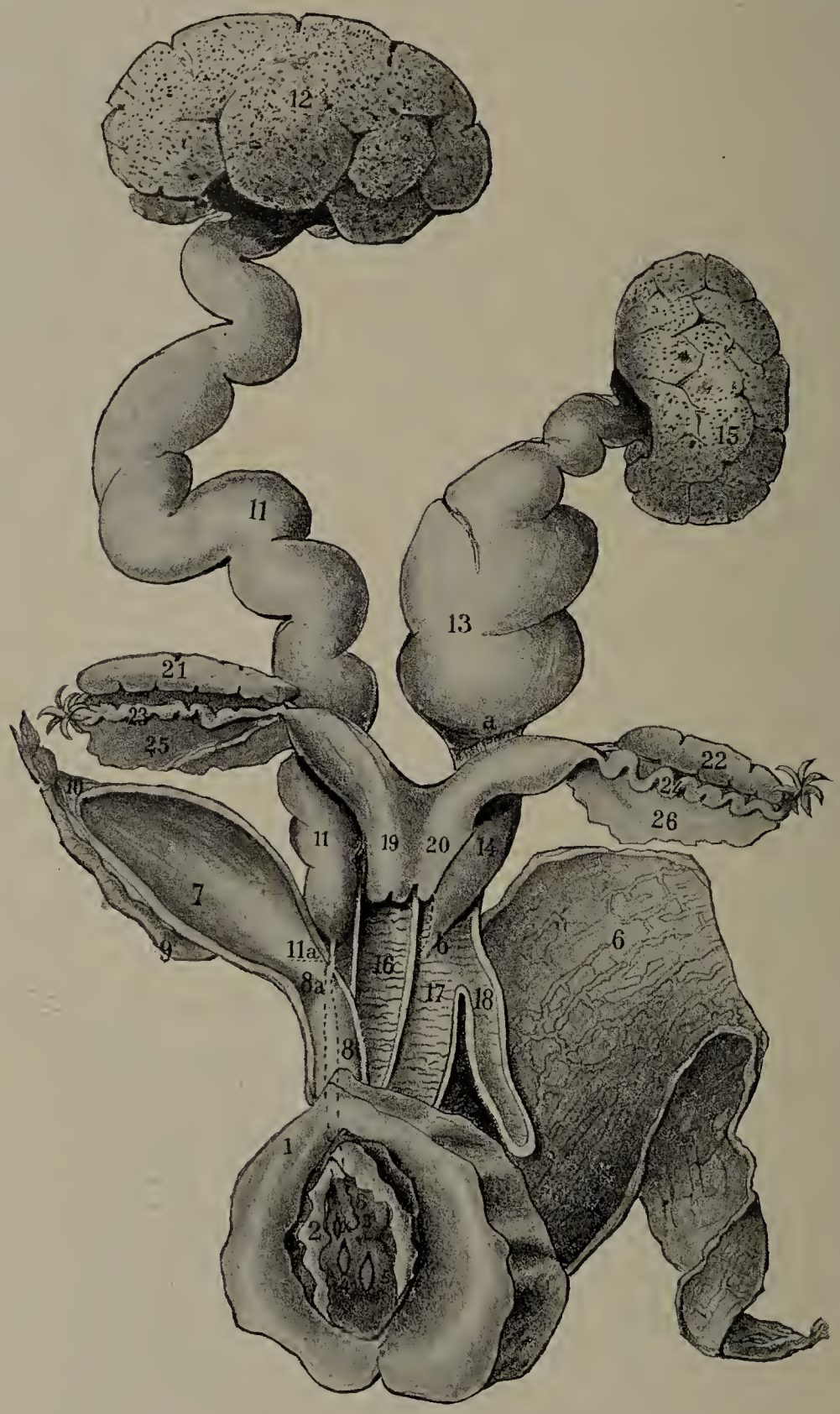

Fig. 764.

Zahlreiche Anomalien des Urogenitalsystems bei Atresia ani. Verdoppelung der Vagina 16 u. 17, 18 ein Seitenkanal der l. Vagina, Verdoppelung des Uterus, 19, 20; 21, 22 Ovarien, 23, 24 Tuben, 25, 26 Ligamenta lata, 4, 5 Ausmündungen der beiden Vaginae. 6 Rektum, sehr stark dilatiert. Rechter Ureter 11, ist bei 11*a* stark verengt und mündet bei 3 in die Vulva aus. Die punktierten Linien entsprechen seinem nicht sichtbaren Verlauf. Linker Ureter 13 endet bei *b* in der Wand der l. Vagina blind. 7 Harnblase, 9 Arteria umbilicalis. Beide Ureteren sehr stark dilatiert und gewunden, beide Nieren 12 u. 15 hydronephrotisch und mit zahllosen Zystchen versehen.

schnitt sieht man (Fig. 763), daß die durch schmale Septa getrennten Zysten die ganze Nierensubstanz einnehmen und daß die Markkegel nur hier und da noch, meist aber nur teilweise, abzugrenzen sind. Ein Nierenbecken mit Calices fehlt oft bis auf ein spaltförmiges Lumen.

In anderen weniger hochgradigen Fällen sind die Zysten kleiner und liegen weiter auseinander. Es gibt Fälle, in denen sie alle höchstens

erbsengroß oder alle noch kleiner sind, und in denen viele nur mikroskopisch sichtbar, und andere, in denen die Zysten nur zerstreut oder gar nur einzeln sind, aber in sehr wechselnden Größen vorkommen. Solitäre Zysten können faustgroß und größer sein und sich mit dünner durchscheinender Wand dementsprechend aus der Niere weit herauswölben. Auch gibt es Fälle, in denen nur mikroskopisch kleine Zystchen vorhanden sind, deren geronnener Inhalt im Alter verkalkt. Dann sieht man, zumal an der Außenfläche der Niere, multiple, feine, weiße Stippchen (Orth), die man früher ausschließlich für verkalkte Glomeruli hielt. Endlich gibt es Zysten auch in kongenital aplastischen Nieren.

Eine besondere Form der kongenitalen Zystenniere ist als *kleinporige* zu bezeichnen: die zahllosen Zystchen sind so klein, daß die oft stark vergrößerten Nieren makroskopisch weder an der Oberfläche, noch auf der Schnittfläche als Zystennieren imponieren.

Die typische Zystenniere, die in ihrer voll entwickelten kongenital vorhandenen Form das Leben (auch abgesehen von der mechanischen Behinderung der Geburt) nicht gestattet, kann in anderen Fällen bis ins hohe Alter ohne Beschwerden ertragen oder doch erst später insuffizient werden. Das ist möglich, wenn zwischen den Zysten noch so viel sekretionsfähiges Parenchym vorhanden ist, daß sich daraus, wenn man es zusammenlegen könnte, eine mäßig große Niere bilden ließe.

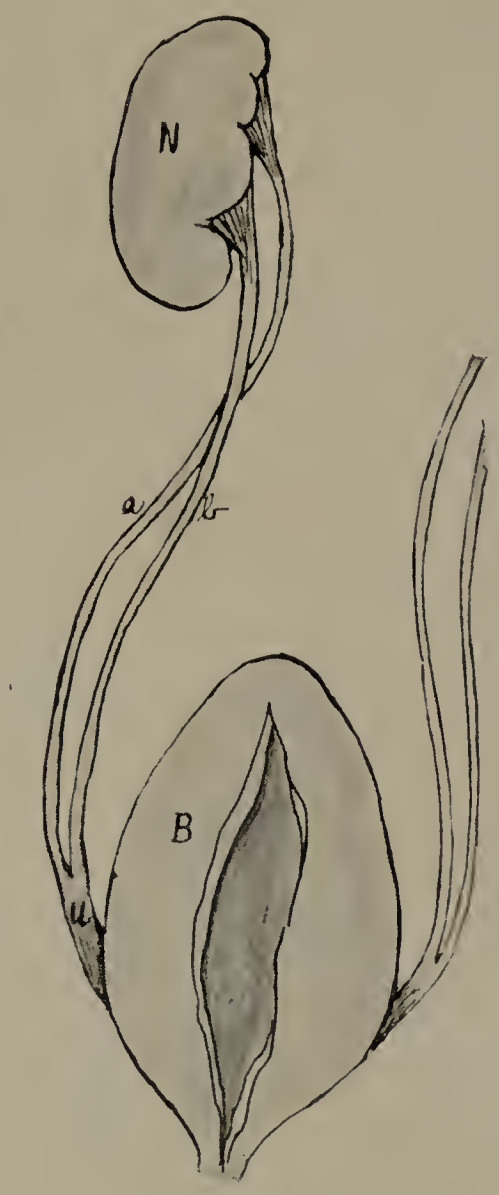

Fig. 765.

Beiderseitige Verdoppelung des Ureters. *B* Harnblase, *a*, *b* die beiden rechten Ureteren, die sich vor der Blase zu dem gemeinsamen Abschnitt *U* vereinigen, aber in der Niere *N* getrennt übergehen. Links die gleichen Verhältnisse.

Die *Entstehung aller Zysten* geht auf *Störungen der Nierenentwicklung* zurück. Das ergibt sich schon daraus, daß die Zystenniere *erblich* bei mehreren Geschwistern auftreten kann. Die Störungen bestehen in erster Linie darin, daß die Vereinigung der aus dem Ureter hervorsprossenden Kanäle und der über ihnen gebildeten Tubuli contorti ausbleibt. Aus den letzteren und aus den Glomeruluskapseln entstehen die Zysten. Doch können diese auch aus Bildungsanomalien der geraden Kanäle entstehen, denn sie finden sich (spärlich) auch in den Markkegeln. Die Veranlassung zu allen diesen Störungen ist nicht bekannt. Doch ist oft nicht nur die Niere beteiligt, es finden sich gleichzeitig auch Anomalien der Harnwege (Fig. 764) und in anderen Fällen auch Zysten der Leber (s. diese) und des Pankreas.

8. Tierische Parasiten.

Der Echinococcus (hydatidosus) ist selten. Er kann sehr groß werden, zeigt selten Obsoleszenz und Verkalkung. Durchbruch kann ins Nierenbecken mit Abgang von Tochterblasen durch den Urin und Ausgang in Heilung, ferner in das Peritoneum, in den Darm und in die Pleurahöhle erfolgen.

B. Nierenbecken und Ureter.

1. Mißbildungen.

Nicht selten ist eine Verdoppelung des Ureters auf einer oder beiden Seiten (Fig. 765), bei stets auch doppeltem Nierenbecken. Die Ureteren münden entweder jeder für sich oder meist nach vorheriger Vereinigung in die Blase.

Der einfache (oder doppelte) Ureter kann auch in die Pars prostatica urethrae oder in die Vagina ausmünden oder hier blind enden, zuweilen bei gleichzeitiger Mißbildung der Geschlechtsorgane (Fig. 764). Er kann auch im Verlaufe oder bei dem Durchtritte durch die Blasenwand verschlossen sein. Im letzteren Falle wölbt sich das blinde Ende zuweilen blasenförmig in die Harnblase vor (Fig. 766) und

Fig. 766.

Divertikelförmige Ausstülpung des blind endigenden Ureters in die Harnblase *B*. *D* Divertikel, *U* Ureter, stark dilatiert und gewunden. *N* Niere, hydronephrotisch verändert.

Fig. 767.

Kongenitale Falten und Klappenbildung im Ureter. *R* Übergang ins Nierenbecken. *F F* Falten.

kann sich beim Weibe durch die Urethra nach außen hindurchzwängen. Auch bei Verengerung der Öffnung und bei falscher Ausmündung kommt die Bildung der Blasen vor, die den Harnabfluß durch Verlegung der Urethra erschweren oder verhindern. Die Obliteration im unteren Teile hat eine manchmal darmähnlich gewundene Dilatation (Fig. 764) weiter oberhalb, ferner Dilatation des Nierenbeckens (Hydronephrose, Fig. 766) zur Folge.

Ein weiteres Hindernis für die Wegsamkeit kann in Klappenbildungen der Schleimhaut (Fig. 767), in winkeliger Abknickung des zunächst nach oben

ziehenden Ureters und in schiefer Insertion am Abgange aus dem Nierenbecken gegeben sein (Fig. 768). Dann entsteht *Hydronephrose*.

2. Hydronephrose.

Wie die durch Mißbildungen der Ureteren gegebenen Abflußbehinderungen des Harns wirken Kompression des Ureters durch akzessorische Nierengefäße, ferner entzündliche Verengerungen der Ureteren, Verlegungen durch Steine (Fig. 770) oder Geschwülste und Kompression von außen (durch Tumoren, zumal Karzinom des Uterus und der Blase, und durch Narben), ferner Tumoren und Steine der Blase, Tumoren und Hypertrophie der Prostata, kongenitale Anomalien (Verengerungen, Klappenbildungen usw.) der *Urethra*. In allen Fällen sind Erweiterungen des Nierenbeckens (und der Ureteren), **Hydronephrose,** die Folge (Fig. 766 bis 770).

Der gestaute Harn dehnt das Nierenbecken aus (Fig. 769). Die gleichzeitige Dilatation der Calices bewirkt Abflachung der Papillen, die schräg umgebogen oder konkav eingedrückt werden. Bei fortgesetzter Ausdehnung wird die Niere durch die Auftreibung umfangreicher. Die Kelche werden immer weiter, bilden sackartige, durch die komprimierten Columnae Bertini getrennte Ausbuchtungen des Nierenbeckens, in die man von ihm aus durch weitere oder engere Eingangsöffnungen hineinsieht. Diese Säcke verraten sich außen gern durch flachkugelige Vorwölbungen (Fig. 768). Durch alle diese Dilatationen wird das Nierengewebe zusammengedrückt (Fig. 766, 768) und in den höchsten Graden auf 1 mm verdünnt. So entsteht ein dünnwandiger Sack, der selten über den Umfang eines Mannskopfes hinausgeht. In ihm springen nur noch niedrige Leisten als Andeutungen der früheren Columnae Bertini vor (Fig. 766). Wenn das Hindernis am Übergang des Beckens in den Ureter sitzt, dann kann sich das erweiterte Nierenbecken als Sack aus dem Nierenhilus herauswölben (Fig. 768).

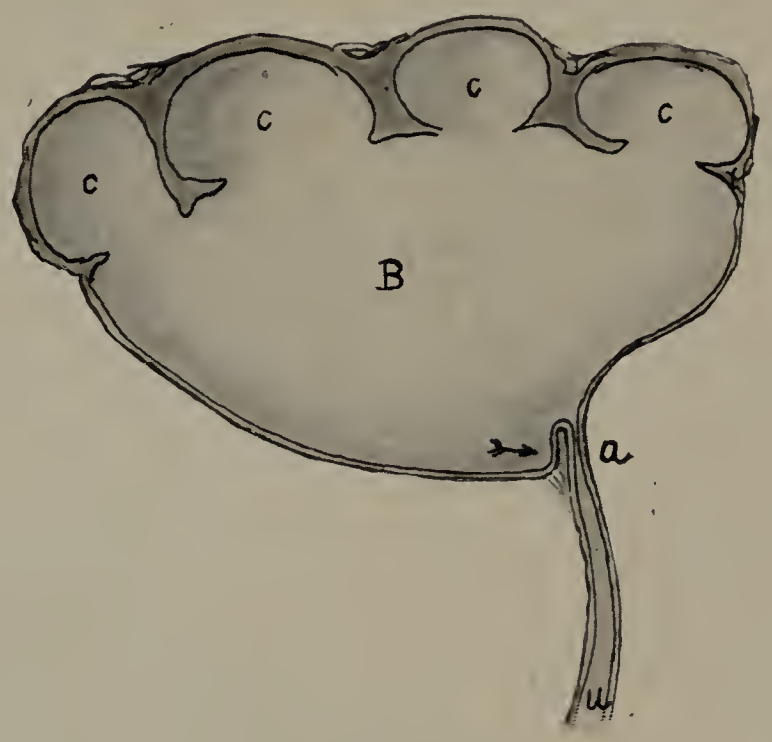

Fig. 768.

Schiefer Ansatz des Ureters am Nierenbecken. *B* Becken, *cc* Calices. Beide Teile beträchtlich dilatiert, hydronephrotisch. *U* Ureter, der bei *a* so schief ansetzt, daß der durch den Pfeil angedeutete Druck des Harnes die Mündung zusammenpreßt.

Der Inhalt des Sackes ist ursprünglich selbstverständlich Harn. Er verliert durch Diffusion allmählich seine Salze, behält aber eine mäßige Menge Eiweiß, das aus den Glomeruli ausgeschieden wurde.

Die histologischen Veränderungen sind um so schwerer, je hochgradiger und älter die Hydronephrose ist. Die Harnkanälchen gehen atrophisch zugrunde und verschwinden manchmal ganz. Das Bindegewebe nimmt zu und ist bei gleichzeitiger Entzündung stark zellig infiltriert. Die Glomeruluskapseln erweitern sich und die Kapillarknäuel hängen frei hinein, oder die Glomeruli machen dieselbe Umwandlung zu kleinen

homogenen Körperchen durch wie bei der Schrumpfniere. Letzteres ist hauptsächlich dann der Fall, wenn zu der Harnstauung eine *Entzündung* (vom Nierenbecken aus) hinzukommt, so daß dann ähnliche Prozesse an den Glomeruli ablaufen wie bei primärer Nephritis.

Fig. 769.

Beginnende Hydronephrose. Die Calices sind deutlich erweitert, die dazu gehörenden Markkegel sind abgeflacht und etwas konkav eingedrückt.

Wenn das Hindernis unten im Ureter sitzt, dehnt auch er sich aus. Er kann sich bis auf die Weite des Dünndarmes dilatieren und ist geschlängelt oder vielfach ausgebuchtet (Fig. 764).

Die Hydronephrose entsteht nicht nur bei völliger Verhinderung, sondern auch bei *Erschwerung* des Harnabflusses. Sie ist *einseitig* bei

Fig. 770.

Hydronephrose höheren Grades. Das Nierenbecken und die Calices sind sehr stark dilatiert, die Nierensubstanz zumal bei *a* reduziert. Bei *S* ist der Eingang des Ureters durch einen nur zum Teil sichtbaren Stein verlegt.

Hindernissen in einem Ureter, *doppelseitig* bei solchen in der Blase, Prostata und Urethra. Nur einseitig kann sie zur Bildung eines dünnwandigen Sackes führen, doppelseitig bedingt sie schon bei geringerer Dilatation durch Urämie den Tod. Einseitig kann sie lange ertragen werden.

Wenn der gestaute Harn (wie bei gleichzeitiger Zystitis) bakterienhaltig ist, kann sich mit der Hydronephrose eine *Pyelitis* und *Pyelonephritis* kombinieren. Es kommt auch vor, daß der Inhalt des gestauten Nierenbeckens und der Calices *eitrig* wird. Dann reden wir von **Pyonephrose.**

Bei einseitiger intrauteriner Harnstauung (durch Ureterenmißbildungen, s. oben) braucht Hydronephrose nicht einzutreten. Die Niere stellt ihre Funktion ein und atrophiert. Dann bildet sie nur ein kleines Läppchen, dem man auch histologisch seine Abkunft kaum noch ansieht (Fig. 774), oder sie stellt ein Konglomerat größerer oder kleinerer Zysten dar.

Fig. 771.
Verzweigter Nierenbeckenstein.

3. Konkremente im Nierenbecken.

Im Nierenbecken kommt es gelegentlich aus im ganzen noch wenig bekannten Gründen, manchmal bei Gicht, zur Bildung von Konkrementen in Gestalt von Grieß oder in Form größerer Steine. Wir nennen den Zustand **Nephrolithiasis** (Fig. 771 u. 772). Die Steine, am häufigsten erbsen- bis bohnengroß, können hühnereigroß werden. Sie sind, wenn sie über den Umfang einer Kirsche hinausgehen, selten rundlich oder

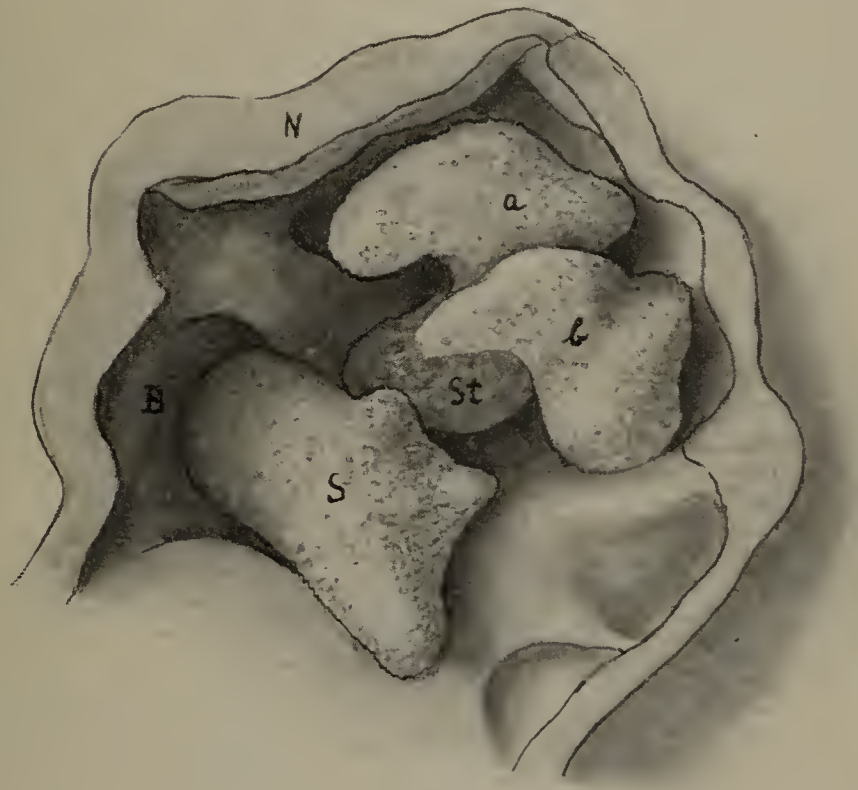

Fig. 772.
Mehrere große, korallenstockähnliche Steine im Nierenbecken. *N* Nierengewebe, reduziert, geschrumpft. *B* Nierenbecken, *S* Stein, der in der Tiefe in einem Calix festsitzt, *St* Stein mit zwei Ästen *a* u. *b*.

oval, meist unregelmäßig gestaltet, mit Zacken und Vorsprüngen versehen, die dann in den Ureter hineinreichen können, oder den Formen des Nierenbeckens mit seinen Calices angepaßt, also verästigt (Fig. 771) und manchmal korallenstockähnlich gebaut (Fig. 772). Ihre Oberfläche ist glatt oder rauh.

Bei Kindern im ersten Lebensjahr finden sich häufig kleine körnige Konkremente, »Gries« zuweilen bis zur Größe einer Erbse. Die Gebilde sind abhängig vom Harnsäurereichtum des Harns, der bei Neugeborenen zum Harnsäureinfarkt führt.

Die Steine kommen einzeln oder zu mehreren, einseitig oder doppelseitig vor, sie erregen Entzündung des Nierenbeckens mit Schwellung und späterer Induration der Wand, mit Blutungen in sie und in das Lumen des Beckens. In der Niere entstehen interstitielle Entzündungsprozesse durch die Gegenwart des als Fremdkörper wirkenden Steines und durch Erschwerung des Harnabflusses Veränderungen wie bei Hydronephrose, bei Hinzutritt von Bakterien Pyelonephritis. Die Nieren schrumpfen unter Bildung kleinerer und größerer Narben unregelmäßig (Fig. 772), sie legen sich den Steinen dicht an.

Eine weitere Folge besteht in dem Hineingelangen der Steine in den Ureter, in dem sie sich, meist im Eingang, festklemmen und den Harnabfluß hindern (Hydronephrose, Fig. 770). Zuweilen geht der Stein nach einiger Zeit und oft absatzweise bis zur Blase, meist unter »Nierensteinkoliken«. Die Steine im Nierenbecken hindern den Abfluß meist nicht erheblich. Der Harn strömt neben ihnen ab.

Über die *Zusammensetzung* der Konkremente siehe die *Blasensteine*. An der Bildung kleiner Konkremente sind zuweilen große Mengen von Bakterien beteiligt (Schmorl). Selten bestehen sie aus fest geronnenem *Eiweiß*; zwei derartige Beobachtungen beschrieben Peipers und Eckelt (Zbl. f p. A. 23).

4. Zirkulationsstörungen.

Größere Blutungen finden sich bei Konkrementen, Parasiten (Echinokokken) und Geschwülsten. Es gibt ferner im Zell-(Fett-)gewebe des Hilus und im perirenalen Fettgewebe sogenannte »*Massenblutungen*«, bei Leukämie, Hämophilie, Trauma und aus nicht genügend aufgeklärter Ätiologie.

5. Entzündungen, Pyelitis.

Entzündungen des Nierenbeckens, der Kelche und Ureteren entstehen durch Konkremente, zersetzten gestauten Harn und durch Bakterien, die von der Niere ausgeschieden werden. Dazu treten Ekchymosierungen und größere Blutungen, auch in das Lumen des Beckens.

Bei großer Intensität gesellen sich pseudomembranöse Veränderungen hinzu: kleinfleckige oder umfangreiche, graue, graugelbe, schwarzgraue oder schwarzgrüne durch fibrinöse Exsudation verdickte Nekrosen, die durch Kalksalze inkrustiert werden können (vgl. die Zystitis). Nach ihrer Abstoßung bleiben Geschwüre, die sich auch ohne derartige Prozesse bilden können. Heilung ist möglich.. Der Inhalt des Nierenbeckens ist ein trüber, manchmal breiiger oder eitriger, schmutzig verfärbter Harn, der auch Konkremente enthalten kann, die als Folge der Harnzersetzung entstanden oder schon vor Beginn der Entzündung vorhanden waren und zu ihrer Entstehung beitrugen. In manchen Fällen kommt es zur Bildung von Eiter, der das Nierenbecken ausfüllt. Die Niere ist dann stets ausgedehnt entzündet, die Nierenbeckenwand verdickt und oft intensiv gerötet. Kann der Eiter wegen Verstopfung des Ureters nicht abfließen, so füllt er das Nierenbecken und die erweiterten Calices prall aus (*Pyonephrose*), dickt sich später ein, wird mörtelartig

und von der entzündlich schrumpfenden Niere fest umschlossen. Das Bild kann dann dem einer abgelaufenen Phthisis renalis (Fig. 761) ähnlich sein.

Mit allen diesen pyelitischen Prozessen verbindet sich gern eine Nephritis. Dann reden wir von *Pyelonephritis*, s. oben.

Tuberkulöse Entzündungen entstehen bei Nierentuberkulose (s. oben), die auf das Nierenbecken übergreift. Es entstehen zunächst miliare Knötchen in der Schleimhaut. Diese verkäsen, brechen auf und bilden kleine sich ausbreitende Geschwüre, die schließlich zusammenfließen und die ganze Innenfläche der stark verdickten Nierenbeckenwand einnehmen. So entsteht eine geschwürige mit käsigem Grunde versehene unebene Fläche, die sich kontinuierlich (oder auch streckenweise) in die Ureteren bis zur Blase fortsetzt. Die Ureteren können in fingerdicke, starre, käsig ausgefüllte undurchgängige Kanäle umgewandelt werden.

Das Lumen des Nierenbeckens enthält trüben, molkigen Harn oder einen dickeren, mit verkästen Bröckeln untermischten Brei oder eine schmierige oder mehr trockene, zerbröckelnde, nicht selten mit Kalksalzen imprägnierte, weißliche oder gelbliche käsige Masse, die das Lumen ausfüllt.

Ureteritis cystica.

Ureteritis cystica ist eine im Nierenbecken und Ureter, auch in der Blase vorkommende Veränderung, bei der sich multiple, hanfkorn- bis erbsengroße, meist wasserklaren Inhalt besitzende, prominierende Zystchen bilden, für deren Entstehung eine Veranlassung meist nicht nachweisbar ist. Experimentell konnten sie (von Giani) durch chronische Reizzustände erzeugt werden. Sie bilden sich im Ureter aus den sogenannten v. Brunnschen Epithelnestern, die in das Bindegewebe hineinragen und durch zentralen Zerfall und Ansammlung von Flüssigkeit hohl werden. Im Trigonum der Harnblase bilden sich die Zystchen (Cystitis cystica) ebenso oder an der letztgenannten Stelle aus akzessorischen Prostatadrüsen (s. oben). Diese oft zahllosen Zystchen haben einen gelblichen oder braunen Inhalt und schließen manchmal geschichtete Prostatakörperchen ein.

6. Geschwülste des Nierenbeckens und der Ureteren.

Primäre Tumoren sind nicht häufig, so die Karzinome (aus Plattenepithel), und die meist multiplen Zottenpolypen, die das Lumen des Nierenbeckens und der Ureteren erweitern und verlegen. Über ihren Bau und ihre Genese, sowie über das **Cholesteatom** des Nierenbeckens s. Abschn. Geschwülste im Allg. Teil.

C. Harnblase.

1. Mißbildungen.

Die wichtigste Mißbildung ist die **Ektopie, Ekstrophie** oder **Inversio** der Harnblase (Fig. 773). Die vordere Bauch- und Harnblasenwand ist im Bereich der unteren Bauchgegend oder bis zum Nabel hinauf und nach abwärts so gespalten, daß die Haut über der Symphyse und diese selbst nicht geschlossen und die Harnröhre rinnenförmig offen ist (Epispadie s. oben). Die hintere Blasenwand liegt frei zutage mit gewulsteter, geröteter Schleimhaut, die rings kontinuierlich in die Haut, bzw. unterhalb des Nabels in einen hier die Bauchhöhle abschließenden Amnion-

bezirk übergeht. Die Ureteren münden frei nach außen. Manchmal zeigt auch der Darm eine oder mehrere Öffnungen, durch die sich die Schleimhaut rüsselförmig über die Harnblasenschleimhaut vorstülpen kann.

Für die Erklärung der Mißbildung ist eine einheitliche Auffassung noch nicht gewonnen worden.

Fig. 773.

Harnblasenspalte, Natürliehe Größe. Neugeborenes Kind. *O O* Obersehenkel, *S S* Serotum. *BB* die wulstförmig freiliegende hintere Harnblasenwand. Bei *a* die linke Ureteröffnung. *P* der nicht geschlossene Penis mit offener Rinne (Epispadie).

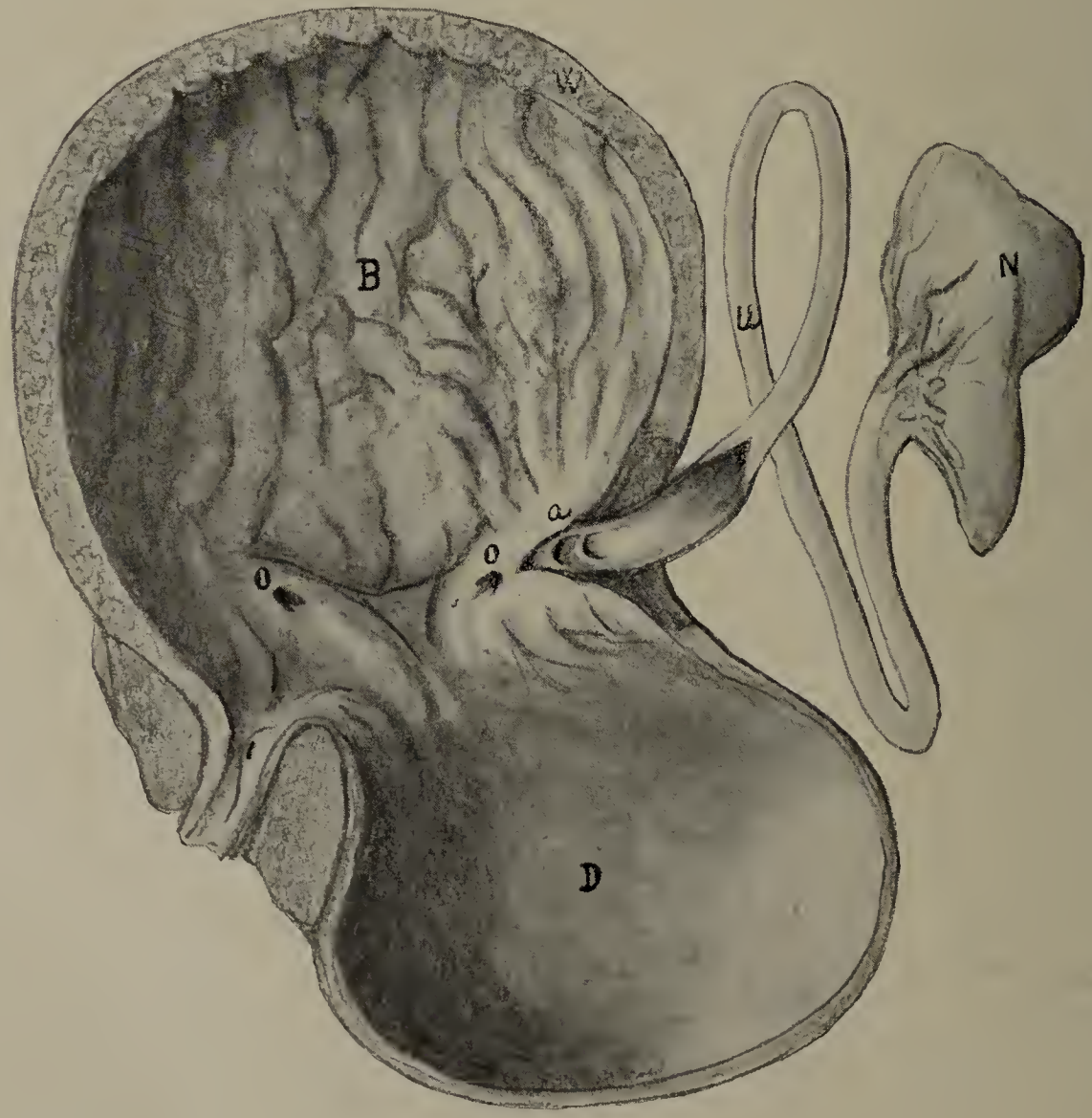

Fig. 774.

Großes Divertikel *D* der Harnblase zwischen der Mündung des linken Ureters und der Urethra. *B* Harnblase, *o o* Ureterenmündungen. *W* verdickte Harnblasenwand, *U* Ureter, der kurz vor seiner Ausmündung bei *a* zwei Schleimhautklappen aufweist, welche den Harnabfluß hinderten, dadureh den Ureter mäßig erweiterten und die Niere *N* zur Atrophie gebraeht haben.

Sehr selten ist das Offenbleiben des Urachus, der sich am Nabel nach außen öffnet. Er kann aber (selten!) auch bei geschlossenem Nabel erhalten und gegen die Blase abgeschnürt sein. Dann besteht er als ein enger Kanal zwischen Blase und Nabel oder er dehnt sich zystös, zuweilen polyzystisch, aus (*Urachuszysten*).

Die Harnblase kann durch eine vom Fundus zur Urethra sich erstreckende Scheidewand vollständig oder nur partiell in zwei Hälften geteilt sein (Vesica bipartita). Auch angeborene Ausbuchtungen (Divertikel) kommen vor, meist an der seitlichen Wand oder neben der Ureterenmündung (Fig. 764),

2. Hypertrophie.

Bei Erschwerung der Entleerung des Harns stellt sich im Zusammenhang mit verstärkten Kontraktionen eine Hypertrophie der Muskulatur ein. Die Wand verdickt sich beträchtlich. Sie zeigt innen ausgesprochene trabekuläre Beschaffenheit, weil die hypertrophischen Muskelbündel balkenförmig vorspringen (Balkenblase, Fig. 775).

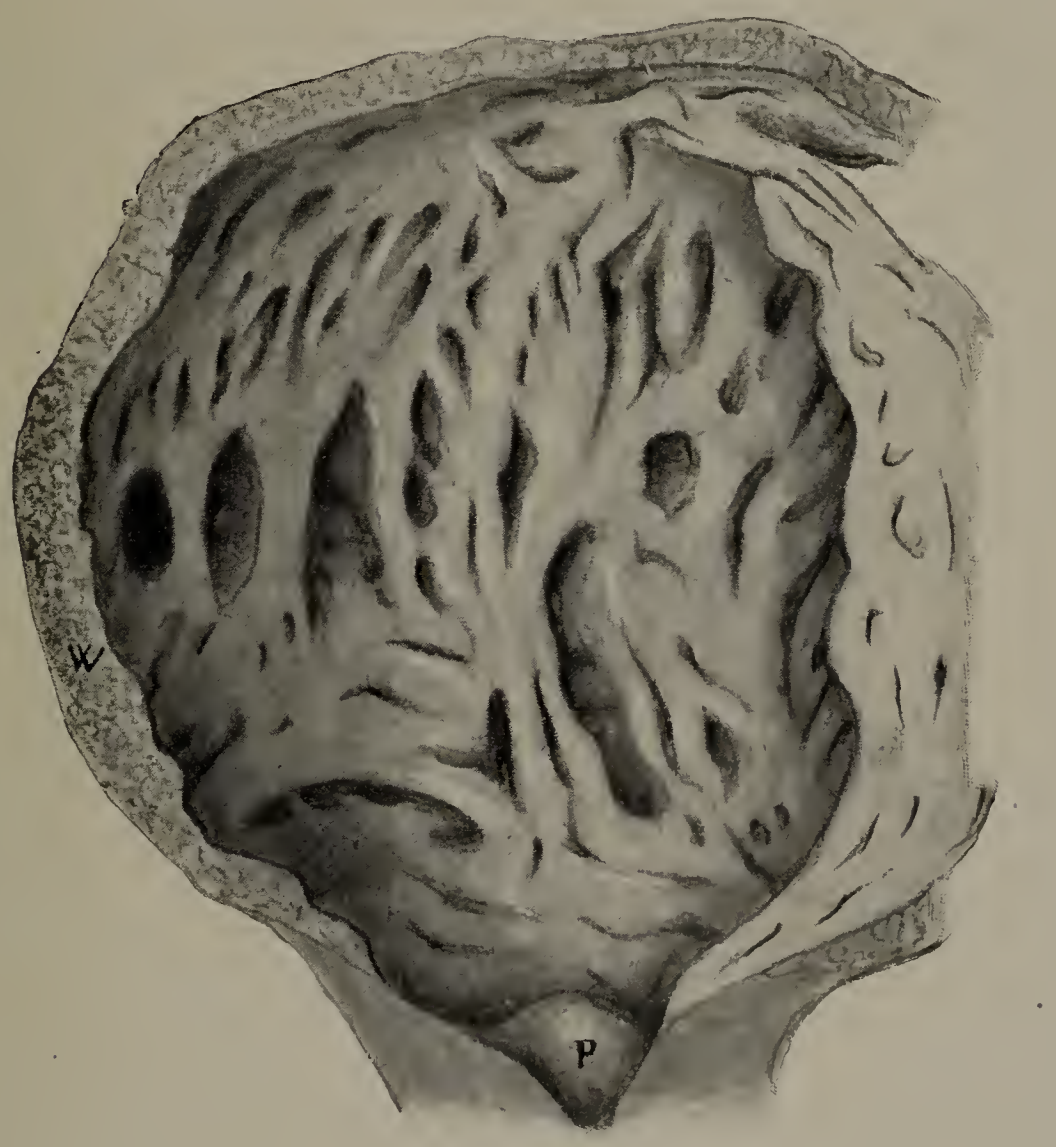

Fig. 775.

Größter Teil einer stark hypertrophischen Harnblase. *W* verdickte Wand auf dem Durchschnitt, *P* vergrößerter mittlerer Prostatalappen. Die Innenfläche der Blase ist sehr ausgesprochen trabekulär.

Zwischen den Balken bildet die Schleimhaut Gruben oder bei zunehmendem Innendruck stärkere Ausbuchtungen, die sich nach außen als **Divertikel** (Fig. 774, 775) vorstülpen. Sie enthalten außer der Schleimhaut auch Muskulatur in ihrer Wand oder nur Bindegewebe. Die Divertikel sitzen am meisten in den unteren seitlichen Abschnitten einzeln oder in großer Zahl. Durchschnittlich haselnußgroß, können sie weit

größer werden und die Harnblase selbst übertreffen. Der Eingang ist stets halsförmig eingeschnürt.

Erworbene und angeborene (s. oben) Divertikel neigen zu Entzündungen und Konkrementbildungen.

3. Dilatation.

Bei Behinderung des Abflusses dehnt der Harn die Blase erheblich aus. Geschieht es intrauterin (bei Klappenbildung der Urethra, s. unten), so kann die dilatierte Blase bzw. Bauchhöhle ein Geburtshindernis bilden. Extrauterin kann die Blase bei entsprechender Wandverdünnung bis zum Nabel aufsteigen. Die Dilatation stellt sich auch bei Erschwerung des Harnabflusses und bei *Lähmung* der Blasenmuskulatur (bei Rückenmarksaffektionen usw.) ein. Bei Erschwerung des Abflusses tritt bald Hypertrophie und Zersetzung des Harns mit Entzündungsprozessen hinzu, die zur Pyelonephritis führen können.

4. Verletzungen.

Durch übermäßige Dilatation der Blase kommt eine spontane Zerreißung kaum je zustande. Dagegen kann ein Trauma das stark gefüllte Organ zum Platzen bringen. Bei Brüchen des Beckens sind Verletzungen durch die Frakturfragmente möglich. Die Zerreißung kann in die Bauchhöhle und in das Beckenzellgewebe erfolgen, im letzteren Falle tritt *Harninfiltration* und eitrige Entzündung, im ersten zumal bei bakterieller Zystitis eine Peritonitis ein, die selten durch frühe Operation verhütet wird.

5. Zirkulationsstörungen.

Blutungen entstehen bei Skorbut, bei Entzündungen, Tumoren und aus pathologisch erweiterten Gefäßen, den »Blasenhämorrhoiden«, die als blaue Prominenzen meist am Urethraeingange, aber auch in der übrigen Blasenwand sitzen. Sie bluten zuweilen beträchtlich, verengen auch die Öffnung der Harnröhre. Fleckige oder diffuse Schleimhautblutungen finden sich ferner auffallend häufig bei zerebralen Erkrankungen, namentlich solchen, die mit einer Steigerung des intrakraniellen Druckes einhergehen. — Ödem findet sich bei Stauung und bei Entzündungen, auch der Umgebung, sowie nach Operationen an den Beckenorganen. Die Schleimhaut ist gallertig, wulstig, schlotternd.

6. Entzündungen, Zystitis.

Entzündungen der Harnblase entstehen meist durch Bakterien, die von der Urethra aus oder mit dem Katheter hineingelangten, seltener von der Niere kamen. Begünstigend ist Harnstauung und die Gegenwart reizender Fremdkörper (Blasensteine usw.). Auch chemische irritierende Substanzen (Kanthariden usw.) können **Zystitis** machen. Die Bakterien sind zumeist Bacterium coli und Proteus vulgaris, dann die pyogenen Kokken, die Gonokokken und andere. Bei Gegenwart des Bacterium coli ist die Harnreaktion sauer (Schmidt und Aschoff), bei Anwesenheit des Proteus alkalisch.

Die Entzündung zeigt Schwellung der Schleimhaut, Faltenbildung und Hyperämie, die gern Blutungen mit sich bringt, ferner Abstoßung des Epithels und flache Geschwürsbildung. Der Harn ist trübe durch desquamierte Epithelien und Leukozyten. Bei langer Dauer greift die

Entzündung tiefer. Das Bindegewebe wird reichlicher, derber, auch zwischen der Muskulatur, so daß die Wand dicker, fester, starrer, sklerotisch wird. Auch die Muskulatur kann zunehmen, wenn zugleich eine Erschwerung des Harnabflusses besteht. Von der Schleimhaut gehen noch andere Veränderungen aus. Wenn Stagnation des Harns die Grundlage der Zystitis, der Harn zersetzt ist, vor allem bei Lähmungen, entstehen pseudomembranöse Prozesse (Fig. 776). Es bilden sich, zumal auf Schleimhautfalten, flache, leicht unebene Pseudomembranen aus nekrotischem Oberflächengewebe und aus Exsudat. Diese Membranen sind trüb-graugelb oder gern schmutzig-grau, graubraun, grünlich oder schwärzlich-grünlich gefärbt. Stoßen sie sich ab, so bleiben Geschwüre zurück. Die übrige Schleimhaut ist in wechselnden Graden hämorrhagisch infiltriert. Zuweilen werden die Pseudomembranen mit Kalksalzen inkrustiert (Fig. 94). Oder es kommt in den tieferen Schichten der Wand zu Infiltrationen mit Eiterkörperchen oder zu ausgedehnteren oder umschriebenen Eiterungen. Der Blaseninhalt ist dann reichlich mit Eiterkörperchen untermischt. Bei Stehen des Harns in der Blase senken sie sich in die Tiefe und man findet hier den Harn fast rein eitrig.

Fig. 776.

Verschorfende Zystitis. *U* Urethra, *O* linke Ureterenmündung, *D* Eingang in ein Divertikel. Der größte Teil der Blasenschleimhaut ist über den quer verlaufenden Falten mit schmutzig gelbgrauen, zum Teil graugrünen Pseudomembranen von körniger Oberfläche bedeckt. Bei *a* auch einzelne fleckige Beschläge. Im oberen Teil der Blase noch unveränderte, etwas injizierte Schleimhaut.

Die *Abszesse* und eitrigen Infiltrationen können sich in die Blase entleeren oder nach außen fortschreiten und hier perforieren. Geschieht das in dem peritoneumfreien Teil der Blase, so entsteht eitrige Parazystitis oder wenn es in das Peritoneum vor sich geht, eitrige Bauchfellentzündung. Auch bei der verschorfenden Zystitis ohne Abszesse kann durch tiefgreifende Nekrose und Abstoßung des toten Gewebes Perforation entstehen. In Divertikeln wird der entzündliche Prozeß sich besonders intensiv entwickeln und leichter als anderswo zur Perforation führen.

Durch Fortpflanzung der Zystitis in die Ureteren und in das Nierenbecken entsteht Pyelonephritis.

Zuweilen bilden sich in der Nähe der Urethra multiple prominierende, angeschwollene lymphatische Follikel. Nach Entzündungen zeigen sie oft schwarzgraue Pigmentierung, die in ihrem Rande sitzt und deshalb ring- oder halbmondförmige Figuren bildet (Fig. 777). Über Cystitis cystica s. oben Ureteritis cystica.

Die **tuberkulösen** Prozesse beginnen zunächst in der Umgebung der Ureterenöffnungen mit der Bildung von Knötchen, die verkäsen, aufbrechen und zu lentikulären Geschwüren führen. Diese vergrößern sich, fließen zusammen und können große Teile der Schleimhaut, unter Umständen die ganze, einnehmen. Ihr Rand ist zackig, buchtig und wie ihr Grund uneben durch immer neu entstehende Tuberkel und durch unregelmäßige Abstoßung verkästen Gewebes.

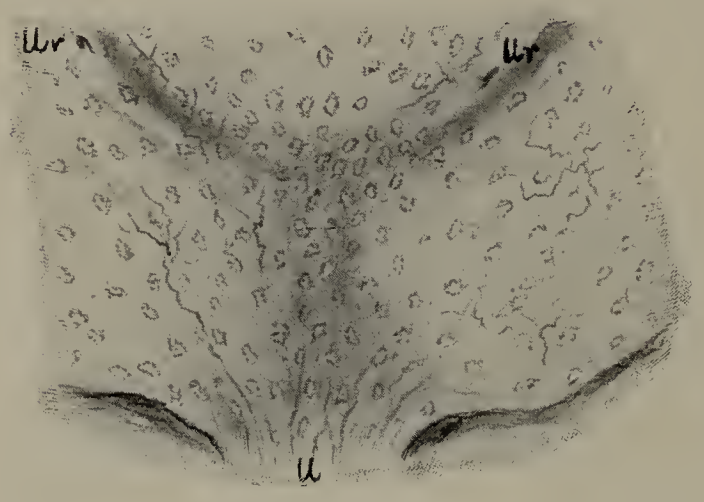

Fig. 777.

Teil der Harnblasenschleimhaut nach lange voraufgegangener abgelaufener Zystitis. *U* Ureter, *Ur* Ureterenmündungen. Die lymphatischen Follikel der Schleimhaut sind dadurch deutlich, daß sie von einem dunkelgekörnten Ring oder Halbmond umgeben sind, der einer Pigmentierung durch Blutfarbstoff entspricht.

Die Blasentuberkulose findet sich fast nur bei Nierentuberkulose, weil die von oben kommenden Bazillen sich in der Schleimhaut festsetzen, selten bei Prostata- und Samenblasentuberkulose. Sie ist beim Manne ungleich häufiger als beim Weibe, weil der Harn bei ihm sich leichter unvollständig entleert (und weil bei ihm auch der Infektionsweg von der Prostata her in Betracht kommt) (s. d. Urogenitaltuberkulose).

Als *Malakoplakie* hat v. Hansemann eine in weichen, prominierenden und ulzerierenden Plaques auftretende Veränderung der Harnblasenschleimhaut beschrieben, die sich mikroskopisch durch eine Infiltration mit großen rundlichen Zellen und durch Hämosiderinbildung auszeichnet und ätiologisch nicht aufgeklärt ist. Man nahm irrtümlich an, daß sie zur Tuberkulose Beziehung haben könne. Vielleicht geht sie aus akuten (Streptokokken-) Entzündungen hervor.

7. Konkremente der Harnblase.

Die Harnblase enthält häufig Konkremente, **Blasensteine,** die zum Teil schon im Nierenbecken gebildet, in der Blase größer werden (Fig. 778—780). Meist findet sich nur ein **Stein,** zuweilen auch mehrere bis zu Hunderten.



Fig. 778.

Zwei Harnsteine (von dunkelgrauer Farbe) mit leicht abgeflachten Seiten.

Birch-Hirschfeld fand einmal bei Striktur der Urethra 120 würfelartig geformte Phosphatsteine im Gesamtgewicht von 50 g.

Die Größe wechselt zwischen der einer Erbse und eines Hühnereies. Doch kommen noch umfangreichere Steine vor. Deschamp sah einen von 1593 g und 325 mm Umfang. Die Form ist meist länglich, eirund, aber auch völlig rund, walzenförmig, knollig oder durch die Form eines Fremdkörpers bestimmt, um den die Abscheidung erfolgte (s. u.). Mehrfache Steine bekommen meist Schlifflächen (Fig. 778). Die Oberfläche ist glatt, feinhöckerig oder stachelig. Die Steine sind häufig geschichtet (»Schalensteine«) durch konzentrische Lagen verschiedener

Zusammensetzung. Sie sind überhaupt nur selten aus einer Substanz aufgebaut, doch trennt man sie nach den vorwiegenden Bestandteilen in mehrere Gruppen. Uratsteine bilden den Kern vieler Harnsteine.

Man unterscheidet:

1. Steine, vorzugsweise aus Harnsäure und harnsauren Salzen.

a) Reine Harnsäuresteine sind meist klein, erbsen- bis taubeneigroß, rundlich, wenn mehrere vorhanden fazettiert, gelblich, rötlich, mahagonibraun, feinkörnig oder glatt, meist sehr fest und dicht. Die Schnittfläche ist glatt, konzentrisch geschichtet. Die Bildung beginnt in der Regel im Nierenbecken.

b) Aus harnsauren Salzen, meist harnsaurem Ammoniak und harnsaurer Magnesia, gebildete Steine (Uratsteine) (Fig. 779) sind seltener rein als die vorigen, häufig mit phosphorsauren Salzen gemischt, meist so, daß die Urate den Kern bilden. Auch kann sich noch eine äußere Schicht von phosphorsaurer Ammoniakmagnesia bilden.

Die Steine aus harnsaurem Ammoniak sind meist klein, selten über taubeneigroß, rundlich, oft etwas abgeplattet, mattgelb (lehmfarben), fein-



Fig. 779.

Harnstein, links von der Schnittfläche, rechts von außen gesehen. Die Schnittfläche zeigt eine Zusammensetzung aus verschieden gefärbten konzentrischen Schichten, die Oberfläche ist feinhöckerig.

höckerig, brüchig, die Bruchfläche körnig. Steine aus harnsaurer Magnesia zeigen aschgraue Färbung.

Die *harnsäurehaltigen* Steine entstehen besonders bei der sogenannten *sauren* Harngärung und bei überreichlicher Gegenwart der Harnsäure im Harn.

2. Steine, vorwiegend aus phosphorsauren Salzen.

a) Steine aus phosphorsaurem Kalk sind meist klein, rundlich, ziemlich fest, gelb- bis grauweiß, glatt, auf der Schnittfläche geschichtet.

b) Tripelphosphatsteine können bedeutende Größe erreichen, sind häufig abgeplattet, zuweilen nierenförmig, locker, erdig, rauh, grauweiß.

c) Steine aus reinem kohlensaurem Kalk sind selten, meist sehr klein, reinweiß, kreideartig.

Die Phosphatsteine (Fig. 779) bilden sich bei *alkalischer* Harngärung. Auf harnsäurehaltige Steine kann es bei eintretender alkalischer Harnbeschaffenheit zum Niederschlag neuer Schichten von Phosphaten kommen.

3. Steine aus oxalsaurem Kalk treten seltener rein, meist gemischt mit den anderen Steinbildnern auf.

Die Oxalatsteine können sehr groß werden, zeigen bedeutendes spezifisches Gewicht und Härte. Sie sind rundlich, stachelig (Maulbeer-

stein), nur kleine Steine sind glatt. Die Farbe ist bräunlich bis schwärzlich, die Schnittfläche dicht, konzentrisch gestreift.

4. Zystinsteine sind selten, meist eiförmig, von mäßiger Größe, braungelb und wachsartig und zeigen auf der Bruchfläche glänzende Krystallblättchen. Zuweilen wird der Zystinkern von einer Schale aus Phosphaten oder Harnsäure umgeben. Xanthinsteine sind außerordentlich selten, von mäßiger Größe, gewöhnlich eiförmig, abgeplattet, glatt, zinnoberfarben, geschichtet.

Seltene Bestandteile sind: Kieselsäure, Benzoësäure, schwefelsaurer Kalk. Ein 40 g schwerer Indigostein wurde von Ord in einer zystisch degenerierten Niere gefunden. Chiari sah im Nierenbecken bei Pyelitis Steine mit reichlichen Indigomengen.

Nach Kleinschmidt haben wir eine Harnsteinbildung in nicht entzündeten und in entzündeten Harnwegen zu unterscheiden. Ohne Entzündung, lediglich auf Grund eines Überschusses der ausfallenden Steinbildner entstehen die Steine aus Harnsäure und harnsauren Salzen (s. oben die häufige Steinbildung im Nierenbecken der Kinder). Auf sie schlagen sich bei saurer Harngärung weitere Massen aus Harnsäure oder auch Oxalsäure nieder. Bei Eintritt entzündlicher alkalischer Gärung lagern sich auf diese zuerst gebildeten (Kern-)Steine schalige Massen von Phosphaten ab. Solche Phosphatsteine können sich aber auch von vornherein um entzündungserregende Fremdkörper bilden (um Katheterstücke, Knochenfragmente, Haarnadeln, ferner auch um Parasiten, Blutkoagula, Tumorstücke, nekrotische Wandteile bei auf anderer Grundlage entstandenen Entzündungen).

Fig. 780.

Harnstein, aus Phosphaten bestehend, von der Schnittfläche. Natürliche Größe. Die Fläche ist weiß. Die dunkeln Fleckchen entsprechen kleinen Lücken und Spalten.

Harnsteine entstehen oft bei einer besonderen *Konstitution*, einer genetisch ungeklärten Vermehrung der Harnsäureausscheidung (Arthritismus). Daher finden sie sich familiär und erblich. Früher gern angenommene Beziehungen zur Gicht (Retention der Harnsäure im Blut) sind unsicher. Nach Ebstein sollte für die Steinbildung eine organische (Eiweiß-)Grundlage für die Einlagerung der Salze maßgebend sein. Nach Kleinschmidt sind diese Eiweißmassen sekundäre Imprägnationen.

Die Steine bewirken unter Mitwirkung von Bakterien vor allem Blasenkatarrh. Durch Verlegung der Urethra erschweren sie den Harnabfluß und veranlassen Hypertrophie der Blasenwand. Auch große Steine machen unter Umständen keine ernsteren Beschwerden. Kleine Steine können, besonders beim Weibe, mit dem Harn entleert werden. Rauhe Steine erzeugen Blutungen und Ulzerationen, die selten eine Perforation herbeiführen. Nicht selten sitzen Steine in Divertikeln, sehr selten in offenen Urachusabschnitten.

8. Tierische Parasiten.

Es kommen vor Echinokokkusblasen, Distomum haematobium (S. 13), Filaria sanguinis (S. 13), nach Verwachsung mit dem Darm und Perforation Askariden und Oxyuren, von Protozoen Trichomonas vaginalis (S. 16).

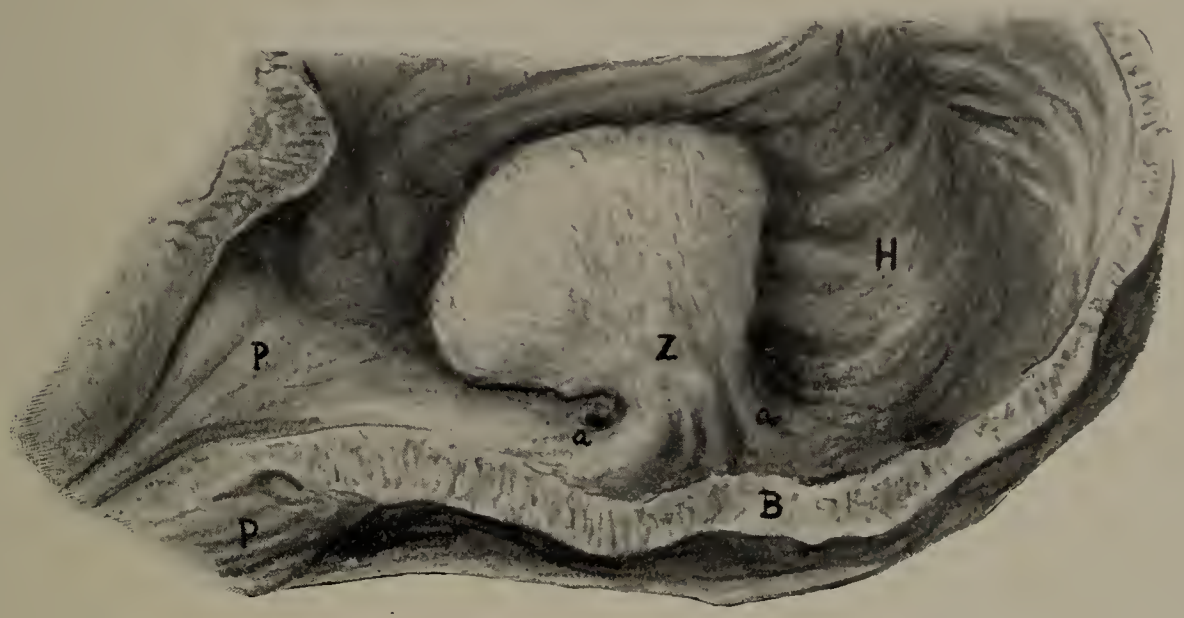

Fig. 781.

Zottenpolyp der Harnblase. *H* Lumen der Blase, *B* Wand, *P P* Prostata, *Z* der Zottenpolyp, der sich bei *a a* aus der Blasenwand erhebt.

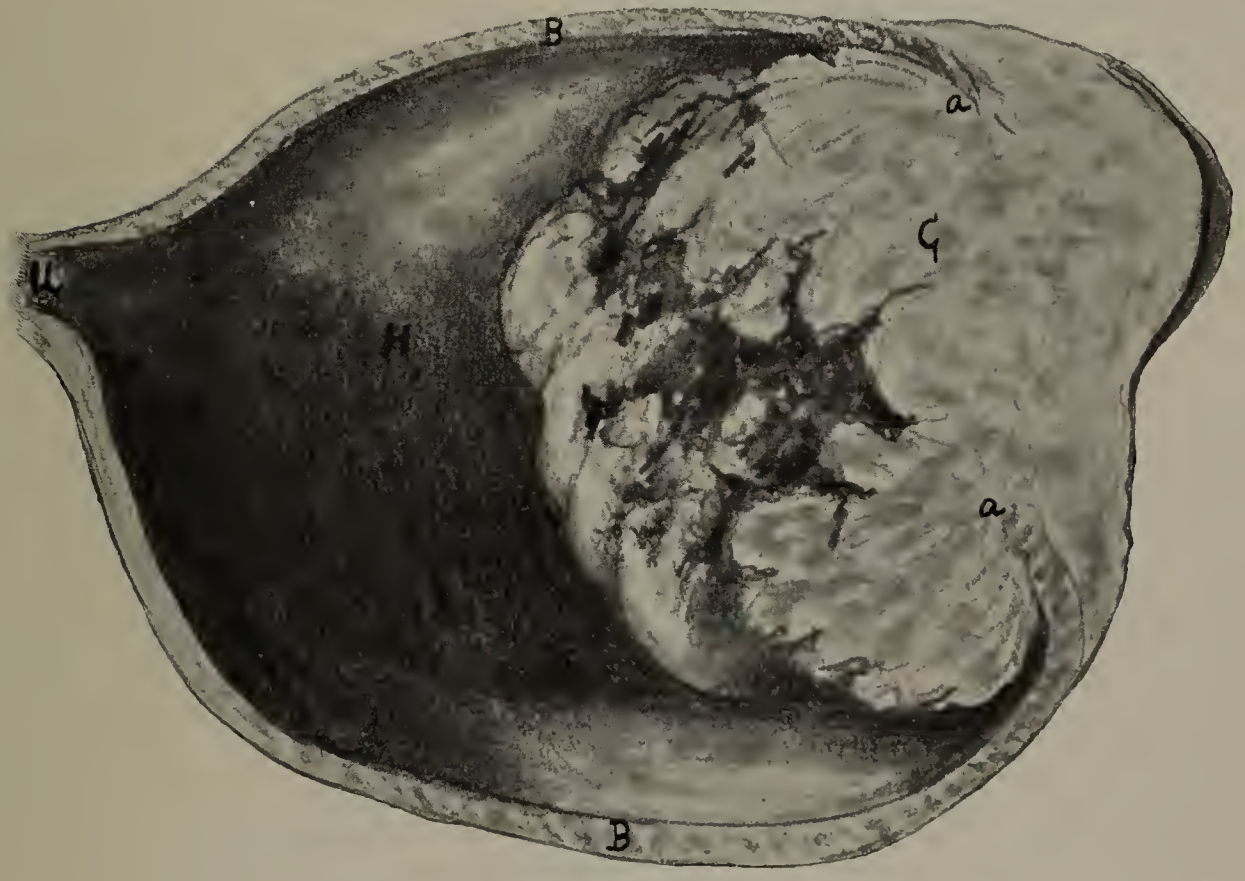

Fig. 782.

Harnblasen-Karzinom, Längsschnitt. *H* Harnblase, *U* Urethra, *B B* Blasenwand, *C* Karzinom, welches in die Blase als knolliger, zerrissener Tumor vordringt, andererseits die Wand nach außen durchwuchert, die zwischen *a* und *a* zerstört und deshalb nicht mehr sichtbar ist.

9. Geschwülste.

Fibrome sind selten, ebenso Leio-Myome, die knollig nach innen vorspringen, und Sarkome. Sehr selten sind **Mischgeschwülste** aus sarkomatösem Gewebe, quergestreifter Muskulatur, Knorpel und Knochen. Sie bilden knollig vorspringende, zuweilen multiple Tumoren.

Ein häufiger Tumor (Fig. 781) ist der **Zottenpolyp.** Er wird durch Blutungen, durch Verlegung der Ureteren und der Urethra und durch Hinzutreten von Entzündung gefährlich.

Primäre Krebse (Fig. 782) sind selten, beim Weibe nur vereinzelt beobachtet. Sie bilden, meist in den tieferen Blasenabschnitten, mäßig prominierende flachere, ulzerierende, aber auch umfangreichere Knoten. Sie gehen auch aus Zottenpolypen hervor, von deren Basis das Epithel in die Blasenwand eindringt und sie durchwuchert.

Sekundär greifen Karzinome der Prostata (s. oben) und des Uterus (s. Fig. 711) auf die Blase über.

D. Harnröhre.

1. Mißbildungen.

Im Verlauf der männlichen Urethra, meist im membranösen Teile, kommen embryonale Klappenbildungen vor, die den Abfluß des Harns erschweren. Kongenitale Harnstauung und Hydronephrose ist die Folge.

2. Verletzungen.

Verletzungen werden durch Trauma, Katheter, Fremdkörper, Blasensteine hervorgerufen, beim Weibe durch Quetschung bei der Geburt. Die Verletzungen der männlichen Harnröhre sind gefährlicher als die der weiblichen. Am bedenklichsten sind sie in der Pars membranacea und bulbosa. Die größte Gefahr ist eine Urininfiltration des umgebenden Zellgewebes, das zur Eiterung und Verjauchung gebracht wird. Nach der Heilung treten Verengerungen, Strikturen, ein. Der Katheter kann »falsche Wege« bohren, am häufigsten an der Pars bulbosa. Die meisten enden blind, andere führen in die Urethra zurück. Der in sie eindringende Harn infiltriert das Gewebe.

3. Entzündungen.

Die wichtigste Entzündung ist die infektiöse Blennorrhöe, der **Tripper,** die **Gonorrhöe.** Sie wird durch den Gonokokkus bedingt.

Die Entzündung ist in erster Linie in der Schleimhaut lokalisiert, in frischen Fällen namentlich in der Nähe des Orifizium, später aber in der ganzen Urethra. Sie liefert ein reichliches, gelbliches bis grünliches Exsudat aus Eiterzellen, Epithelien und roten Blutkörperchen. Die Kokken liegen vorwiegend in den Eiterzellen.

Die Entzündung der Pars pendula, des Bulbus und der Pars membranacea wird als Urethritis anterior bezeichnet, die der Pars prostatica als U. posterior. Die Kokken dringen in das Plattenepithel nur wenig, in das Zylinderepithel der Drüsen tiefer ein und bis in das Bindegewebe vor. Die Gonorrhöe kann durch die entzündeten Samenwege und das Vas deferens auf den Nebenhoden übergreifen und Epididymitis erzeugen. Seltener ist eitrige Prostatitis. Auch metastatische Entzündungen sind möglich, so eitrige Gelenkprozesse, Sehnenscheidenentzündungen und Endokarditis.

Ziemlich oft geht aus der akuten Gonorrhöe eine chronische hervor (Nachtripper). Es finden sich zellige Infiltration des Bindegewebes, Erosionen des Epithels und Geschwüre, deren Heilung gern von narbigen Verengerungen, **Strikturen** gefolgt ist (Fig. 783), die meist im Anfangs-

stück der Pars membranacea sitzen. Manchmal finden sich mehrere Strikturen. Ihre Ausdehnung wechselt, ihre Folgen sind zunehmende Erschwerungen der Harnentleerung.

Zwischen Blase und Striktur können Ulzerationen entstehen, die die Wand der Urethra durchsetzen, Urininfiltration des Zellgewebes und Vereiterung bewirken; diese kann nach Damm, Skrotum, Inguinalgegend und Oberschenkel übergreifen und durchbrechen, dann entsteht eine Harnfistel.

Eine Urethritis mit einer fibrinösen Pseudomembran vom Orifizium bis zur Pars prostatica wurde bei Männern nach Injektion ätzender Flüssigkeit beobachtet.

Tuberkulöse Prozesse entstehen als Fortleitung von der Blase oder Prostata unter Umständen in der ganzen Urethra, beim Weibe von den äußeren Genitalien her. Syphilitische Initialsklerosen wurden zuweilen gesehen.

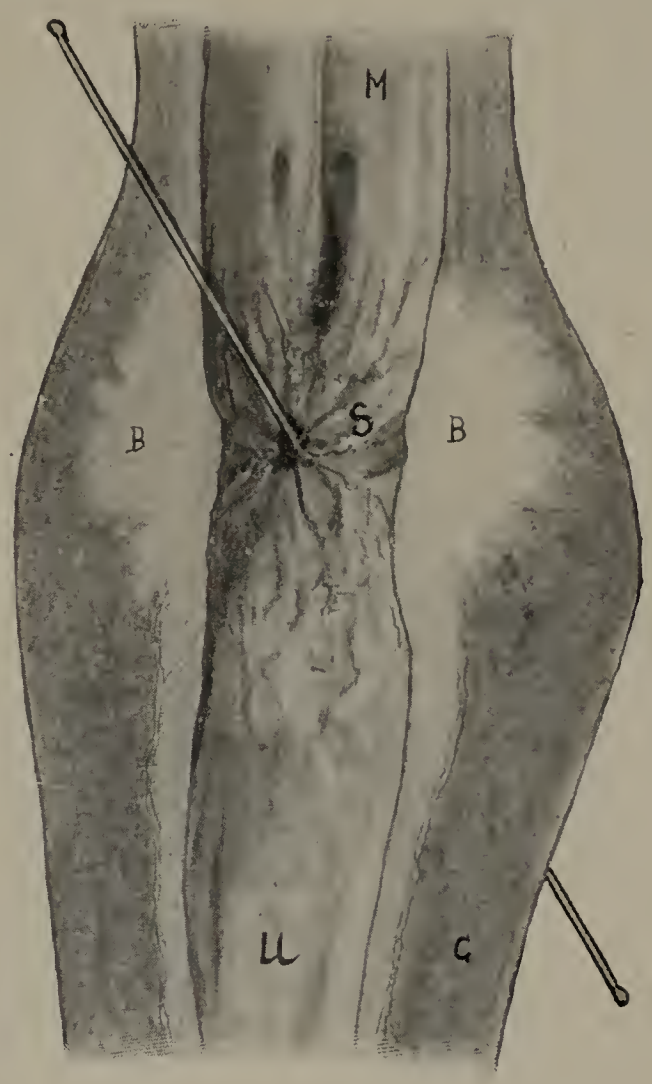

Fig. 783.

Striktur der Urethra naeh Gonorrhöe. *U* Urethra, *M* Pars membranacea, *C* kavernöses Gewebe, *S* verengte Stellen mit narbiger, ausstrahlender Sehleimhaut, *B B* Narbengewebe in das kavernöse Gewebe hineingehend. In der verengten Stelle eine in die Weichteile am Damm führende, dureh eine Sonde bezeiehnete Perforationsöffnung.

4. Geschwülste.

Die seltenen papillären multiplen Wucherungen verengen die Urethra. Es gibt ferner größere gestielte fibröse gefäßreiche Tumoren beim Weibe. Sehr selten sind Drüsenpolypen, die kleine Zystchen enthalten.

Das Karzinom ist primär sehr selten, sekundär von dem Uterus, der Vulva, von der Prostata und dem Penis übergewuchert.

5. Cowpersche Drüsen.

Die **Cowpers**chen Drüsen können an **Entzündungen** der Urethra teilnehmen und eventuell vereitern, sich zystisch erweitern und primären Krebsen als Ursprungsstätte dienen.

Vierzehnter Abschnitt.

Nebennieren.

1. Mißbildungen.

Die Nebennieren fehlen selten, sind zuweilen mangelhaft ausgebildet, regelmäßig als Teilerscheinung der Anenzephalie. Sie sind dann erheblich verkleinert oder nur als Rudimente vorhanden. Die Marksubstanz fehlt ganz. Bei Status lymphaticus (S. 52) sind sie *hypoplastisch*.

Der Gehalt an *Lipoiden*, vor allem an *Cholesterin* schwankt. Reichlich ist das Cholesterin bei Arteriosklerose und Schrumpfniere. Die Nebennieren erscheinen dann größer als sonst. Gering ist der Lipoidgehalt bei Infektionen.

Über *akzessorische Nebennieren* s. oben. Sie kommen vor an der Oberfläche der Niere, neben dem Plexus solaris, im Ligamentum latum (MARCHAND, neben dem Samenstrang (AJUTOLO), am Nebenhoden (WIESEL), an der Unterfläche der Leber (SCHMORL). Abnorme Größe der Nebennieren, die fast tumorähnlich werden können, wurde bei mangelhafter Entwicklung der Keimdrüsen (bei Hermaphroditismus) beobachtet.

2. Zirkulationsstörungen.

Blutungen kommen nach Trauma, nach hämorrhagischer Diathese, nach Infektion vor, hauptsächlich aber und in größtem Umfange bei Verschluß (Thrombose oder Geschwulstentwicklung) der Vene. Das Organ (Fig. 784) kann über hühnereigroß anschwellen (Hämatom der Nebenniere). Die

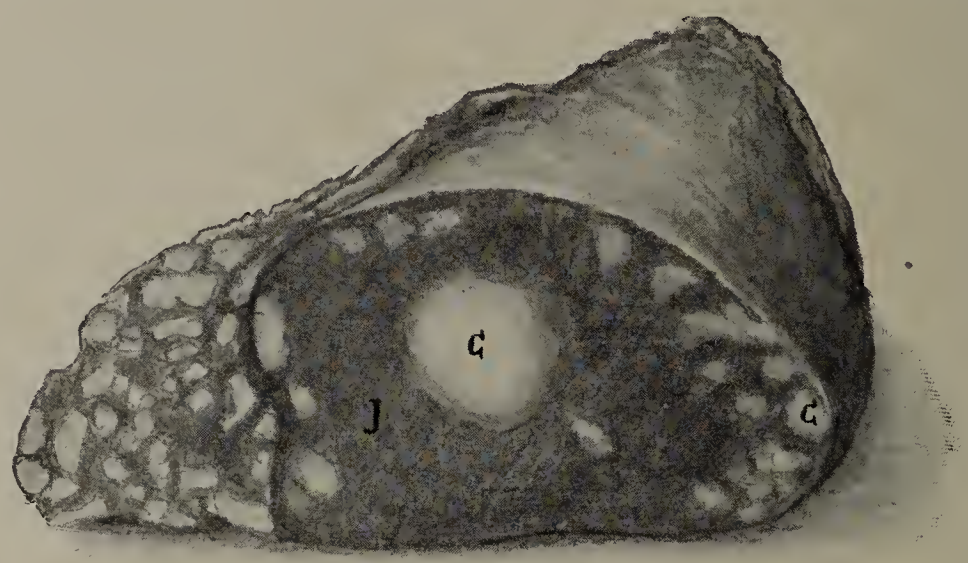

Fig. 784.
Metastatisches Karzinom der Nebenniere mit umfangreicher hämorrhagischer Infarzierung. *C C* Karzinomknoten, *J* Infarkt.

Hämorrhagie erfolgt innen, die Rinde wird nach außen verdrängt. Das gerinnende Blut gibt der Nebenniere eine prall elastische Konsistenz. Auch bei asphyktischen Neugeborenen werden Blutungen in die Nebennieren beobachtet.

3. Entzündungen.

Eitrige Entzündungen sind selten. Bei infektiösen Allgemeinerkrankungen wurden Blutungen, herdförmige Ansammlungen von Leukozyten und Lymphozyten in kleinen lymphatischen Bezirken angetroffen.

Am wichtigsten sind die **tuberkulösen** Prozesse (Fig. 785) u. a. bei Miliartuberkulose als miliare Knötchen. Als zufällige Befunde trifft man bei Individuen mit anderweitiger Tuberkulose einzelne oder mehrere erbsen- bis nußgroße oder größere Knoten. Besonders charakteristisch aber ist die zum *Morbus Addisonii* (s. u.) führende *völlige Zerstörung* (Fig. 785) des ganzen Organes (und zwar *beider* Nebennieren) durch fortschreitende *verkäsende* Tuberkulose. Das Organ ist dabei meist durch die käsigen Massen verdickt und unregelmäßig vergrößert. Außen herum geht eine derbe bindegewebige Kapsel, die auch in Septen durch den von ihr umschlossenen, nicht selten teilweise verkalkten Käse hindurchziehen kann.

Außer dieser hochgradigen Veränderung der Nebennieren findet sich gewöhnlich nur eine *geringfügige Tuberkulose* der Lungen oder nur eine kleine oft kaum auffindbare Verkäsung oder Verkalkung einer Bronchialdrüse. Die aus diesen primären Herden in das Blut gelangten Bazillen haben also *kein anderes Organ beteiligt* als die Nebennieren und diese noch dazu *viel intensiver* als Lunge und Lymphdrüse. Weshalb das so ist, läßt sich nicht sagen.

Syphilis ist weit seltener. Bei Neugeborenen (Guleke, Aschoff) sieht man gelegentlich gummöse Knoten aus zentraler Nekrose und einem Hofe von Granulationsgewebe gebildet (Fig. 786). Bei Erwachsenen sind die Gummibildungen noch weniger häufig. Ältere Herde zeigen derbe schwielige Umwandlung der peripheren Teile. Vielleicht kann die Syphilis auch in Form indifferent aussehender bindegewebiger Schrumpfung enden (Simmonds).

Ist in seltenen Fällen durch irgendeinen Prozeß nur eine Nebenniere zerstört, so kann sich die andere *kompensatorisch* vergrößern.

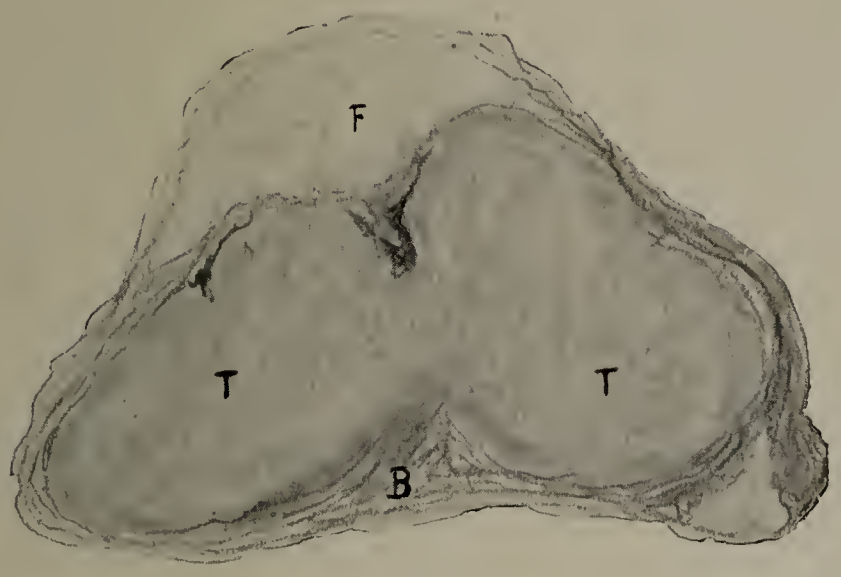

Fig. 785.

Verkäsung der Nebenniere. Von dem Organ ist nichts mehr zu sehen, es ist durch den Käse *T T* ersetzt, der rings von Bindegewebe *B* umgeben ist: *F* Fettgewebe.

Fig. 786.

Kongenitale Gummibildungen der Nebennieren. *S S* Gummibildungen, in Nekrose begriffen. *P* Nebennierenrinde.

4. Regressive Veränderungen.

Amyloidentartung ist bei allgemeiner Erkrankung nicht selten. Das Organ ist größer, fester und von glasiger Schnittfläche.

Zystische Erweiterungen von Lymphgefäßen wurden beschrieben (Sick). Es handelte sich um einzelne oder viele Zysten mit wäßrigem Inhalte. Ribbert sah einen Fall, den Bossard beschrieb. Das Organ war kleinapfelgroß.

5. Geschwülste.

Es kommt das Lipom (Brüchanow) und das Sarkom vor, letzteres als Spindelzellen- oder Fibrosarkom, Myxosarkom oder Lymphozytom. Über die *Ganglioneurome, Neuroblastome* und die Tumoren aus *chromaffinen* Zellen, sowie über die *Adenome* s. Abschn. Geschwülste im Allg. Teil.

Die Bedeutung der Nebennierenveränderungen.

Weitgehende oder *völlige Zerstörung beider Nebennieren*, wie sie weit überwiegend durch Tuberkulose, aber auch durch Syphilis, Geschwülste und Schrumpfung unbekannter Ätiologie zustandekommt, erzeugt den **Morbus**

Addisonii, eine durch Anämie, allgemeine Schwäche (Adynamie, Myasthenie), Magendarmstörungen, schließlich Diarrhöe und Koma gekennzeichnete Krankheit. Größere Reste des Organes, auch akzessorische Nebennieren können die Krankheit verhindern, kleine, wie man sie in verkästen Nebennieren zuweilen noch findet, vermögen das nicht. Es handelt sich vor allem um die Vernichtung der Marksubstanz mit ihren das Adrenalin liefernden chromaffinen Zellen. Aber auch die Rinde ist insofern nicht ohne Bedeutung, als angenommen wird, daß sie dem Marke die zur Adrenalinbildung notwendigen Substanzen liefert, die sie selbst wieder aus Stoffwechselprodukten des Körpers (z. B. Harnsäure) gewinnt. Daher kann selten auch eine Zerstörung der Rinde bei erhaltenem Mark die Adrenalinerzeugung hindern und so die Addisonsche Krankheit veranlassen. Doch mag außerdem auch noch die Störung anderer funktioneller Vorgänge, so des *Cholesterinstoffwechsels* der Nebennieren für die Krankheit von Wichtigkeit sein.

Schädigung der Nebennieren bei akuten Infektionskrankheiten, insbesondere des chromaffinen Systems, soll durch eine damit verbundene Blutdruckherabsetzung den Tod befördern. Die bei Schrumpfniere vorhandene Hypertrophie der Nebenniere ist vielleicht so zu deuten, daß das Organ die von der Niere nicht ausgeschiedenen Stoffwechselprodukte zu Adrenalin verarbeitet, das daher sehr reichlich entsteht, Blutdrucksteigerung und Herzhypertrophie macht.

Fünfzehnter Abschnitt.

Bewegungsorgane.

A. Das Knochensystem.

a) Das Skelett mit Ausschluß der Gelenke.

1. Mißbildungen und Wachstumsstörungen.

Es gibt eine kongenitale **Zwerghaftigkeit,** bei der schon die Neugeborenen klein, aber proportioniert sind und es ohne sonstige Abnormitäten dauernd bleiben (Nanosomia primordialis v. Hansemann). Es gibt ferner eine erworbene Zwerghaftigkeit (N. infantilis, Paltaufscher Zwergwuchs, Beziehungen zum Infantilismus S. 52), die nach Erdheim auf einer Schädigung des Vorderlappens der Hypophyse, insbesondere durch Tumoren, nach Kraus auch auf Mangel an eosinophilen Zellen, nach Simmonds auf frühzeitigem Untergang des Vorderlappens beruht. Sie ist verbunden mit Erhaltenbleiben der Epiphysenknorpel bis in späte Jahrzehnte. Der Knorpel wächst aber nicht. Auch diese Zwerge sind proportioniert (Kombination mit Atrophia adiposogenitalis). Es gibt drittens Zwerge bei Kretinismus (S. 62), Myxödem, Rhachitis und Chondrodystrophie. Diese Zwerge sind disproportioniert.

Der **Riesenwuchs,** der nicht völlig proportioniert ist (kleiner Schädel), ist ein konstitutioneller Vorgang. Doch wird vielfach angenommen, daß das verstärkte Wachstum der Knochen von der zu großen Hypophyse veranlaßt wird. Insofern nimmt man Beziehungen zur Akromegalie (S. 65) an, bei der eine unregelmäßige Knochenverdickung stattfindet. Bei Riesen soll außerdem

Akromegalie häufiger entstehen. Nach Kastration stellt sich der S. 64 erwähnte *Hochwuchs* ein.

Der partielle Riesenwuchs beruht auf embryonaler Anlage, wird aber zuweilen erst nach einer Reihe von Jahren (manchmal nach Trauma) bemerkbar. Einzelne Extremitäten, Finger, Zehen zeigen samt den Weichteilen ein übermäßiges Wachstum.

Mißbildungen sind ferner die mannigfachen Anomalien der Extremitäten, die *Verschmelzung der unteren Extremitäten* zu einer *Sympodie* (Sirenenbildung), die *Verkümmerung der Extremitäten* (Peromelus, Phocomelus, Perobrachius, Peropus, Perochirus, Spalthand, Spaltfuß), soweit sie nicht auf Skeletterkrankung beruht, das *Fehlen von Extremitäten oder Teilen* (Amelus, Abrachius, Apus), die *Vereinigung von Fingern* (Syndaktylie), die Polydaktylie, ferner der Defekt einzelner Knochen, am häufigsten der Tibia. Alle diese Fälle sind meist die Folgen mechanischer, etwa durch Uterusenge bedingter Wachstumsstörungen. Der Tibiadefekt kann mit anderen Mißbildungen (bei F. Steinhaus mit Anomalie des Oberarmes und mit Spina bifida) kombiniert sein.

Fig. 787.

Dolichozephaler Schädel. Er ist lang und schmal, die Sagittalnaht ist verstrichen. 1/2 natürl. Größe.

Von Schädel- und Wirbelsäulenmißbildungen (Akranie, Mikrozephalie, Spina bifida, ferner von Agnathie und Mikrognathie) war schon die Rede.

Bei der Trichterbrust ist der untere Teil des Sternums samt den anstoßenden Rippen trichterförmig vertieft. Es ist eine meist durch den Druck des Kinnes bei enger Uterushöhle bedingte Abnormität.

Die auf das Skelett beschränkten Wachstumsstörungen sind durch primäre Abweichungen von der normalen endochondralen, periostalen und myelogenen Knochenentwicklung bedingt und bringen gewisse Veränderungen an den Weichteilen sekundär mit sich. Hierher gehören die vorzeitigen Nahtobliterationen am Schädel, welche zu einem mangelhaften Wachstum der platten Knochen senkrecht zur verstrichenen Naht, daneben zu einem verstärkten, kompensatorischen Wachstum in anderen Richtungen führen. Daraus ergeben sich vielfache **Schädeldeformitäten,** die Virchow in folgender Weise zusammengestellt hat.

α) Dolichozephalie (Langköpfe).

A. Obere mittlere Synostose.

a) Einfache Dolichozephalie (Langköpfe), Synostose der Pfeilnaht (Fig. 787).

b) Sphenozephalie (Keilköpfe), Synostose der Pfeilnaht mit kompensierender Entwicklung der Gegend der großen Fontanelle.

B. Untere seitliche Synostose.

a) Leptozephalie (Schmalköpfe), Synostose der Stirn- und Keilbeine.
b) Klinozephalie (Sattelköpfe), Synostose der Scheitel-, Keil- oder Schläfenbeine.

β) Brachyzephalie (Kurzköpfigkeit).

A. Hintere Synostose.

a) Pachyzephalie (Dickköpfigkeit), Synostose der Lambdanaht.
b) Oxyzephalie (Spitzköpfigkeit), Synostose der Scheitelbeine mit Hinterhaupts- und Schläfenbeinen, kompensatorische Entwicklung der vorderen Fontanellengegend.

Fig. 788.
Plagiozephalie. *F* erhaltene Frontalnaht, *C* linke Koronarnaht, die rechte fehlt, *S* Sagittalnaht, *H* Hinterhauptschuppe.

B. Obere, vordere und seitliche Synostose.

a) Platyzephalie (Flachköpfigkeit), Synostose von Stirn- und Scheitelbeinen.
b) Trochozephalie (Rundköpfigkeit), teilweise Synostose von Stirn- und Scheitelbeinen, in der Mitte der Hälfte der Kranznaht.
c) Plagiozephalie (Schiefköpfigkeit), halbseitige Synostose von Stirn- und Scheitelbeinen (Fig. 788).

C. Untere mittlere Synostose.

Einfache Brachyzephalie, frühzeitige Synostose von Grund- und Keilbein.
Am Schädel des Neugeborenen kommen ferner mangelhafte Verknöcherungen einzelner oder mehrerer platter Schädelknochen vor, kleinere und

größere in der Nähe der Nähte gelegene Defekte, *Aplasien*, die durch fibröses Gewebe geschlossen sind und manchmal eine zum Tuber radiäre Anordnung zeigen. Nicht selten sind solche Anomalien bei kongenitaler Hydrozephalie und bei Spina bifida.

Weitere Wachstumsstörungen sind Verknöcherungen von Synchondrosen. So der S. spheno-occipitalis und der S. sacroiliaca. Einseitige Synostose bedingt das von NÄGELI sogenannte schräg verengte Becken. Kreuz- und Darmbein sind verschmolzen und mangelhaft entwickelt.

Durch doppelseitige Synostose der S. sacro-iliaca entsteht das quer verengte Becken. Beide Kreuzbeinflügel sind verkümmert, die Hüftbeine gestreckter als sonst, die Schambeine unter spitzem Winkel vereinigt.

Andere Anomalien entstehen durch Entzündung im Bereich der Knorpelfugen, der Hüftpfanne, Verziehung des Beckens nach der ankylotischen Seite. Veraltete Luxation des Femur nach hinten und oben bedingt Atrophie der betreffenden Beckenseite, Verengerung und Schiefheit des Beckens.

An den Extremitäten entstehen Verkürzungen, wenn die Epiphysenknorpel durch Trauma (Fraktur), Entzündungen und Geschwülste (Chondrom, Osteom) geschädigt sind. Doch kann die Verkürzung durch kompensatorisches Wachstum des anderen Knochenendes teilweise ausgeglichen werden.

2. Rachitis.

Eine im Entwicklungsalter auftretende, sehr häufige Veränderung des ganzen Knochensystems (und des übrigen Körpers) ist die **Rachitis.** Der Name leitet sich ab von *ἡ ῥάχις*, die Wirbelsäule, die Verkrümmungen darbietet. Die erste genaue Beschreibung des Krankheitsbildes rührt von GLISSON (1650) her.

Die Rachitis befällt meist Kinder im ersten und zweiten Lebensjahr, wird von da ab bis zum siebenten Jahre immer seltener und nachher nur noch sehr selten angetroffen (Rhachitis tarda). Es scheint aber, daß Residuen der Rachitis zurückbleiben können, die auch später noch zu Deformitäten (s. u.) führen.

Die Kinder zeigen eine mangelnde Gehfähigkeit, Verkrümmungen der unteren Extremitäten, Auftreibung der Epiphysengegenden der Röhrenknochen (»doppelte Glieder«), Weichheit der Knochen, die besonders an der eindrückbaren Hinterhauptschuppe auffällt, schlechte Zahnentwicklung und mancherlei Verdauungsstörungen.

Die Beteiligung des gesamten Knochensystems macht sich am auffallendsten durch Verbiegungen und Verdickungen geltend.

Die Verbiegungen beruhen auf einer abnormen **Weichheit,** die Verdickungen auf einer abnorm starken **Wucherung** der knochenbildenden Teile (s. unten).

Die Weichheit findet ihre Erklärung darin, daß der neugebildete Knochen nur unvollkommen verkalkt. Aber da ja bei Beginn der Rachitis schon eine normale Festigkeit des Skelettes vorhanden war, könnten die einzelnen Knochen nicht durchweg abnorm biegsam sein, wenn nicht mit der lebhaften Neubildung zugleich eine erheblich verstärkte Resorption voraus (und parallel) ginge.

Auf der Außenfläche des Schädels unter dem Periost, besonders auf den Stirn- und Seitenwandbeinen, fallen in einem Teil der Fälle rote flache Vorwölbungen auf (Fig. 789), die einen großen Teil der

Oberfläche einnehmen und weich und schneidbar sind. Sie sind in ihrer Mitte einige Millimeter bis über einen halben Zentimeter dick und fallen allmählich zum normalen Niveau ab. Sie sind mit dem eigentlichen Schädel fest verbunden und bestehen aus einem hyperämischen Mark und neugebildeten Knochenbälkchen (Fig. 790), die an ihrer Basis breit sind, gegen das Periost sich erheblich verjüngen und nur in dem

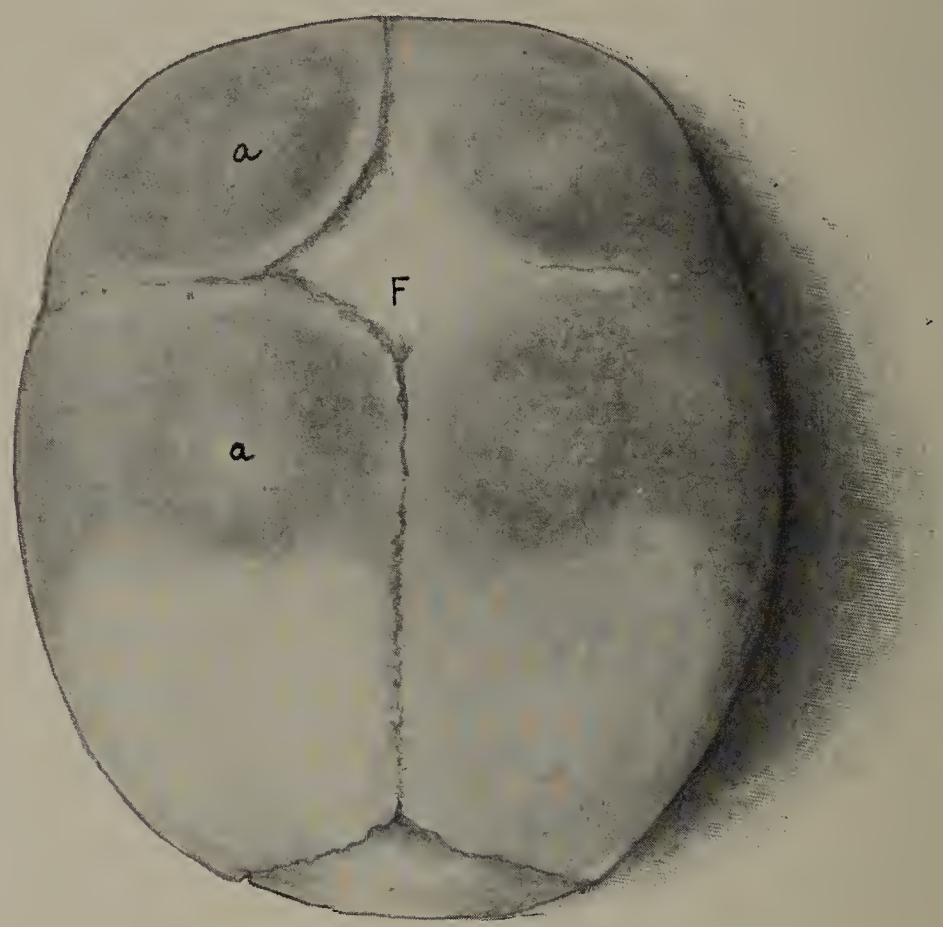

Fig. 789.

Rachitische Osteophytenbildung des Schädels. *F* große Fontanelle. *a a* und die entsprechenden dunkeln Stellen rechts entsprechen den dicken Lagen osteophytärer Neubildung. Vgl. Fig. 790.

breiteren Teil in der Art unvollkommen verkalkt sind (Fig. 791), daß die axialen Teile mit den Kalksalzen imprägniert, die peripheren Teile frei von ihnen sind. Daher die Schneidbarkeit, welche mit der Tiefe abnimmt. Wir reden von rachitischen Osteophyten.

Der alte Knochen ist dabei poröser (d. h. durch Einschmelzung rarefiziert). Bei hochgradigster Rachitis ist er so sehr verdünnt und rare-

Fig. 790.

Rachitisches Osteophyt des Schädels. *S S* Schädel, *O* Osteophyt, welches eine dicke beiderseitig sich abflachende Schicht bildet. Sie besteht aus weißgehaltenen Knochenbälkchen und aus dunkelgehaltenen Markräumen. Vgl. Fig. 791.

fiziert, daß er z. B. an der Hinterhauptschuppe leicht eingedrückt und geknickt werden kann (*Craniotabes*). Die auf ihm liegende neue unvollkommen verkalkte Schicht vermag das nicht zu verhindern.

Charakteristische Prozesse finden sich ferner bei der endochondralen Ossifikation, so besonders deutlich an der Übergangsstelle vom Rippenknorpel zum Knochen. Sie zeigt (Fig. 792, 794) eine sehr erhebliche Auftreibung durch beträchtliche Massenzunahme des Knorpels.

Während auf dem normalen Längsschnitt der Knorpel *a* an der Grenze des Knochens *c* nur in einer schmalen Zone *b* transparent ist, die einer mäßigen Proliferation des Knorpels entspricht, ist diese Zone bei der Rachitis um das Vielfache breiter und höher. Und während sie sich dort geradlinig gegen den Knochen absetzt, zeigt sie bei der Rachitis eine durchaus unregelmäßige zackige Grenzlinie. Das erklärt sich daraus, daß die vom Knochen her kommenden Markräume (*M*) in den gewucherten Knorpel nicht wie sonst in einer Ebene, sondern (Fig. 793)

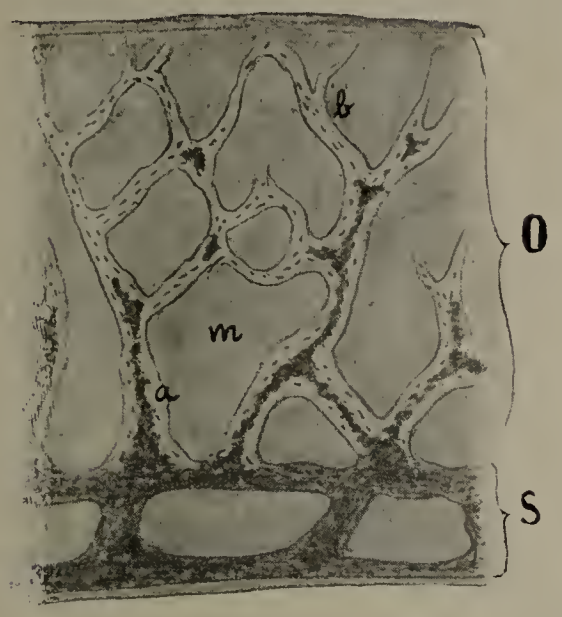

Fig. 791.

Rachitisches Osteophyt des Schädels. *S* Schädel, *O* Ostcophyt. Die Knochcnbälkchen des Osteophyt sind bei *a* zentral dunkel, verkalkt, bei *b* ganz kalkfrei und dünn, *m* Markräume (vgl. Fig. 790).

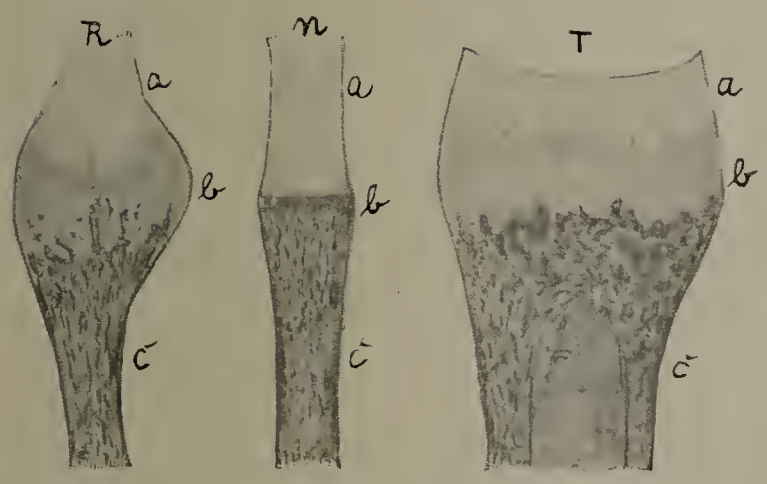

Fig. 792.

Durchschnittc durch die Übergangsstellen vom Knorpel zum Knochcn. *R* rachitische Rippc, *T* rachitische Tibia, *n* normale Rippe zum Vergleich. *a a a* normaler Knorpel, *b b b* Knorpelwucherungszonc, in *R* und *T* stark verbreitert, in sie dringen vom Knochen *c c c* aus Markräume in unregelmäßiger zackiger Linie vor.

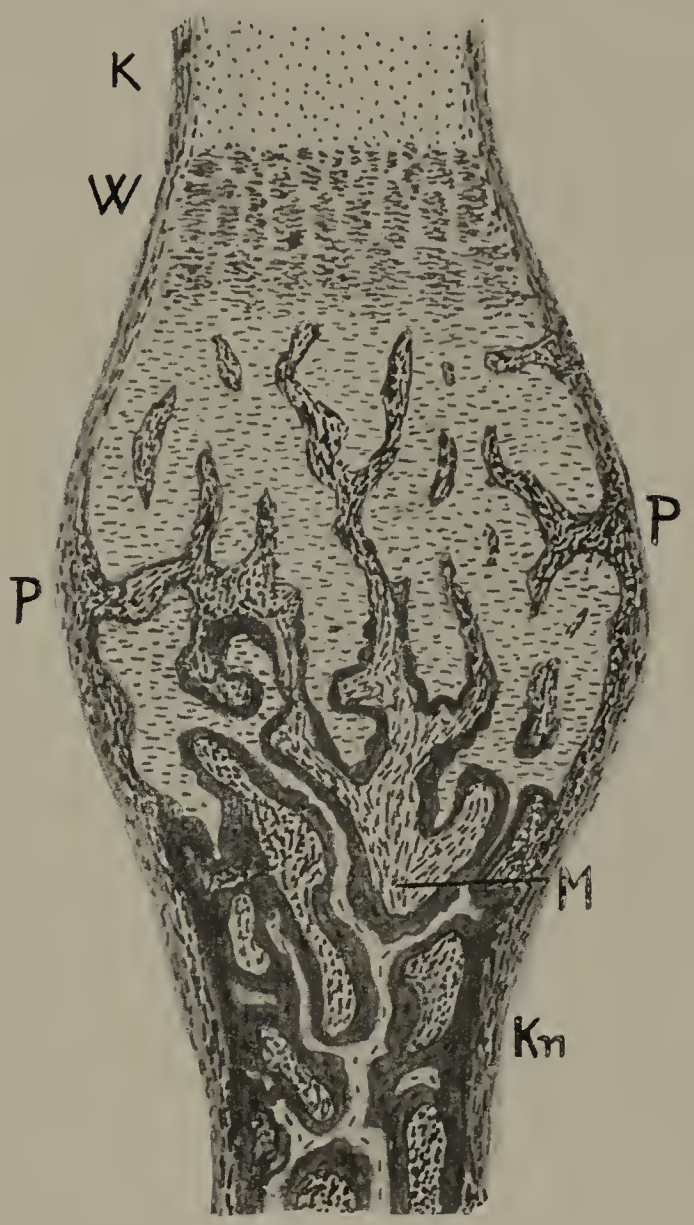

Fig. 793.

Schematische Darstellung der Rachitis am Übergang der knorpeligen in die knöcherne Rippe. *K* Knorpel, *W* Wucherungszone des Knorpels, *P P* Periost, von dem aus (neben *P P*) Markräume quer in den Knorpel hineingehen, *M* spindelzelliges Knochenmark, in den Knorpel vordringend, *Kn* Zone der jungen zentral verkalkten (hier hellen) Knochenbälkchen.

unregelmäßig, die einen weit, die anderen weniger weit, vordringen. Dazu kommt, daß auch vom Perichondrium der verdickten Abschnitte aus in querer Richtung Markräume in den Knorpel einwachsen (*PP*).

Weiterhin ist auffallend die *Weichheit*, die *Schneidbarkeit* des an den verdickten Knorpel angrenzenden jungen Knochens. Sie beruht (wie auf dem Schädel) auch hier auf *mangelhafter Verkalkung* der neugebildeten Knochenbälkchen. Die ungenügende Kalksalzablagerung macht sich aber auch darin geltend, daß die normale *präparatorische Verkalkung des*

Knorpels an der Knochengrenze ganz oder größtenteils fehlt. Dieser Kalkmangel ist schon im Beginn der Rachitis nachweisbar (Schmorl).

Dieselben Befunde erheben wir auch an allen Epiphysenlinien der Röhrenknochen, auch hier die Verdickung des Knorpels und dadurch die starke Auftreibung der Gelenkenden. Man redet dann von **Doppelgelenken,** von **Zwiewuchs.**

An der Verdickung der Röhrenknochen ist aber auch besonders in der Nähe der Epiphysen eine mehr oder weniger lebhafte *periostale* Neubildung ähnlich wie auf dem Schädel beteiligt, auch hier im Sinne einer Steigerung der normalen periostalen Ossifikation.

Zugleich sind alle diese Knochen, soweit sie vor Beginn der Erkrankung vorhanden waren, wie die des Schädels, hochgradig, zuweilen bis zum fast vollkommenen Schwunde, rarefiziert.

Die histologischen Verhältnisse gestalten sich folgendermaßen (Fig. 793).

Der normale Knorpel setzt sich wie unter normalen Verhältnissen scharf gegen die Wucherungszone ab, in der die Zellen sich so lebhaft vermehren, daß aus jeder ein großer tonnenförmiger Haufen von Tochterzellen hervorgeht. Diese Haufen, von denen viele hintereinander folgen, lösen sich weiterhin in die einzelnen Zellen auf. In die so lebhaft gewucherte Substanz (*W*) dringen nun in unregelmäßigen Zügen Gefäße ein, die von einem zellreichen und faserigen Gewebe umgeben sind und teils (nach Analogie des normalen Ossifikationsprozesses) aus dem Knochenmark des schon vorhandenen Knochens (*M*), teils aus dem Perichondrium stammen, dann also (*P*) quer oder schräg in den Knorpel eintreten. Zwischen ihnen bleiben sehr unregelmäßig geformte säulen- bzw. septenförmige Knorpelreste stehen, die zunächst zum Teil wesentlich breiter sind als in der Norm. Sie können später durch Verkalkung direkt, also metaplastisch in Knochen übergehen. Doch spielt diese Art der Ossifikation nur eine *geringe Rolle.* In der Hauptsache erfolgt die Knochenneubildung wie in der Norm durch eine von Osteoblasten vermittelte Auflagerung junger osteoider Substanz auf die Knorpelreste. Die so entstandenen Knochenbälkchen verkalken nur allmählich von der Achse aus. Da hier jene stehen gebliebenen Knorpelreste liegen, so nehmen auch diese an der Verkalkung teil, die aber in der Peripherie der Bälkchen lange ausbleibt (Fig. 791, 793).

Die Massenzunahme des Knorpels wird von vielen Seiten (von Pommer, Heubner, Schmorl u. a.) nicht auf vermehrte Bildung, sondern darauf bezogen, daß infolge ungenügenden und unregelmäßigen Vordringens der Markräume der wie sonst gebildete Knorpel im Übermaß bestehen bleibt. Aber die Zunahme des Breitendurchmessers läßt sich doch nur daraus erklären, daß neben der mangelhaften Einschmelzung zugleich auch eine lebhaftere Neubildung stattfindet. Auch die periostale Neubildung geht, wie besonders der Befund an den platten Schädelknochen zeigt, über das normale Maß weit hinaus.

Die Rachitis ist also gekennzeichnet *durch weitgehende Einschmelzung des alten Knochens*, durch lebhafte *Knorpelwucherung* bei Mangel einer *präparatorischen Verkalkung*, durch zu *geringe Einschmelzung* des Knorpels, durch das *unregelmäßige* Vordringen der Gefäße und durch die *mangelhafte Verkalkung der überreichlich gebildeten Knochensubstanz.*

Die Rachitis führt zu mancherlei Formabweichungen am Skelett.

Der Schädel ist meist ungewöhnlich groß, die große Fontanelle bleibt lange über das zweite Jahr hinaus offen, die Nahtränder greifen nicht ineinander. Von der *Craniotabes* war schon die Rede. Oft findet sich Hydrozephalus. Heilt die Rachitis, so bleibt der Schädel meist größer und hat gern eine quadratische Form.

Die Wirbelsäule zeigt besonders oft eine flache Krümmung nach hinten (**Kyphose**) und seitliche Verbiegungen (**Skoliosen**). Diese Deformitäten bleiben häufig nach Ablauf der Erkrankung oder verstärken sich, wie vor allem die Skoliosen.

Am Thorax ist auffallend das Vorspringen der verdickten Knorpelknochengrenzen nach innen, weniger nach außen. Da die buckligen Übergangsstellen reihenförmig nebeneinander liegen (Fig. 794) wie die Kugeln eines Rosenkranzes, so spricht man von *rachitischem Rosenkranz*. Die Prominenzen werden innen bei schwerer Rachitis dadurch noch stärker, daß der weiche Knorpel sich bei der Inspiration in den Thorax hinein gegen den Knochen verschiebt, gleichsam von ihm abrutscht und sich so nach innen vordrängt. Dadurch entsteht außen eine Längsfurche und das Sternum springt mit angrenzenden Knorpelteilen kielförmig vor (Kielbrust, Pectus carinatum, Hühnerbrust). Andeutungen davon können später bestehen bleiben.

Fig. 794.

Innenfläche der einen Thoraxhälfte mit rhachitischem Rosenkranz. Die Übergänge vom Knorpel zum Knochen sind (bei *a a*) stark verdickt. *C* Klavikula, *b* Schnittfläche einer Rippe, zeigt die Verdickung und unregelmäßige Grenze (vergl. Fig. 800).

Das Becken wird durch die Kompression zwischen Rumpf und unteren Extremitäten platter (**plattes rachitisches Becken**), oder es wird von den Gelenkpfannen her zusammengedrückt, dreieckig oder, selten, gar durch die Schenkelköpfe tiefer eingedrückt, so daß die Symphysengegend schnabelartig vorspringt und eine der osteomalazischen (s. unten) ähnliche Form entsteht. Diese Beckendeformitäten haben eine große geburtshilfliche Bedeutung.

Die Röhrenknochen, zumal der unteren Extremitäten, erleiden Verbiegungen (Fig. 795, 796). Das Knie kann nach innen (*genu valgum*, Bäckerbein) oder nach außen (*genu varum*, O-Bein) gebogen sein. Damit verbindet sich dann eine entsprechende Stellung der Füße (*pes valgus*, *pes varus*, s. unten). Durch Resorption an der Konvexität und Apposition an der Konkavität können sich die Verkrümmungen der Knochen wieder verlieren, bleiben aber manchmal in verschiedenen Graden bestehen.

Auch Infraktionen und Frakturen entstehen gern und werden langsamer als sonst konsolidiert.

Die Heilung der Rachitis führt gewöhnlich zu einer abnormen Härte der Knochen. Infolge prämaturer Verknöcherung der Epiphysen nach starker Rachitis kann *Zwergwuchs*, nach geringer Erkrankung auch abnormes Längenwachstum entstehen.

Über das Wesen der Rachitis sind wir trotz vieler Theorien nicht unterrichtet. Doch wird sie meist als Teilerscheinung einer *allgemeinen Stoff-*



Fig. 795.

Rachitische Verkrümmung der Tibia und Fibula.

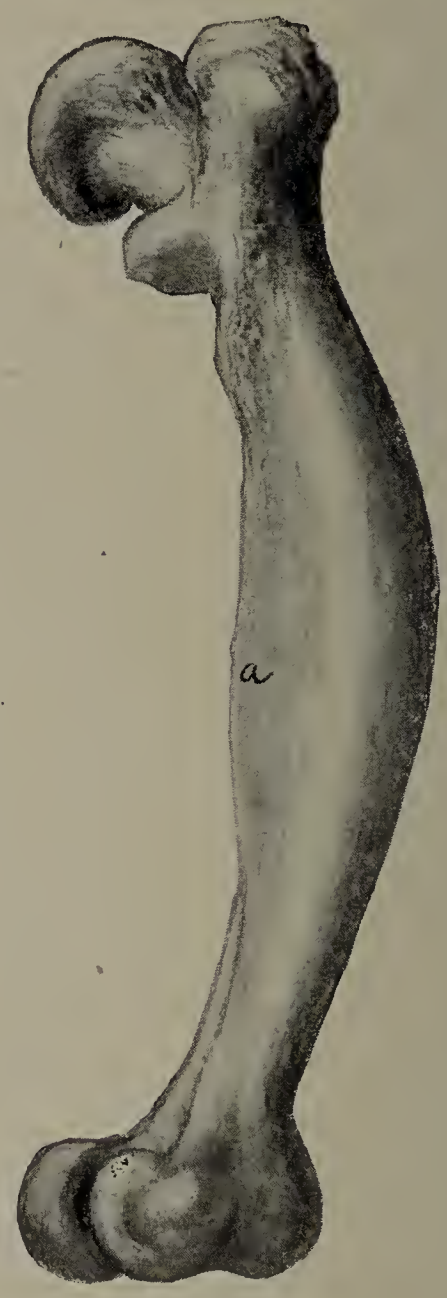

Fig. 796.

Rachitische Krümmung des Femur. *a* scharfe hohe Leiste an der Konkavität.

wechselstörung aufgefaßt. Man bespricht sie bei den Knochen, weil diese vorwiegend verändert sind. Man hat an zu geringen Kalkgehalt der Nahrung gedacht (Zweifel, Dibbelt). Aber der übrige Körper ist nicht abnorm kalkarm, und experimentelle Kalkentziehung macht zwar ein weiches Knochensystem, aber keine typische Rachitis. Es wurde auch eine Überladung des Blutes mit Milchsäure angenommen, die von begleitenden Darmkatarrhen herrühren sollte. Man dachte ferner an Infektion (Morpurgo), Stöltzner an primäre Veränderung der Nebenniere, analog den Entwicklungsstörungen des Skeletts bei Abnormitäten der Schilddrüse. Esser meinte, die Rachitis beruhe auf Überernährung, v. Hansemann, sie sei durch Mangel an Luft und Bewegung im Kindesalter hervorgerufen. Erblichkeit

spielt eine Rolle, doch vererbt sich wohl nur die Disposition. Angeboren kommt die Rachitis nicht vor.

Ribbert hat die Meinung ausgesprochen, daß es sich bei der Rachitis um die Folgen einer falschen Ernährung handelt, bei der *toxisch wirkende Produkte* den jungen proliferierenden Knorpel schädigen. Man findet in ihm regelmäßig mehr oder weniger zahlreiche gruppenweise vereinigte *Nekrosen der Knorpelzellen* (Fig. 797). Damit ist natürlich auch eine Schädigung der Grundsubstanz verbunden, und aus der ungleichen Verteilung dieser Veränderungen erklärt sich das unregelmäßige Eindringen der Gefäße. Die Toxinwirkung erklärt ferner das Ausbleiben der präparatorischen Verkalkung und der Kalkablagerung in die neugebildete, aber auch geschädigte osteoide Substanz. Die lebhaftere Knorpelneubildung in der Wucherungszone aber ist die Folge der mit der Nekrose verbundenen (entzündlichen) Hyperämie des geschädigten Ossifikationsgebietes, und so ist auch die Bildung des rachitischen Osteophytes auf dem Schädel die Folge der sehr starken Hyperämie des alten wegen seiner toxischen Läsion zur Einschmelzung gelangenden Knochens.

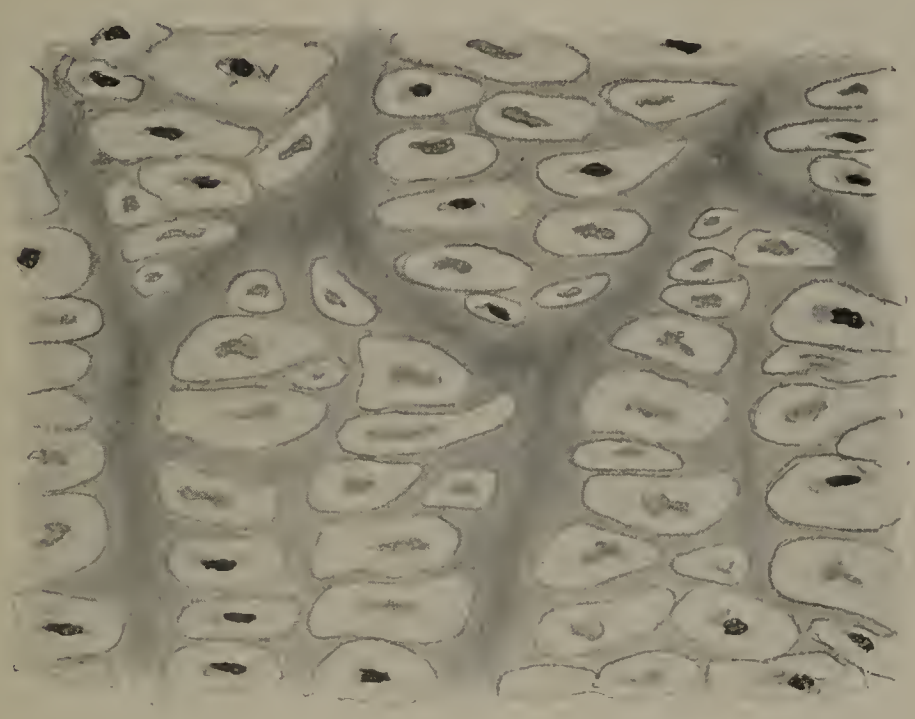

Fig. 797.

Aus den an den jungen Knochen angrenzenden Knorpelschichten bei Rachitis (zwischen *P* und *M* der Figur 793). Die Knorpelzellen sind größtenteils kernlos, nekrotisch.

3. Kongenitale Störungen der Skelettentwicklung.

Es gibt mehrere intrauterine und sich eventuell in das extrauterine Leben fortsetzende *Störungen des Knochenwachstums*, bei denen der Körper klein und mannigfach mißgestaltet ist und insbesondere die Extremitäten kurz, plump und verbogen sind. Daraus ergibt sich ein Teil der Fälle von Zwergwuchs.

1. Bei Neugeborenen findet sich nicht ganz selten eine Veränderung des Skelettsystems, die man früher wegen einer äußeren Ähnlichkeit als »fetale Rachitis« bezeichnete, die aber mit der echten Rachitis nichts zu tun hat (Fig. 798). Der Schädel ist groß, die Nasenwurzel eingezogen, die Extremitäten plump, die Weichteile relativ zu weit, daher in Falten gelegt. Es handelt sich um eine allgemeine Störung des Skelettsystems, in erster Linie des *Knorpels* (Chondroaplasie). E. Kaufmann spricht von **Chondrodystrophia,** und zwar

hypo- und hyperplastica und malacica je nach dem Verhalten des Knorpels. MARCHAND sprach von *Micromelia chondromalacica*. Es handelt sich um eine allgemeine, vorwiegend den Knorpel betreffende Störung des Knochenwachstums. Auch die periostale Knochenbildung ist vermindert oder zuweilen auch erhöht. Zwischen Knorpel und Knochen schiebt sich an den Röhrenknochen manchmal ein trennender Periostausläufer ein. Die mangelhafte Knorpelentwicklung macht sich an der Schädelbasis infolge frühzeitiger Synostose der Synchondrosis sphenooccipitalis in einer Verkürzung des Os tribasilare geltend, die zur Einziehung der Nasenwurzel führt.

Fig. 798.
Skelett eines Fetus mit sogen. fetaler Rachitis.

Fig. 799.
Osteogenesis imperfecta, MICHEL del.

Die Kinder werden meist tot geboren oder sterben bald. Geringere Grade gestatten das Leben. Die Individuen sind Zwerge, haben kurze, plumpe Extremitäten, eine in Falten gelegte (zu weite) Haut, oft sehr kräftige Muskulatur. Die Ätiologie ist unbekannt. Beziehungen zu Hypophysisveränderungen sind unwahrscheinlich.

2. Eine zweite fetale Veränderung ist die **Osteogenesis imperfecta** (Fig. 799), die sich durch ungenügende Bildung von Knochensubstanz *ohne wesentliche Knorpelveränderung* auszeichnet und daher auf eine Anomalie der knochenbildenden periostalen und endostalen Zellen bezogen wird. Schon im Embryonalleben kommt es zu ausgedehnten Infraktionen und Frakturen, die mit Kallus heilen und Verkürzungen und Verkrümmungen der Extremitäten bewirken.

Bleiben die Kinder am Leben, so setzt sich die mangelhafte Knochenentwicklung und die damit verbundene Knochenbrüchigkeit in die ersten Jahrzehnte fort und bedingt so einen Teil der *Osteopsathyrosis*. Die Ätiologie der Osteogenesis imperfecta ist unbekannt. Beziehungen zu den endokrinen Drüsen sind unsicher.

3. Hier anzureihen ist ferner der **Kretinismus** (s. S. 62), jene endemisch vorkommende Allgemeinstörung, die durch mangelhafte Intelligenz, Kleinheit und abnorme Bildung des Schädels und durch *Ossifikationsstörungen* (mangelhafte Knorpelresorption, Bestehenbleiben der Knorpelfugen, insbesondere der Synchondrosis sphenooccipitalis bis in ein höheres Alter) ausgezeichnet ist. Das Gesicht ist relativ groß, die Nasenwurzel eingezogen, die Stirn klein und zurückliegend, die große Fontanelle zuweilen dauernd offen, das übrige Skelett ist meist plump und mit verbogenen Extremitäten versehen. Der Kretinismus wird von einer Veränderung der Schilddrüse abhängig gemacht (S. 62), die nicht selten hochgradig atrophisch, aber auch im Sinne einer Struma vergrößert sein kann, dann aber mancherlei *degenerative* Veränderungen zeigt und deswegen wie eine atrophische mangelhaft funktioniert.

4. Auch bei dem **Myxödem** (s. S. 61) finden sich manchmal ausgedehnte Entwicklungsstörungen des Knochensystems ähnlich denen des Kretinismus. Auch hier ist ein völliges *Fehlen* oder häufiger eine *rudimentäre*, das Fehlen am Lebenden vortäuschende Entwicklung der Schilddrüse maßgebend.

4. Möller-Barlowsche Krankheit.

Bei der meist im ersten Lebensjahre auftretenden Möller-Barlowschen Krankheit handelt es sich um eine an den Epiphysen lokalisierte Veränderung. Das Wesentliche ist eine Umwandlung des lymphoiden Markes in ein fibröses (Gerüst-)Mark und damit verbunden eine Rarefizierung des Knochens, die zu Frakturen in der Nähe des Knorpels führt. Dazu gesellen sich Blutungen in das Mark und vor allem unter das Periost. Letztere bedingen am Lebenden eine Auftreibung der Knochenenden. Eine vermehrte Bildung osteoider Substanz wie bei Rachitis, mit der die Barlowsche Krankheit sich oft kombiniert, findet bei ihr nicht statt. Sie wird hervorgerufen durch falsche Ernährung (zu heiß sterilisierte, kondensierte Milch und andere Nährpräparate) und heilt bei Änderung der Nahrung. Bei Tieren konnte sie durch einseitige Fütterung (ausschließliche Verabreichung von Getreidekörnern an Meerschweinchen) erzeugt werden.

Die Möller-Barlowsche Krankheit stimmt in allen wesentlichen Punkten mit dem **Skorbut** überein. In beiden Fällen finden sich außer jenen Blutungen am Skelett auch solche in den Weichteilen, in der Haut, im Zahnfleisch (wo sie beim Skorbut gern zu ulzeröser Stomatitis und Zahnfleischgangrän führen). Man (Hart u. a.) hat daher seit einigen Jahren mit Recht die Barlowsche Krankheit als *infantilen Skorbut* bezeichnet. Durch die von Aschoff und W. Koch in zahlreichen Fällen von Skorbut des Erwachsenen vorgenommenen Untersuchungen wurde diese Auffassung zur Gewißheit erhoben. Das Knochensystem zeigte wie dort Gerüstmark, Rarefizierung, Frakturen (der Rippen), Blutungen, die hauptsächlich subperiostal saßen, außerdem Regenerationsvorgänge.

5. Osteomalazie.

Eine schwere Veränderung des Knochensystems ist die **Osteomalazie,** die Knochenerweichung. Sie tritt nur bei Erwachsenen auf und zeigt

hochgradige Verkrümmungen des Skeletts, die auf einer abnormen Biegsamkeit und Weichheit der Knochen beruhen. Die Extremitäten können in den hochgradigsten Fällen beliebig gebogen werden.

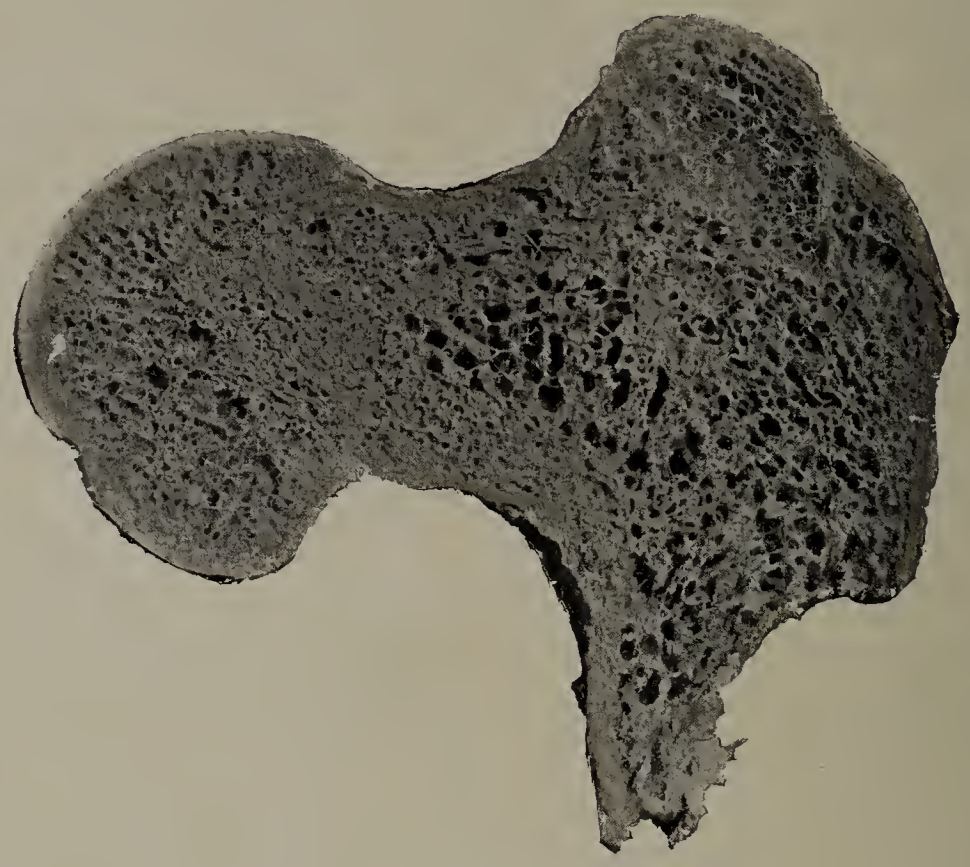

Fig. 800.

Osteomalazisches oberes Femurende. Die normale Architektur (vgl. Fig. 148) ist ganz verloren gegangen. Man sieht eine teils dichtere, teils rarefizierte netzförmig angeordnete Substanz.

Fig. 801.

Oberes osteomalazisches Ende des Femur. Die Knochensubstanz ist rarefiziert, im Hals aber so geschwunden, daß eine große Höhle entstanden ist (vgl. Fig. 148).

Man findet ausgiebigen Knochenschwund, besonders an den großen Diaphysen und an manchen gebrochenen, gebogenen, gepreßten Stellen eine oft ausgedehnte Neubildung von Knochensubstanz. Die gewöhnliche Weichheit des Skelettes, die bis zur leichten Schneidbarkeit gehen kann, erklärt sich aus der Kalkarmut aller vorhandenen Knochenabschnitte, deren Bälkchen peripher in mehr oder weniger breiten Säumen kalklos sind.

Die Knochenbälkchen sind unter dem Mikroskop am Rande ringsum hell, kalkfrei, osteoid, in der Achse dunkel, verkalkt. In den höchsten Graden enthalten die Bälkchen gar keine Kalksalze (Fig. 806, 807).

Die großen Röhrenknochen haben eine verdünnte Kompakta, bei erweiterter Markhöhle. Sie knicken leicht ein wie Pappe oder sind biegsam

Fig. 802.

Osteomalazisches Becken. Die Symphyse springt infolge einer Einknickung der horizontalen Schambeinäste schnabelförmig vor.

wie festes Leder oder sie stellen gar einen schlaffen Schlauch dar. Hier muß also ein Schwund des Knochens bei vermindertem oder fehlendem Kalkgehalte des vorhandenen eingetreten sein. In den Epiphysen, in den Wirbelkörpern, im Sternum, im Becken ist die Substanz manchmal sehr dicht, aber grobbalkiger als sonst und von völlig anderer Architektur (Fig. 800, 801, 807). An gewissen Stellen sehen wir meist auch eine starke Reduktion, so im Halse des Femur, wo auch bei seniler Atrophie Einschmelzung stattzufinden pflegt (Fig. 54).

Solange die Diaphysen noch nicht zu weich sind, können sie Frakturen oder Infraktionen erleiden, um die sich wie bei normalen Knochen Kallus von oft großer Mächtigkeit bildet. Aber auch er bleibt ganz oder teilweise kalkfrei.

Sehr typisch ändert sich das Becken. Es wird sehr weich, wie Kautschuk biegsam (**Kautschukbecken, Gummibecken**) und zeigt eine durch den Druck der Rumpflast bedingte Formveränderung, ein Einsinken der Pfannengegenden in das Beckenlumen hinein und dadurch ein schnabelförmiges Vorspringen

der Symphyse (**Schnabelbecken,** Fig. 802). Seine Substanz ist teils rarefiziert, teils an den stärker gebogenen Stellen sehr dicht (Fig. 803).

Die Wirbelsäule zeigt die mannigfachsten Verbiegungen, die Wirbelkörper (Fig. 804) sind teils poröser als sonst, teils dichter, abnorm geformt und gern oben und unten leicht eingedrückt.

Das Sternum ist gern S-förmig gekrümmt und an den am meisten gebogenen Stellen von dichtem Gefüge (Fig. 805). Die Rippen zeigen Frakturen und Infraktionen, die in großer Zahl, auch an jeder einzelnen Rippe auftreten

Fig. 803.

Horizontalschnitt durch ein ostcomalazisches Becken, welches wie Kautschuk beweglich ist (Gummibecken). *J* Intervertebralscheibe, *P P* Hüftpfannen, *K* Kreuzbein. *a* verdichtete, leicht schneidbare, *b b* rarefizierte, *S S* verdichtete (an die Symphyse angrenzende) Knochensubstanz.

können. Der Schädel und die Gesichtsknochen sind weniger beteiligt, aber auch weicher.

Das Knochenmark ist in frischen Fällen rot, pulpös, blut- und zellreich (Osteomalacia rubra). Später wird es gallertig, gelblich, ödematös (O. flava). Dabei bilden sich oft kleinere und größere, mit gelblicher oder brauner Flüssigkeit gefüllte zystöse Hohlräume.

Die Osteomalazie ist am häufigsten bei weiblichen Individuen, und zwar im Zusammenhang mit Schwangerschaft, seltener außerhalb derselben und bei Männern. Sie kann daher die Geburt stören oder verhindern, und zwar mehrere Male, da sie sich über viele Jahre er-

strecken kann. Hochgradiges Schnabelbecken macht die Geburt unmöglich und den Kaiserschnitt notwendig.

Aber auch abgesehen davon ist die Osteomalazie eine sehr schwere Affektion. Sie führt *ohne Therapie* unter allgemeiner Kachexie zum Tode. Die Heilung (s. u.) vollzieht sich unter allmählicher Konsolidierung des Skelettes, das schließlich fester werden kann, als es vorher war.

Worauf beruht nun die Weichheit des osteomalazischen Skeletts? Sie erklärt sich aus einem weitgehenden Fehlen der Kalksalze in der osteoiden Substanz. Die Knochenbälkchen sind ähnlich wie die neugebildeten Bälkchen der Rachitis (Fig. 791 u. 793) entweder nur axial oder auch hier nur streckenweise kalkhaltig oder ganz kalkfrei (Fig. 807). Das hat man früher aus einer durch Säuren bewirkten Kalksalzentziehung,

Fig. 804.

Wirbelkörper bei Osteomalazie. Der Körper ist bikonkav geformt, in seinen mittleren Teilen stark rarefiziert, am Rande verdichtet.

Fig. 805.

Sternum bei Osteomalazie. Das Sternum ist S-förmig gebogen, bei *a* ist seine Substanz rarefiziert, bei *b* an einer Knickungsstelle verdichtet.

Fig. 806.

Aus einem osteomalazischen Wirbel. Die Knochenbälkchen sind zentral, bei *a* hell (kalkhaltig), am Rande dunkel (kalkfrei). Bei *b* und *c* spindelzelliges Markgewebe, das unter Mitwirkung von Riesenzellen (dunkle Fleckchen!) in den kalkhaltigen Knochen vordringt. Im übrigen sieht man fettzellenhaltiges Knochenmark.

Halisterese, abgeleitet und tut es vielfach auch jetzt noch. Die kalkfreie Grundsubstanz sollte dann nachher auch eingeschmolzen werden. Dem widerspricht aber vor allem ein Umstand. Halisterese würde an sich die Anordnung der Bälkchen unverändert lassen, die nachfolgende Einschmelzung würde sie aber durchbrechen und die Markräume erweitern. Nun ist aber die spongiöse Substanz oft z. B. in den Wirbelkörpern (Fig. 807) *viel engmaschiger* als sonst (Fig. 800, 803), die Bälkchen sind viel *stärker gebogen*. Und ebenso ist in der Kompakta z. B. des Femur die kalkarme oder kalkfreie Substanz ganz anders aufgebaut als sonst. Das läßt sich nur unter der Annahme verstehen, daß bei der Osteomalazie zunächst eine (durch Osteoklasten vermittelte) *Zerstörung des alten Knochens* einsetzt, wahrscheinlich weil dieser durch giftige Sub-

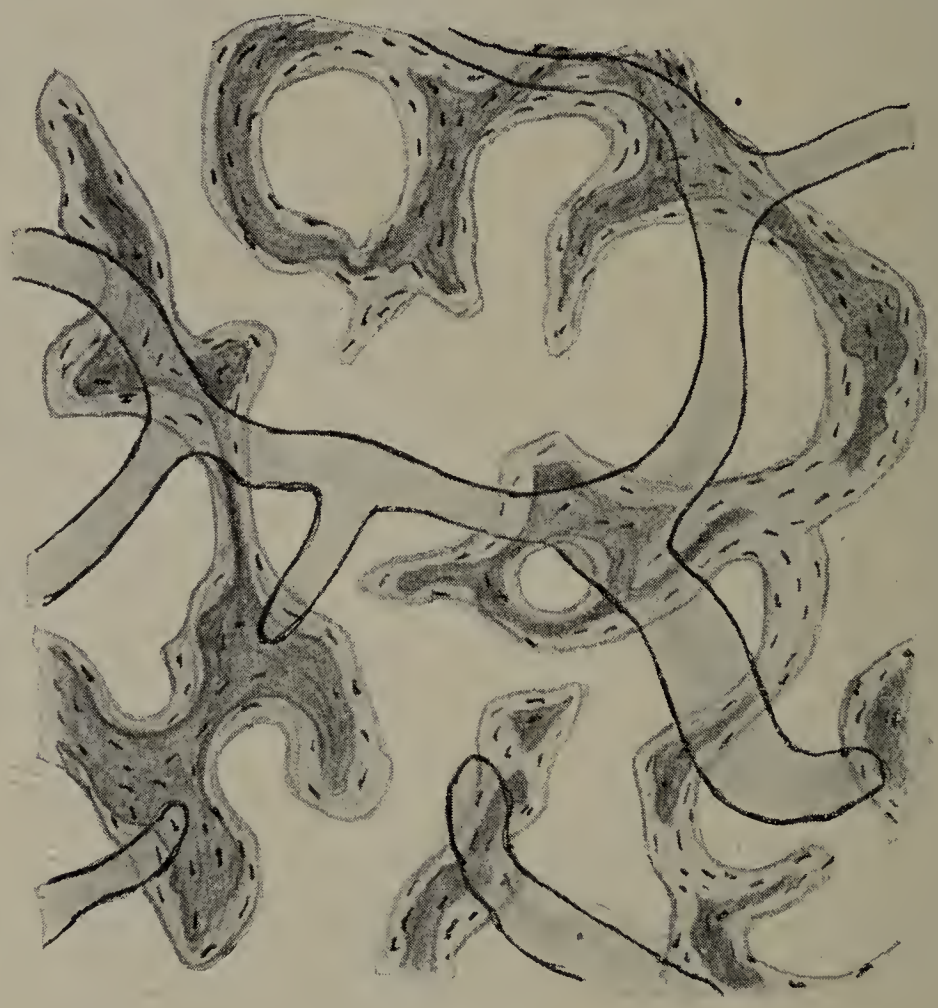

Fig. 807.

Übereinandergezeichnete normale (blasse) und osteomalazische (mit dunklen Verkalkungen versehene) Wirbel-Spongiosa. Die Zeichnung soll den verschiedenen Aufbau der Spongiosa in beiden Fällen kennzeichnen.

stanzen zunächst geschädigt und deshalb resorbierbar wird. Daneben treten sehr bald Neubildungsprozesse ein, die sich teils an Reste des alten Knochens anlehnen, teils und vorwiegend ganz neue Bälkchensysteme entstehen lassen, die nur in den axialen Teilen unvollkommen verkalken und jene von der Norm abweichende Anordnung zeigen. Auf der Oberfläche dieser neuen Bälkchen sieht man oft regelmäßige Beläge von Osteoblasten. Wo noch Resorption stattfindet oder wo sie in der neuen Substanz einen Umbau bewirkt, sieht man sie stets durch Osteoklasten vermittelt. Das Stadium, in dem wir die Osteomalazie bisher allein kennen — die früheren Zustände wurden noch nicht untersucht —, ist nach dieser Auffassung also ein **Regenerationsstadium,** das allerdings bei der mangelnden Verkalkung zunächst unvollkommen ist.

Die *Ätiologie* ist unbekannt. Nach vielfachen Kriegserfahrungen bewirkt Unterernährung ausgedehnte Knocheneinschmelzung, an die

sich die Osteomalazie anschließen kann. Auf einer oft angenommenen Kalkarmut der Nahrung kann weder die Einschmelzung des Knochens noch die mangelhafte Verkalkung des neugebildeten beruhen. Letztere ist die Folge einer ungenügenden Bindung des Kalkes durch das Osteoid. Man hat auch die Epithelkörper (S. 62) beschuldigt, denen man damit aber zu viel Einfluß zubilligt, sowie eine Störung der inneren Sekretion der Ovarien angenommen, weil ihre Exstirpation die Osteomalazie bessert oder heilt. Aber daraus folgt nicht, daß die Ovarien die Osteomalazie auch hervorgerufen haben. Ihre Entfernung fördert nur auf unbekannte Weise die Kalkablagerung in das Osteoid und damit die Heilung. Das vorwiegende Vorkommen in bestimmten Gegenden und Gebirgstälern deutet auf von außen kommende (irgendwie toxische) Schädigungen hin, für die es auch spricht, daß Morpurgo durch Bakterien, die beim Menschen sicher keine Rolle spielen, bei Ratten Osteomalazie erzeugte. Hier werden die Bakterientoxine den Knochen geschädigt haben.

Die hier vertretene Auffassung der Osteomalazie rückt sie der Rachitis nahe, von der sie sich aber u. a. durch das verschiedene Alter der erkrankten Individuen unterscheidet. Man kann daher beide Zustände nicht kurzweg identifizieren. Eine vermittelnde Rolle zwischen beiden Prozessen spielt einerseits die Spätrachitis (Rh. tarda), die bis in das zweite Jahrzehnt reichen kann, und andererseits eine seltene frühzeitige Osteomalazie.

6. Ostitis deformans.

Unter Ostitis deformans (Paget) verstehen wir eine vor allem von v. Recklinghausen untersuchte und von ihm **Ostitis fibrosa** genannte ätiologisch unklare seltene Knochenveränderung meist des höheren Alters, die anatomisch der Osteomalazie nahesteht und ausgedehnte Einschmelzung und lebhafte Neubildung von Knochensubstanz zeigt, die lange unverkalkt bleibt und deshalb schneidbar ist. Das Mark wandelt sich in ein zellig-fibröses Gewebe um, in dem unter Mitwirkung von Osteoblasten oder auch durch direkte Umwandlung die neuen kalklosen osteoiden Bälkchen hervorgehen. Meist handelt es sich um eine allgemeine Veränderung des Skelettes, doch sind zuweilen nur einzelne Knochen, besonders gern die Femora, die Unterschenkel, die Wirbelsäule, der Schädel, befallen. Klinisch machen sich jahrelang unbestimmte Symptome, besonders Schmerzen geltend, dann schließen sich die Folgezustände der Knochenweichheit, Verkrümmungen und Frakturen an. Dabei sind die Knochen oft ungleichmäßig verdickt. Der Schädel kann mehrere Zentimeter dick sein. In den veränderten Knochen kommt es zuweilen zu *braunen*, riesenzellenreichen multiplen *Herden*, die *Riesenzellensarkomen* ähnlich sehen, außerdem manchmal zur Bildung kleinerer und größerer *Zysten* (s. u.). Daraufhin werden auch Zysten in sonst unveränderten Knochen auf eine umschriebene Ostitis fibrosa bezogen. Das fibröse an Stelle zerstörten Knochens neugebildete Gewebe wird wäßrig durchtränkt, rarefiziert, eingeschmolzen, der so entstehende Raum innen zur Zyste abgeglättet.

7. Atrophien.

a) Die senile Atrophie. Am Schädel entstehen außen grubige flache Vertiefungen (Fig. 808), die sehr selten bis zur Perforation fortschreiten. Die Alveolarabschnitte der Kiefer (Fig. 809) schwinden unter Ausfall der Zähne. An den großen Röhrenknochen findet sich (Fig. 54) **konzentrische** und **exzentrische Atrophie.** Die Kompakta kann durchscheinend werden. Die spongiösen Knochen-

abschnitte werden rarefiziert (Osteoporose). Aus diesen Veränderungen erklärt sich die Brüchigkeit der senilen Knochen (Schenkelhals!). Die senile Atrophie kommt nach POMMER durch verminderte Apposition bei gleichbleibender Einschmelzung zustande. Das Mark ist im Alter meistens ein Gallertmark, also zur

Fig. 808.
Senile Atrophie des Schädeldaches. Auf beiden Seitenwandbeinen je eine flache Grube G, G.

Apposition wenig geeignet. Neben der senilen Osteoporose kommt auch eine senile Osteomalazie vor, die zu den Veränderungen des Greisenskeletts führt.

Fig. 809.
Senile Atrophie des Unterkiefers.

b) Über **Inaktivitätsatrophie** und **Druckatrophie** s. Abschnitt Atrophie im Allg. Teil.

Alle atrophischen Knochen zeigen natürlich eine größere Brüchigkeit, **Osteopsathyrosis.** Sie brechen bei leichten traumatischen Einflüssen. Als selbständiger Zustand kommt eine Osteopsathyrosis bei jüngeren Individuen mit immer bei leichtesten Anlässen sich wiederholenden Brüchen vor. Nach LOOSER handelt es sich um Osteogenesis imperfecta. Man hat auch an einen Einfluß des Thymus gedacht.

8. Verkrümmungen und abnorme Stellungen des Skelettes.

α) Verkrümmungen der Wirbelsäule.

1. Die häufigste und wichtigste Verkrümmung der Wirbelsäule ist die seitliche, die **Skoliose** (Fig. 810), die sich in höheren Graden stets mit einer nach

hinten konvexen Biegung verbindet (**Kyphoskoliose**). Die Wirbel sind an der konvexen Seite der Skoliose hoch, an der konkaven niedriger, besitzen also eine ungefähre Keilform (Keilwirbel). Die Rippen sind an der Konvexität neben der Wirbelsäule stärker als sonst gebogen, springen winkelig nach hinten vor und engen den Thorax erheblich ein. Sie können so stark geknickt sein, daß sie mit ihrer Innenfläche den Wirbelkörpern nahezu anliegen. Veranlassungen zur Skoliose sind Veränderungen des Knochensystems

Fig. 810.
Hochgradige Skoliose.

(Rachitis, Spätrachitis, Osteomalazie usw.), einseitige Lähmungen u. a. Die habituelle Skoliose tritt vor allem bei Schulkindern, besonders bei Mädchen auf, wird auf eine allgemeine Muskelermüdung zurückgeführt, aber wohl durch eine krankhafte leichte Veränderlichkeit des Knochens unterstützt. Man denkt auch an kongenitale Wirbelsäulenanomalien.

2. Die **Kyphose** besteht in einer nach hinten vortretenden Biegung (Buckel). Die flache, bogenförmige Kyphose, die nach Rachitis, nach Osteomalazie, im Alter (bei Knochenatrophie und Muskelschwäche), auch in der Jugend aus den gleichen Gründen wie die Skoliose und zusammen mit ihr eintritt, kann sehr hohe Grade erreichen.

3. Bei der **Lordose** ist die Biegung nach vorn konvex. Sie findet sich am häufigsten an der Lendenwirbelsäule, kompensatorisch bei der durch Rachitis, durch Luxation der Schenkelköpfe (s. unten) hervorgerufenen falschen Beckenstellung, ferner als Ausgleich für die Kyphose der oberen Abschnitte der Wirbelsäule, selten primär.

β) Verkrümmungen der Extremitäten.

Wir unterscheiden an den Füßen mehrere Formen von Verkrümmungen:

Pes varus (Klumpfuß) (Fig. 811), Abweichung des Fußes mit der Sohle nach innen, so daß der Rücken nach außen, der äußere Fußrand nach unten gekehrt ist. — **Pes valgus** (oder planus) (Plattfuß), Abweichung des Fußes mit der Sohle nach außen, so daß der Fußrücken nach innen, der innere Fußrand nach unten gekehrt ist. — **Pes equinus** (Pferdefuß, Spitzfuß), Abweichung

Fig. 811.
Skelett eines Klumpfußes.

des Fußes mit der Sohle nach hinten, der Rücken ist nach vorn gerichtet, der Fuß berührt beim Stehen den Boden mit den Zehen und den Vorderenden der Metatarsusknochen. Durch Kombination mit den vorerwähnten Abweichungen entsteht der Pes varo-equinus und valgo-equinus. — **Pes calcaneus** (Hackenfuß), Fußspitze erhoben, nur die Ferse tritt auf, ist wie eine Stelze abwärts gerichtet und ragt nicht nach hinten vor. — An der Hand kommen entsprechende Verkrümmungen vor.

Diese Deformitäten können angeboren (mit Ausnahme des Pes equinus) und erworben sein. Die angeborenen beruhen auf abnormer Lagerung der Füße im Uterus, die erworbenen finden sich bei Lähmungen der Muskulatur, der Pes valgus außerdem bei Individuen, die lange dauernd zu stehen gezwungen sind. Die Körperlast flacht die Wölbung des Fußes ab. Es handelt sich aber nicht nur um Verschiebungen in den Gelenken, auch die Form der Knochen, zumal des Talus und des Kalkaneus, ist abnorm, um so mehr, je länger der Fuß benutzt wird. So ist z. B. bei dem Pes varus der Talus abgeplattet und nach hinten zugeschärft.

Auch das *Kniegelenk* kann abnorme Stellung zeigen: das **Genu valgum,** bei welchem das Gelenk nach innen abweicht (X-Bein, Bäckerbein), das **Genu varum,** bei welchem die Abweichung nach außen stattfindet (Säbelbein), und das **Genu recurvatum** mit Verbiegung nach hinten. Genu valgum und varum beruhen teils auf rachitischer Erkrankung des Skelettes, teils und vor allem auf Schlaffheit der Muskulatur und des Bandapparates bei Individuen, die dauernd zu stehen und Lasten zu tragen gezwungen sind, bei dem Genu recurvatum auf Schlaffheit des hinteren Bandapparates. Auch bei den Knieabnormitäten handelt es sich um Formveränderungen der Knochen. Die Diaphysen sind gegen die Epiphysen in einer der Gelenkstellung entsprechenden Weise winkelig gestellt. Bei Genu valgum ist gewöhnlich auch Plattfuß vorhanden.

Fig. 812.
Doppelte Fraktur des Femur, bei *a* und *b* in Winkelstellung geheilt.

Sogenannte Kontrakturen sind durch pathologische Verkürzung von Muskeln, Faszien und Bändern bedingt, besonders bei gelähmten Individuen. Der knöcherne Anteil des Gelenkes und der Knorpel atrophieren.

9. Die Knochenbrüche.

Die Knochen, zumal die Röhrenknochen, brechen nicht selten durch indirekte oder durch direkte Gewalt mit Zerreißung des Markes und des Periostes. Der **Bruch,** die **Fraktur,** kann quer, horizontal, schräg, geradlinig oder gezackt sein, oft werden von den Bruchenden Stücke abgesprengt: Splitterbruch. Die Stellung der Knochen wird meist verändert. Es tritt eine winkelige Knickung (Dislocatio ad axin) ein (Fig. 812) oder eine horizontale Verschiebung (D. ad latus), eventuell bis zur Trennung der Enden und deren Längsverschiebung gegeneinander (D. ad longitudinem, Fig. 813, 814). Dabei dringen die Bruchenden in die Weichteile ein. Durchbrechen sie dann die Haut, so liegt ein komplizierter Bruch vor. Auch die spongiösen Knochen können auf mannigfache Art brechen. Die platten Schädelknochen zeigen gern sehr lange spaltförmige Frakturen (Fissuren [Spalten], wenn die Ränder dicht aneinander liegen bleiben). Sie erstrecken sich oft über mehrere Schädelknochen zugleich, so z. B. quer über die Basis von einer Seite zur anderen. Auch bilden sich oft kleinere und größere Splitter.

Die Fraktur zeigt nicht immer völlige Kontinuitätstrennung. Manchmal findet sich auf der einen Seite nur eine Einknickung, während die andere intakt ist: Infraktion. Sie kommt vor allem bei Osteomalazie und Rachitis vor (s.d.).

Die Heilung von Brüchen erfolgt stets in der Weise, daß zunächst eine im Überschuß gebildete junge Knochensubstanz die Bruchenden allseitig umgibt und dadurch fixiert. Die neue Knochenmasse heißt Kallus (s. Fig. 135, 136). Dessen Hauptmasse wird vom Periost gebildet, geht nach oben und unten eine längere Strecke auf die Bruchenden über und schwillt allmählich ab. So entsteht eine im ganzen etwa spindelige Verdickung (Fig. 136). Sie ist bedingt durch den äußeren Kallus. Zugleich wird die Markhöhle in meist geringerer Ausdehnung durch einen inneren Kallus ausgefüllt und zwischen den Bruchenden bildet sich ein an Masse geringer, aus eingedrungenen Periost- und Endostzellen erzeugter intermediärer Kallus, der nach der Heilung die Vereinigung der Bruchenden allein bewirkt, da

Fig. 813.

Geheilte Fraktur des Femur mit Verschiebung ad longitudinem. Die beiden Fragmente sind durch eine quere Knochenbrücke miteinander verwachsen.

Fig. 814.

Geheilte Fraktur mit Verschiebung ad longitudinem. Die Markräume der beiden Frakturenden sind getrennt.

der äußere und innere Kallus allmählich der Resorption anheimfallen. (Über die Histologie des Kallus s. Allg. Teil.)

Der Umfang des Kallus wechselt sehr. An den platten Schädelknochen ist er sehr wenig ausgedehnt. Wird er ungewöhnlich umfangreich und bleibt er zu lange bestehen, so reden wir von Callus luxurians.

Die Dauer der Heilung schwankt je nach den Skeletteilen. Sie beträgt 2—12 Wochen.

Bei Frakturen mit nicht beseitigter Dislokation ist der Kallus umfangreicher. Er bleibt oft dauernd. Die Heilung nimmt mehr Zeit in Anspruch. Die Dislokation bleibt bestehen mit den in Fig. 812, 813, 814 wiedergegebenen abnormen Stellungen. In Fig. 814 sind die beiden

Hälften der Markräume voneinander getrennt. In anderen Fällen vereinigen sie sich durch Resorption der trennenden Knochenmasse.

Bei starken Verschiebungen, Winkelstellungen und Splitterungen bleiben oft umfangreiche Kallusmengen bestehen (Fig. 815), zwischen denen dann zuweilen bindegewebig begrenzte, mit Flüssigkeit gefüllte Hohlräume auftreten. In diesen Kallusmassen bilden sich manchmal funktionell angepaßte Strukturen (Fig. 815 *a*, *b*).

Brechen zwei nebeneinander befindliche Knochen in gleicher Höhe, so tritt oft eine Verbindung durch Kallusmassen, eine *Synostose*, ein (Fig. 816).

Splitter, die stets völlig absterben, können »einheilen«, d. h. durch neugebildeten Knochen umschlossen und wie ein transplantiertes Knochenstück allmählich resorbiert werden. Auch die Frakturenden, die ebenfalls in wechselndem Umfange nekrotisch werden, erfahren das gleiche Schicksal.

Die Heilung der Brüche setzt eine Ruhigstellung der Frakturenden voraus. Bewegen sie sich gegeneinander, so wird die Heilung verzögert und unvollständig. Es entsteht eine sogenannte **Pseudarthrose** (Fig. 825, häufig bei Klavikularfrakturen), auch wenn die Fraktur zu weit klafft (bei Patellarfrakturen), ferner wenn Weichteile zwischen die Enden eingeschoben sind und wenn die Kallusbildung (bei schwerer Periostzerreißung oder bei Greisen) ungenügend ist. Am häufigsten tritt eine bindegewebige Vereinigung ein, so z. B. der Frakturstücke der Patella, des Schenkelhalses. Oder die Bruchenden bleiben getrennt und werden durch das umgebende Binde-, bzw. Periostgewebe, das sich gelenkkapselartig verdickt, zusammengehalten (Fig. 817). Durch die dauernde Bewegung können sich die Enden abschleifen, abrunden und sogar mit einem dünnen Knorpelüberzug bedecken. Dann entsteht eine gelenkähnliche Vereinigung, eine **Nearthrose,** die z. B. mitten in der Humerusdiaphyse liegen kann.

Bei **Knorpelfrakturen** (besonders der Rippen) erfolgt eine Vereinigung durch

Fig. 815.

Unvollkommen geheilte Fraktur des Femur. *C C* Kondylen. Zwischen oberes und unteres Bruchstück ist eine unregelmäßige neugebildete Knochenmasse *K* eingeschoben, in der sich eine platte von weißem Bindegewebe begrenzte, mit wäßriger Flüssigkeit gefüllte Höhle *H* befand. Bei *a* und *b* geht aus dem unteren Bruchstück eine mit radiärer Architektur versehene, funktionell angepaßte periostale Knochenbildung hervor.

perichondrales, eventuell verknöcherndes Gewebe, nicht durch Knorpel. Die Verschiebungen der Bruchenden sind denen der Knochenbrüche ähnlich (Fig. 818).

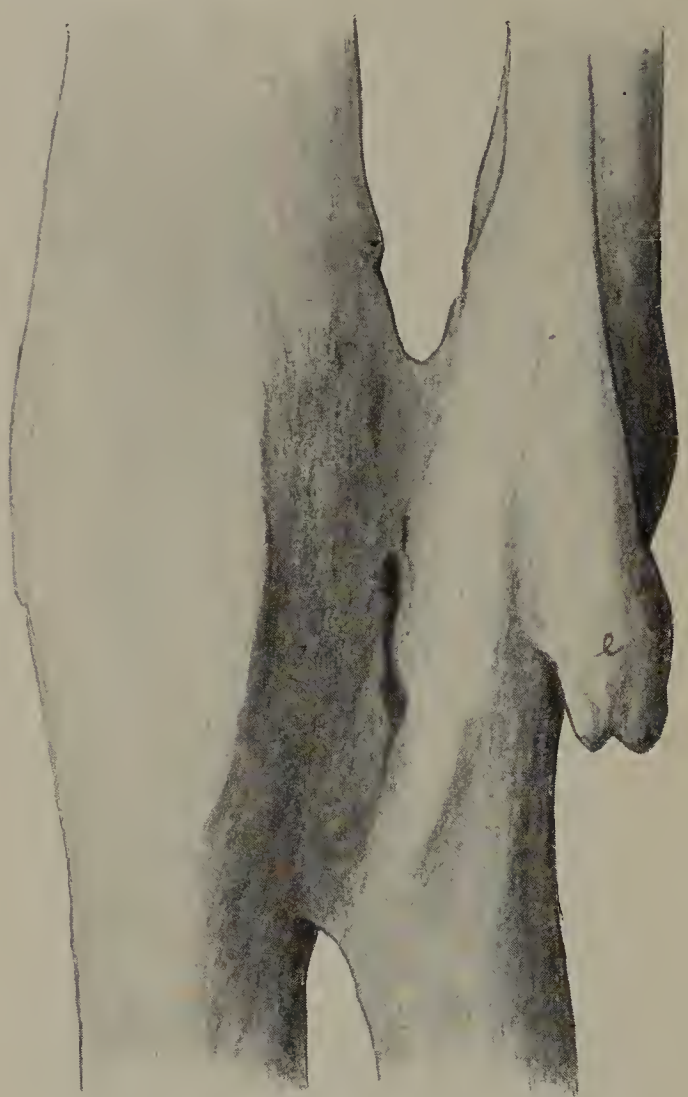

Fig. 816.

Geheilte Fraktur der Tibia und Fibula, Synostose. Tibia an der Frakturstelle stark verdickt und durch knöcherne Brücke mit der Fibula vereinigt. Letztere hat einen exostotischen Auswuchs *e*.

10. Entzündungen des Knochensystems.

α) Allgemeines.

Die Entzündungen können am Periost und im Knochenmark (der Markräume, der spongiösen Substanz und der Haversschen Kanäle) ablaufen. Die eigentliche Knochensubstanz ist nicht anders beteiligt als durch eine leichte Schwellung ihrer Zellen. Häufig ist fettige Degeneration der angrenzenden Knochenkörperchen.

Die Entzündungsprozesse können unter Hyperämie und Schwellung durch leichte Exsudation rasch ablaufen (nach einfachem Trauma), sie können aber bis zur Eiterung fortschreiten: **Periostitis purulenta** mit Eiterung zwischen Knochen und Periost unter Abhebung des letzteren, **Osteomyelitis purulenta** und **Ostitis purulenta**, bei Entzündung enger Markräume in kompakter Knochensubstanz. Zuweilen entsteht

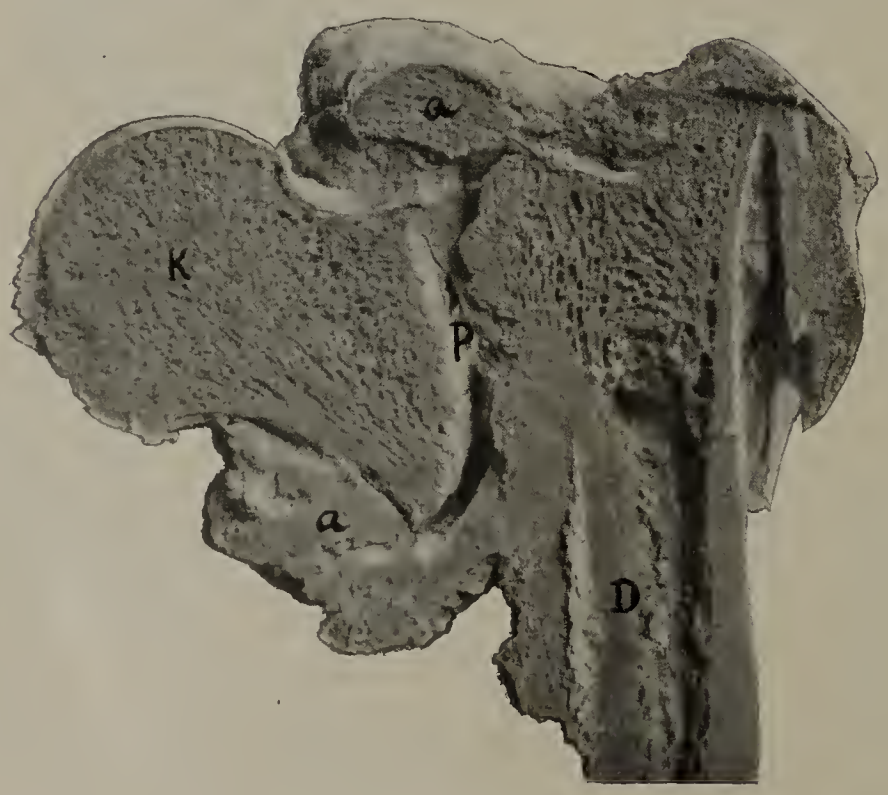

Fig. 817.

Alte Fraktur des Femurhalses mit Pseudarthrose geheilt. *K* Kopf, *D* Diaphyse, *P* der einem Pseudogelenk entsprechende Spalt, der durch oberhalb und unterhalb gelegene Knochenauswüchse *a a* einigermaßen fixiert ist.

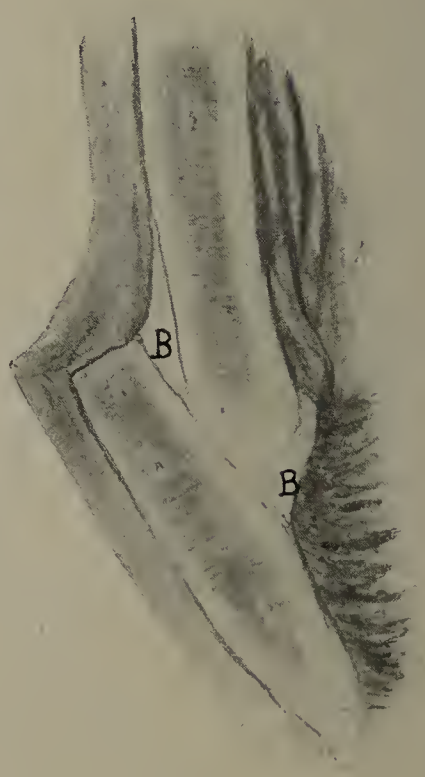

Fig. 818.

Geheilte Knorpelfraktur. Die beiden winkelig und ad longitudinem gegeneinander versehobenen Knorpelabschnitte sind durch Bindegewebe *B B* miteinander vereinigt.

ein mehr wäßriges albuminreiches Exsudat (Periostitis albuminosa) von fadenziehender Beschaffenheit.

Bei länger dauernder Entzündung bildet sich allein oder unter Beteiligung einer Eiterung ein granulierender Prozeß an Periost und Mark. Ersteres wird verdickt und kann in späteren Stadien aus dem zellreichen Zustand in einen zellarmen, fibrösen übergehen: Periostitis fibrosa. Das derbe Periost hängt dann meist fest mit dem Knochen zusammen. Statt des Knochenmarkes kann sich unter analogen Bedingungen ebenfalls fibröses Gewebe bilden.

Die Granulationswucherung führt aber sehr gern zu mehr oder weniger ausgedehnten Zerstörungen am Knochen. Dieser wird in wechselndem Umfang durch das Granulationsgewebe (durch Osteoklasten) eingeschmolzen. Eine glatte Knochenoberfläche wird rauh und mit zahllosen kleinen Gruben besetzt, die den einzelnen Knöpfchen des Granulationsgewebes entsprechen. Unter dem Mikroskop sieht man unzählige Grübchen, Lakunen (Howshipsche Lakunen), in denen die Riesenzellen liegen.

Ist der Knochen so nur leicht rauh geworden, so reden wir von Usur, ist er reichlicher zerstört, so liegt Karies vor. Wurden die Bälkchen eines spongiösen Knochens ausgedehnt zerstört oder in kompakter Knochensubstanz die Markkanäle erheblich erweitert, so liegt eine Rarefizierung, eine Osteoporose vor.

Verläuft der zerstörende Prozeß kanalförmig von der Markhöhle durch die Kompakta bis zum Periost, so entstehen Fisteln.

Zu allen diesen Vorgängen tritt noch Neubildung von Knochensubstanz hinzu. Sie verläuft von Anfang an im ganzen entzündeten Gebiet oder sie gesellt sich zur Eiterung und Granulation, in deren Umgebung sie dann auftritt. So sprechen wir von Periostitis ossificans. Die neue Substanz bildet flache, zunächst poröse, später dichte, zuweilen elfenbeinharte Verdickungen: Hyperostosis eburnea. Oder sie erzeugt zackige, höckerige Auswüchse: Osteophyten. Nicht selten entstehen beträchtliche geschwulstähnliche Vorsprünge.

Werden durch die Knochenbildung die Markräume spongiöser Knochen oder die Haversschen Kanäle verengt, so spricht man von Ostitis ossificans condensans, Osteosklerose. Sie findet sich zuweilen bei *Leukämie* (Henck, Schmorl) und *Pseudoleukämie* (Baumgarten).

Knochenbildung in den großen Markhöhlen heißt Osteomyelitis ossificans. Alle diese Neubildungsprozesse können miteinander kombiniert sein.

Die Entzündungsprozesse sind nicht selten mit einem mehr oder weniger umfangreichen *Absterben* von Knochenteilen verbunden, mit

β) Nekrose.

Die **Nekrose** kann durch Verschluß von Knochenarterien zustande kommen, weit häufiger als Folge einer durch Eiterung bedingten Periostabhebung oder einer eitrigen Zerstörung des Knochenmarkes. Auch kann bakterielle Giftwirkung (z. B. von Tuberkelbazillen) Nekrose herbeiführen, ebenso traumatische Ablösung des Periostes und Zerstörung des Markes. Ihre Ausdehnung wechselt, sie kann kleine, z. B. bohnengroße Bezirke, aber auch eine ganze Diaphyse betreffen.

Das abgestorbene Stück sieht zunächst makroskopisch kaum verändert aus, man kann seine Grenzen nicht deutlich erkennen. Sein ferneres Schicksal ist verschieden. *Aseptische nekrotische Abschnitte* (auch ganze Röhrenknochen, die man z. B. in den Extremitäten von Kaninchen durch Gefrieren nekrotisch gemacht hat, Ribbert) bleiben in Zusammenhang mit der Umgebung, werden aber (wie transplantierter, stets absterbender Knochen) vom Periost und Mark aus mit neuem Knochen durchwachsen und dabei allmählich resorbiert. Sie bleiben also, so lange sie noch da sind, funktionell brauchbar. Bei infizierten Nekrosen stellt sich in der anstoßenden noch lebenden Substanz eine Hyperämie, Wucherung und Einschmelzung (Fig. 91) des Knochens ein, so daß der tote Abschnitt rings durch einen rarefizierenden Prozeß demarkiert wird, der mit seiner Loslösung vom lebenden Knochen endet. Dann kann der nekrotische Abschnitt eventuell herausgehoben werden. Wir nennen ihn nun einen **Sequester** (Fig. 819 u. Fig. 91—93).

Fig. 819.
Großer Sequester des Humerus. *A* die Oberfläche des Knochens, *H* die Markhöhle.

Beschränkt sich das Absterben auf einen subperiostalen Bezirk, so liegt eine periphere Nekrose oder nach ihrer Lösung ein peripherer Sequester (Fig. 819) vor. Entsprechend gibt es eine zentrale Nekrose, einen zentralen Sequester. Umfaßt der Prozeß die ganze Dicke eines Knochens, so haben wir eine totale Nekrose oder einen totalen Sequester.

Wenn Eiterung die Nekrose bewirkte, dann liegt der Sequester im Eiter, bzw. in einer mit Eiter versehenen, mit Granulationsgewebe ausgekleideten Höhle. Bei einem peripheren Sequester stellt sich oft eine ossifizierende Periostitis der Umgebung ein (Fig. 93). Es entsteht rings ein Knochenwall, der weiterhin auch über den Sequester wächst und ihn in großem Umfange, aber niemals ganz überdeckt. Der Sequester liegt dann in einer »**Totenlade**« (Fig. 93), von der man auch bei zentralem Sequester reden kann, wenn sich um die Höhle eine Schicht von Knochengewebe bildet. Wird innerhalb der Totenlade der Sequester von Eiter umspült, der durch zahlreiche Fisteln nach außen abfließen kann, so spricht man wohl von einer **Kloake**.

Die Form des Sequesters ist sehr verschieden. Charakteristisch sind die peripheren Sequester, weil sie meist eine glatte Außenfläche haben (Fig. 819), und die totalen, weil sie die ganze Knochenform behalten.

Die Sequester sind natürlich stets kleiner als die Höhle, in der sie liegen, weil ja der angrenzende Knochen eingeschmolzen wurde. Resorptionsvorgänge am Sequester selbst sind sehr selten. Eine Einheilung ist nach Ablauf der Entzündung nicht zu erwarten. Ein Sequester wird als Fremdkörper liegen bleiben und schaden, bis er durch den Chirurgen entfernt wird.

γ) Die einzelnen Entzündungsformen.

Die Ätiologie der Knochenentzündungen ist, von einfachen Traumen abgesehen, fast ausnahmslos eine bakterielle. Die Mikroorganismen gelangen in die Knochen am häufigsten mit dem Blutstrome oder von umgebenden Entzündungsherden oder aus der Außenwelt bei Verletzungen.

1. Periostitis ossificans.

Leichtere nicht eitrige, ossifizierende Periostitis kommt vor durch ein direktes Trauma (Stoß, Schlag) und andererseits unter der Wirkung eines oft wiederholten, länger dauernden Druckes (z. B. Stiefeldruckes), ferner im Anschluß an entzündliche Prozesse benachbarter Weichteile, z. B. an ein Ulcus cruris, das plattenförmige, zackige (Fig. 820), unregelmäßige, gelegentlich weit über den Bereich des Geschwürs hinausgehende Verdickungen hervorruft. An den Kiefern entstehen bei Periostitis nach Zahnentzündungen, ferner in der Schwangerschaft und auch unter anderen Bedingungen auf der Innenfläche des Schädels, zumal des Stirnbeines, flachere oder zackige Auswüchse. Auch bei Infektionskrankheiten kann hier oder dort eine ossifizierende Periostitis angeregt werden.



Fig. 820.

Teil einer Fibula mit dichtgedrängten kleinen und höheren zackigen Exostosen; bei lange bestandenem Ulcus cruris.

2. Eitrige Ostitis, Periostitis und Osteomyelitis.

Die eitrigen Knochenentzündungen werden meist durch die pyogenen Kokken veranlaßt. Besonders wichtig ist die meist kurzweg als **akute Osteomyelitis** (und akute Periostitis) bezeichnete, gegen andere eitrige Prozesse nicht scharf begrenzte Erkrankung. Bei ihr handelt es sich meist um Staphylokokken, die zuerst hier aufgefunden wurden (Becker), weniger oft um Streptokokken und Pneumokokken. Der Infektionsweg ist der hämatogene, oft deutlich im Anschluß an primäre anderweitige Eiterungen oder durch Eiterkokken erregte Entzündungen (Panaritien, Anginen). Der Prozeß beginnt mit Hyperämie in der Umgebung der durch die Kokken erzeugten herdförmigen Nekrose, an die sich schnell eitrige Exsudation und Durchtränkung des Markes anschließt, das dadurch trübgelb oder zugleich durch hyperämische und hämorrhagische Stellen dunkelrot gefleckt erscheint. Unter dem Periost kann der Eiter zusammenfließen, im Marke entstehen Abszesse (Fig. 821). Dazu gesellen sich Nekrosen, periphere, zentrale und totale Sequester. Zuweilen wird die ganze Diaphyse, z. B. des Humerus, nekrotisch. Damit verbindet sich oft ossifizierende Periostitis, die den Knochen unregelmäßig durch ein poröses oder dichteres Gewebe verdickt und Totenladen bildet. Dadurch kann der Knochen auch nach Entfernung großer Sequester, auch einer ganzen Diaphyse, ausreichende Festigkeit wiedergewinnen. Es bildet sich eben eine Art neuer dicker, plumper, unregelmäßiger Diaphyse. Da aber die Granulationswucherung währenddessen fortschreitet, so wird sowohl der noch vorhandene alte, wie der neu-

gebildete Knochen vielfach, zumal über Sequestern perforiert und oft von zahlreichen weiten Fisteln durchbrochen (Fig. 822).

Die Eiterung lokalisiert sich manchmal gern in der Gegend der Epiphysen, kann diese von den Diaphysen lösen, aber auch in sie hineindringen und unter Zerstörung des Knorpels in die Gelenke übergehen (Fig. 821).

Die Entzündung ergreift einen oder mehrere Knochen, z. B. alle großen Röhrenknochen der unteren Extremitäten in wechselndem Um-

Fig. 821.

Osteomyelitis der Tibia, Längsschnitt. Der Knochen ist von vielen mit pyogener Membran ausgekleideten Abszessen durchsetzt, einem großen (*A*) und vielen kleinen (*a a*). Bei *b* und *d* Durchbruch nach außen, bei *n* ebenfalls Durchbruch mit periostalem Osteophyt. Die Abszeßhöhle *a b* führt in das Gelenk.

Fig. 822.

Osteomyelitis der Tibia. Die Tibia ist stark verdickt, porös und zeigt viele Fistelöffnungen, die in die Markhöhle führen. Bei *a* ist ein großer auf die Gelenkfläche führender Durchbruch sichtbar.

fange. Sie führt oft früher oder später durch Erschöpfung oder Pyämie mit Abszeßbildung in inneren Organen zum Tode. Sie heilt auch aus oder nimmt einen Jahre dauernden, in Intervallen nachlassenden und wieder intensiver werdenden Verlauf. Die Erkrankung beginnt gewöhnlich im jugendlichen Alter.

Es gibt auch umschriebene metastatische Eiterungen, so Abszesse bei Typhus, durch die Typhusbazillen veranlaßt, ferner Eiterungen im Anschluß an pyämische Infektionen, hauptsächlich in den *Gelenken* (s. diese).

Andere eitrige Entzündungen entstehen bei direkter Wundinfektion. Dahin gehört die in Amputationsstümpfen durch eindringende Mikroorganismen veranlaßte Osteomyelitis. Das gerötete Mark ragt aus den Knochenstümpfen oft pilzartig vor. Daran schließt sich Eiterung, die oft jauchig wird, ferner eine zentrale Nekrose, mit Bildung eines halb- oder ganz ringförmig gestalteten Sequesters (Fig. 823).

3. Phosphornekrose.

Eine eigenartige eitrige Entzündung entsteht bei Arbeitern in Fabriken, in denen der gelbe Phosphor verarbeitet wird (Zündholzfabriken). Sie lokalisiert sich an den Kiefern (Fig. 824), zumal am Unterkiefer, und zeigt frühzeitig periostale Eiterung, die zu Periostabhebung, zu Verbreitung in die Umgebung, zu Durchbruch in den Mund oder nach außen führt. In der Umgebung von seiten des abgehobenen Periostes wird junger Knochen gebildet, der den Unterkiefer zum Teil schalenartig umgibt. Der Kiefer selbst stirbt



Fig. 823.

Sequester von einem Amputationsstumpf. Am unteren halbringförmigen Rande ist eine Zone von periostalem Knochen, im übrigen nur die an den Markraum grenzende Schicht nekrotisch.

Fig. 824.

Phosphornekrose des Unterkiefers (nach der Natur gez., verkleinert). Der nekrotische Unterkiefer ist von einer Kapsel vom Periost aus neugebildeter Knochenmasse umgeben

in wechselnder Ausdehnung ab. Zuweilen wird eine ganze Unterkieferhälfte oder noch mehr nekrotisch. Die Zähne fallen aus, die Eiterung wird oft jauchig. Die Erkrankung führt nach längerer Zeit durch Erschöpfung oder, vom Oberkiefer aus, durch Meningitis zum Tode. In früheren Stadien ist die Heilung möglich, später nur noch schwer. Die *Genese* wurde durch v. Stubenrauch studiert. Der Phosphor allein ist nicht verantwortlich. Es handelt sich um eine Infektion mit Eiterkokken, die auf dem Boden einer Phosphorperiostitis zustande kommt, auch nachdem die Arbeiter dem Einflusse des Phosphors längst entzogen sind.

4. Tuberkulöse Entzündungen.

Tuberkulöse Knochenprozesse kommen überwiegend hämatogen zustande, seltener durch Übergreifen aus der Umgebung oder durch von außen erfolgende Wundinfektion. Sie entstehen im Anschluß an eine sonst irgendwo im Körper vorhandene primäre (meist bronchiale Lymphdrüsen-) Tuberkulose. Hämatogene *primäre* Knochentuberkulose ist nur bei plazentarer Übertragung der Tuberkelbazillen denkbar.

Die Knochentuberkulose befällt vorwiegend das jugendliche Alter. Sie tritt in einem oder in vielen Herden auf, meist in der Gegend der Epiphysen, wahrscheinlich, weil die hier vorhandene Wachstumshyperämie die Ansiedelung der Bazillen begünstigt.

Miliartuberkulose des Knochenmarkes ist häufig, spielt aber in dem Krankheitsbilde der allgemeinen Miliartuberkulose keine besondere Rolle.

Die herdförmigen Veränderungen beginnen mit kleinen, konfluierenden und verkäsenden Tuberkeln, die immer größere Teile des Markes einnehmen. Die von tuberkulösem Gewebe eingeschlossenen Knochenteile werden nekrotisch. Es entstehen Sequester von sehr wechselndem Umfange. Weiterhin wird die Höhle, in der das abgestoßene Knochenstück liegt, durch ein tuberkulöses Granulationsgewebe ausgekleidet, das manchmal den Sequester eng umschließt. Weiter außen kann sich kondensierende Ostitis oder ossifizierende Periostitis anschließen. Meist dehnt sich der Herd immer weiter auf die Umgebung aus.

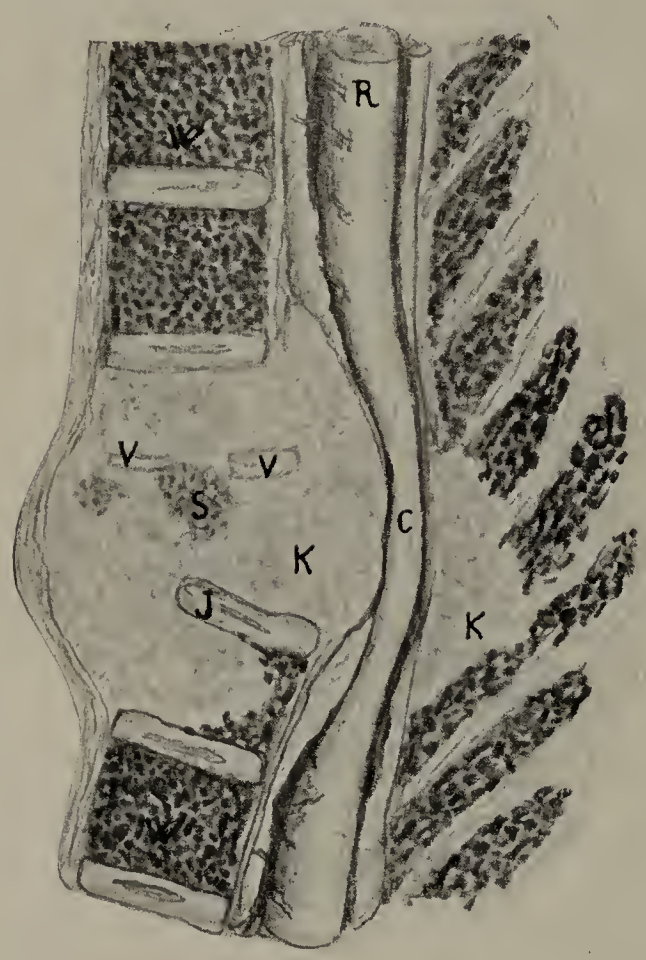

Fig. 825.

Tuberkulose der Wirbelsäule. Drei Wirbel und Teile der Dornfortsätze sind zerstört und durch Käse (*K*) ersetzt. *V V* Reste einer Intervertebralscheibe. *J* noch erhaltene in Käse eingebettete Scheibe. *R* Rückenmark, bei *C* komprimiert, *S* Sequester.

Gewöhnlich tritt schon früh Einschmelzung und Verflüssigung der verkästen Teile hinzu, die naturgemäß die Zerstörung des Markes und die Sequesterbildung begünstigt, gern zu einzelnen oder multiplen Fistelbildungen führt und auf das Periost und die angrenzenden Weichteile übergreift; in der Umgebung entsteht hier ein tuberkulöses Granulationsgewebe, das wiederum zentral käsig zerfällt und in die Verflüssigung übergeht. So entstehen sich weiter ausdehnende »kalte«, d. h. mit zerfallenden tuberkulösen Granulationsmassen ausgekleidete und von eiterähnlicher Flüssigkeit angefüllte Hohlräume. Breiten sie sich in bestimmten Richtungen weiter aus, so redet man von Kongestionsabszessen. Sie brechen nicht selten durch die Haut nach außen durch.

In wieder anderen Fällen tritt die Wucherung eines tuberkulösen knochenzerstörenden Granulationsgewebes in den Vordergrund: fungöse Knochentuberkulose, tuberkulöse Karies, die am deutlichsten ist, wenn die Tuberkulose in die Oberfläche des Knochens unregelmäßige Defekte hineinfrißt.

Der Verlauf ist im allgemeinen fortschreitend, Heilung ist ohne und mit chirurgischer Hilfe möglich. Die Sequester werden spontan oder künstlich entfernt, der sog. Eiter wird entleert, das Granulationsgewebe macht einem fibrösen narbigen Gewebe Platz. Die Lücken können teilweise oder ganz durch ossifizierende Prozesse ausgefüllt werden.

Die Knochentuberkulose bevorzugt bestimmte Skelettabschnitte und zeigt dabei mancherlei Verschiedenheiten.

In den großen Röhrenknochen sitzt sie gern in den spongiösen Epiphysen, von denen sie auf die Gelenke übergreift. Ein Lieblingssitz sind die Fußwurzel-, seltener die Handwurzelknochen. Eigenartig ist oft die Tuberkulose der Fingerphalangen, namentlich im frühen Kindesalter. Sie lokalisiert sich im Mark und zerstört von hier aus die Kompakta, während das Periost neue Knochensubstanz auflagert, die

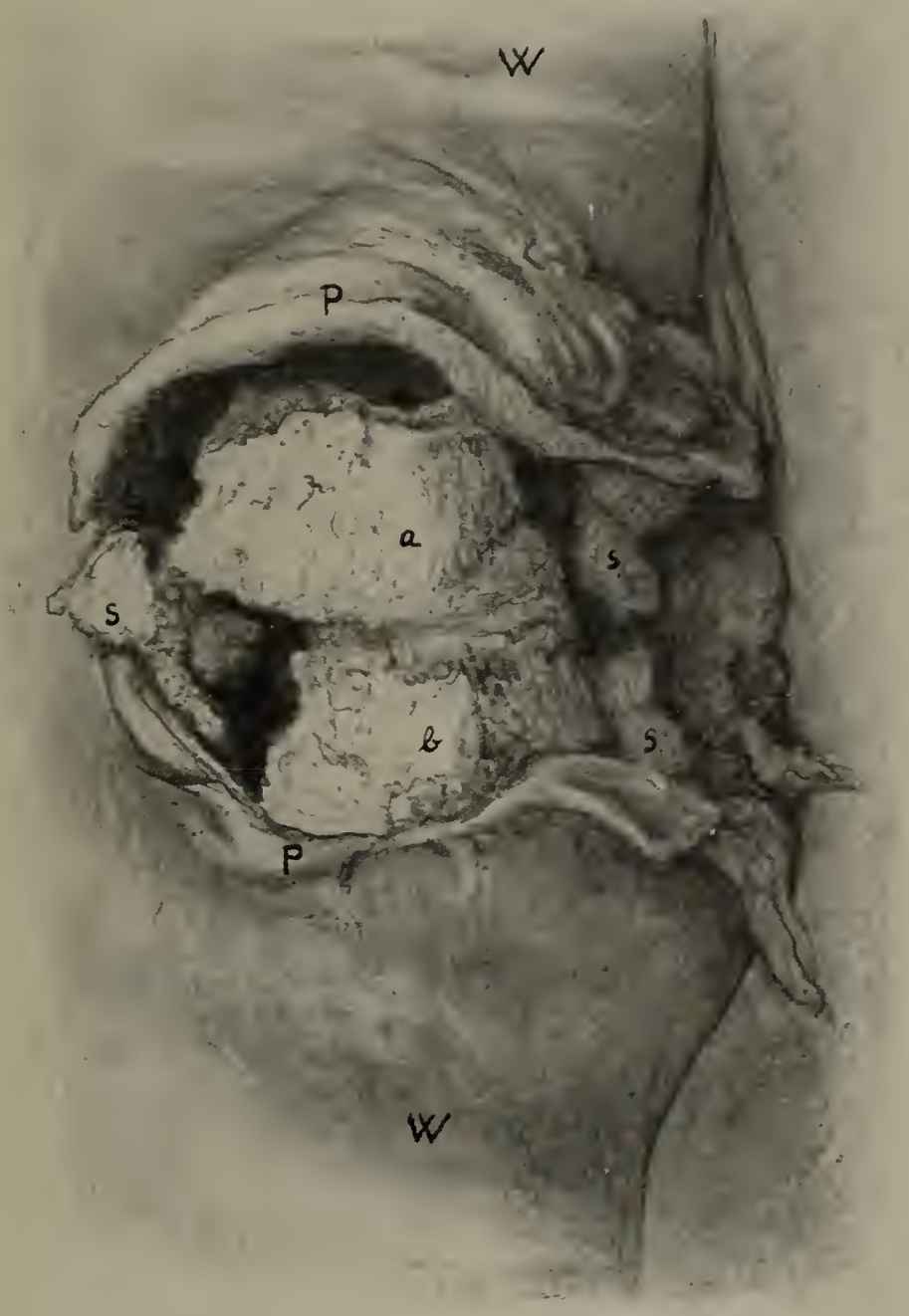

Fig. 826.

Tuberkulose der unteren Brustwirbelsäule. Zwei Wirbelkörper *a* und *b* sind völlig nekrotisch losgelöst. Sie lagen in einer mit Eiter gefüllten Höhle, die jetzt eröffnet ist und deren Ränder *P P* weit klaffen. *S S* kleinere nekrotische abgelöste Knochenstücke, *W W* obere und untere angrenzende Wirbelsäule.

immer wieder von innen resorbiert wird. So entstehen spindelige Auftreibungen der Phalangen. Am mazerierten Knochen umgibt eine dünne, meist mit kleinen Perforationsöffnungen versehene Schale die weite Markhöhle. Man nennt den Zustand **Spina ventosa.**

Nicht selten ist die Lokalisation an der Wirbelsäule. Hier werden meist die unteren Brust- und oberen Lendenwirbel, aber gelegentlich auch die Halswirbel und andere (nebst Bögen und Fortsätzen) ergriffen. Die Entzündung breitet sich durch kariöse Zerstörung auf den größten Teil der Wirbel event. auf die ganzen aus (Fig. 825). Dabei entstehen Sequester. Zuweilen werden die Körper fast in ganzer Ausdehnung

Fig. 827.
Spitzwinkelige Kyphose der Wirbelsäule.

sequestriert (Fig. 826). Die Zwischenwirbelbänder werden später angegriffen, aber auch unter Umständen ganz vernichtet. Da die zerstörten Wirbelkörper den Druck der Rumpflast nicht mehr aushalten, werden sie zusammengepreßt, die Wirbelsäule wird winkelig geknickt. So entsteht die **Pottsche Kyphose** (Fig. 827 u. 828), das Malum Pottii, der Gibbus. Diese Folge kann, event. unter Mitwirkung eines Trauma, unter Umständen plötzlich eintreten. Werden mehrere aufeinanderfolgende Wirbelkörper ergriffen, so kann die Wirbelsäule eine flache Kyphose darbieten.

Die Tuberkulose kann auf die Dura übergreifen und das Rückenmark komprimieren, das aber besonders oft bei der spitzen Kyphose gequetscht wird (Fig. 828). Ferner entstehen vor und neben der Wirbelsäule kalte Abszesse, die sich gern am Psoas

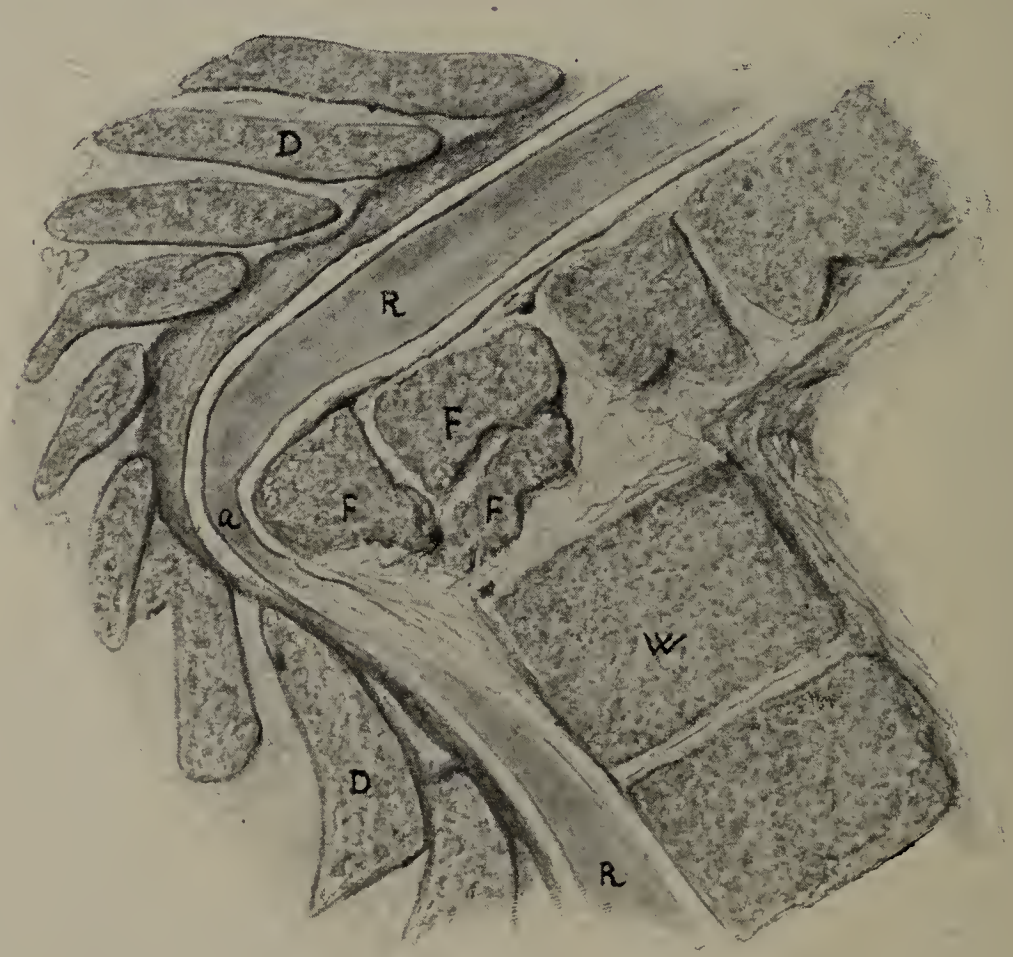

Fig. 828.
Spitzwinkelige Kyphose nach abgelaufener tuberkulöser Karies der Wirbelsäule. *R R* Rückenmark. *F F* Stücke eines Wirbelkörpers durch Bindegewebe zusammengehalten. *W* Wirbelkörper. *a* komprimiertes Rückenmark. *D* Dornfortsätze.

entlang nach abwärts und event. unter dem Ligamentum Poupartii bis auf den Oberschenkel fortsetzen: **Senkungsabszesse, Psoasabszesse.**

An den platten Schädelknochen kommen tuberkulöse Prozesse am häufigsten im Kindesalter vor, als flache kariöse Veränderungen (Fig. 829) mit Bildung kalter Abszesse in den Weichteilen oder Perforation der Knochen an einer oder an mehreren Stellen. Gern wird das Felsenbein befallen, besonders die Wand des Mittelohrs. Dann kommt es nicht selten zum Durchbruch in den Schädel und zu Meningitis oder zur Thrombose des Sinus transversus.

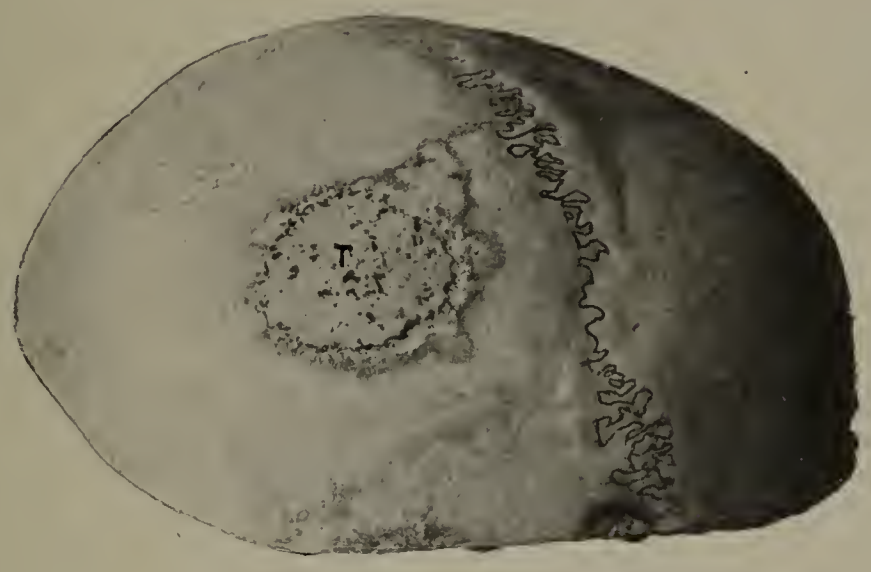

Fig. 829.

Schädel mit einer umschriebenen tuberkulösen Karies bei *T*. Das Knochenstück *T* sieht wie wurmstichig aus und ist von der Umgebung durch eine kariöse Furche abgesetzt.

5. Syphilitische Entzündungen.

Die **syphilitischen** Entzündungen des Skelettes schwanken zwischen leichten periostitischen und schweren gummösen Prozessen mit ausgedehnten Zerstörungen.

Die Periostitis äußert sich in Verdickung des Periostes (Hyperämie mit mäßiger Exsudation und daran anschließende Proliferation, zuweilen Exsudation bis zur Bildung eines dünnen schleimigen Eiters, der nach außen durchbrechen kann). Der Knochen kann usuriert, rarefiziert, partiell nekrotisch, aber auch durch aufgelagerte, anfangs poröse, später sklerotische Knochensubstanz verdickt werden, besonders an den nahe der Haut gelegenen Diaphysen (Tibia, Klavikula, Ulna) und an den Schädelknochen. Die scharfen Kanten runden sich ab, doch kommt es auch zu ausgedehnteren, unregelmäßigen Hyperostosen. Seltener entwickeln sich einzelne höhere Auswüchse, Exostosen.

Bei der gummösen Knochensyphilis bilden sich Gummiknoten, die meist am Periost auftreten und teils prominieren, teils sich in den Knochen hineinfressen und umfangreiche Zerstörungen herbeiführen können. Der Knochen wird dabei resorbiert oder in wechselnder Ausdehnung nekrotisch und sequestriert.

Besonders ausgedehnt sind die Prozesse oft an den platten Schädelknochen. Das granulierende Gewebe erweitert die Gefäßlücken und verleiht dem Knochen eine Art wurmstichiger Beschaffenheit. Es schafft auch größere, sehr unregelmäßige, manchmal multiple Lücken (Fig. 830), sowie ausgedehnte Nekrosen und Sequester. Der Schädel kann von allen diesen Prozessen zugleich in ganzer oder größter Ausdehnung mannig-

faltig zerstört werden (Fig. 830). Auch am Sternum, an der Skapula, Klavikula kommen ähnliche Prozesse vor, weniger häufig, wenn auch

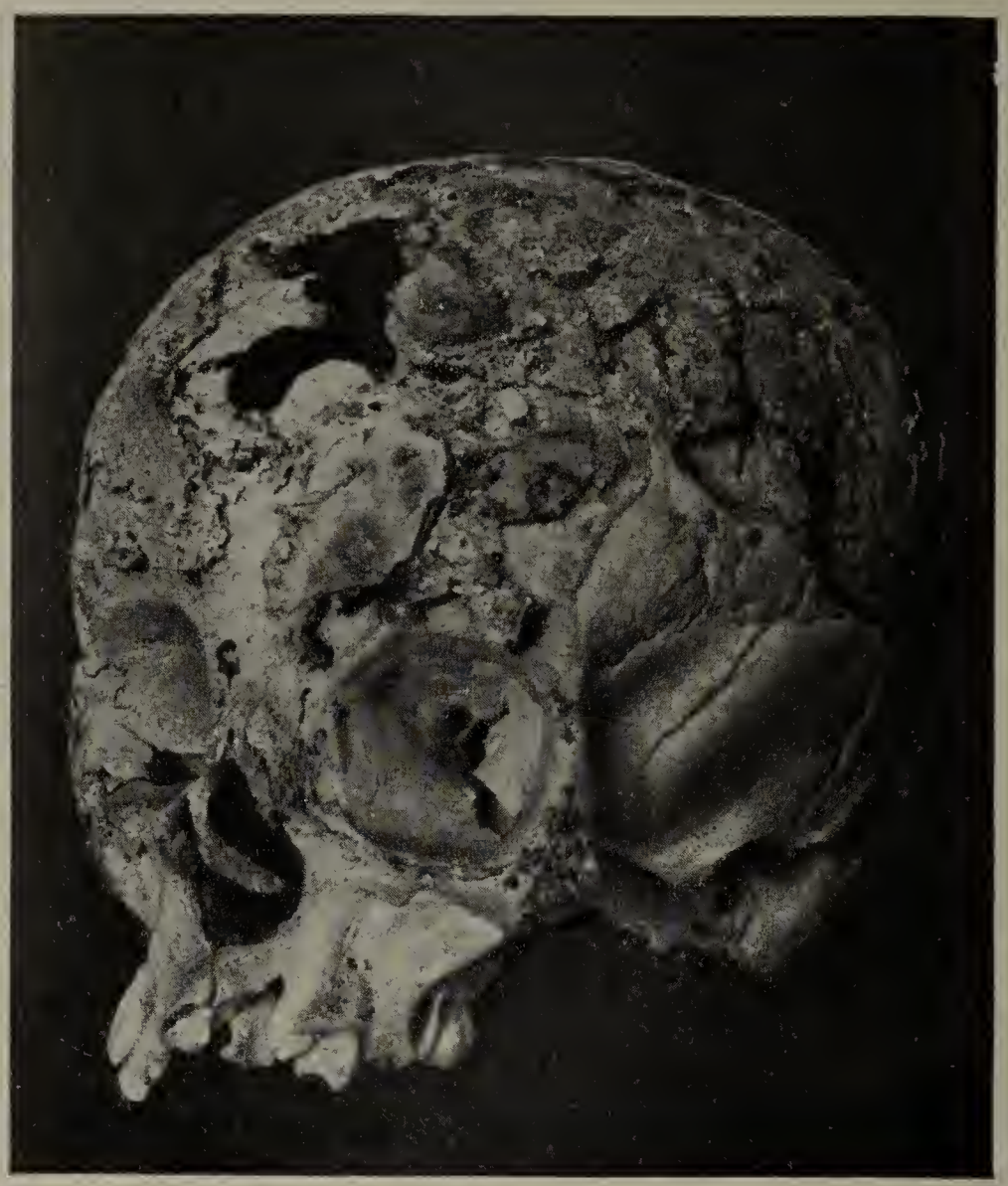

Fig. 830.
Ausgedehnte syphilitische Zerstörungen des Schädels. Im Stirnbein ein großer unregelmäßiger perforierender Defekt.

zuweilen in sehr großem Umfange an den Extremitätenknochen, die ausgedehnte Karies und Nekrosen zeigen können.

Fig. 831.
Alte Syphilis des Schädels. Von vorn gesehen. In der Fläche des Stirnbeines sieht man zwei unregelmäßige Defekte mit derben, abgerundeten, etwas prominierenden Rändern.

Mit den Zerstörungen verbinden sich Knochenneubildungen, die bei der Heilung die kariösen Vertiefungen und Lücken teilweise aus-

füllen. Doch wird der zerstörte Knochen nur zum geringsten Teile ersetzt. Es bleiben grubenförmig flachere Vertiefungen (Fig. 831) zurück und größere Perforationen schließen sich nicht wieder. Sie werden wohl etwas verengt, aber sonst nur durch narbiges Bindegewebe ausgefüllt. In der Umgebung macht die Neubildung entweder nur Osteosklerose oder häufiger und charakteristischer Verdickung der angrenzenden Knochenabschnitte, seltener höhere, zackige Hervorragungen, häufiger flachere, abgerundete Erhebungen, die elfenbeinhart werden. Sie sind am Schädel manchmal strahlig angeordnet, auch in den grubigen Vertiefungen, also ähnlich wie bei bindegewebigen radiär angeordneten Narben (Fig. 832). An den Extremitäten können zu den Defekten ausgedehnte zackige oder flachere plumpe Verdickungen hinzutreten, so daß die Knochen oft sehr mißgestaltet werden. Da die Knochenneubildungen schon während der kariösen und nekrotisie-

Fig. 832.

Knochennarben nach gummöser Ostitis des Hinterhauptes und der Schädelbeine (1/3 der natürl. Größe).

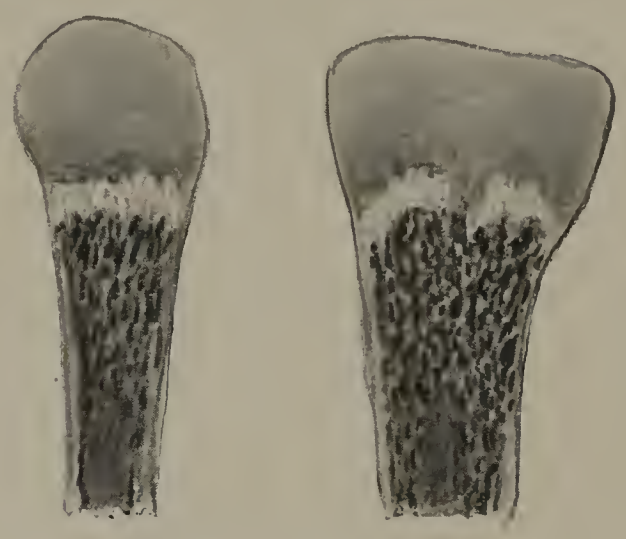

Fig. 833.

Osteochondritis syphilitica des Humerus (links), der Tibia (rechts).

renden Vorgänge auftreten, so werden sie oft selbst auch wieder an einzelnen oder vielen Stellen eingeschmolzen, perforiert, so auch von innen heraus, wenn die Gummibildungen sich im Mark entwickeln. Die Weichteile sind verdickt, von Fistelgängen durchsetzt, geschwürig verändert und zuweilen elephantiastisch aufgetrieben.

Von der Tuberkulose, die in der Umgebung der zerstörten Teile nur kleinere, unregelmäßige, oft freilich zahlreiche, zackige poröse Osteophyten oder, zumal am Schädel, osteoporotische Veränderungen erzeugt, unterscheidet sich die Syphilis durch die ausgesprochene Neigung zu Sklerose des neugebildeten Knochens.

Bei syphilitischen Neugeborenen findet sich häufig (und für die Diagnose anderweitig nicht erkennbarer hereditärer Syphilis mit Sicherheit verwertbar) an der Grenze der Diaphyse gegen den Epiphysenknorpel eine Veränderung, die von G. Wegner entdeckt und **Osteochondritis syphilitica** genannt wurde (Fig. 833). Es handelt sich um eine Störung der Ossifikation, um eine Unregelmäßigkeit der Verkalkungszone, der Knochen- und Markraumbildung. An der Grenze von Knorpel und Knochen erscheint eine weiße oder weißgelbe, ausgesprochen unregelmäßige, beiderseits gezackte breite Querschicht, die der Verkalkungszone des Knorpels und der Schicht der jüngeren Knochenbildung

entspricht und durch eine krümelige Kalkablagerung in Knorpel und jungem Knochen zustande kommt. In den höchsten Graden findet sich zwischen ihr und dem Knochen eine unregelmäßige Lage mit spärlichen Knochenbälkchen versehenen, zellreichen, weichen Granulationsgewebes, das nach M. B. Schmidt aus Wucherung des Gewebes hervorgeht, das die aus eingedrungenem Periostgewebe gebildeten Markräume im Knorpel ausfüllt. Sein Vorhandensein erklärt das leicht eintretende Abbrechen der Epiphyse von der Diaphyse (»Epiphysenlösung«). Auch an der Grenze der Kalkzone und des unverkalkten Knorpels tritt leicht ein Bruch in zackiger Linie ein. Die Osteochondritis ist meist am deutlichsten am unteren Ende des Femur sichtbar, aber auch an der Tibia und, wenn auch weniger ausgesprochen, an den anderen Röhrenknochen.

Seltener als die Osteochondritis ist bei Neugeborenen eine gleichzeitige ossifizierende Periostitis, welche die Diaphyse durch ein spongiöses Knochengewebe verdickt und, wie v. Recklinghausen hervorhob, von dem alten Knochen zuweilen durch eine fast nur aus Markgewebe gebildete Zone getrennt ist. Ferner gibt es bei kongenitaler Syphilis selten auch eine gummöse Ostitis und Osteomyelitis des *Schädels* (Pommer). Die kongenital-syphilitischen Knochenprozesse finden sich meist bei nicht lebensfähigen oder totgeborenen Kindern. Wenn Individuen mit geringeren Graden am Leben bleiben, wird eine Behinderung des Wachstums eintreten können.

6. Aktinomykose.

Der Strahlenpilz zerstört vom Periost aus die Knochen (Kiefer, Wirbel u. a.) durch kariöse, mit eiterähnlicher Einschmelzung des neugebildeten Granulationsgewebes verbundene Prozesse.

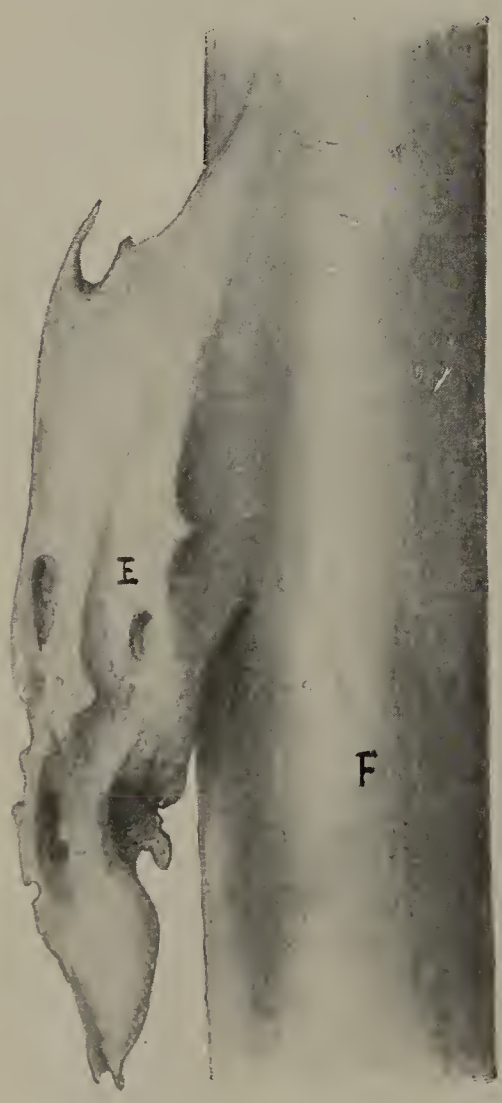

Fig. 834.
Große zackige Exostose *E* des Femur *F*.

7. Lepra.

Die Lepra bewirkt durch ein großzelliges bazillenreiches Granulationsgewebe kariöse Zerstörungen. Lepra der Weichteile, zumal der Finger, kann auf die Knochen übergreifen und sie durch Karies und Nekrose quer durchtrennen, so daß Ablösung von Fingern eintritt (Lepra mutilans).

11. Exostosen.

Knöcherne Auswüchse sind am Skelett in mannigfacher Form sehr häufig. Entzündliche Neubildungen und Tumoren sind nicht scharf abzugrenzen. Über die *Osteome*, über den *Exerzierknochen*, den *Reitknochen* s. Abschn. Geschwülste im Allg. Teil.

Nicht selten sind Exostosen an Amputationsstümpfen (Fig. 835), in der Umgebung von Entzündungen (Tuberkulose, Syphilis, Osteomyelitis; s. diese), entzündeten Gelenken (s. diese) und von schief oder sonstwie schlecht geheilten Frakturen (als Ausdruck eines nicht resor-

bierten überschüssigen Kallus, Fig. 815). Ferner sind sie gelegentliche Befunde ohne sichere Ätiologie (Fig. 834).

Auf der Innenfläche des Schädels, zumal des Stirnbeines, entstehen nicht selten (während der Schwangerschaft und ohne bekannte Veranlassung) zackige Auswüchse, zuweilen auch mehr halbkugelig abgerundete Prominenzen (Fig. 836).

Fig. 835.
Amputationsstumpf mit zackiger Exostose *E*.

12. Hyperostose.

Außer den entzündlichen diffusen Knochenverdickungen, Hyperostosen, sei hier erwähnt die **Leontiasis ossium,** bei der die Knochen des Gesichtes bei jugendlichen Individuen diffus und knollig unförmlich aufgetrieben werden. Der verdickte Knochen ist meist dicht, elfenbeinhart. Er verengt die Schädel-, Augen- und Nasenhöhle und die Knochenkanäle mit Druckatrophie der hindurchtretenden Nerven. Der Prozeß dauert Jahrzehnte und endet durch Marasmus tödlich. Es sind kaum mehr als ein Dutzend Fälle bekannt.

Unter *Osteoarthropathie hypertrophiante pneumique* oder *Periostitis hyperplastica* verstehen wir periostale hauptsächlich an den Diaphysen der großen

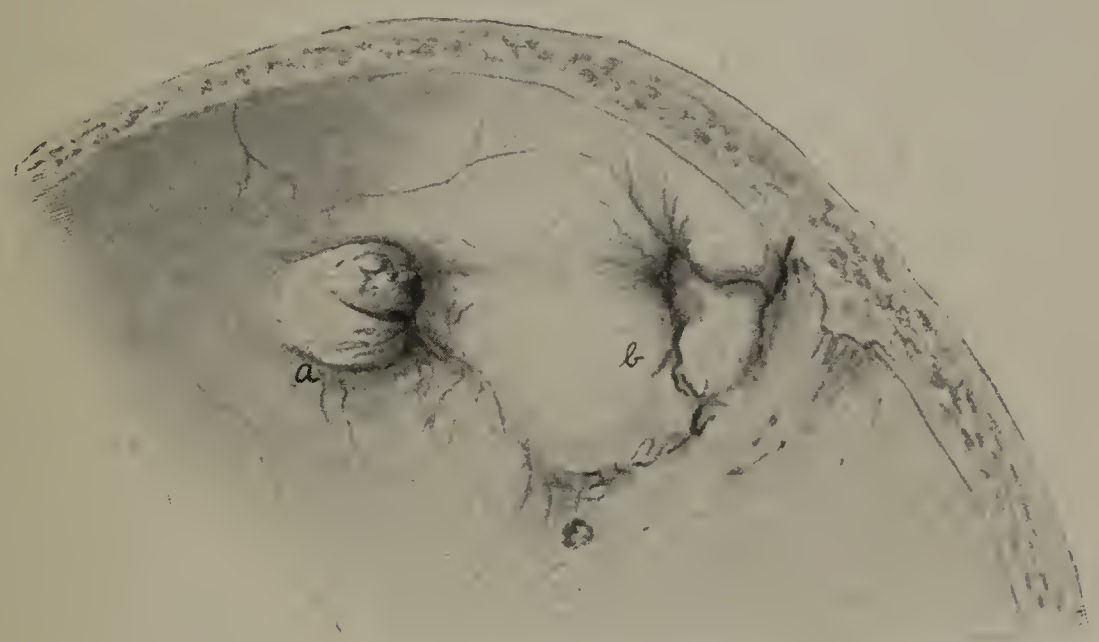

Fig. 836.
Innenfläche des Stirnbeines mit einer halbkugelig prominenten Exostose *a* und einer flachen Verdickung *b*.

Röhren- und der Metakarpal- und Metatarsalknochen vorkommende Verdickungen, die sich bei chronischen eiternden Lungenprozessen, vor allem Bronchiektasen, aber auch bei Herzfehlern entwickeln. Venöse Stauung und Toxinwirkung sind für diese Periostitis zu beschuldigen. Die gleichzeitig vorhandenen Anschwellungen der Endglieder der Finger, die sogenannten *Trommelschlägerfinger* beruhen nicht auf Knochen-, sondern auf Weichteilverdickung.

13. Geschwülste.

Über das Fibrom, das Chondrom, das Chordom, das Osteom, das Chlorom, das Myelom, das Sarkom s. Abschn. Geschwülste im Allg. Teil. *Primäres*

Karzinom der Knochen ist nur möglich, wenn auf irgendeine Weise Epithel in sie verlagert worden war (durch Trauma oder embryonale Versprengung). In den Kiefern können Karzinome aus den Überresten der Zahnanlagen entstehen. Über sekundäres Karzinom und sekundäres Schilddrüsenadenom s. Abschn. Geschwülste im Allg. Teil.

14. Zysten.

Im Knochensystem gehören Zysten nicht zu den häufigen Befunden. Sie können auf verschiedene Weise entstehen, doch ist ihre Entstehung nicht immer sicher zu beurteilen. Sie bilden sich 1. aus Erweichung von Tumoren (Chondromen oder Riesenzellensarkomen); 2. nach unsicherer Annahme aus Entzündungsprozessen (durch Staphylokokken usw.); 3. am häufigsten bei Osteomalazie und Ostitis fibrosa durch Einschmelzung fibrös-zelligen Markgewebes; 4. aus unbekannter Veranlassung (»Osteodystrophie«, MIKULICZ); 5. selten aus traumatischen oder sonstigen *Blutungen*; 6. bei *Arthritis deformans*; 7. im fibrösen Kallus schlecht geheilter *Frakturen* (s. Fig. 815). Zysten im Knochen können endlich parasitärer Natur sein (Echinokokken und Zystizerken).

15. Parasiten.

Selten ist der Cysticercus cellulosae, etwas häufiger der Echinokokkus. RÉCZEY stellte 33 Fälle von Knochenechinokokken zusammen, die sich folgendermaßen verteilten: Schädel 4, Wirbelsäule 4, Becken 5, Oberarm 7, Oberschenkel 4, Schienbein 8, Fingerphalangen 1.

b) Gelenke.

1. Verletzungen.

Frakturen der Gelenkenden verlaufen wie die übrigen Brüche. Knorpelfrakturen heilen fibrös oder knöchern, völlige Absprengung führt zu freien Gelenkkörpern (s. unten). Zerreißungen des Bandapparates kommen zumal bei **Luxationen** vor. Diese bestehen in Verschiebung der das Gelenk bildenden Knochen gegeneinander. Bei völliger Aufhebung ihrer Berührung liegt eine vollständige Luxation, bei teilweiser Verschiebung eine Subluxation vor. Durch eine Rißlücke der Gelenkkapsel und des Bandapparates tritt der Kopf aus. Wird er nicht reponiert, so schrumpfen die beteiligten Gewebe. Der Kopf wird durch Bindegewebe, und falls dieses ossifiziert, durch Knochen abgekapselt. Oder er veranlaßt bei Anlagerung an eine Knochenfläche auf dieser die Neubildung eines Knochenringes und damit eines mehr oder weniger vollständigen neuen Gelenkes (Fig. 837).

Eine spontane Luxation entsteht nach Zerstörung der Gelenkenden und Bänder durch entzündliche Prozesse, unter Mitwirkung des Muskelzuges oder eines Trauma.

2. Zirkulationsstörungen.

Blutung in die Gelenkhöhle (Hämarthros) entsteht durch Quetschungen, Luxation, Fraktur, Bandzerreißung, auch bei Entzündungen. Das Blut wird größtenteils resorbiert, im übrigen in Pigment umgewandelt.

Ödem der Gelenkapparate und wäßriger Erguß in die Höhlen findet sich fast ausnahmslos als Komplikation von Entzündungen.

3. Entzündung, Arthritis.

a) Allgemeines.

Entzündliche Hyperämie und Exsudation kann nur an den Weichteilen des Gelenkes auftreten, der Knorpel ist ja gefäßlos. Exsudat tritt zum kleineren Teile in die Weichteile, zum größeren in die Gelenkhöhle aus. Auch entzündliche Wucherungsprozesse betreffen vorwiegend den Bandapparat. Der

Fig. 837.
Bildung einer neuen Hüftpfanne nach Luxation des Femur infolge tuberkulöser Koxitis. *A* alte, reduzierte, *P* neue rundliche Pfanne.

Knorpel proliferiert wenig. Stärker beteiligt sich eventuell das Endost und das Periost der anstoßenden Knochenenden.

b) Die serösen, serofibrinösen und eitrigen Entzündungen.

Manche Gelenkentzündungen sind durch Bildung eines Exsudates ausgezeichnet. Wenn es wäßrig ist, reden wir von Arthritis serosa (entzündlicher Hydrarthros). Der Erguß kann reichlich, klar oder trübe sein. Er enthält oft weiße oder gelbliche Fibrinausscheidungen, die den Gelenkmembranen anliegen können: Arthritis fibrinosa, die selten ohne wäßrige Ausscheidung verläuft.

Die seröse und die fibrinöse, zuweilen hämorrhagische Entzündung ist durch Trauma oder eine Entzündung der Nachbarschaft bedingt oder der Ausdruck eines akuten Gelenkrheumatismus, einer Polyarthritis

acuta, die einzelne oder viele Gelenke nacheinander befällt und zuweilen auch einen eitrigen Erguß zeigt. Sie wird wahrscheinlich durch abgeschwächte oder eigenartige Streptokokken (P. Meyer) hervorgerufen, die besondere Neigung zeigen, *Endokarditis* hervorzurufen.

Alle diese meist akuten Entzündungen heilen glatt oder gehen in einen chronischen Zustand über, den chronischen entzündlichen Hydrarthros, der auch schleichend entstehen kann. Bei dieser meist das Knie befallenden Veränderung findet man zugleich Trübung, Schwellung, zottige Wucherung und Wulstungen der Synovialis.

Seropurulente, sero-fibrinöspurulente und rein eitrige Entzündungen entstehen metastatisch bei Pyämie, bei Pneumonie, Typhus, Diphtherie, Scharlach, Gonorrhöe und lokal durch Trauma mit Gelenkeröffnung und durch Übergreifen angrenzender eitriger Prozesse (besonders der akuten Osteomyelitis). Das Gelenk ist mit den eitrigen Exsudatmassen prall angefüllt. Die Gelenkserosa ist stark angeschwollen, mit Exsudat (Leukozyten) infiltriert. Diese Arthritis kann ebenfalls glatt heilen. Andererseits kann die gewucherte Gelenkkapsel (und das entzündete umgebende Gewebe) sich nach Ablauf der akuten Erscheinungen narbig retrahieren und so die Beweglichkeit des Gelenkes schwer beeinträchtigen. Die größte Gefahr der eitrigen Gelenkentzündung besteht in einer Zerstörung des Gelenkknorpels, der sich nach eingetretener herdförmiger Nekrose unter Mitwirkung der Eiterkörperchen ganz auflöst. So wird der Knochen zuweilen ganz freigelegt, sein Mark liefert ebenfalls Eiter und rarefiziert die Spongiosa. Doch treten Knorpelzerstörungen nicht in allen Fällen von Arthritis purulenta ein. Zuweilen (nach Trauma und nach Osteomyelitis) nimmt die Entzündung einen jauchigen Charakter an.

Eine völlige Wiederherstellung ist nach Knorpelzerstörungen nicht möglich. Kleinere Defekte bleiben dauernd als solche bestehen. Ist dagegen der Knochen ausgedehnt freigelegt, so kommt es zu Verwachsungen der Gelenkflächen (s. u. Ankylose).

Die eitrige Gelenkentzündung kann chronisch werden. Es kommt dann zu langdauernden Knorpelzerstörungen und bei Heilung stets zu Ankylose.

c) Tuberkulöse Gelenkentzündung.

Die Tuberkelbazillen greifen die Gelenke entweder von der Synovialis aus an, in die sie mit dem Blutstrom gelangen, oder vom Knochen aus, in dem sie zunächst einen Herd erzeugten. Letzteres ist häufiger, doch ist die Entscheidung bei vorgeschrittener Tuberkulose meist nicht mehr mit Sicherheit möglich.

Die Menge der in den erkrankten Gelenken nachweisbaren Bazillen ist meist ungewöhnlich gering. Sie erzeugen aber wie anderswo ein durch die Gegenwart von Tuberkeln ausgezeichnetes, aus der Synovialis herauswachsendes Granulationsgewebe, meist auch Eiterung, und bewirken Nekrose in verschiedener Ausdehnung.

In dem Granulationsgewebe wurde der Gehalt an Tuberkeln zuerst von Koester nachgewiesen. Es kleidet die Innenfläche des Kapselapparates nach und nach aus und wächst wulstförmig, zottig und membranartig in die Höhle hinein. Es ist bald fester, bildet eine dicke Schicht von blasser, grauer oder grauroter Farbe und läßt in dem durchschimmernden Grundgewebe die zahllosen Tuberkel als kleinste, eben sicht-

bare oder als deutlich wahrnehmbare trübgelbe Knötchen hervortreten. Bald ist es weniger deutlich mit Knötchen versehen, bald durch ausgedehntere klein- und großfleckige Verkäsung gekennzeichnet. In allen Fällen, in denen das Granulationsgewebe reichlich entwickelt ist, reden wir von **fungöser Gelenkentzündung,** Arthritis fungosa (Fig. 838).

Lag der primäre Herd im Knochen, so bricht er durch den Knorpel in das Gelenk durch und das Granulationsgewebe breitet sich unter dem übrigen Knorpel aus, löst ihn von der Unterlage, so daß er leicht abgehoben werden kann oder bei der Eröffnung des Gelenkes bereits in größerer oder geringerer Ausdehnung in Gestalt unregelmäßiger Fetzen freiliegt. In anderen Fällen bleibt er zunächst haften, wird aber vom Rande her zerstört (Fig. 839) oder hier oder dort, in kleineren oder größeren, nach und nach zusammenfließenden Öffnungen durchbrochen.

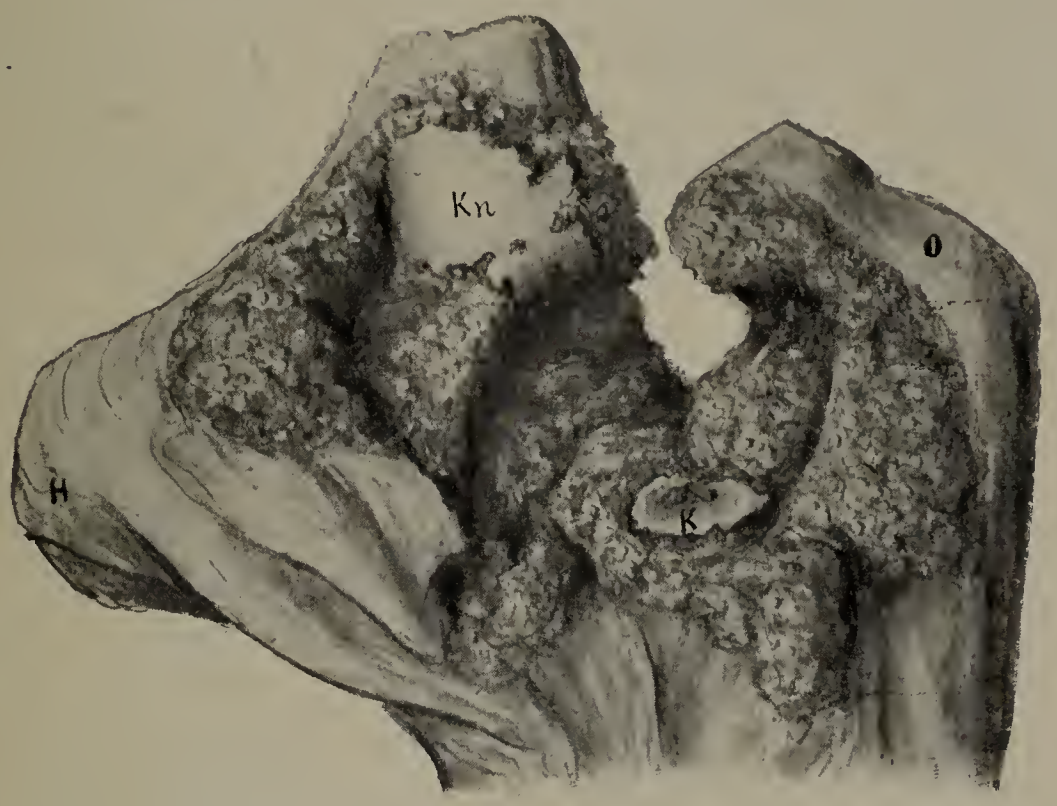

Fig. 838.

Fungöse Tuberkulose des Ellenbogengelenkes. Man sieht in das eröffnete Gelenk, von dessen Knorpelfläche nur bei *Kn* von der Trochlea, bei *K* von dem Radiusköpfchen noch Reste bestehen. Im übrigen ist das Gelenk mit tuberkelhaltigem Granulationsgewebe ausgekleidet. *O* Olekranon, *H* Humerus.

Das Granulationsgewebe kommt dann in roten Knöpfchen oder beetförmigen Feldern zum Vorschein.

Beginnt der Prozeß in der *Synovialis* oder ist diese zunächst vom Knochen aus ergriffen, so zerstört das fungöse Granulationsgewebe den Knorpel vom Rande her, indem es ihn in unregelmäßiger Grenze, bald buchtig, bald zackig immer weiter auflöst. Oder aber es entwickelt sich in den Gelenkspalt hinein, legt sich auf den Knorpel und schmilzt ihn von oben her ein.

Immer aber wird der Knorpel fortschreitend zerstört. In den hochgradigsten Fällen trifft man ihn nirgendwo mehr an. Meist aber sieht man noch hier und dort kleinere oder größere unregelmäßige Abschnitte erhalten.

Der Knochen wird nach Abstoßung des Knorpels nicht immer ohne weiteres freigelegt, da ja das Granulationsgewebe ihn zunächst noch bedeckt. Wenn es aber nekrotisch zerfällt, ist der rauhe kariöse Knochen ohne weiteres sichtbar. Er wird fortschreitend rarefiziert, so daß man

ein Messer mit Leichtigkeit in ihn einstechen kann. Vielfach finden sich auch größere mit tuberkulösem Granulationsgewebe gefüllte bzw. ausgekleidete Höhlen. Haben alle diese Prozesse lange Zeit bestanden, so wird der Knochen oft erheblich reduziert. So kann, z. B. bei der Coxitis, der Schenkelkopf (Fig. 840, 841) bis zum Halse weggefressen werden und die Pfanne in das Becken hinein perforieren.

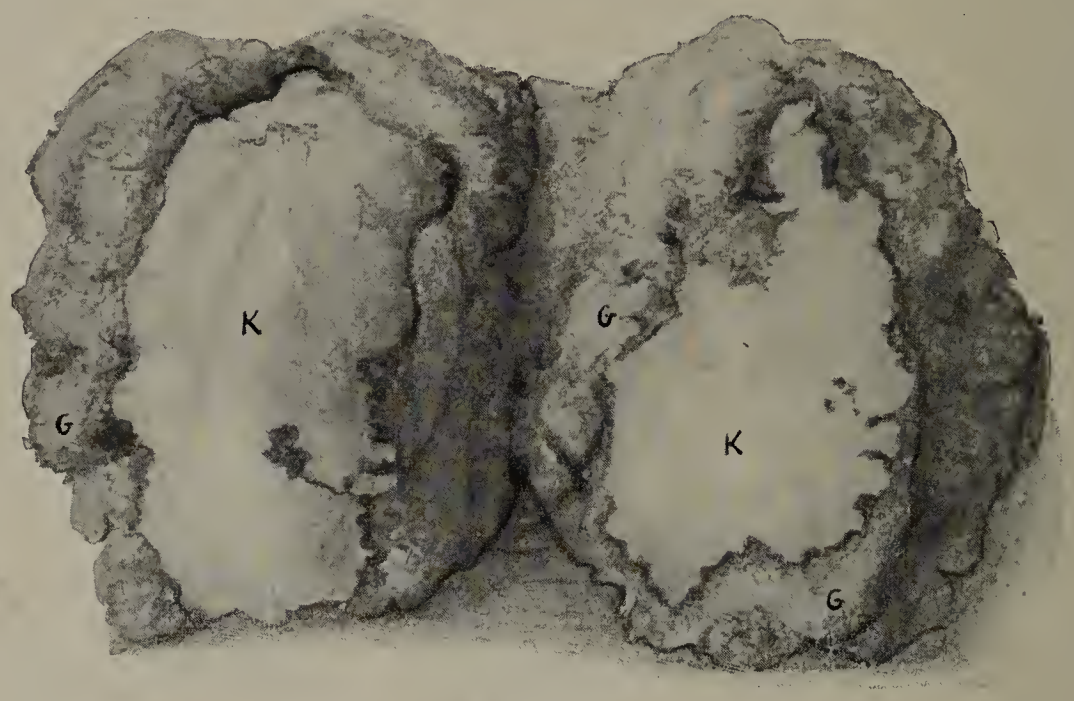

Fig. 839.

Tuberkulose des Kniegelenkes. Die Knorpelflächen sind ausgedehnt zerstört, ihre Reste *K K* am Rande ausgezackt. Ringsum das tuberkulöse Granulationsgewebe *G G*.

Fig. 840.

Karies des Hüftkopfes bei Coxitis tuberculosa. *K* der seines Knorpelüberzuges beraubte und verkleinerte, mit kariöser Oberfläche versehene Kopf, bei *a* tiefgreifende Zerstörungen. *T* Trochanter major, *E* entzündliche zackige Osteophyten.

Mit allen diesen Prozessen verbindet sich häufig Eiterung. Die Gelenkhöhle ist mit einem meist dünnen, oft flockigen Eiter gefüllt und durch ihn ausgedehnt. Dadurch und durch Fortschreiten der Entzündung auf das periartikuläre Gewebe erfährt die Gelenkgegend eine oft beträchtliche Anschwellung. Die Haut ist gespannt und blaß. Dann gebraucht man, zumal beim Knie, die Bezeichnung **Tumor albus.** In dem

periartikulären Gewebe breitet sich der Prozeß ungleichmäßig aus. Das Granulationsgewebe erreicht hier oder dort die Haut, durchbricht sie und kommt außen zum Vorschein. Indem es dann vom Gelenk aus zentral zerfällt, bildet es einen in Windungen oder auch mehr gerade verlaufenden Kanal, durch den der Eiter sich nach außen entleeren kann. Solche **Fisteln** bilden sich manchmal zu mehreren oder vielen an allen Seiten eines Gelenkes aus.

An den periostalen Knochenflächen um die erkrankten Gelenke finden sich oft osteophytäre Verdickungen und zackige Exostosen (Fig. 840, 841). Seltener sind die Formen, in denen nur ein spärliches Granulationsgewebe die Knorpelflächen zerstört und kariöse Knochenprozesse ohne Eiterung bedingt. Die Fälle führen die Bezeichnung **Caries sicca.**

Fig. 841.

Kariöse Zerstörung des Femurkopfes bei Coxitis tuberculosa. Der Kopf fehlt ganz, der Hals ist bei *a* unregelmäßig kariös abgesetzt. *T* Trochanter, *O* entzündlich neugebildete, zackige Osteophyten.

Bei langsam verlaufender, nicht eitriger tuberkulöser Arthritis treten gelegentlich **freie Körper** in den Gelenkhöhlen auf, die linsen- bis kirschgroß, platt, melonenkernartig und rundlich oder unregelmäßig begrenzt sind, pralle Konsistenz, blaßgraues Aussehen und glatte Oberfläche besitzen. Sie entstehen durch Ablösung von hyalin umgewandelten Zotten und polypösen Exkreszenzen der Synovialis. Analoge Vorgänge finden sich auch in den Sehnenscheiden und sollen dort besprochen werden. Die freien Gebilde werden hier wie dort auch **Reiskörper, Corpora oryzoidea,** genannt.

Die Gelenktuberkulose befällt meist nur ein Gelenk, vor allem die Hüfte, das Knie, die Fußwurzel, zuweilen aber auch zwei und mehrere zugleich. Eine Heilung ist in frühen Stadien mit guter Funktion möglich. Oft schreitet der Prozeß fort oder endet mit Ankylose des Gelenkes.

d) Syphilitische Gelenkentzündung.

Charakteristische syphilitische Gelenkprozesse sind selten. Zuweilen ergreift die Osteochondritis der Neugeborenen unter Knorpelzerstörung das Gelenk und erzeugt eine eitrige Arthritis. Bei Erwachsenen sind sicher nur die Fälle, in denen sich in dem Gelenkapparate gummöse Neubildungen finden. Als Reste können narbige Veränderungen zurückbleiben. Virchow beschrieb strahlige und unregelmäßige Gruben des Knorpels, die scharfe Umrandung und derbes fibröses Narbengewebe im Grunde zeigten. Selten treten diese Knorpeldefekte so zahlreich auf, daß die Gelenkfläche eine unregelmäßige Form annimmt.

e) Arthritis deformans.

Die **Arthritis deformans** (Fig. 842—845) beginnt mit einer unregelmäßig fortschreitenden Zerstörung des Gelenkknorpels, dessen Grund-

substanz sich zottig ausfasert und dessen Zellen allmählich zugrunde gehen. So entstehen fleckweise, zumal an den Reibungsstellen lokalisierte, später auf die ganze Fläche übergreifende Knorpeldefekte. Der schließlich ganz freigelegte Knochen (Fig. 842) kann sklerosiert und durch die funktionelle Reibung zu einer braungelblichen spiegelglatten Fläche abgeschliffen werden, auf der sich manchmal noch besondere Schliffurchen zeigen. Häufiger ist er bereits vor der Knorpelzerstörung rarefiziert und hat größere markerfüllte Höhlen bzw. *Zysten* bekommen, die sich nachher in den Gelenkraum öffnen. Nach Entfernung des Knorpels liegt dann rauher oder mit Gruben versehener Knochen frei, der andauernd weiter zerstört wird. So schwindet (Fig. 843) z. B. der Hüftkopf zuweilen ganz (Fig. 844). An der Pfanne führt der gleiche Prozeß zu einer Vertiefung. Gleichzeitig bildet sich oft am Rande der Gelenkflächen Knorpel oder hauptsächlich Knochen neu in höckeriger, warziger oder wulstförmiger Anordnung. Dadurch verbreitert sich die zerstörte Fläche, die Ränder springen in der gleichen Ebene oder, zumal am Hüftkopf

Fig. 842.

Arthritis deformans des Femurkopfes. Der Kopf *K* ist unregelmäßig umgestaltet, teils grubig defekt, teils durch Knochenneubildung am Rande deformiert. Bei *E* exostotische Wucherung des Halses.

Fig. 843.

Arthritis deformans des Femurkopfes, Sägeschnitt. Vom Kopf fehlt der größte Teil, der Rest setzt bei *a* in ziemlich gerader Linie ab. Am unteren Rande bei *b* ein neugebildeter knöcherner Auswuchs.

Fig. 844.

Hochgradige Arthritis deformans des Femur. Der Kopf ist bis auf einen kleinen Rest *a* geschwunden.

Fig. 845.

Arthritis deformans des Hüftgelenkes. *P* Pfanne, die vertieft und mit stark prominentem, unregelmäßig höckerigem Rande *R R* versehen ist.

pilzförmig umgelegt vor (Fig. 843). Die Fläche des Kopfes kann in diesem deformierten Zustande viel größer werden als die eines normalen. Die ohnehin ausgeschliffenen Pfannen (der Hüfte, der Tibia) werden durch leistenartig erhöhte Ränder erheblich vertieft (Fig. 845). Besonders hochgradig kann auch das *Kniegelenk* verändert werden. Die oft sehr stark, aber auch ungleichmäßig verdickten Kondylen sitzen in tiefen, durch Schwund und Randosteophyten entstandenen, eventuell eine Faust aufnehmenden Gruben der Tibia.

Der Bandapparat der Gelenke nimmt teil durch Wucherung, Verdickung und Retraktion, welche die Beweglichkeit noch mehr beschränken, als es die Knorpel- und Knochenveränderungen ohnedies tun. Es bilden sich zottige Erhebungen, die fibrös sind oder Fettgewebe enthalten, verknorpeln und verknöchern, breit aufsitzen oder an Stielen hängen und sich ablösen können. So entstehen freie rundliche, unregelmäßige, platte, zackige Gelenkkörper (»Gelenkmäuse«) verschiedener Größe. Auch durch Ablösung von Stücken des Gelenkknorpels können Gelenkmäuse entstehen. S. u. die freien Gelenkkörper.

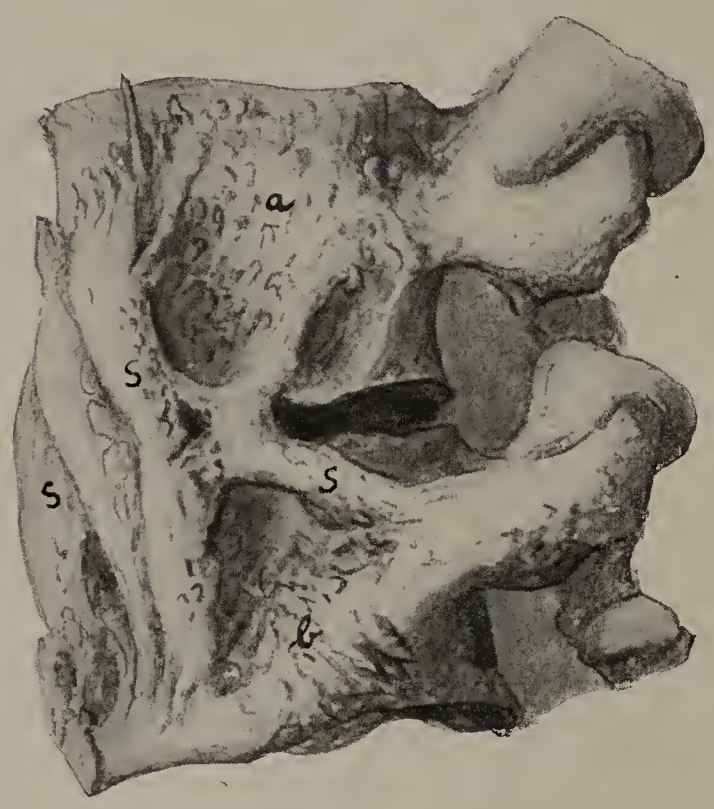

Fig. 846.

Synostose zweier Wirbelkörper. Die beiden Körper *a* und *b* sind durch mehrere Knochenspangen *S S* fest miteinander vereinigt.

An der *Wirbelsäule* werden die Zwischenwirbelscheiben unelastisch, quellen vor, und über ihnen bilden sich vom Rande der Wirbelkörper teils unregelmäßige, zackige, manchmal ineinander greifende Exostosen, teils mannigfaltige Knochenbrücken (Fig. 846) von einem Wirbel zum anderen, zuweilen zusammenhängende platte Knochenmassen über einem großen Teil der Brust- und Lendenwirbelsäule, die dadurch unbeweglich und nicht selten zugleich flach kyphotisch wird: *Spondylitis deformans*. In anderer Weise wird die Wirbelsäule unbeweglich durch die ankylosierende Wirbelsäulenentzündung: *Spondylitis ankylopoëtica*. Hier verschmelzen die Gelenkflächen der Processus articulares knöchern miteinander. Eine Verknöcherung der Bandscheiben kann nachfolgen. Dieser Prozeß kann schon bei jüngeren Individuen vorkommen, während jene Spondylitis sich nur im Alter findet.

Die deformierende Arthritis ist eine Veränderung des höheren Alters und am häufigsten am Hüftgelenk (Malum coxae), danach am Knie, den Finger- und Fußgelenken, dem Klavikulargelenk. Oft werden viele Gelenke befallen.

Die grundlegenden Prozesse für die *Genese* der Arthritis (und Spondylitis) deformans sind nach Pommer chronisch-degenerative, nach Axhausen *nekrotisierende Veränderungen an den Knorpeln*. Die toten Knorpelteile werden teils durch subchondrale Gewebswucherung eingeschmolzen und bindegewebig, teils auch durch Regeneration des anstoßenden Knorpels ersetzt, teils bei mechanischer Beanspruchung bis auf den Knochen ab-

geschliffen. Dazu kommt die Bildung von Randosteophyten und die Wucherung der Synovialzotten. Die Ätiologie der primären Knorpelnekrose ist unbekannt. Man denkt wohl, da meist mehrere Gelenke befallen werden, an eine allgemeine Stoffwechselstörung. Bei monoartikulärer Arthritis (Hüftgelenk) hat man auch *Traumen* beschuldigt.

f) Arthritis ulcerosa sicca.

Die Arthritis ulcerosa sicca zeigt am Knorpel Fettentartung der Zellen und Auffaserung der Grundsubstanz, die Gelenkkapsel verdickt sich. Der Knorpel schwindet zuerst an den Rändern, dann auch auf der Fläche, der freigelegte Knochen wird eingeschmolzen. Von der deformierenden Arthritis unterscheidet sich der Prozeß durch langsamere Zerstörung und das Ausbleiben intensiverer Knochenwucherung. Er ist am häufigsten im hohen Alter (**Malum senile**). Meist wird das Hüftgelenk befallen, nächstdem die Schulter, das Ellbogengelenk und die Klavikula.

g) Vom Nervensystem abhängige Gelenkveränderungen.

Gelenkveränderungen bei Tabes und Syringomyelie bestehen teils in ausgedehnten Zerstörungen der Gelenkknorpel und der Knochen oder zeigen große Ähnlichkeit mit den beiden zuletzt besprochenen Prozessen. Der Schenkelkopf und -hals kann ganz schwinden, es tritt neben Knorpelschwund eine schwächere oder stärkere Neubildung am Knorpel und Knochen ein.

h) Die Arthritis adhaesiva.

Bei der Arthritis chronica adhaesiva stellen sich zwischen den Gelenkflächen bindegewebige, zugförmige Verbindungen her. Das kann geschehen nach Arthritis ulcerosa sicca, nach einem akuten Gelenkrheumatismus oder als Ausdruck einer chronischen rheumatischen Arthritis, deren Ätiologie (Erkältungen, Traumen) unsicher ist, die aber am häufigsten bei Frauen im mittleren Alter meist viele und vorwiegend kleine Gelenke befällt. Die Gelenkkapsel ist sehnig verdickt, das umgebende Gewebe sklerosiert. Der Knorpel fasert sich auf und wird teilweise durch gefäßhaltiges Bindegewebe ersetzt (pannöse Arthritis). Durch ausgedehnte Knorpelzerstörung und Wucherung des Knochens können Übergänge zur Arthritis deformans gegeben sein. Die Verwachsungen der Gelenkflächen erschweren die Bewegung und machen sie unmöglich (s. a. Ankylose).

i) Arthritis uratica, Gicht.

Die Arthritis uratica, die **Gicht**, zeigt eine Abscheidung harnsaurer Salze (Kalzium- und Natriumurate) in die Gelenkhöhle, die Gelenkbänder, die Knorpel (auch die Ohrknorpel) und die Knochen. Im Knorpel sind die Zellhöhlen und vorwiegend die Grundsubstanz die Ablagerungsstätten der Salze, die nadelförmige Gestalt haben (Fig. 82) und gern in büschel- und drusenförmiger Anordnung auftreten. Auch das Bindegewebe der Umgebung des Gelenkes, der Sehnen, ja auch der Subkutis wird mit ihnen büschelförmig infiltriert und durch sie in Entzündung versetzt. Das ergriffene Gewebe ist bei stärkerer Ablagerung durch die Harnsäureeinwirkung nekrotisch. Sind die Salze in großen Mengen vorhanden, so sehen die Gewebe wie mit Gips infiltriert aus, die Gelenkflächen wie mit Gips überzogen. Dadurch, daß diese Ab-

lagerung herdförmig geschieht, entstehen die **Gichtknoten** (tophi arthritici). Es kann sich Karies, Vereiterung, Durchbruch durch die Haut, Fistel- und Geschwürsbildung anschließen. (Über Harnsäureabscheidung in der Niere s. diese.)

Die Abscheidung der harnsauren Salze erfolgt meist schubweise unter entzündlichen Erscheinungen (Gichtanfall), Hyperämie der Synovialis und Ödem der Umgebung. Der Prozeß tritt hauptsächlich auf an den kleinen Gelenken des Fußes (**Podagra**) und der Hand (**Chiragra**), seltener in den Kubitalgelenken, der Schulter, häufiger im Knie (**Gonagra**), ferner im Gewebe der Ohrmuscheln und in der *Niere* (hauptsächlich im Mark), die interstitielle Entzündung und Schrumpfung zeigen kann.

Die Harnsäureablagerung ist die Folge einer noch nicht ausreichend gekannten Stoffwechselstörung, die in erster Linie die Purinkörper, die Nukleine der Zellkerne betrifft. Die Harnsäure ist im Blut und zwar in einer schwerer als sonst löslichen Form vermehrt, sie wird aber durch die Niere langsamer als sonst ausgeschieden. Die Ätiologie der Gicht ist unbekannt, sie ist aber ausgesprochen erblich.

4. Ankylosen.

Verwachsungen der Gelenkflächen, vor allem nach den verschiedenen Entzündungen, heben die Beweglichkeit auf und führen zu **Ankylose** (inkompletter und kompletter). Eine Feststellung des Gelenkes kann aber auch durch Verdickung und narbige Retraktion des Kapselapparates bedingt sein. Dann liegt eine **Pseudoankylose** (Kontraktur) vor.

Uns interessiert hier die echte Ankylose. Die Verwachsung der Gelenkflächen kann bei erhaltenem, wenn auch verändertem Knorpel durch Bindegewebe zustande kommen: Ank. fibrosa intercartilaginea. Das Bindegewebe kann aber auch nach Zerstörung des

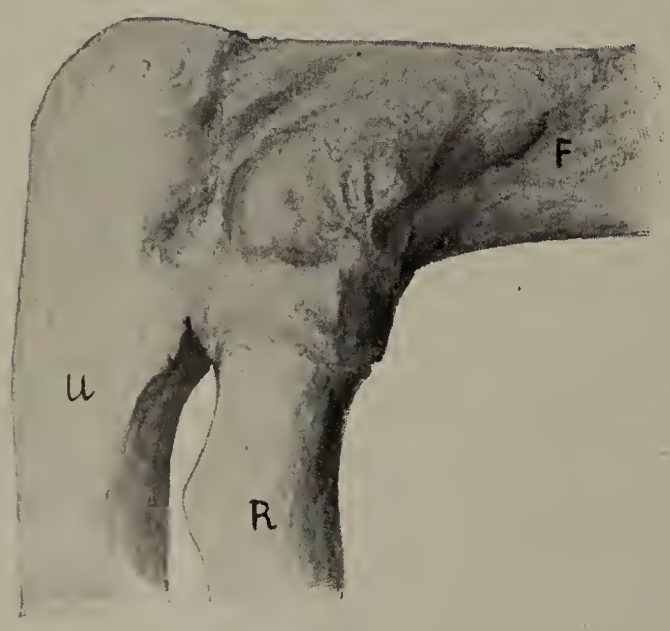

Fig. 847.

Ankylose des Ellbogens. *F* Humerus. *U* Ulna, *R* Radius. Die Knochen sind an Stelle des Gelenkes rechtwinkelig fest miteinander durch Knochenmasse verbunden.

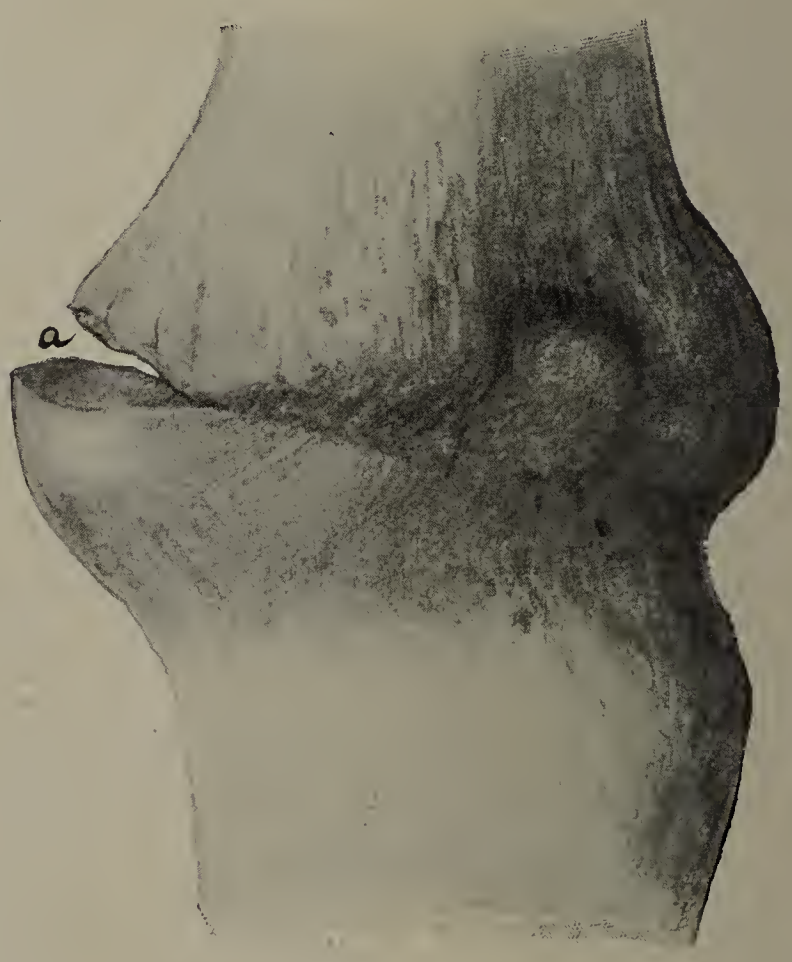

Fig. 848.

Knöcherne Ankylose des Kniegelenkes nach Resektion wegen Tuberkulose. Femur und Tibia sind mit Ausnahme eines bei *a* befindlichen Spaltes knöchern miteinander verwachsen.

Knorpels zwischen den knöchernen Abschnitten gebildet werden: Ank. fibrosa interossea.

Selten ist zwischen den Knorpel- oder Knochenflächen eine Verwachsung durch Knorpel: Ank. cartilaginea.

Häufig ist die Ankylosis ossea (Fig. 847, 848), die das ganze Gelenk einnehmen oder spangenförmig sein kann. Bildete sich der Knochen zwischen Knorpelflächen, so liegt Ankylosis ossea intercartilaginea vor, entstand er aber, besonders oft, zwischen den knorpelfreien Knochenflächen, so liegt eine Ankylosis ossea im engeren Sinne oder eine **Synostose** vor (Fig. 847, 848, 149, 151).

Die echten Ankylosen können sich mit Verknöcherungen der Bänder verbinden, die als Knochenspangen von einem Gelenkrande zum anderen ziehen. Die Gelenke können in Streck- und Beugestellung ankylosiert werden. Die Fixierung ist beabsichtigt, wenn eine Resektion (besonders wegen Tuberkulose) vorgenommen wurde, zumal am Kniegelenk. Hier bilden sich dann fibröse Verwachsungen oder Synostosen.

Über den Umbau der Architektur bei Ankylosen s. Abschn. Funktionelle Anpassung im Allg. Teil.

5. Freie Gelenkkörper.

Die Gelenke enthalten nicht selten völlig **freiliegende Körper** aus Gerinnsel, Bindegewebe (Fettgewebe), Knorpel oder Knochen. Die bindegewebigen Gebilde sind abgelöste hypertrophische Gelenkzotten oder sonstige polypöse, vor allem tuberkulöse Wucherungen (Corpora oryzoidea). Die harten Körper, die Gelenkmäuse (Fig. 849, 850), entstehen einmal in pathologischen Gelenken, vor allem bei Arthritis deformans

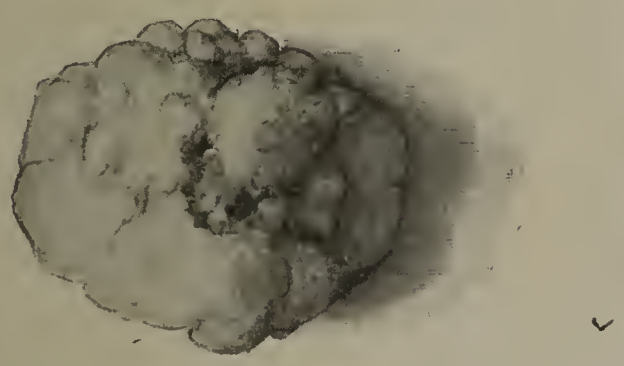

Fig. 849.

Freier Körper aus dem Kniegelenk. Natürliche Größe. Der Körper ist ringsum knorpelig, mit kleineren und gröberen Höckern versehen. Innen ist er knöchern.

Fig. 850.

Freier Körper des Kniegelenkes, entstanden durch Absprengung eines Stückes des Kondylus. *G* Gelenkfläche des Kondylus, *S* freier Körper, in einer Grube liegend, die durch die frühere Absprengung entstanden war.

durch Abreißen der erwähnten knorpeligen und verknöcherten Auswüchse. Charakteristischer sind die Gelenkmäuse in *sonst nicht wesentlich veränderten Gelenken*. Sie finden sich hier weitaus am häufigsten auf Grund einer traumatischen Absprengung von Knorpel und Knochenabschnitten oder, seltener (und nicht unbestritten), nach König auf Grund einer Osteochondritis dissecans, die in der Lösung von knorpeligen Stücken durch einen dissezierenden Einschmelzungsprozeß bestehen soll. Nach Axhausen wirkt das Trauma nicht unmittelbar ab-

lösend, sondern so, daß zunächst eine subchondrale Quetschung oder Blutung eintritt, daß die daran anschließende Gewebsneubildung den Knorpel abhebt und daß dann erst, event. durch ein neues Trauma, das Knorpelstück abgelöst wird. Die abgetrennten Stücke (Fig. 850) haben eine wechselnde Größe und Gestalt. Sie bestehen gewöhnlich aus einem knöchernen Kern mit Knorpelüberzug. Wenn sie nicht ganz abgesprengt wurden und an einem Stiel hängen blieben oder wenn sie sich nachher wieder an die Gelenkweichteile anlegten und anwuchsen, so können sie durch Knorpelwucherung größer und knollig werden und dann nicht mehr in die mittlerweile verkleinerte Abrißstelle hineinpassen. Der ganz lose liegende Körper soll sich (selbst bei Arthritis deformans) auch noch vergrößern, ein knorpeliger sich z. B. noch mit Bindegewebe umhüllen können. Das ist aber unwahrscheinlich. Er ist stets abgestorben. Er ist gewöhnlich scheibenförmig, rundlich oder auch knollig und zackig, oft auf allen Seiten von teilweise neugebildetem Knorpel überzogen. Die Größe der Gelenkmäuse wechselt naturgemäß. Sie können talergroß sein. Auch zwei und mehrere werden zugleich angetroffen.

6. Geschwülste.

Über das *Lipoma arborescens* s. Abschn. Geschwülste im Allg. Teil. Sonstige primäre Tumoren sind äußerst selten. Sekundär werden die Gelenke von den Osteosarkomen umwachsen, selten zerstört. Der Knorpel leistet lange Widerstand. In der näheren Umgebung der Gelenke sieht man gelegentlich Myxome.

B. Muskeln.

1. Entzündungen.

Die Entzündungen der Muskeln verlaufen im intermuskulären Bindegewebe. Die funktionellen Elemente erfahren, abgesehen von mäßiger Kernwucherung, bei der Entzündung lediglich regressive Veränderungen, die teils als primäre Gewebsalteration aufzufassen sind, teils erst sekundär durch den Druck usw. des zwischen den Muskelfasern auftretenden Exsudates hervorgerufen werden.

Die Myositis ist meist infektiösen Ursprunges. Sie entsteht bei hämatogener Zufuhr der Entzündungserreger oder durch Fortleitung aus der Nachbarschaft oder auf unbekannte Weise.

Es gibt erstens ein entzündliches Muskelödem, eine sulzige Anschwellung des Bindegewebes mit zelliger Infiltration, während der Muskel körnige Trübung, Quellung und Vakuolenbildung aufweist. Ätiologisch kommen Traumen, tierische Parasiten (Trichinen), Milzbrandbazillen in Betracht.

Bei der sehr seltenen sogenannten Polymyositis acuta (E. Wagner) handelt es sich um eine ätiologisch nicht aufgeklärte, aber jedenfalls infektiöse Erkrankung, die viele Muskeln zugleich ergreift. Mikroskopisch findet man kleinzellige Infiltrationen in unregelmäßiger Verteilung und degenerative Muskelveränderungen. Die Muskeln sind im ganzen geschwollen und schmerzhaft. Leichtere Fälle heilen. Schwere führen durch Funktionslähmung der Schluck- und Atemmuskulatur zum Tode.

Andere Muskelentzündungen entstehen bei Typhus, zumal in den von Wachsdegeneration ergriffenen Bauchmuskeln, bei Pocken, in der Regel mit Blutungen einhergehend, durch Übergreifen diphtherischer Entzündungen auf

die Halsmuskulatur (besonders bei Tracheotomie), bei Puerperalfieber. Man findet Exsudation in das Muskelbindegewebe.

Die eitrige Myositis entsteht vorwiegend durch Zufuhr von Eitererregern mit dem Blute, zumal bei Pyämie. Dann finden sich in der Längsrichtung des Muskels sich ausbreitende und mit Nekrose der funktionellen Elemente einhergehende Abszedierungen, die nach außen aufbrechen können. Ähnliche Zustände entstehen durch Übergreifen benachbarter eitriger Prozesse. Auch gangränöse Zerstörungen sind so, z. B. bei fauliger Diphtherie oder nach Verletzungen, möglich.

Soweit bei allen diesen Entzündungen Muskelelemente zugrunde gingen, müssen bei der Heilung Narben entstehen. Die Regeneration der Muskelfasern ist ja gering. Die Narben erscheinen als weiße bindegewebige Unterbrechungen des Verlaufes der Muskeln.

Tuberkulöse Myositis, in Form interstitieller Granulationswucherung, besonders aber in Gestalt von Verkäsung und Verflüssigung (kalten Abszessen), schließt sich am häufigsten an Tuberkulose der Knochen und des Periostes, an verkäste Lymphdrüsen und an Schleimhauterkrankungen (des Mundes, des Kehlkopfes) an. Hämatogene Muskeltuberkulose ist selten. Bei Miliartuberkulose sind die Muskeln meist frei.

Die Syphilis tritt als chronische, interstitielle Myositis oder in Form von Gummiknoten auf. Durch erstere können die Muskeln in schwielige, zu Kontrakturen führende Stränge umgewandelt werden. Meist sind nur einzelne oder wenige Muskeln befallen, relativ häufig die Armmuskeln (besonders der Bizeps) und der Masseter. Die oft besonders umfangreichen, zentral erweichenden und mit Hinterlassung einer Narbe heilenden Gummiknoten sitzen hauptsächlich in der Nähe von Sehnen und Faszien und kommen am meisten in den großen Extremitätenmuskeln vor.

Die Rotzinfektion erzeugt kleinere und größere, meist zahlreiche Knoten mit Neigung zu puriformer Erweichung bei Fortschreiten von Schleimhauterkrankungen (des Pharynx und Gaumens) oder bei metastatischer Lokalisation.

2. Regressive Veränderungen.

Eine wichtige und oft sehr ausgedehnte regressive Muskelveränderung ist die aus sehr verschiedener Veranlassung vorkommende Atrophie, die in einem zunehmenden Schwunde der funktionellen Elemente besteht. Über deren histologische Verhältnisse s. Fig. 55. Die Stelle der untergehenden Muskelfaser wird nur teilweise oder ganz durch entsprechend wucherndes Bindegewebe ausgefüllt, oder es bildet sich reichliches Fettgewebe.

Die Muskelatrophie trägt einmal progressiven Charakter. Sie dehnt sich auf immer neue Muskelgruppen aus.

Diese **progressive Muskelatrophie** kommt in zwei Gruppen vor.

Die erste umfaßt die durch spinale Veränderungen hervorgerufene Atrophie, die zweite den Muskelschwund, bei dem weder an den Nerven noch im Rückenmark primäre pathologisch-anatomische Veränderungen nachweisbar sind (primär myopathische Form der progressiven Muskelatrophie).

Die **spinale** progressive Muskelatrophie ist ein langsam fortschreitender Muskelschwund, der meist zuerst die kleinen Fingermuskeln, dann den Vorderarm oder auch zunächst die Schulter, dann den Rumpf und das Zwerchfell, weniger die unteren Extremitäten ergreift. In

den peripheren Nerven und den vorderen Wurzeln besteht Atrophie der motorischen Fasern. Über die Veränderungen des Rückenmarkes s. dieses.

Die **primäre** juvenile progressive Muskelatrophie entsteht auf Grund hereditärer Anlage meist schon im Kindesalter und beginnt gewöhnlich zugleich an mehreren Muskeln der Beine und des Rückens, seltener an der Schulter. Charakteristisch ist eine Fettgewebswucherung im Perimysium internum (Fig. 851). Sie kann hohe Grade erreichen, so daß der Muskel nicht nur denselben Umfang behält wie vorher, sondern sogar darüber hinausgeht. Dann machen die Muskeln am Lebenden den Eindruck einer beträchtlichen Zunahme, die zu der Bezeichnung **Pseudohypertrophie** führte. Die Muskelfasern sind hochgradig atrophisch (Fig. 55), die Kerne vermehrt (Muskelkernschläuche). Daneben aber kommt hier und da auch eine wirkliche, aber vorübergehende Verbreiterung von Fasern vor.

Fig. 851.

Pseudohypertrophie der Muskulatur. Die Muskelfasern sind durch reichliches Fettgewebe weit auseinandergedrängt.

Muskelatrophien in umschriebenen Gebieten schließen sich an Erkrankungen des *Nervensystems* an. Über die amyotrophische Lateralsklerose und über Syringomyelie s. Rückenmark. Ähnlich wirken Läsionen peripherer Nerven (Neuritis) oder deren Verletzungen.

Bei der senilen Atrophie sind die Muskeln verschmälert, bräunlich gefärbt, trocken, die einzelnen Fasern dünner oder geschwunden. Ähnlich ist es bei schweren Ernährungsstörungen und bei lange Zeit (durch Verbände, durch Feststellung der Gelenke usw.) untätigen Muskeln.

Über die bei Typhus zuerst beobachtete wachsartige Degeneration s. Abschn. Nekrose im Allg. Teil. Sie kann mit erheblichen Blutungen einhergehen. Die Entartung kommt aber auch bei anderen Schädigungen der Muskulatur, bei Trichinose, bei anaphylaktischen Vergiftungen (Beneke), bei Tetanus (Psoas), bei Grippe, ferner nach direkter Erfrierung, Verbrennung, Quetschung vor. Im Kriege wurde sie bei Verschütteten in großer Ausdehnung und mit sekundärer Verkalkung beobachtet.

Fettige Degeneration ist an den Skelettmuskeln selten hochgradig (etwa bei Phosphorvergiftung), in geringem Grade aber bei toxischen Einwirkungen (z. B. bei Diphtherie) und bei Ernährungsstörungen häufig.

Eine Lipomatosis der Muskeln, d. h. eine Umwandlung des interstitiellen Bindegewebes in reichliches Fettgewebe findet sich bei allgemeiner Adipositas und in Verbindung mit Atrophie (s. oben).

3. Hypertrophie.

Die Hypertrophie der Muskeln beruht auf Verdickung der Fasern. Sie ist meist abhängig von verstärkter Tätigkeit (bei Turnern, Arbeitern). Bei der zuerst von Thomsen beschriebenen ererbten, meist kongenitalen Erkrankung, der *Myotonia congenita*, für die besonders krampfhafte Muskelkontraktionen bei beabsichtigten Bewegungen charakteristisch sind, fand Erb (u. a.)

eine erhebliche Hypertrophie der Muskelfasern (60—140 μ Durchmesser gegen 15—75 μ in der Norm), auch Vermehrung der Muskelkerne und des Bindegewebes. Das Wesen der Krankheit ist noch nicht bekannt.

4. Geschwülste.

In dem Bindegewebe der Muskulatur entwickeln sich gelegentlich Fibrome und Lipome. Chondrome und Osteome sind primär selten. Über die sogen. **Myositis ossificans progressiva** und den Exerzier- und Reitknochen, über Angiom, Sarkom, Rhabdomyom siehe Abschn. Geschwülste im Allg. Teil.

Intermuskuläre Knochenbildungen finden sich nach Trauma, nach Frakturen, nicht selten auch nach Luxationen, so regelmäßig (Machol) nach Luxationen des Ellbogengelenkes. Sie verschwinden sehr oft spontan (z. B. nach Luxationen). Über ihre Genese s. oben.

Sekundäre Tumoren können durch Übergreifen aus der Nachbarschaft (bei Knochensarkomen, bei Zungenkarzinomen usw.) und als echte Metastasen auftreten.

5. Tierische Parasiten.

Der Trichine kommt die größte Bedeutung zu. Im Muskel auf dem S. 11 erwähnten Wege angelangt, dringen die Würmchen in die Sarkolemmschläuche ein, bringen hier die quergestreifte Substanz zum körnigen Zerfall und rollen sich spiralig zusammen. Ihre Gifte bewirken in der Umgebung einen scholligen Zerfall der Muskelfasern. Das Sarkolemm verdickt sich um sie zu einer hyalinen Kapsel, die später verkalkt. Schließlich sterben sie ab und verkalken ebenfalls. In dieser Weise können sämtliche Muskeln des Körpers mit zahllosen Würmchen durchsetzt werden und dann eine schwere tödliche Erkrankung bewirken (Fig. 4 und 5). Der Cysticercus cellulosae wird häufig gefunden. Die Finne hat durch den seitlichen Druck der Muskelbündel eine Spindelform. Echinokokkenblasen sind nicht häufig, nach Tavel kommen 5 % der Fälle auf die Muskulatur.

C. Sehnenscheiden, Schleimbeutel, Ganglien.

1. Sehnenscheiden.

Entzündungen der Sehnenscheiden treten auf nach Verletzungen, auch fortgeleitet von Phlegmonen (besonders der Hand und des Vorderarmes), selten ohne nachweisbare Veranlassung. Sie zeigen ein seröses, fibrinöses (meist an den Extensoren der Hand) oder eitriges Exsudat (event. mit Nekrose der Sehnen oder auch Bindegewebswucherung mit Verdickung der Sehnenscheiden und event. mit Anlötung der Sehnen).

Tuberkulose entsteht meist sekundär im Anschluß an Knochen- oder Gelenktuberkulose, selten primär (hämatogen). Sie verläuft als fungöse, umschriebene oder sich auf die ganze Sehnenscheide erstreckende, gern mit Eiterung einhergehende Entzündung unter Verdickung der Sehnenscheide. Es entsteht auf der Innenfläche der Scheide ein fungöses Granulationsgewebe, das auf die Sehnen übergreifen und sie zerstören, verkäsen und durch die Haut nach außen durchbrechen kann. Bei chronischem Verlauf bilden sich häufig sogen. **Reiskörper, Corpora oryzoidea** (Fig. 852). Der Spaltraum wird ausgefüllt durch viele, oft Hunderte kleinster körniger Gebilde oder durch zahlreiche größere, platte oder

rundlich-ovale Körper oder durch unregelmäßige, manchmal bandförmige Massen. Sie gehen aus zottigen und polypösen Wucherungen der Wand hervor, die aus einem zellreichen Bindegewebe bestehen, das meist nicht deutlich die histologischen Charaktere der Tuberkulose an sich trägt. Die Polypen werden zu Reiskörpern durch hyaline »fibrinoide« Umwandlung, die vor allem den Stiel betreffen kann und seine Ablösung herbeiführt. Die abgetrennten Körper zeigen manchmal noch partielle Gewebsstruktur, event. mit Riesenzellen. Die platten bandartigen Gebilde entstehen durch Hyalinisierung und Loslösung größerer Oberflächenschichten des wuchernden Sehnenscheidengewebes.

2. Schleimbeutel.

Die Entzündung der Schleimbeutel verhält sich ähnlich wie die der Gelenke. Bei langsamem Verlauf entsteht das Hygrom. Die Wand ist verdickt, die Innenfläche rauh und zottig, der Inhalt ist flüssig, dick-

Fig. 852.

Reiskörper aus einem Schleimbeutel, auf dessen Innenfläche man sieht. Man bemerkt viele Reiskörper, die teils noch polypös an der Wand festsitzen, teils (*a b c*) in dem Raum lose lagern. *d* Zottige Wucherungen der Innenfläche.

lich, schleimig, später oft elastisch homogen, gallertig, durch Blutbeimischung gefärbt. Am häufigsten beobachtet man die Entzündung des Schleimbeutels der Patella (Hausmädchenknie) oder des Olekranons. Selten ist Eiterung.

Auch in den Schleimbeuteln entstehen zuweilen (ob auch hier nur bei Tuberkulose?) aus fibrösen, polypösen Wucherungen der Wand Gebilde, die den Reiskörpern der Gelenke und Sehnenscheiden durchaus entsprechen (Fig. 852).

3. Ganglien.

Im Bindegewebe um das Handgelenk, auf dem Rücken der Hand, seltener auch des Fußes, kommt das sogen. **Ganglion** (Überbein) vor. Es sind nuß- bis taubeneigroße, die Haut vorwölbende runde Knoten, die aus einer mit schleimigem, kolloiden Inhalt gefüllten und durch ein verdicktes Bindegewebe abgeschlossenen Höhle bestehen. Man sah sie früher für Ausstülpungen von Sehnenscheiden und Schleimbeuteln an, weiß aber jetzt (durch Ledderhose u. a.), daß es sich um eine durch traumatische Momente bedingte schleimige Umwandlung eines umschriebenen Bindegewebsbezirkes handelt.

Sachregister.

Fettgedruckte Zahlen weisen auf die Stellen hin, an denen ein Gegenstand ausführlicher behandelt ist.

Abartung (Metaplasie) 160, 177.
Abklatschmetastasen 153, 196.
Abnutzungspigmente 93.
Abrachius 749.
Abscheidungsthromben 131, 133.
Absprengung s Versprengung.
Abszesse (s. a. Eiterungen) **297**.
— Blase 739.
— Enzephalitische 439.
— Hoden 688.
— Knochen 775, 778.
— Kongestions (Senkungs)- 778, 781.
— Leber 511, 538.
— Lunge 613.
— Mamma 683.
— Muskel 799.
— Milz 408.
— Niere 299, 718, 719, 720.
— Pankreas 565.
— paranephritische 720.
— Parotis 471.
— Prostata 693.
— retropharyngeale 473.
Abszeßmembran 302.
Acardius (Acormus) 330.
Acarus scabiei (folliculorum) 10.
Acetonurie 60.
Acheilie 467.
Achorion Schönleinii 21.
Achsendrehungen des Darmes 505.
Acrimonia 3.
Adamantinom 246.
Addisonsche Krankheit 63, 746, **748**.
— Pigmentbildung 93.
Adenoide Vegetation 473.
Adenokarzinom 255.
Adenom (s. a Tumoren) 65, **237**.
— malignes 255.
— — Leber 549.
— Prostata 695.
Adenomyom 229.
Adhäsionen s. Verwachsungen.
Adipositas (s. a. Fett-, Lipositas) cordis 361.
Adrenalin, Mangel und Überfluß im Körper 63.
Agar-Agar, entzündliche Reaktionen nach Einspritzung von 307, 308.
Agenesie 328.
Agglutination 43, 131.
Aggressine 44.
Agnathie 467, 749.
Ahnentafel 50.
Akranie 430, 749.
Akromegalie 65, 245, 748.
Akrosporen 23.
Aktinomycespilz 31.
— Entzündungvorgänge durch 312.
Aktinomykose,
— Darm 522.
— Herzbeutel 376.
— Knochen 784.
— Leber 538.
— Lunge 634.
— Mundhöhle 469.
— Wurmfortsatz 528.
Albuminurie 101, 705.
— Glomerulonephritis 710.
Aleppobeule 16.
Alexine 42, 43.
Alkaptonurie 47, 93.
Alterantia 3.
Amelus 749.
Amnion, Hydrops 327.
Amöben 19.
Amöbendysenterie **511**.
Amputationsneurom 240.
Amputationsstümpfe, Exostosen 784.
— Osteomyelitis der 777.
Amyloidentartung 96.
— Darm 100.
— Herz 351.
— Leber 97, 98.
— Magenschleimhaut 493.
— Milz 99.
— Nebennieren 747.
— Niere 99. 706.
— Uterus 672.
Amyloidkörper 115, 695.
Amyotrophische Lateralsklerose 462.
Anämie **123**, 402.
— Fettentartung bei 84.
— Gehirn 432.
— kollaterale 117.
— perniziöse 403.
— — Knochenmark 418.
Anaphylaxie 43.
Anaplasie 182.
Anasarka 157.
Anastomosen 124.

Anatomie, pathologische, Historisches 5, 6.
Anätzung, Blutung 154.
Anchylostoma duodenale 11, 528.
Anenzephalie 429.
Aneurysma **389**.
— Arterien 389.
— cirsoideum 214.
— dissecans 395.
— Gehirn 436.
— Herz 351, 352, 365, 376.
— Lungentuberkulose (Kavernen) und 627.
— miliare (Gehirn) 435.
— Thrombose und 138.
Angina **472**.
— gangraenosa (Plaut-Vincenti) 469.
— Ludovici 470.
Angiom (s. a. Tumoren) **212**, 451.
Angioneurotisches Ödem 159.
Anguillula intestinalis (stercoralis) 11.
Animismus 4.
Ankylosen 796.
Anopheles claviger 18.
Anorchie 653.
Anpassung, funktionelle 160, **174**.
Ansteckung 26.
Anteflexio (-versio) uteri 663.
Anthrakose,
— Lunge 303, 600.
— Tracheobronchialdrüsen 589.
Antitoxine (-körper) 41, 42, 319, 324.
Antrum Highmori 578.
Anurie 709.
Anus, Atresie 501.
Aorta,
— Aneurysma 390.
— Fettröpfchen 83.
— Sklerose 345.
— Stenose (Atresie) 340, 345.
— Syphilis 386.
Aortenfehler 369.
— Syphilis und 386.
Aphthen 468.
Aplasie 447.
Apoplexie,
— Gehirn 156, **435**, 438.
— Uterus- 666.
Appendices epiploicae in der Bauchhöhle 202.
Appendizitis **525**.
Apus 749.
Arbeitshypertrophie 171.
Arcana 4.
Archaeus 4.
Argyrie 103.
Arrosionsaneurysma 390.
Arterien (s. a. Aorta, Gehirnarterien usw.) **378**.
— Aneurysma 389.
— Degeneration 378.
— Entzündung 379.
— Folgen ihrer Erkrankungen für den übrigen Körper 66.
— Mißbildung 378.
— Sklerose 380.
— Verkalkung 381.
— Verletzungen 397.
Arterien, Verschluß 123.
Arteriitis **385**.
— nodosa 389.
Arteriolae, entzündliche Veränderungen bei Infektionskrankheiten 380.
Arteriolosklerose 383.
Arteriosklerose 113, 369, **380**, 436.
— Apoplexien bei 435.
— Hirnarterien 432.
— Koronararterien 362.
— Niere 715.
— Uterus 672.
Arthritis (Arthropathie) **787**, 794.
— adhaesiva 795.
— deformans **791**.
— fungosa 789.
— serosa (serofibrinosa, fibrinosa, eitrige) 787, 788.
— Syringomyelie und Tabes 795.
— ulcerosa sicca 795.
— uratica 795.
Arthritismus 52, 742.
Arthropoden 10.
Arzneivergiftungen 8.
Ascaris lumbricoides 10, 528.
Ascites 157, **576**.
— chylöser 157.
— entzündlicher 291.
Aspergillusarten 20.
— Lungenerkrankungen und 635.
Asphyxie 7.
— neonatorum, Piablutungen, spinale 453.
Aspirationspneumonie 608.
Asthenische Konstitution 52.
Asthma bronchiale 585.
Atavismus 50.
Ataxie, hereditäre 462.
Atelektase der Lunge **598**.
Atemnot 7.
Atherom (s. a. Tumoren) 247, 700.
Atheromatose (-sklerose) **344**, **380**.
Ätiologie **6**.
Atmungsorgane, Parasiten 34.
Atresie,
— Anus (Rektum, Blase, Vagina, Uterus, Urethra, Prostata) 501.
— Darmkanal 501.
— Gallenwege 561.
— Ösophagus 476.
— Pylorus 484.
— Uterus 652, 665, 667.
— Vagina 652.
Atrioventrikularsystem (-knoten) 357.
Atrophie 73, **74**.
— Darmwand 523.
— fusca 92.
— Gehirn 442.
— Herzmuskel 360.
— Hoden 76, 692.
— Knochen 765.
— konzentrische 76.
— Leber 533, 534.
— Lymphdrüsen 418.
— Magen 485.
— Mamma 683.
— Milz 411.
— Muskeln 799.

Atrophie,
— Nasenschleimhaut 578.
— neurotische 77.
— Niere 707.
— Pankreas 567.
— Prostata 694.
— Samenblasen 693.
— senile 75, 443, 765.
— Speicheldrüsen 472.
— toxische 77.
— Zungengrund 470.
Ätzgifte, s. Verätzungen.
Auge,
— Melanom 221.
— Neuroepitheliom (Gliom) 232.
— Rhabdomyom 227.
Ausartung 193.
Aussatz 31.
Auswanderung der Zellen 282.
Autointoxikation 8, 58.
— Nervendegeneration und 466.
Autolyse 109.
Automatie des Herzens 357.
Autosit 329.
Autotransplantation 183.

Bäckerbein 755.
Bakteriämie 53, 318.
Bakterien (Bazillen) **22**.
— Abschwächung 40.
— aërobe und anaërobe 23.
— Ausscheidung (Hinausgelangen) aus dem Körper 32.
— Bazillenträger 33.
— Biologisches 23.
— Dysenterie 506.
— Eintrittspforten 34.
— Embolien 151.
— Entzündung (Eiterung, Exsudation) und 297, 298, 318, **322**.
— Enzephalitis 439.
— Existenzfähigkeit innerhalb und außerhalb des Körpers 32.
— Farbstoffbildung 24.
— Gallenblase (-wege) 559.
— Gärung und Fäulnis 23.
— Gasbildung 26.
— germinative Übertragung 36.
— Herdpneumonien 610.
— Immunität 27.
— Infektion und Intoxikation 26.
— Infektionsmodus (-wege) 32, 34.
— Knochenentzündungen 775.
— Knochenmark und 418.
— Kontagion und 33.
— Leber 537, 538.
— Lokalisation (Ausbreitung) im Körper 53.
— Lymphdrüsen und 412.
— Milz und 406.
— Morphologisches 22.
— Myelitis und 458.
— Nieren 717, 718, 719.
— obligate Parasiten 25, 32.
— pathogene 24.
— — Arten 27.
— — Gesunde Personen und 33.
— — Wirkungen 25.
Bakterien,
— Peritonitis 573.
— plazentare Übertragung 36.
— Pneumonien 601, 605.
— Proteine 25.
— ptomaine 24.
— Puerperalfieber 668.
— Pyelonephritis 722.
— Sporenbildung 23.
— Thrombose und 138.
— Toxine (Toxalbumine) 24, 25.
— Vermehrung 22.
— Vorkommen (Verbreitung) 24, 31 ff.
— Züchtung 23.
— Zystitis 738.
Bakteriolyse 43.
Bakteriurie 718.
Bakterizide Substanzen 319, 324.
Balanitis 699.
Balantidium coli 16.
Balggeschwülste 247.
Balkenmangel 428.
Bandwürmer 13, 152, 528.
Bantische Krankheit 409.
Barlowsche Krankheit 7, **759**.
Bartholinitis 678.
Basalmeningitis, tuberkulöse **424**.
Basalzellenkrebs 254.
Basedowsche Krankheit 62, 644.
— Herzhypertrophie 369.
— Struma 644.
— Thymus und 645.
Bauchfell (s. a. Peritoneum) **568**, 739.
— Pseudomyxom 577.
Bauchfellbrüche 568, 572.
Bauchhöhlen-Wassersucht 157.
Bauchschwangerschaft 680.
— sekundäre 665.
Bauch(wand)bruch 571.
Bazillen, s. Bakterien.
Beckenanomalien (-verengerung) 751.
— Osteomalazie und 761.
— Rachitis und 755.
Bednarsche Aphthen 468.
Bein s. Genu.
Beri-Beri 7, 466.
Beschälkrankheit 16.
Bettwanze 10.
Beulenpest, Bazillus der 29.
Bewegungsorgane (s. a. Knochen, Muskeln, Gelenke und deren Erkrankungen [Rachitis usw.]) 65, **748**.
Bezoare 500.
Bierherz, Münchener 370, 717.
Bilharzia haematobia 13.
Bilirubin 91.
Bilirubininfarkt der Niere 705.
Bindegewebe,
— Entzündung und 283.
— funktionelle Anpassung 177.
— hyaline Entartung 95, 114.
— Metaplasie 178.
— Regeneration 162.
— Transplantation 186.
Bindegewebszellen, Entzündung und 285, 288, 304.
Bioplastik 68.

Bioplastik, Pathologie der **160**, **188**.
Blase **735**.
— Atresie 501.
— Dilatation 738.
— Entzündung 738.
— Geschwülste 278, 743.
— Hypertrophie 737.
— Konkremente 116, 740.
— Kreislaufstörungen 738.
— lymphatische Follikel, Schwellung 739.
— Malakoplakie 740.
— Mißbildungen 735.
— Parasiten 743.
— Phlebektasien 400.
— Tuberkulose 740.
— Tumoren 743.
— Verletzungen 738.
— Zottenpolypen (-krebs) 235, 744.
Blasenmole 271, 680.
Blasen-Scheidenfisteln 677.
Blasensteine **740**.
Blastome (s. a. Tumoren) **190**.
Blastomyzeten 22.
Blausucht 122.
Blennorrhoe,
— Bronchen 584.
— Erreger 28.
— Urethra **744**.
— Uterus 667.
Blitz, Schädigungen durch den 8.
Blut **402**.
— Leber und 530.
— Regeneration 170.
Blutbildungsorgane **404**.
Bluterbrechen 156.
Bluterguß 156.
Bluterkrankheit (s. a. Hämophilie) 46.
Blutgerinnung 130, 131.
Blutkörperchen (s. Leukozyten und Erythrozyten) 402.
Blutkreislauf, Unterbrechung 104.
Blutleere 123.
Blutpigment, intrazelluläres 88.
Blutplättchen 132.
Blutpfröpfe, Embolie 147.
Blutung **154**.
— Aneurysma und 393.
— Bauchfell 568.
— Blase 738.
— Darm 503.
— Darmtuberkulose 514.
— Dura mater 421.
— Dysenterische 510.
— Gelenke 786.
— Glomerulonephritis 709.
— Herzbeutel 343.
— Hirn 419, **435**.
— Hirntumoren 450.
— Hirnventrikel 449.
— Hoden 688, 691.
— Hypophysis 445.
— Kehlkopf 579.
— Lunge 626, 637.
— Magen 484.
— Magengeschwür 489.
— Magenkrebs 499.
— Muskulatur 798, 800.
Blutung,
— Nase 578.
— Nasenrachenpolyp 199.
— Nebennieren 746.
— Nierenbecken (-lager) 734.
— Pankreas 564, 566.
— Pia cerebralis 422.
— Pia spinalis 453.
— Pleura 638, 639.
— Rückenmark 458.
— Struma 642.
— Tuben 659.
— Typhusgeschwüre und 520.
— Uterus und seine Umgebung 666
— Vagina 676.
— vikariierende 155.
— Vulva 678.
Blutzerfall, extravasaler 89.
Bothriocephalus latus 15.
Botulismus, Erreger des 31.
Brachyzephalie 750.
Branchiogene Karzinome 252.
Brand 104, 110.
Brandblasen 292.
Bremsen 10.
Brightsche Krankheit **707**.
Bronchen **584**.
Bronchialdrüsen **589**.
— Tuberkulose 414, 633.
Bronchialsteine 113.
Bronchiektasen **587**.
Bronchitis (Bronchiolitis) **585**.
— caseosa 621.
— eitrige, Amyloidentartung 100.
— Herdpneumonien bei 608.
Bronchopneumonie 607.
Bronzediabetes 91, 548.
Bronzekrankheit, Pigmente bei 91.
Brüche,
— Eingeweide (s. a. Hernien) **568**.
— Knochen (s. a. Frakturen) 769.
Brucheinklemmung 573.
Bruchsack (-pforte, -inhalt) 569.
Brustwarzen 682.
Bubo, indolenter (syphilitischer) 416.
Buckel 767.
Bulbärparalyse, progressive 462.
Butterniere 711.

C s. a. K und Z.
Cachexia thyreopriva (strumipriva) 61.
Caissonkrankheit 9, 151.
— Gasembolie der Rückenmarksgefäße bei [458.
Callus 164.
— luxurians 770.
Cancroid 258.
Caput Medusae 120.
Caries sicca 791.
Caro luxurians 306.
Cercomonas intestinalis 16.
Cerebrospinalmeningitis, epidemische 424.
— Erreger 28.
— Pia mater spinalis und 454.
Cervix uteri, Adenome 237.
— — Karzinom 675.
Cestoden 13.

Chalicosis pulmonum 600.
Cheilognatho(palato)schisis 466.
Chemiatrie 3.
Chemische Schädlichkeiten 8, 104.
Chemotaxis,
— Entzündung und 283.
— Kapillarregeneration und 164.
Chiragra 796.
Chloasma uterinum 93.
Chlorom 226.
Chlorose 402.
Cholämie 59.
Cholelithiasis **555**.
— Krebsentwicklung bei 269.
Choledochussteine 559.
Cholera asiatica **521**.
Choleraspirillen (-bazillen) 31, 33.
Cholesteatom **247**, 452.
Cholesterin 7, 81.
— Fettentartung und 86.
— Nebenniere und 748.
Cholezystitis 558.
Chondrodystrophie (-aplasie) 757.
Chondrom (s. a. Tumoren) **202**.
Chondroosteosarkom 216.
Chondrosarkom 215.
Chordom **205**.
Chorionepitheliom,
— malignes **271**, 680.
— — Hoden 692.
Chromatolyse 80, 107.
Chromatophorom 93, **220**.
Chylorrhagie 401.
Chylurie 12.
Cimex lectuarius 10.
Cirrhose cardiaque 549.
Cladothrixarten 31.
Clasmatozyten 287.
Coccidium oviforme 18.
Colitis membranacea 506.
Colliquationsnekrose 109.
Colpohyperplasia cystica 678.
Coma diabeticum 61.
Concretio pericardii 375.
Cor, s. a. Herz.
— adiposum 361.
— biloculare 337.
— bovinum 368.
— villosum 373.
Cornea s. a. Hornhaut.
— Regeneration 165.
Cornu cutaneum 235.
Corpora,
— amylacea 115.
— cavernosa, Entzündung 699.
— oryzoidea 791, 801.
Coryza 578.
Cowpersche Drüsen **699**, **745**.
Coxitis 790.
Craniopagus 332.
Craniotabes 752.
Croup 294, 474.
Cruorgerinnsel 133.
Cutis pendula 198.
Cystadenoma **239**.
Cysticercus (s. a. Parasiten, Zystizerken) 14. 15, 448, 801.
Cystinurie 47.
Cystitis **738**.
— cystica 739.
Cystocele vaginalis 676.
Cystosarkoma 239.

Daltonismus 46.
Dammrisse 678.
Darmgeschwüre,
— Cholera 521.
— dysenterische 509, 511.
— follikuläre 509.
— Kotballendruck und 510.
— merkurielle 510.
— pyämische (septische) 511.
— rektale 522.
— syphilitische 515.
— tuberkulöse 317, 511.
— typhöse 518.
— urämische 510.
Darmkanal **501**.
— Achsendrehungen 505.
— Aktinomykose 522.
— Amyloidentartung 100.
— Bakterien 24.
— Divertikel 502.
— Entzündungen **506**.
— Folgen seiner Erkrankungen für den übrigen Körper 57.
— Hernien **568**.
— — äußere 570.
— — innere 572.
— Invagination 504.
— Karzinom 529.
— Katarrhe 506.
— Kotstauung 504.
— Kreislaufstörungen 503.
— Milzbrand **521**.
— Mißbildungen 501.
— nekrotisierende (verschorfende) Prozesse 506.
— Parasiten 10, 528.
— Phlebektasien 523.
— Polypen (Polyposis) 236.
— regressive Veränderungen 523.
— Syphilis 515.
— Tuberkulose 511.
— Tumoren 528.
— Umschnürungen 505.
— Venenerweiterungen 523.
— Verätzungen 493.
— Wurmfortsatz **524**.
Degeneration (s. a. Entartung) 73, **78**.
— amyloide 96.
— Arterien 378.
— maligne der Tumorzellen 193.
— Nerven 466.
— Strang-, des Rückenmarks **454**.
— wachsartige, der Muskeln 798, **800**.
Demarkation 110, 312.
Dementia, Pachymeningitis spinalis 453.
Dermoidzysten (s. a. Tumoren) **247**.
— Mediastinum anticum 649.
Descensus,
— testis perinealis (cruralis) 653.
— uteri 664.
Desquamativpneumonie 611.

Dextrokardie 336.
Diabetes insipidus, Hypophysis und 65.
Diabetes mellitus **567**.
— Lipämie 151.
— Pankreas und 60, 567.
Diapedese 154, 155.
Diastematomyelie 455.
Diathese, exsudative 52.
Dicephalus (-prosopus) 333.
Dickdarm (s. a. Darmkanal), Melanose 93.
Dickköpfigkeit 750.
Dilatation (s. a. Erweiterung).
— Herz 367.
— präformierter Hohlräume 251.
Dilatationsthrombose 136.
Diphtherie **473**.
— Erreger 25, 30.
— Fibrinmembran (s. a. Pseudomembranen) bei 293, 473.
— Kehlkopf 580.
— Magen 486.
— Myokarditis 366.
— Nase 577.
— Ösophagus 479.
— Rachen **473**.
Diplokokken (-bazillen) 23.
— Arten 27, 28.
Diprosopus 333.
Dipygi 332.
Dislokation, Fraktur und 769.
Disposition 37, 38.
Distomaarten 12, 13, 555.
— Entzündungsvorgänge durch 306.
Divertikel,
— Blase 737.
— Darmkanal 502.
— Meckelsches 501.
— Osophagus 477.
— Trachea 580.
— Wurmfortsatz 528.
Dolichozephalie 749.
Doppelbildungen 328.
Doppelgelenke 754.
Doppelmißbildungen **329**, 331.
Douglasscher Raum (Schlammfang des Peritoneums) 577.
Druckatrophie 77, 447.
Drucksteigerung, intrakranielle **444**.
Drüsenpolyp s. Adenome, Polypen 235, 745.
Ductus, omphalomesentericus, Zysten 249.
— thoracicus, Entzündung 401.
— — Zerreißung 157.
— thyreoglossus 641.
Duodenum, Ulcus rotundum 493.
Duplicitas parallela 332.
Dura, Bluterguß 90.
— cerebralis **419**.
— Endotheliom 273, **449**.
— Fungus 275.
— Hämatom 419.
— Miliartuberkel 425.
— Osteome 451.
— spinalis 453.
— Tumoren 449.
Dysenterie,
— Amöben- 511.
— Bazillen- 28, **506**.
— Wurmfortsatz 528.
Dyskrasie 3.
Dysmenorrhoe 666.
Dysontologie 2.
Dyspnoe 7.
Dystrophia adiposo-genitalis 65.

Echinokokken (s. auch Parasiten) 15.
— Embolie 152.
— Entzündungsvorgänge durch 306.
— Herzbeutel 349.
— Leber 554.
— Muskel 801.
Ectopia,
— cordis 337.
— vesicae 735.
— viscerum 571.
Eiabnormitäten **679**.
Eingeweidebrüche **568**.
Eisenstaub,
— Lungenveränderungen durch 601.
— Schädigungen durch 303.
Eisenzirrhose der Leber 548.
Eiterungen (s. auch Abszeß, Empyem, Phlegmone usw.) **296**.
— Bedeutung 324.
— Blase 739.
— Enzephalitis 439.
— Erreger 27, 29.
— Gallenblase (-wege) 560.
— Gelenke 787.
— Herzbeutel 347.
— Knochen 775, 790.
— Leber 537.
— Lunge 611, 613.
— Lymphdrüsen 412.
— Magen 485.
— Milz 408.
— Nieren 720.
— Nierenbecken 734.
— Pleura 639.
— Ruhr 507.
— Tuben 660.
Eiweiß, körperfremdes 7.
Eiweißkörper, Ablagerung im Zwischengewebe 94.
Eiweißstoffwechsel, Leber und 60.
Ekchondrom 203.
Ekchondrosis 205.
Ekchymosen 156, 484.
Eklampsie 64.
— Leber bei 534.
Ekzem, variköses 388.
Elektrische Schädlichkeit 8.
Elephantiasis,
— phlebektatische 399.
— scroti (penis, praeputii) 699.
— vulvae 679.
Elevatio uteri 664.
Embolie **144**.
— Aneurysma und 391.
— Darm 503.
— Gehirn 432.
— Koronararterien 349.

Embolie,
— Lunge 591.
— Milz 408.
— Niere 719.
— paradoxe 145.
— retrograde 146.
— Rückenmarksgefäße 458.
— Thrombose und 144.
Embryo, Mißbildungen **327**.
Embryome (s. a. Tumoren) **275**, 331, 692.
— Ovarien 657.
Emigration der Zellen 282, 297.
Emphysem,
— Haut 638.
— Lunge **592**.
Empyem 297.
— Antrum Highmori 578.
— Pleura 613, 639.
Enchondrom 203.
Endangitis tuberculosa 630.
Endarterien 127, 129.
Endarteriitis 385.
— obliterans 392.
— — Niere 713.
Endemie 26.
Endokarditis (Endokard) 290, **344**, **346**, 788.
— recurrens 352.
— ulcerosa 351.
— verrucosa 347.
Endokrine Drüsen 66.
Endometritis 666, **667**.
— tuberkulöse 661.
Endosporen 23.
Endotheliom **272**.
— der Pleura 641.
Enostosen 207.
Entamöben 19.
Entartung (s. a. Degeneration) **78**, 95.
— maligne 193.
— schleimige 101.
Enteritis polyposa 506.
Enterokystom (-zysten) 249.
Entwicklungsstörungen (s. a. Mißbildungen) 1, 192, 208.
Entzündung **280**.
— Arterien 385.
— Ätiologie 280.
— Ausbreitung im Organismus 318.
— Bakterien und 297, 298, 318, **322**.
— Bauchfell 573.
— Bedeutung 319.
— Bindegewebszellen und 288.
— Blase 738.
— Bronchen 585.
— Corpora cavernosa 699.
— Cowpersche Drüsen 745.
— Darmkanal **506**.
— Definition 319.
— Demarkation 312.
— Dura mater 420.
— Eiterungen 296.
— Exsudationsvorgänge 291, 319.
— Formen 291.
— Fremdkörpereinheilung **303**.
— Gallenwege 559.
— gefäßhaltiges Bindegewebe 281.
Entzündung,
— gefäßlose Teile 289.
— Gehirn 439.
— Gelenke 787.
— Harnröhre 744.
— Herzbeutel 344.
— Herzklappen 290.
— Herzmuskel 366.
— Hoden (Nebenhoden) 688.
— interstitielle 324.
— Kardinalsymptome 281, 283.
— Kehlkopf 580.
— Knochen 772.
— Kornea 289.
— Körper, Verhalten desselben 319.
— Leber 537.
— Leukozyten (Lymphozyten) und 319, 321.
— Lippen 467.
— Lunge 601.
— Lymphdrüsen 412.
— Lymphgefäße 400.
— Magen 485.
— Mamma 683.
— Metastasen 318.
— Mundhöhle 468.
— Muskeln 798.
— Nase (Nebenhöhlen) 578.
— Nebennieren 746.
— Nerven 465.
— Niere 707.
— Nierenbecken 734.
— Organisation **309**.
— Ösophagus 479.
— Ovarien 655.
— Pankreas 565.
— parenchymatöse 321, 322.
— Penis 699.
— Perikard 372.
— Pia mater 422, 425.
— — Spinalis 454.
— Pleura 638.
— Präputium 699.
— Proliferationsvorgänge und proliferierende E. **300**, 319.
— Prostata 693.
— Rachen 472.
— Reaktion des Körpers bei 319, 321, 326.
— Rückenmark 458.
— Samenblasen 693.
— Schilddrüse 641.
— Sehnenscheiden 801.
— Skrotum 699.
— Speicheldrüsen 472.
— spezifische Formen 312.
— Tonsillen 472.
— Tuben 660.
— Tumorentstehung und 193.
— Uterus 666.
— — Puerperalprozesse 668.
— Vagina 677.
— Venen 389, **397**.
— Vulva 678.
— Wucherungsvorgänge 320.
— Wurmfortsatz 525.
— Zellenauswanderung 282.
Enzephalitis **439**.
Enzephalomalazie **433**.

Enzephalozele 431.
Eosinophile Zellen (Granula) 286.
— Lymphogranulomatose und 417.
Epidemie 26.
Epidermis, Transplantation 184.
Epidermoidzysten 247.
Epididymitis **688**.
Epiglottis,
— Pseudomembranen (Diphtherie) 580.
— Tuberkulose 582.
Epignathi 275, 330.
Epikardiale Sehnenflecke 376.
Epiphysenlinien, rachitische Veränderungen 754.
Epiphysenlösung 784.
Epispadie 654.
Epistaxis 156, 577.
Epithel, Regeneration 165.
Epithelioidzellentuberkel der Lymphdrüsen 413.
Epithelkörperchen **647**.
— Folgen ihrer Erkrankung für den übrigen Körper 62.
— Transplantation 188.
Epithelzysten, traumatische 247.
Epuliden 217.
Erbgrind 21.
Ernährungsstörungen 6.
Erosionen,
— Magen 484.
— Portio uteri 671.
Erstickung 7.
Erweichung,
— Gehirn 129, **432**.
— Magen 493.
— Ösophagus 483.
Erweiterung, s. auch Dilatation,
— Blase 738.
— Bronchen 585, 589.
— Ductus pancreaticus 567.
— Lymphgefäße 401.
— Magen 500.
— Nierenbecken 730.
— Ösophagus 483.
— Uterus 665.
— Venen 398.
— Wurmfortsatz 528.
Erysipelas, Nase 577.
Erythrozyten 65, **402**.
Etat mamelonné 485.
Eventeratio 571.
Exenzephalie 431.
Exostosen 207, 784.
— Knochensyphilis und 781.
Exsudationsvorgänge 283, **291**.
— Organisation 309.
— Pleuritis 639.
— Tuberkelbazillen und 316.
Exsudative Diathese 52.
Extrauterinschwangerschaft 679.
Extremitäten,
— Arteriosklerose 384.
— Mißbildungen 749.
— rachitische Veränderungen 755.
— Verkrümmungen 768.
— Verkürzung 751.
Fadenpilze 20.
Farbenblindheit 46, 50.
Fäulnis, Bakterien und 23.
Fäulnisemphysem 592.
Favuspilz 21.
Femur mit Sequester 111.
Fermentthrombosen 141.
Fetale,
— Bronchektasen 587.
— Inklusionen 275, 330.
— — Gehirn 452.
— Invagination des Darms 501.
— Rachitis 757.
Fett, Leber und 531.
Fettdepots 86.
Fettembolie 150.
— Hirnblutung bei 435.
Fettentartung (-degeneration) 84.
— Darmmuskulatur 523.
— Gehirnarterien 432.
— Glomerulonephritis 710.
— Herzmuskel 84, **357**.
— Hoden 692.
— Leber 83, 533.
— Lymphdrüsen 418.
— Magenschleimhaut 493.
— Muskeln 800.
— Niere 704, 705.
— Pankreas 565.
— Uterus 672.
Fettgewebe,
— Regeneration 164.
— Transplantation 186.
Fettgewebsnekrose, Pankreas 565.
Fetthals 202.
Fettherz 82, 361.
Fettinfiltration 85, 86.
Fettkörnchenkugel 87.
Fettleber 532.
Fettmast 86.
Fettphanerose, degenerative 80, 81, 86.
Fettstühle 61.
Fettumsatz (-verdauung),
— Leberkrankheiten und 58, 59.
— Pankreas und 61.
Fettwanderung 86.
Feuersteinleber 539.
Fibrin 132.
Fibrinkeile 106.
— der Plazenta 681.
Fibrinogen 132.
Fibrinöse Exsudate (Entzündungen) 292
Fibroadenome 238.
Fibroblasten 162, 301.
Fibroepitheliale Tumoren **233**.
Fibrom (s. a. Tumoren) **197**.
— interkanalikuläres 239.
— Ovarien 657.
Fibromyom 228.
— Uterus 672.
Fibrosarkom 217.
Fibrosis testis 688.
Fieber 55, 319.
Filaria sanguinis (Bankrofti) 12.
— Lymphangiektasien und 401.
Filzlaus 10.
Finnen 13, 15.

Fissuren 769.
Fisteln 302.
— Gallenblase 558.
— Kiemen- 476.
— Knochen- 773, 778, 791.
— Vagina 677.
Flachköpfigkeit 750.
Fleischvergiftung 31.
Fliegen 10.
Flöhe 10.
Fluor albus 677.
Fluxionshyperämie 116.
Follikularzysten 655.
Foramen ovale 145.
Fragmentation, Herzmuskel 94, 361.
Frakturen **769**.
— Gelenkenden 786.
— Knochen- 769.
— Knorpel- 771.
— Osteomalazie und 761.
— Rachitis und 756.
— Spontan- 217.
Fremdkörper 9, 34.
— Einheilung **303**.
— Embolie 151.
— Harnröhre 744.
— Herz 378.
— Kehlkopf 584.
— Lunge 608.
— Magen 500.
— Nase 579.
— Peritoneum (tuberkelähnliche Produkte) 574.
— Riesenzellen und 305.
— Scheide 677.
— Wurmfortsatz 524.
Fremdkörperpneumonie 608.
Friedreichsche Krankheit 462.
Fungus,
— Durae matris 275.
— Gelenk- 789.
— Knochen- (tuberkulöser) 778.
— testis:
— — benignus 688.
— — haematodes 691.
— — tuberculosus 689.
Funktionelle Anpassung 160, **174**.
Funktionsstörungen 53.
Furunkel 300.
— Diabetes mellitus 568.

Gallenblase, s. Gallenwege.
Gallenfarbstoff,
— intrazellulärer 83.
— Niere, Ablagerung (Ausscheidung) von 705.
Gallengänge, Neubildung 546.
Gallensteindiathese 52.
Gallensteinkoliken 559.
Gallenwege (-blase) **555**.
— Adenome 243.
— Entzündung 559.
— Regeneration 167.
— Steine (Cholelithiasis) 116, **555**.
— Tuberkulose 560.
— Verengerung (Verstopfung) 561.
— Tumoren 562.
Gallenwege. Typhus abdominalis und 33, 520.
Gallertatrophie des Herzens 360.
Gallertkrebs 256, 636, 685.
Ganglien (Überbein) **802**.
Ganglienzellen, Pigmentierung 443.
Ganglioneurom 231.
Gangrän 110.
— Arteriosklerose und 384.
— Darm 504.
— Diabetes mellitus 568.
— Lunge 637.
— Uterus 668.
Gärung, Bakterien und 23.
Gasembolie, Rückenmark 151, 458.
Gasgangrän 110.
Gasphlegmone, Bazillen der 29.
Gastritis **484**.
Gauchers Splenomegalie 409.
Gaumen, weicher **472**.
Gefäße (s. a. Arterien, Venen usw.),
— hyaline Entartung 95.
— Regeneration 163.
— Transplantation 187.
Gefäßwandschädigung 140.
Gehirn, s. Hirn.
Geisteskrankheiten, Vererbung 47.
Gelenke **786**.
— Ankylosen 796.
— Entzündungen (s. a. Arthritis) 787.
— Folgen ihrer Erkrankungen für den übrigen Körper 65.
— Geschwülste 798.
— Kreislaufsstörungen 786.
— Syphilis 791.
— Tuberkulose 788.
— Tumoren 798.
— Verletzungen 786.
— Zirkulationsstörungen 786.
Gelenkkörper (-mäuse) 791, 794, 797.
Gelenkrheumatismus 787.
— Herzerkrankungen und 366.
Genickstarre 424.
Genitalapparat s. Geschlechtsorgane.
Genu valgum (varum, recurvatum) 755, **769**.
Gerinnungsthrombose 131, 133.
Gerinnungszylinder 705.
Germinative Infektion 36, 45.
Gerüsttuberkel 615.
Geschichtliches **2**.
Geschlechtsdrüsen,
— Hypertrophie 172.
— Kastration 64.
— Teratome der **275**.
— Transplantation 188.
Geschlechtsorgane (s. a. Hoden, Ovarium, Uterus usw.) **649**.
— Folgen ihrer Erkrankungen für den übrigen Körper 63, 64.
— männliche 653, **687**.
— puerperale Erkrankungen **668**.
— weibliche 652, **655**.
Geschwülste (s. a. Tumoren) **190**, 196.
— Metastasen 150, 152.
Geschwüre (s. a. Ulcus 302.
— atheromatöse der Aorta 381.
— Blase 739.

Geschwüre,
— Darm, s. Darmgeschwüre.
— gichtische 796.
— Herz 352.
— Kehlkopf 580, 581.
— Magen 486.
— Nase 578.
— Nierenbecken 734.
— peptische 491.
— puerperale (Uterus) 668.
— Trachea 582.
— Vagina 676.
— variköse 399.
— Vulva 678.
— Zunge 470.
Gesichtsspalten 466.
Gewebe,
— Einlagerungen 102.
— Lehre, Geschichtliches 5.
— Nekrosen (s. diese) 9, **104**.
— — Organisation 310.
— Verkalkung (s. a. diese) 113.
Gewebstod, lokaler **103**.
Gibbus 780.
Gicht 102, **795**.
— Harnsäureinfarkt (-abscheidungen) in der Niere 704.
Gichtknoten 102, 796.
Gifte 8.
— Gewöhnung an 27.
— Nervendegenerationen und 466.
— Wirkungsweise 70.
Gliastift 463.
Glieder, doppelte 751.
Gliom **231**, 233, **451**.
Gliosarkom 233.
Glomerulonephritis 709, 710.
Glossina palpalis 16.
Glossitis 470.
Glottisödem 580.
Glykogen,
— intrazelluläres 87.
— Leber und 532.
Glykosurie 59, 60, 61.
Glyzerinester-Verfettung 81.
Gonagra 796.
Gonococcus 28.
Gonorrhoe **744**.
— Bartholinitis 678.
— Cowpersche Drüse 699.
— Endometritis 667.
— Hoden (Nebenhoden) 688.
— Prostatitis 693.
— Rektumgeschwüre 522.
— Rhinitis 578.
— Spermatozystitis 693.
— Tuben 660.
— Vulva 678.
Granularniere,
— entzündliche 711, 719.
— rote 369, 717.
Granulationsgewebe 300, **301**, 304.
— Schutzwirkung 326.
— tuberkulöses 623.
Granuloma malignum 414, 649.
Graue Substanz, Heterotopien 452.
Gummibecken 761.
Gummigeschwülste (-knoten) (s. a. Syphilis) 317, 799.
Gynaikomastie 682.

Haarzunge, schwarze 470.
Habitus asthenicus (phthisicus) 52.
Hackenfuß 768.
Halisterese 764.
Halsdrüsen, Tuberkulose 411, 414.
Hämangiom 212.
Hämarthros 786.
Hamartome 726.
Hämatemesis 156.
Hämatocele 687, 688.
— retrouterina (anteuterina) 660, 666.
Hämatoidinkristalle 89.
Hämatom 156.
— Dura 419.
— Tuben 659.
— Vulva 678.
Hämatometra 665.
Hämatoperikardium 371.
Hämatoporphyrin 9.
Hämatosalpinx 659.
Hämatothorax 638.
Hämochromatose 91, 403.
— Darm 523.
Hämofuszin 92.
Hämoglobin 88, 404.
— Leber und 531.
— Milz und 406.
Hämoglobinämie (-urie) 91, 404, 705.
Hämoglobininfarkt der Niere 705.
Hämolyse 42, 91.
Hämophilie 46, 50.
— Piablutungen 422.
— — spinale 453.
Hämoptoë 156, 626.
Hämorrhagie (s. a. Blutung) 89, **154**.
Hämorrhagische Exsudate 298.
— Infarkte, s. diese.
Hämorrhoiden 400, 523.
Hämosiderin 90.
— Gehirn 438, 444.
— Leber und 531.
— Lymphdrüsen und 412.
— Milz und 403.
Harnapparat (s. a. Niere, Blase, Nephritis usw.) **700**.
— Folgen seiner Erkrankungen für den übrigen Körper 63.
Harnblase s. Blase.
Harngrieß (-steine) 116.
Harninfiltration 699, 738, 744.
Harnkanälchen Nekrose 107.
— Regeneration 168.
— Verfettung 84.
Harnröhre **744**.
— Atresie 501.
— Mißbildungen 744.
— Tripper (Erreger) 28, 744.
Harnsäureinfarkt der Niere 704.
Harnsäuresteine der Blase 741.
Harnstauung, intrauterine (kongenitale) 733, 744.
Harnsteine 119, **740**.

Hasenscharte 467.
Hausmädchenknie 802.
Haut,
— Emphysem 638.
— Entwicklungsstörung 213.
— fibroepitheliale Tumoren 233.
— Fibrom 198.
— Folgen von Veränderungen derselben für den übrigen Körper 57.
— Krebs 263.
— Melanom 221.
— nekrotische 106.
— Regeneration 166.
— Transplantation 183.
Hauthorn 235.
Helminthen 10.
Hemiplegie 425.
Hemizephalie 430.
Hemmungsbildungen 328.
Hepar lobatum 540.
Hepatisation **602**, 604.
Hepatitis (s. a. Leber) syphilitica 540.
Herdpneumonien **607**.
Hermaphroditismus **649**, **650**.
— Nebennierenvergrößerung bei 746.
Hernien **568**.
— äußere 570.
— Bauchfell 568.
— Folgen 572.
— Gehirn 445.
— innere 572.
Herpes tonsurans 21.
Herz **334**.
— Endokard 344, 356.
— Entwicklung 334.
— — Störungen 336.
— Folgen seiner Erkrankungen für den übrigen Körper 66.
— Hypertrophie und Dilatation 173, 367, 717.
— Insuffizienz 351, 354, 355.
— Klappenfehler 353.
— Koronararterien 349.
— Mißbildungen 336.
— Myokard 357.
— Nieren und 714, 715, 717.
— Perikard 343.
— Pneumonie und 605.
— Rhabdomyom 227.
— Septumdefekte 337.
— Tamponade 364.
— Thrombose 364, 376.
— Tumoren 371.
— Verletzungen 378.
Herzbeutel **343**, **371**.
Herzblock 367.
Herzfehler (s. a. Klappenfehler) 368.
— Lungenhyperämie und 590.
Herzfehlerzellen 590.
Herzklappen (s. Endokarditis, Klappenfehler).
— Entzündung 290.
— Mißbildungen 342.
Herzmuskel **357**.
— Fettentartung 83, 84, 357.
— Infarkte 128.
Herzmuskel,
— Regeneration 169.
— Zirkulationsstörungen 362.
Heterochronie (-metrie) 1.
Heteroplasie 179.
Heterotopie 1.
— graue Substanz 452.
Heterotransplantation 183.
Heterozygoten 49.
Heufieber (-schnupfen) 578.
Hidradenome 237.
Hinterstrangsklerose **459**.
Hirn **419**. **427**.
— Blutungen 435.
— Drucksteigerung 444.
— Entzündungen 439.
— Erweichung 425, 432, **433**.
— Hernienbildung 445.
— Hirnhöhlen und ihre Wandungen 445.
— Kreislaufsstörungen 431.
— Hypophyse (s. a. diese) 445.
— Mißbildungen 427.
— Parasiten, tierische 448.
— Pathologisch-anatomische Veränderungen 427.
— Regeneration 170.
— regressive Veränderungen 443.
— Sklerose 232, 382.
— Syphilis 443.
— Tuberkulose 442.
— Tumoren 449.
— Verletzungen 444.
— Zirbeldrüse (s. a. diese) 445.
Hirnarterien,
— Aneurysma 436.
— Sklerose 440.
— Verschluß 432.
Hirnbruch 431.
Hirnganglien, Blutung in den zentralen 437.
Hirnhäute (s. a. Dura und Pia) **419**.
— Tumoren 449.
Hirnventrikel **445**.
— Erweiterung (Mikrozephalie) 430.
— Tumoren 452.
Hirschsprungsche Krankheit 502.
Hitzeschädigungen 8.
Hochwuchs 749.
Hoden (s. a. Geschlechtsdrüsen) 687, **688**.
— Hypertrophie, kompensatorische 173.
— Mißbildungen 653.
— Regeneration 168.
— Transplantation 188.
Hodenhüllen **687**.
Hodgkinsche Krankheit 415.
Hohlvene, obere 341.
— untere, Stauungen 119.
Holzbock 10.
Holzmilz (-leber) 97.
Homesscher Prostatalappen 695.
Homoiotransplantation 183.
Homozygoten 49.
Hormone 66, 189.
Hornhaut,
— Entzündung 289.
— Leukom 163, 291.
— Transplantation 187.

Hornperle (Krebsperle) 254.
Hufeisenniere 701.
Hüftgelenk, deformierende Arthritis 794.
Hüftpfanne 751.
Hühnerbrust 755.
Humoralpathologie 2.
Hundswut,
— Enzephalitis bei 439.
— Speicheldrüsenentzündungen 472.
Hungerkünstler 7.
Hyalinentartung 95.
— Herz 346.
— Herzklappen 362.
— Hirnarterien 431.
Hyalinzylinder 705, 709, 712.
Hydrämie 156, 158, 404.
— Lungenödem bei 592.
Hydarthros, entzündlicher 157, 787, 788.
Hydatide, Morgagnische 693.
Hydrenzephalozele 431.
Hydrocephalus,
— externus 422.
— Genickstarre und 424.
— internus **445**.
— Meningitis tuberculosa 426.
— Rachitis und 755.
Hydromeningozele 431.
Hydrometra 665.
Hydromyelie 455.
Hydronephrose 731.
Hydroperikardium 157.
Hydropische Quellung 80.
Hydrops 157, 291.
— amnii 327.
— Antrum Highmori 578.
— Gallenblase 561.
— tubae profluens 661.
Hydrosalpinx 661.
Hydrothorax 157, 291, **638**.
— chylöser 157.
Hydrozele **687**.
Hygrom,
— Dura mater 421.
— Schleimbeutel 802.
Hymen, Mißbildungen 652, 653.
Hyperämie **116**.
— Entzündung und 281.
— Gehirn 422, 432.
— Lunge 589.
— Milz 405.
— neurotische 117.
— Uterus 666.
Hyperazidität, Magengeschwür und 492.
Hypercholesterinämie 59.
Hyperinose 141.
Hypernephrome **241**, 727.
Hyperostosis 785.
— eburnea 773.
— Knochensyphilis und 781.
Hyperplasie der Leber 533.
— des Thymus 647.
Hypertonie, Nierenschrumpfung und 717.
Hypertrophie (Hyperplasie) **171**.
— Blase 737.
— Herz 367, 369.
— kompensatorische 160.
— Magen 500.
Hypertrophie,
— Mamma 683.
— Muskeln 800.
— Muttermundslippen 667.
— Nebennieren 746, 748.
— Prostata 695.
— Regeneration und 174.
— Thymus 647.
Hyperthymisation 648.
Hypophyse **445**.
— Adenome 244.
— Folgen ihrer Erkrankungen für den übrigen Körper 65.
— Hypertrophie 173.
— Zwergwuchs und 748.
Hypoplasie 447.
Hypospadie 654.
Hypostase 122.
— Lunge 590.
Hypothyreose 62.

Ichthyosis, Mundschleimhaut 470.
Idiotie,
— Hydrocephalus und 448.
— Mikrozephalie und 432.
— Porenzephalie 430.
Ikterus 58, 92, 530, 545.
— Niere und 705.
— Gehirnfärbung bei 424.
Ileotyphus 515.
Ileozökaltumor, tuberkulöser 515.
Ileus 58, 504.
Immunität 27, 39.
— Lymphdrüsen (Lymphozyten) und 325.
Implantationsmetastase (Impfmetastase) 152, 196.
Inaktivitätsatrophie 76.
Inanition 6, 7.
Inanitionsatrophie 77.
Indikanurie 58.
Induration,
— Leber 537.
— Herdpneumonie 611.
— Lunge 591, 607, 619.
— Mamma 684.
— Milz 408.
— Pankreas 565.
— Speicheldrüsen 472.
Infantilismus 52.
— pluriglanduläre Beteiligung bei 67.
Infarkte,
— anämische 363.
— Darm 503.
— hämorrhagische 106, 129, 130.
— Herzmuskel 363.
— Hypophysis 445.
— Leber 534.
— Lunge 591.
— Milz 105, 406.
— Nebennieren 746.
— Niere 702, 704, 705, 719, 722.
— Plazenta 681.
— Uterus 667.
Infektion,
— germinative 36, 45.
— Intoxikation und 26.
— plazentare 36.

Infektion, Wund- 35.
Infektionskrankheiten,
— Bakterien (s. a. diese) und 25, 26.
— Enzephalitis bei 439.
— Gefäßveränderungen (knötchenförmige Zellinfiltrate, Blutungen) 384.
— Herdpneumonien bei 609.
— Hirnblutung 435.
— Kehlkopf-Pseudomembranen 580.
— Knochenmark 418.
— Leber bei 541.
— Leukozytose 403.
— Lungeneiterungen 613.
— Lymphdrüsen 412.
— Meningitis bei 421.
— Milztumor 407.
— Mißbildungen 327.
— Myelitis bei 458.
— Nasenbluten im Beginn von 577.
— Nebennierenschädigung bei 748.
— Nervendegeneration 466.
— Nierenentzündungen bei 707, 726.
— Piablutungen, spinale 453.
— Speicheldrüsenentzündung bei 471.
Infektionsmodus (-wege) 32, 34.
Infiltration,
— eitrige 296.
— entzündliche 287.
Inflexio (-versio) lateralis uteri 664.
Influenza.
— Erreger 29.
— Pneumonie 586.
Infraktionen 769.
— Osteomalazie und 761.
— Rachitis und 756.
Infusorien 16.
Inkarzeration 573.
— Peritonitis und 574.
Inklusionen, fetale 275, 330.
— — Gehirn 452.
Inkubationszeit 26.
Innersekretorische Organe, Korrelationen und Ausfallserscheinungen 66.
Insekten, parasitäre 10.
Insertio marginalis (velamentosa) der Nabelschnur 682.
Insolation, Meningitis bei 422.
Inspissatio 105.
Interzellularbrücken 254.
Interzellularsubstanz,
— Festigkeitsveränderungen (Erweichungszustände) 101.
— Veränderungen **94**.
Intoxikation 8.
— Infektion und 26.
Invagination, Darm- 504.
— — fetale 501.
Inversio,
— uteri 665.
— vesicae 735.
Involution, Uterus 672.
Irritabilität 68.
Ischämie **123**.
Ischiadica, Hernia 571.
Ischio(thoraco)pagus 333.
Ixodes ricinus 10.

Janus 332.
Jejunum, Geschwüre 508.

K s. a. C.
Kachexie (s. a. Cachexia) 7, 77.
— Amyloidentartung bei 99.
— Osteomalazische 763.
— Tumoren und 195.
Kala-Azar 16.
Kalkinfarkt (-metastase), Niere 704.
Kalkmangel 7.
Kalkmetastase 114, 144.
Kalksalzfänger 112.
Kalkstaub, Lungenveränderungen durch 600.
Kallus **770**.
— überschüssiger 785.
Kälteschädigung 8.
Kapillaren,
— Entstehung neuer 163.
Karbunkel 300.
Karies 773.
— tuberkulöse 778.
Karnifikation 607.
Karotisdrüsentumor 231.
Karyoptyse (-lyse) 80.
Karyorhexis 80, 107.
Karzinom s. Krebs.
Käse (s. a. Verkäsung) 105.
Kastration 64.
Katabiotik 68.
— Pathologie der **69**.
Katarrhe
— Bronchen 584.
— Blase 738, 742.
— Darm 506.
— Glomerulus- 710.
— Kehlkopf 580.
— Magen 484.
— Nase 578.
— Uterus 667.
— Vulva 678.
Katheterverletzungen der Harnröhre 744.
Katzenegel 13.
Kautschukbecken 761.
Kavernen, Lungen- **622**.
Kavernome **213**, 214.
Kehlkopf **579**.
— Adenom 236.
Keilköpfe 750.
Keilwirbel 767.
Keimdrüsen, s. Geschlechtsdrüsen, Hoden, Ovarien.
Keimplasma (-zellen) 44, 45.
Keimversprengung 179.
Keloid 198.
Kephalo(thoraco)pagus 332.
Kerndegeneration, Nekrose und 80, 107.
Kernwandhyperchromatose 80.
Kiefer, Adamantinom 246.
— Fibrome 200.
— Phosphornekrose der 777.
Kieferlippenspalte 467.
Kielbrust 755.
Kiemenfisteln (-gangszysten) 476.

Kieselstaub, Lungenveränderungen durch 600.
Kinderlähmung,
— Enzephalitis und 439.
— essentielle **461**.
Kittsubstanz 155.
Klappenfehler 368, 369.
— Lungenhyperämie und 590.
Kleiderlaus 10.
Kleinhirnbrückenwinkeltumoren 451.
Klinozephalie 750.
Klitoris, Mißbildungen 653.
Kloake 774.
Klumpfuß 768.
Kniegelenk, Tuberkulose 790.
— Uratablagerung 102.
Knochen **748**.
— Aktinomykose 784.
— Atrophien 765.
— Brüche 769.
— Entzündungen 772.
— Erweichungszustände 103.
— Folgen seiner Erkrankungen für den übrigen Körper 65, 67.
— funktionelle Anpassung 175.
— Geschwülste 785.
— kongenitale Störungen 757.
— Lepra 784.
— Mißbildungen 748.
— Nekrose 773, 777.
— Parasiten, tierische 786.
— Regeneration 164, 764.
— Sarkom 219.
— Sequestrierung (s. a. Sequester) 311.
— Stellungsanomalien 766.
— Syphilis 781.
— Transformation 175.
— Transplantation 183, 185.
— Tuberkulose 767.
— Verkrümmungen 766.
— Wachstumsstörungen 748, 757.
— Zysten 786.
Knochenbildung, intramuskuläre 801.
Knochenmark **418**.
— Miliartuberkulose 778.
— Osteomalazie und 762.
Knochenschwund 761.
Knochenwachstum (-entwicklung),
— Hypophysiserkrankungen 65.
— innersekretorische Störungen 67.
— Thymus und 62.
Knorpel,
— ausgedehnte Entwicklung 209.
— Erweichungszustände 103.
— Frakturen 771.
— Inseln 692.
— Regeneration 165.
— Transplantation 186.
— Verkalkung 113.
Koagulationsnekrose 106, 280.
Kochsalzretention, Ödem und 159.
Kohlenstaub,
— Embolie 151.
— Leber, Retention von 532.
— Lungenerkrankungen durch 599.
— Lymphdrüsen und 413.
Kohlenstaub,
— Schädigungen durch 9, 303.
— Tracheobronchialdrüsen und 589.
Kokken 22.
— Arten 27.
— pyogene 298.
Kolibazillen 28.
— pathogene Wirkungen 33.
Kollapsinduration der Lunge 599.
Kollateralbahnen (-kreislauf) 104, 119, 125.
Kolloidkrebs 256.
Kolloidkropf 642.
Kolotyphus 519.
Koma s. Coma.
Kombinationsprozesse, pathologische **279**.
Kommabazillen 31.
Komplement 42.
Kompressionsatelektase der Lunge 599.
Kompressionsmyelitis 464.
Kompressionsthrombose 140.
Kondylome 679.
— breite 699.
— spitze 227, 699.
Kongestionsabszesse 778.
Kongestionshyperämie 116.
Konglomerattuberkel 316.
— Gehirn 442.
— Leber 539.
Konglutination 131.
Konkrementbildung (s. a. Steinbildung) 113, 115.
Konstitution(sanomalien) 38, 51.
Kontagion 33.
Kontraktilität 4.
Kontrakturen 769.
— Porenzephalie und 428.
Kopflaus 10.
Kopulationsthrombose 131.
Koriumkrebs 254.
Körnchenkugeln 87, 427.
Kornea s. Cornea.
Koronararterien **349**.
— Sklerose 382.
— Syphilis 388.
Korrelation endokriner Drüsen 66.
Kotstauung 504.
— Pseudomembranen 510.
Kotsteine 113.
— Wurmfortsatz 524.
Krankheit (Krankhaftes),
— Begriff, Lehre **1**, 194.
— Geschichtliches **2**.
— innere Ursachen (s. a. Ätiologie) 36.
Krasis 2.
Krätzmilbe 10.
Kraurosis vulvae 678.
Krebs (s. a. Tumoren) **252**.
— Amyoidentartung bei 100.
— Blase 744.
— Cowpersche Drüsen 745.
— Darm 269, 529.
— Degenerationen 257.
— Funktionelle Eigentümlichkeiten 256.
— Gallenwege (-blase) 562.

Krebs,
— Haut 263.
— Hirn 453.
— Histogenese 267.
— Histologisches 252.
— Kehlkopf 584.
— Knochen 786.
— Leber 551.
— Lippen- 468.
— Lunge 635.
— Lymphdrüsen 417.
— Lymphgefäße und 401.
— Magen 495.
— makroskopisches Verhalten 257.
— Mamma 266, 684.
— miliarer 262.
— Nase (Nebenhöhlen) 579.
— Niere 726.
— Ösophagus 480.
— Ovarien 658.
— Pankreas 567.
— Penis 699.
— Peritoneum 575.
— Pleura 640.
— Portio 674.
— Prostata 698.
— Rectum 263.
— Schilddrüse 646.
— Schleimhäute 264.
— Skrotum 699.
— Tuben 663.
— Uterus **673**.
— Wachstum 260.
— Zunge 470.
Krebsmilch 260.
Krebsperle 254.
Krebszellen, geschwänzte 255.
Kreislaufstörungen 104, **116**
— Bauchfell 573.
— Blase 738.
— Bronchen 584.
— Darmkanal 503.
— Dura 422.
— Folgen für den übrigen Körper 66.
— Gehirn 419.
— Gelenke 786.
— Herzbeutel 362.
— Hoden (Nebenhoden) 688.
— Hypophysis 445.
— Kehlkopf 580.
— Leber 534.
— Lunge 590.
— Magen 484.
— Milz 405.
— Mundhöhle 468.
— Myokard 363.
— Nase 578.
— Nebennieren 746.
— Nekrose und 107.
— Niere 702.
— Nierenbecken 734.
— Pankreas 564.
— Perikard 371.
— Pia cerebralis 422.
— Pia spinalis 453.
— Pleura 638.
— Rückenmark 458.
Kreislaufstörungen,
— Tuben 659.
— Uterus (und seine Umgebung) 666.
— Vagina 676.
— Vulva 678.
Kretinismus 62, 644.
— Ossifikationsstörungen 759.
Kropf **641**.
Krötenköpfe 430.
Krupp 294, 474.
Kryptorchismus 653.
Kuchenniere 700.
Kugelmyom 228.
Kugelthromben 143, 378.
Kurzköpfigkeit 750.
Kurzsichtigkeit 47.
Kyphose 464, **767**.
— Pottsche 780.
— rachitische 755.
Kyphoskoliose **767**.
Kystome 249.
— Ovarien 656.

Labium leporinum 467.
Laennecsche Leberzirrhose 542.
Lähmungen 64, 76.
— Apoplexie und 438.
— Blase 738.
— Encephalitis 439.
— Piablutungen, spinale 453.
— Poliomyelitis anterior und 461.
— Porenzephalie 428.
Landrysche Paralyse 461.
Langerhanssche Inseln 60.
Langköpfe 749.
Larynx (s. auch Kehlkopf) **579**.
Lateralsklerose, amyotrophische 462.
Läuse 10.
Lebenskraft 4.
Lebensvorgang, abnormer 3.
Leber **530**.
— Ablagerung von Substanzen aus dem Blute in der 531.
— Adenome 243.
— Amöbenruhr und 512.
— Amyloidentartung 97, 98, 99.
— Atrophie, akute gelbe 533.
— Bazillenruhr und 510.
— Entzündungen (Eiterung, Abszesse) 537.
— Fettdegeneration 83, 533.
— Fettleber 532.
— Folgen ihrer Erkrankungen für den übrigen Körper 58.
— Formveränderungen 530.
— Furchenbildungen 530.
— Hypertrophie, kompensatorische 172.
— Infektionskrankheiten und 541.
— Kavernom 213, 214.
— Kreislaufstörungen 534.
— Lepra 539.
— Parasiten 554.
— Regeneration 167.
— regressive Veränderungen 533.
— Syphilis 539.
— Tuberkulose 315, 538.
— Tumoren 549.

Leber,
— Zirrhose 244, 542.
— — Kollateralkreislauf 121.
— — Milzschwellung 409.
— Zysten 552.
Leberegel 555.
Leberzellen, Embolie von 141.
Leichenflecken 122.
Leichengerinnsel 133.
Leimmasse, blaue, entzündliche Reaktionen durch 308.
Leiomyom **227**.
— Ovarien 657.
Leishmaniaarten 16.
Leistenhernien 570.
Leontiasis ossium 785.
Lepra,
— Kehlkopf 583.
— Knochen 784.
— Leber 539.
— Nase 579.
— Nerven bei 465.
Leprabazillen 30.
— Entzündliche Reaktion durch 317.
Leptomeningitis **422**.
— spinalis 454.
Leptozephalie 750.
Leukämie 403, 773.
— Amyloidentartung 100.
— Chlorom (Myelom) und 226.
— Harnsäureinfarkt der Niere 704.
— Knochenmark und 418.
— Leber und 552.
— Lymphdrüsen und 416.
— Milz 410.
— Nierentumoren (Rundzellenwucherungen) 726.
Leukom der Cornea 163.
Leukoplakie der Mundschleimhaut 470.
— Krebs und 268.
Leukozyten 72, 161, 304, 403.
— Entzündung und 286, 288.
— eosinophile (s. auch diese) 286.
Leukozytose 319, 403.
Lezithine 81.
Lichtschädigungen 9.
Lien succenturiatus 405.
Ligamentum latum **676**.
Linea alba-Hernie 571.
Linsenkerndegeneration 548.
Linsentrübung 47.
Lipämie 151.
Lipochrome (-fuszine) 93.
Lipofuszin 75, 88, 93.
Lipogenese 81, 86.
Lipoidsubstanzen 81.
— Arterien (Aorta), Einlagerung von 378.
— Entziehung 7.
— Nebenniere und 746.
Lipom **201**, 451.
Lipoma arborescens 202.
Lipomatosis der Muskeln 800.
— des Pankreas 82.
Lippen **467**.
Lippenspalte 467.
Lithopädion 113, 680.
Littrésche Hernie 569.
Livores 122.
Lordose **768**.
Luftembolie 147.
Luftröhre **579**.
Lunge **589**.
— Aktinomykose 634.
— Atelektase 598.
— Bakterieninvasion 34.
— Blutung 156.
— Emphysem **592**.
— Entzündung 27.
— Exsudation 316.
— Folgen ihrer Erkrankungen für den übrigen Körper 61.
— Gangrän 637.
— Hepatisation 602, 604.
— Hypertrophie, kompensatorische 173.
— Kavernen **622**.
— Krebs 635.
— Kreislaufstörungen 590.
— Makrophagen 407.
— Miliartuberkulose 630.
— Mißbildungen 589.
— Ödem 592.
— Parasiten, tierische 638.
— Pneumonien (s. auch diese) **601**.
— Rotz 635.
— Schimmelpilzerkrankungen (-ansiedelungen) 635.
— Splenisation 599.
— Staubinhalationserkrankungen 599.
— Syphilis 633.
— Tuberkulose **614**.
— — Formen 628.
— — Genese 629.
— Tumoren 635.
— Verletzungen 637.
Lungenspitze, Tuberkulose 618, 631.
Lungenstarre 591.
Lupus,
— Krebs und 269.
— Nase 578.
Lutein 88.
Luxationen **786**.
Lymphadenitis **412**.
Lymphangiektasie 401.
— Nebennieren 747.
Lymphangiom (-angioendotheliom) **214**, 273, 401.
Lymphangitis 400.
Lymphatismus 52.
Lymphdrüsen (-knoten) 315, **411**.
— Amyloidentartung 96, 99.
— Immunität und 319.
— Tuberkelbazillen 33.
Lymphe, Beimengungen, abnorme 153.
Lymphgefäße **400**.
— Thrombose der 143.
Lymphoblasten 404.
Lymphoblastom (-zytom) 225, 416.
— Darm 528.
Lymphogranulomatose **415**.
— Mikuliczsche Krankheit und 472.
— Milz 409.
Lymphorrhagie **157**.
Lymphozyten 404.
— Entzündung und 285, 286, 288.

Lymphozyten, Immunität und 325.
Lyssa,
— Encephalitis bei 439.
— Speicheldrüsenentzündungen 472.

Madurafuß, Erreger 31.
Magen **483**.
— Ätzgifte 493.
— Dilatation 500.
— Entzündung 484.
— Erosionen (Stigmata) 484.
— Fremdkörper 500.
— Hypertrophie 500.
— Krebs 495.
— Kreislaufstörungen 484.
— Mißbildungen 483.
— Polypen (Polyposis) 236.
— regressive Veränderungen 493.
— Syphilis 486.
— Tuberkulose 486.
— Tumoren 494, 500.
— Ulcus rotundum 486.
Makrocheilie 215.
Makroglossie 215, 470.
Makrophagen, endotheliale 72, 407.
Makrostomie 467.
Makrozythämie 402.
Maladie kystique de la mamelle 684.
Mal de Caderas 16.
Malakoplakie, Blase 740.
Malaria,
— Amyloidentartung 100.
— Leber 542.
— Milz und 408.
— Pigment bei 94.
— Plasmodien 18.
Malum,
— coxae 794.
— Pottii 780.
— senile 795.
Mamma **682**.
— Adenome 237, 240, 684.
— Hypertrophie, kompensatorische 173.
— Krebs 266.
— Regeneration 168.
— Riesenzellensarkom 217.
Mandelsteine 472.
Masern, Pneumonie 611.
Massenblutungen im Hilus und perirenalen Fettgewebe der Niere 734.
Mastdarm s. auch Rektum.
Mastdarmscheiden(blasen)fisteln 677.
Mastitis 683.
Mastzellen, Entzündung und 287.
Maulbeersteine 741.
Mazeration 109.
Mechanische Schädlichkeiten 9.
Meckelsches Divertikel 501.
Mediastinum anticum **647**, 649.
— Lymphogranulomatose 417.
Medullarkrebs 260.
Megakolon 501.
Megaloblasten 402.
Melaena neonatorum 493.
Melanine (Melanome, Melanurie) 88, 93.
Melanom 93, **220**, 417.
Melanom, Leber 552.
Melanosarkom 221.
Melanurie 88, 93, 225.
Mendelsche Vererbungsregeln 49.
Meningen, Blutungen 419.
Meningitis **420**, **424**, 781.
— cerebrospinalis 454.
Meningoencephalitis 424.
Meningokokken 28.
Meningomyelitis 454.
Meningozele 431, 456.
Menstruation,
— vikariierende 155.
— Störungen 666.
Mesaortitis thoracica (syphilitica) 386, 392.
Mesarteriitis 385.
Mesenterialdrüsen, Tuberkulose 413.
Mesoperiarteriitis 389.
Metaplasie 73, 174, 177, **178**.
Metaplasma 162.
Metastase **144**, **152**, 698, 801.
— Entzündung und 318.
— Krebs- 261.
— Tumoren und 195, 219.
Metritis **667**.
Metrorrhagie 666.
Micromelia chondromalacica 758.
Microsporon furfur 21.
Mikrocheilie 467.
Mikrognathie 467, 749.
Mikrogyrie 429.
Mikroorganismen, pathogene 322.
Mikrophagen 72.
Mikrorchie 653.
Mikrothelie 682.
Mikrozephalie 429, 749.
Mikrozythämie 402.
Mikuliczsche Krankheit 472.
Milchfieber 683.
Milchfistel 683.
Miliare Karzinose 262.
Miliartuberkulose 386, **630**, 778.
Milz **404**.
— Amyloidentartung 99.
— Infarkte 105.
— Körperliche und gelöste Substanzen Abscheidung in der 406.
— Transplantation 188.
— Typhus abdominalis und 520.
Milzbrand,
— Darm 521.
— Erreger 25, 29, 798.
— Magen 486.
— Piablutungen 422.
— Meningitis bei 422.
Milzhernien 405.
Milztumoren,
— blastomatöse 408.
— entzündliche **407**.
— spodogene 406.
Mischgeschwülste **275**.
— Blase 743.
— Parotis 246.
— Uterus (und Vagina) 278, 673.
Mißbildungen (Entwicklungsstörungen) 1, **326**, **329**.

Mißbildungen,
— Arterien 378.
— Bauchfell 568.
— Blase 735.
— Darmkanal 501.
— Gallenwege 561.
— Gaumen 467.
— Gehirn 427.
— Geschlechtsorgane 649, 652, 653.
— Harnröhre 744.
— Herz 336.
— Herzbeutel 343.
— Kehlkopf 579.
— Knochensystem 748.
— Luftröhre 579.
— Lunge 589.
— Magen 483.
— Mamma 682.
— Milz 404.
— Mundhöhle 466.
— Nase 577.
— Nebennieren 745.
— Niere 700.
— Nierenbecken 730.
— Ösophagus 476.
— Pankreas 564.
— Rückenmark **455**.
— Schilddrüse 641.
— Tonsillen 475.
— Ureter 730.
— Vererbung 47.
Mitralfehler 346, 368.
— Lungenhyperämie und 590.
Mittelohrerkrankungen, Sinusthrombose und 781.
Möller-Barlowsche Krankheit 7, **759**.
Mongolismus 61.
Monorchie 653.
Monstra **327**, **329**.
Morbus Addisonii 63, **748**.
— Basedowii 644.
— Brightii 707.
Morgagnische Hydatide 693.
Morphologie, pathologische **67**.
Moskitos 10.
Mucin 101.
Mücken 10.
Mucorarten 20.
Mumificatio 110.
Mumps 471.
Münchener Bierherz 370, 717.
Mundfäule 469.
Mundhöhle **466**.
— Lokalisation und Ausbreitung von Schädlichkeiten in der 53.
— Phlebektasien 400.
— Spirochäten 17.
— Verätzungen 493.
Muskatnußleber 537.
Muskelatrophie 47, **799**, 800.
— progressive **461**.
Muskeln **798**.
— Folgen ihrer Erkrankungen für den übrigen Körper 66.
— Hypertrophie 173, 800.
— Ödem, entzündliches 798.
— Pseudohypertrophie 800.
Muskeln,
— Regeneration 168.
— Typhus abdominalis und 520.
Myelitis **458**.
— centralis acuta 461.
Myelocysto(meningo)cele und Myelo(meningo)cele 456.
Myelom 225.
Mykose 318.
Myodegeneratio cordis 357.
Myofibrolipom, Spina bifida occulta und 457.
Myofibrom 227.
— des Uterus 672.
Myofibrosis cordis 362.
Myokard **357**.
Myokarditis **366**.
Myom **226**.
— Uterus 672.
Myomalacia cordis 364.
Myopie 47.
Myositis 208, **798**, 799, 801.
Myotonia congenita 800.
Myxödem 61.
— Ossifikationsstörungen 759.
Myxom **219**, 239.
Myxosarkom 220.

Nabel(schnur)bruch 571.
Nabelstrang **682**.
Nachtripper 744.
Nagana 16.
Nanosomie 748.
Narben 163, 303.
— Dysenterie 511.
— Gehirn 444.
— Kehlkopf 583.
— Lungentuberkulose 619.
— Magen 491.
— Niere 721, 722, 725, 744.
— Rachensyphilis und 476.
— Retraktion 307.
Narbenbrüche 571.
Narbenniere, arteriosklerotische 715.
Nase (und Nebenhöhlen) 33, **577**.
Nasenbluten 156.
Nasen(rachen)polypen 198, 236, 476.
Naevi 223, 224.
Nearthrose 771.
Nebenhoden 687, **688**.
— Mißbildungen 653.
Nebenhöhlen der Nase **577**.
Nebenlungen 589.
Nebenmilzen 328, 405.
Nebennieren **745**.
— Adenome 241.
— akzessorische 746.
— Folgen ihrer Erkrankung für den übrigen Körper 63.
— Hypertrophie, kompensatorische 173.
Nebenpankreasdrüsen 564.
Nekrophagen 324.
Nekrose (Nekrobiose) 9, 73, **104**.
— anämische 105.
— Darmkanal 506.
— Dysenterie 506.
— Herzklappen 365.

Nekrose,
— Herzmuskel 363.
— Hoden 688.
— Kehlkopfknorpel 581, 582.
— Knochen 773.
— Knochenmark 418.
— Knorpelzellen (Rachitis) 757.
— Leber 534, 539, 541, 562.
— Lymphdrüsen 412.
— mumifizierende 110.
— Nasenknochen (-knorpel) 578.
— Niere 702, 707, 719.
— Nierenbecken 734.
— Organisation und 310.
— Pankreas 565.
— Trachealknorpel 582.
Nematoden 10.
Nephritis **707**.
— ascendens 718, 719.
— descendens 717.
— diffusa haematogenes 707.
— eitrige 718, 719.
— exsudativ-lymphozytäre 715.
— Glomerulonephritis (s. a. diese) 708.
— hämatogene 707, 718.
— herdförmige 717.
— Hydrämie (Lungenödem) bei 592.
— Pyelonephritis 719.
Nephrocirrhosis arteriolosclerotica 716.
Nephrolithiasis 733.
Nephrose 707.
Nerven **465**.
— Entwicklungsstörung 200.
Nervensystem **419**.
— Folgen seiner Erkrankungen für den übrigen Körper 64.
— Muskelatrophie 800.
— Ödeme 159.
— Regeneration 169, 171.
— Reizbarkeit 51.
Netz, Mißbildungen 568.
Neubildungen (s. a. Tumoren) **190**.
— periostale 754.
Neurinome 200, 451.
Neuritis 465.
Neuroblastom 231.
Neuroepitheliom, Auge 232.
Neurofibrom 200.
Neurogliome, ganglionäre 232, 452.
Neurome 230.
Neuropathologie, Geschichtliches 4.
Niere **700**.
— Amyloidentartung 99.
— Ausscheidungen, abnorme 704.
— Brightsche Krankheit 707.
— Entzündungen 707, 726.
— Epitheldegenerationen 710, 711.
— Folgen ihrer Erkrankung für den übrigen Körper 63.
— Granularniere 711, 719.
— große, weiße, gelbe und bunte 711.
— harnsaure Salze 796.
— Herzhypertrophie und (s. a. Herz) 370.
— hyaline Verdickung 96.
— Hypernephrome 241.
Niere,
— Hypertrophie, kompensatorische 172.
— Infektionskrankheiten und 707, 726.
— Koliken 734.
— Kreislaufstörungen 702.
— Lageanomalien 700.
— Lokalisation und Ausbreitung von Schädlichkeiten 54.
— Mißbildungen 700.
— Nephritis (s. diese).
— Parasiten 729.
— Regeneration 167.
— regressive Veränderungen 705.
— Sklerose (arteriosklerotische Schrumpfniere, Narbenniere) 715.
— Stauungsniere 717.
— Steinbildung 733.
— Syphilis 725.
— Transplantation 186.
— Tuberkulose 722.
— Tumoren 726.
— — zusammengesetzte (embryonale) 278.
— Zysten 727.
Nierenarterien, Sklerose 383.
Nierenbecken 719, **730**.
— Lokalisation und Ausbreitung von Schädlichkeiten 53.
— Mißbildungen 701, 730.
Noma 469.
— Vagina 677.
Normoblasten 402.
Nosologie 2.
Notenzephalie 430.
Nutrition 68.

Obliteratio pericardii 375.
Obturatoria, Hernia 571.
Ochronose 93.
Ödem **157**.
— Blase 738.
— Gehirn 432.
— Gelenkapparat 787.
— Glottis- 580.
— Kehlkopf 579.
— Lunge 592.
— Muskel 798.
— Pia mater 422.
Ohr, Cholesteatom 248.
Oedema malignum, Bazillen des 29.
Oidium albicans 21.
Olekranon, Schleimbeutel 802.
Olig(ozyth)ämie 402.
Oophoritis 655.
— Parotitis epidemica und 471.
Opsonine 44.
Orchitis **688**.
— Parotitis epidemica und 471.
Organe, Transplantation 188.
— überzählige 333.
Organisation **309**.
— Herdpneumonie 612.
— Pneumonie 605.
— Thromben 368.
Organparenchym und Entzündung 321.
Orientbeule 16.
Ösophagomalazie 483.

Ösophagus **476**.
— Phlebektasien 400.
— Tracheobronchialdrüsen, Verwachsung mit dem 590.
Ossifikation,
— kongenitale Störungen der 759.
— rachitische Störungen der endochondralen 752.
Osteoarthropathie, hypertrophiante pneumique 785.
Osteochondritis,
— dissecans 797.
— neonatorum 791.
— syphilitica 783.
Osteofibrom 200.
Osteoidtumor 210.
Osteogenesis imperfecta 758.
Osteoklasten 311, 773.
Osteom **206**.
Osteomalazie 103, **759**.
— karzinomatöse 262.
Osteomyelitis 772.
Osteophyten 752, 773, 791.
Osteoporose 766, 773.
Osteopsathyrosis 759, 766.
Osteosarkom (Osteoidsarkom) 215.
Osteosklerose 773, 783.
Ostitis 772, **775**.
— deformans 765.
Ovarialschwangerschaft 679.
Ovarialhernie 655.
Ovarien (s. a. Geschlechtsdrüsen) **655**.
— Hypertrophie 173.
— Kystome 250, 656.
— Mißbildungen 652.
— Regeneration 168.
— Transplantation 188.
Ovula Nabothi 667.
Oxalatsteine der Blase 741.
Oxydase 93.
Oxydationsprozesse 56.
Oxyuris vermicularis 11, 528, 677.
Oxyzephalie 750.
Ozaena 578.

Pachydermie 399.
— Kehlkopf 580.
— Lymphangiektatische 401.
Pachymeningitis,
— cerebralis **420**.
— spinalis **453**.
Pachyzephalie 750.
Pagets,
— disease of the nipple (Brustkrebs) 686.
— Ostitis deformans 755.
Panaritien 775.
Pankreas **564**.
— Diabetes mellitus und **567**.
— Folgen seiner Erkrankungen für den übrigen Körper 60.
— Lipomatosis 82.
— Nekrose 113.
— Selbstverdauung 565.
Panniculus adiposus 82.
Panzerherz 375.
Papillome 234.
— Harnröhre 745.
Papillome, Kehlkopf 584.
Paraffinkrebs 268, 700.
Paraganglion 231.
Paralyse,
— akute (Landrysche) 461.
— progressive **444**.
— — Leptomeningitis 426, 443.
— — Pachymeningitis spinalis 453.
— — Strangdegenerationen 463.
Paramaecium coli 16.
Parametritis 668.
Paranephritis 720.
Paraphimosis 699.
Parasiten **9**.
— Eindringen in den Körper 31, 34.
— Embolien 144.
— Mißbildung 329.
— obligate 25, 32.
— pflanzliche (s. a. Bakterien) 20.
— tierische 10.
— — Bauchhöhle 577.
— — Blase 743.
— — Darm 528.
— — Dura mater 422.
— — Dura spinalis 453.
— — Entzündungsvorgänge durch 306.
— — Gehirn 427, 448.
— — Geschwulstwucherung 193.
— — Herz 376.
— — Herzbeutel 378.
— — Knochen 786.
— — Leber 554.
— — Lunge 638.
— — Milz 411.
— — Muskeln 801.
— — Niere 729.
— — Pia mater (Arachnoidea) 427.
— — Scheide 677.
— — Schilddrüse 647.
— — Tuberkelähnliche Wucherungen am Peritoneum durch 574.
— — Verkalkung 113.
Parathyreoidea s. Epithelkörperchen.
Paratyphusbazillen 28.
Parazystitis 739.
Parenchym, Degeneration 321.
— Farbe 226.
Parotis **471**.
— Tumoren 246.
Patella, Schleimbeutel 802.
Pathogenese **52**.
— Folgen lokaler Erkrankungen für den übrigen Körper 56.
— Lokalisation (Ausbreitung) von Schädlichkeiten im Körper 53.
Pathologische Anatomie, Geschichtliches 5, 6.
Pectus carinatum 755.
Pediculi 10.
Pellagra 9, 21.
Pelveoperitonitis 668.
Penis **699**.
— Mißbildungen 654.
Pentastoma denticulatum (taeniodes) 10.
Perforation (Zerreißung),
— Appendizitis 526.
— Blase 739.

Perforation,
— Darmdivertikel 502.
— Darmtuberkulose 513.
— Dysenterie 510.
— Gallenblase (-wege) 558, 559, 560.
— Haematocele retrouterina 660, 666.
— Herz 356, 378.
— Lungenkavernen 628.
— Magenätzung und 494.
— Magengeschwür 487.
— Magenkrebs 499.
— Milz 405.
— Nasensyphilis 579.
— Ösophagus 483.
— Ovarialkystom 656.
— Peritoneum und 574.
— Tuben 661.
— Typhusgeschwüre 519.
— Wurmfortsatz 526.
Periarteriitis 385, **389**.
Peribronchitis caseosa 621.
Perichondritis,
— laryngea 581, 582, 584.
— nasalis 578.
Periglomerulitis 715.
Perikard **371**.
Perikarditis 295, **366**, 372.
Perilymphangitis 400.
Perimetritis 668.
Perinealhernie 571.
Perinephritis 720.
Periorchitis (prolifera) 688.
Periostitis 772, 773, **775**.
— hyperplastica 785.
— ossificans 775, 784.
— syphilitica 781.
Periphlebitis 397.
Perisalpingitis 660.
Perisplenitis 404.
Peritheliom 273.
Peritoneum (s. a. Bauchfell), Tubentuberkulose und 662.
Peritonitis (s. a. Perforation) **573**.
— Ileus und 505.
— Milzeiterung und 408.
Peritonitis, Puerperalfieber und 668, 669.
Perlgeschwulst 247.
Peromelus (-brachius, -pus, -chirus) 749.
Pes valgus (varus, calcaneus, equinus) 755, **768**.
Pestbazillen 29.
Petechien 156.
Pferdefuß 768.
Pfortader, Stauungen 120.
Phagozytose 43, 71, 102, 298, 322, 323.
— Lymphdrüsen und 411.
— Milz und 406.
Pharyngitis 472.
Phimose 699.
— hypertrophische 654.
Phlebektasien **398**, 479.
— Darm 523.
— Ligamentum latum 676.
Phlebitis **397**.
Phlebofibrose (-sklerose) 399, 400.
Phlebolithen 114, 400.
— Ligamentum latum 676.
Phlegmone 297.
— Kehlkopf 581.
Phocomelus 749.
Phosphatsteine der Blase 741.
Phosphornekrose 777.
Phosphorvergiftung 800.
Phthisis tuberculosa,
— pulmonum 622, 626.
— renalis 723.
Physaliforen 205.
Physometra 665.
Pia mater,
— cerebralis **422**.
— — Syphilis 443.
— spinalis **453**.
Pigmentatrophie 47, 92.
Pigmentierung 88, 89.
— Darmmuskulatur 523.
— Darmschleimhaut 506.
— exogene 102.
— Ganglienzellen 443.
— Leber 535.
Pigmentmetastasen 152.
Pigmentnaevi 223, 224.
Pigmentzellen 221.
Pigmentzirrhose der Leber 548.
Pilze 20.
Pityriasispilz 21.
Plagiozephalie 750.
Plasmazellen, Entzündung und 287.
Plasmodium malariae 18.
Plattenepithel 178.
— Krebs 254.
Plattfuß 768.
Platyzephalie 750.
Plaut-Vincentsche Angina 469.
Plazenta **680**.
Plazentare Infektion 36.
Plazentarpolyp 681.
Plazentarriesenzellen (-zotten), Embolien von 149.
Plethora 116, 402.
Pleura (Pleuritis) **638**.
— Empyem 613.
Pleuropneumonie **602**.
Plexus chorioidei, Psammom 273.
— Zysten 448.
Pneumonie 299, **601**.
— bronchogene **607**, 612.
— dissezierende 614.
— embolische 612.
— Erreger 27.
— fibrinöse (kruppöse, lobäre) 27, **601**.
— gelatinöse 317, 621.
— hämatogene 612.
— Herd- **607**.
— käsige 316, 621, 626.
— katarrhalische 608, 610.
— metastatische 612, 613.
— perifokale 615.
Pneumonokoniosis 103, 599.
Pneumothorax 637, **638**.
Pocken,
— Magen 486.
— Muskelentzündungen bei 798.
— Ösophaguspusteln 480.
— Pleuraexsudat bei 639.

Podagra 796.
Poikilozytose 402.
Poliomyelitis anterior acuta **461**.
Polyarthritis rheumatica 787.
Polyblasten 287.
Polydaktylie 333, 749.
Polymastie 682.
Polymyositis acuta 798.
Polyneuritis 466.
Polypen (Polyposis) 235, 236.
— Blase 744.
— Darm 236, 269.
— Harnröhre 745.
— Kehlkopf 584.
— Magen 236.
— Nase 198, 236.
— Nasenrachen 199.
— plazentare 681.
— Schleimhaut- 198.
Polythelie 682.
Polyurie,
— Hypophysistumoren und 445.
— Vererbung 47.
— Zirbeldrüse und 65.
Polyzythämie 402.
Porenzephalie 428.
Porphyrmilz 409.
Portioerosionen 671.
Portiokarzinom 674.
Potatoren,
— Hodenatrophie bei 692.
— Leptomeningitis chronica 426.
— Pachymeningis spinalis 453.
Pottsche Kyphose 780.
Präputium,
— Mißbildungen 654.
— Steinbildung 112, 699.
Präzipitine 42.
Prolaps,
— Rektum 505.
— Uterus 664.
— Vagina 676.
Prolapshernie 571.
Proliferationsvorgänge,
— Entzündung und 285, **320**.
— Lunge 601.
Prosoplasie 179.
Prosopothoracopagus 332.
Prostata **693**.
— Adenome 245.
— Atresie 501.
— Hypertrophie 245, **695**.
— Mißbildungen 654.
Prostatakörperchen 115, 695.
Prostatitis 693.
Proteus vulgaris 31, 33.
Protoplasma, regressive Veränderung 82.
— Zerreißung 105.
Protozoen 16.
Psammome 273, 449.
Pseudarthrose 771.
Pseudoankylose 796.
Pseudoerosionen, Portio uteri 671.
Pseudohermaphroditismus **650**.
Pseudohypertrophie 172.
— lipomatöse 82, 800.
Pseudoleberzirrhose, perikarditische 549.
Pseudoleukämie 773.
Pseudomelanose 90.
Pseudomembranen 293.
— Blase 739.
— Darmkanal 506.
— diphtherische 473.
— Kehlkopf 580.
— Kotstauung und 510.
— Nase 577.
— Nierenbecken 734.
— Skarlatina (Masern, Pocken) 475.
— Urethra 745.
Pseudomyxoma peritonei 577, 657.
Pseudosklerose 548.
Pseudoxanthomzellen 91.
Psoasabszesse 781.
Psoriasis buccalis (linguae) 470.
— Krebs und 268.
Ptomaine 24.
Puerperalfieber (-geschwüre) 400, **668**.
— Entstehung 35.
— Muskelentzündungen 799.
Pulex irritans 10.
Pulmonalarterie, Verschluß (Verengerung) 340.
Pulmonalvenen, Mißbildung 340.
Pulsionsdivertikel, Ösophagus 477.
Putride Exsudate 298.
Pyämie 318.
Pyelitis 719, **734**.
Pyelonephritis **719**, 739.
Pygopagus 333.
Pyknose 80.
Pylephlebitis 537.
— Gallensteine und 559.
— syphilitica 540.
Pylorus, Krebs 495.
Pyocyaneus 29.
Pyometra 665.
Pyonephrose 724.
Pyopneumothorax 613, **638**.
— Lungengangrän und 637.
— Lungentuberkulose und 628.
Pyosalpinx 661.
Pyothorax 628, 639.
Pyozephalus 423.

Quecksilbervergiftung, Darmveränderungen 510.
Quellung, hydropische 80.

Rabies, Enzephalitis bei 439.
Rachen **472**, 475.
Rachitis 103, **751**.
— fetale 757.
Radiumschädigung 9.
Rankenangiom 214.
Ranula 471.
Rarefizierung 773.
Raynaudsche Krankheit 383.
Rectocele vaginalis 676.
Regeneration 160, **161**, 764.
— Bedingungen 170.
— Hypertrophie und 174.
— Myokard 364.

Reiskörper 791, 801.
Rektum,
— Atresie 501.
— Geschwüre (Verengerung) 522.
— Prolaps 505.
Rekurrensspirochäte 16.
Relaxationshyperämie 116.
Respirationsorgane (s. a. Nase, Lunge, Pleura usw.) **577**.
— Folgen ihrer Erkrankungen für den übrigen Körper 61.
— Lokalisation und Verbreitung von Schädlichkeiten 53.
Retentionszysten 251.
Retikuloendothelialer Apparat 406, 407.
Retroflexio (-versio) uteri 663.
Retrograder Transport (Embolus) 146.
Retroperitonealhernien 572.
Retropharyngealabszesse 473.
Rezeptor 42.
Rezidiv, Tumor- 195.
Rhabdomyom **226**, 692.
Rhabdomyosarkom 227.
Rhachischisis 430, 456.
Rhinitis 578.
Rhinolithen 579.
Rhinosklerom 30, 579.
Rhinosklerombazillen 30.
Rhizopoden 19.
Riesenwuchs **748**.
Riesenzellen 218, 305, 306.
— Embolie 149.
— Herdpneumonie und 612.
— Leber 539.
— Ostitis deformans und 765.
— Sternbergsche 414.
— Tuberkel und 314.
Riesenzellenembolie 146.
Riesenzellenpneumonie 612.
Riesenzellensarkom 217.
Rippen,
— Osteomalazie und 762.
— rachitische Veränderungen 752, 755.
Röntgenschädigung 9, 71.
Rosenkranz, rachitischer 755.
Roseola typhosa 521.
Rotz 30.
— Kehlkopf 583.
— Muskeln 799.
— Nase 579.
Rotzbazillen 34.
Rückbildung (-schlag) 160, 177, 178, **180**.
Rückenmark **453**.
— Entzündungen 458.
— Geschwülste 465.
— Kompression 464.
— Kreislaufstörungen 458.
— Mißbildungen 455.
— Paralyse, progressive und 444.
— pathologisch-anatomische Veränderungen 454.
— Regeneration 170.
— Strangdegenerationen 454.
— Systemerkrankungen 459.
— traumatische Veränderungen 464.
Rückenmarkshäute (s. a. Dura spinalis und Pia spinalis) **453**.
— Tumoren 463.
Rückschlag s. Rückbildung.
Ruhr **506**.
Rundköpfigkeit 750.
Rundwürmer 10.
Rundzellengeschwülste **225**.
Rundzellensarkom 216.
Ruptur, s. Perforation.
Rußpartikel, Lungenveränderungen durch 599.

Säbelscheidentrachea, Kropf und 643.
Sagomilz 97.
Sakralparasit (-teratom) 330.
Saktosalpinx 661.
Salpingitis 229, **660**.
Salze, harnsaure 795.
Salzsäurebildung, Magenkrebs und 497.
Samenblasen **693**.
— Mißbildung 654.
Samensteine 693.
Samenstrang, Hydrocele 687.
Sanduhrmagen,
— angeborener 483.
— narbiger 491.
Sarcoptes hominis 10.
Sarkom (s. auch Tumoren) 211, **215**.
— Herzbeutel 343.
— melanotisches 221.
— Ovarien 657.
— Uterus 673.
Sattelnase 579.
Sattelköpfe 750.
Sauerstoffmangel 7.
Saugwürmer 12.
Schädel,
— Deformitäten (Mißbildungen) 430, **749**.
— Exostosen 785.
— Osteomalazie und 762.
— rachitische Veränderungen 751, 755.
Schäden 2.
Schankergeschwüre 699.
Schärfen 3.
Scharlach 709.
Schaumleber 538.
Scheide s. Prolaps, Vagina.
Scheinzwitterbildung **650**.
Schellacksteine im Magen 500.
Schenkelhernien 570.
Schiefköpfigkeit 750.
Schilddrüse **641**.
— Adenome 240.
— Folgen ihrer Erkrankungen für den übrigen Körper 61.
— hyaline Umwandlung 95.
— Hypertrophie, kompensatorische 173.
— Regeneration 168.
— Transplantation 187.
— Tumoren 643, **645**.
— Zungen- 470.
Schimmelpilze 20.
— Lungenerkrankungen und 635.
Schinkenmilz 97.
Schistomyzeten 22.

Schistosomum haematobium 13.
Schlafkrankheit 16.
Schleimbeutel **802**.
Schleimdrüsen, fibroepitheliale Tumoren **233**.
Schleimhäute,
— fibroepitheliale Tumoren **234**.
— Krebs 267.
— nekrotische Schichten 113.
— Regeneration 166.
Schleimhautpolypen s. Polypen.
Schleimige Entartung 101.
Schmalköpfe 750.
Schmarotzer s. Parasiten.
Schnabelbecken 762.
Schnupfen 578.
Schnürfurche der Leber 530.
Schock, anaphylaktischer 43.
Scholliger Zerfall 108.
— Herzmuskel 359.
Schornsteinfegerkrebs 700.
Schrumpfniere,
— arteriosklerotische 715.
— genuine 716.
— glatte 714.
— Herzhypertrophie und 369, 714, 715, 717.
— Nebennierenhypertrophie bei 748.
— sekundäre 708, 711.
— — Granulierung 711, 713, 714.
Schutzimpfung 40.
Schwangerschaft,
— extrauterine 679.
— Genitalerkrankungen (Entzündungen) in der 668.
— Osteomalazie und 762.
Schwartenbildung 317.
— Pleura 639.
Schwarzfieber 16.
Schweißdrüsenadenome 237.
Schwellung, trübe 91.
— — Leber 536.
— — Pankreas 565.
Schwielen, Herzmuskel 365, 366.
Scirrhus (s. auch Krebs) 256, 496, 685.
Scrotum **699**.
Sehnenfäden (s. auch Endokarditis) 343, 348.
Sehnenflecke, epikardiale 376.
Sehnenscheiden **801**.
Sehnentransplantation 186.
Seitenkettentheorie 42.
Selbstverdauung des Pankreas 565.
Senkungsabszesse 781.
Senkungshyperämie 122.
Sensibilisierung 9.
Sepsis (Septikämie) 318.
— puerperale **668**.
Sequester 111, 311, 774, 778, 779.
Seröse Exsudate 292.
Siderosis 91, 403, 601.
— hepatis 601.
— pulmonum 303, 601.
Siegelringzellen 659.
Silber, Einlagerung in die Gewebe 101.
Silikosis pulmonum 303, 600.
Sinusthrombose 420.
Sinusthrombose,
— Felsenbeintuberkulose (Mittelohrerkrankungen) und 781.
— Piablutungen 422.
Sirenenbildung 749.
Skelett (s. auch Knochen, Gelenke und deren Erkrankungen [Rachitis, Arthritis usw.]) 208, **748**, 757.
Sklerose,
— diffuse 441.
— enzephalitische 439.
— multiple (herdförmige) **440**.
— tuberöse 452.
Skoliose **766**.
— rachitische 755.
Skorbut,
— infantiler 759.
— Piablutungen 422, 453.
— Pleuraexsudat bei 639.
Skrofulose,
— Lymphdrüsen 414.
— Rhinitis (Ozaena) 578.
Skrotalbruch 570.
Solidarpathologie 3.
Solitärtuberkel, Gehirn 442.
Sonnenlicht, Schädigungen durch das 9.
Sonnenstich, Meningitis bei 422.
Soor 468.
— Diabetes mellitus und 568.
— Magen 53, 486.
Soorpilz 21, 22.
Spaltbildungen,
— Blase 735.
— Fuß 749.
— Gesicht 466.
— Hand 749.
— Mundhöhle und ihre Umgebung **466**.
— Urethra 744.
— Wirbelsäule 456.
Spaltenadenome 238.
Spaltpilze (s. auch Bakterien) **22**.
Speckhautgerinnsel 133.
Speckmilz (-leber) 97.
Speicheldrüsen **471**.
— fibroepitheliale Tumoren **246**.
— Regeneration 168.
Speichelfistel 472.
Speiseröhre **476**.
Spermatozele 693.
Spezifität 42.
Sphenozephalie 750.
Spina,
— bifida (occulta) **456**, 457, 749.
— ventosa 779.
Spinalparalyse,
— infantile **461**.
— spastische 462.
Spindelzellensarkom 216.
Spirillen 23.
— Cholera- 31.
Spirochäten 16.
Spitzentuberkulose 632.
Spitzfuß 768.
Spitzköpfigkeit 750.
Splenisation 599.
Splenomegalie (s. auch Milztumoren), großzellige 409.

Splitterbruch 769.
Spondylitis,
— deformans (ankylopoetica) 794.
— tuberculosa 779.
Spongioblastom 232.
Spontanfraktur, Knochensarkom und 217.
Spontanluxation 786.
Sporozoen 18.
Sporozoiten 19.
Sproßpilze 20.
Spulwurm 10, 562.
Stagnation 133, 139.
Stammbaum 50.
Staphylokokken, Arten 27.
Staphylomykose (-kokkämie) 318.
Starrkrampf 25.
Stasis **130.**
Status laxus 3.
— strictus 3.
— thymolymphaticus 52, 648.
Staubinhalation 9, 34.
— Lungenerkrankungen durch 303, 599.
Stauungshyperämie 118, 666.
— Folgeerscheinungen 119.
Stauungsleber 535.
Stauungsmilz 406.
Stauungsniere 717.
Stauungszirrhose der Leber 542.
Steapsin 565.
Steatosis 81.
— regressiva 85.
— resorptiva 87.
— retentiva 85.
— saginativa 85, 361.
— transportiva 86.
Steinbildung 113, 115.
— Blase 740.
— Blasendivertikel 738.
— Gallenwege 555.
— Nase 579.
— Nierenbecken 733.
— Pankreasausführungsgänge 566.
— Präputium 699.
— Speicheldrüsenausführungsgänge 472.
— Wurmfortsatz 524.
Steinkind 113, 680.
Steinstaub, Lungenveränderungen durch 9, 303, 599.
Steißteratome **275**, 330.
Stenose s. Verengerungen.
Sterilität 689.
Sternum, Osteomalazie und 762.
Stigmata (Stomata) 155.
— des Magens 484.
— verbrecherische 52.
Stirnbein, Exostose 785.
Stomakake 469.
Stomatitis **468.**
Strahlenpilze 31, 784.
Strahlenwirkungen, schädliche 9.
Strangdegenerationen des Rückenmarks 427, **454.**
Streptokokken 23.
— Puerperalsepsis und 668.
Streptothrixarten 31.
Striktur s. Verengerungen.
Struma **641.**
Subluxation 786.
Suffokation 7.
Suffusion (Sugillation) 156.
Sympodie 749.
Synanche 473.
Syncheilie 467.
Synchondrosen, Verknöcherungen von 751, 758.
Syndaktylie 749.
Synechien s. auch Verwachsungen.
— Herzbeutel 375.
— Pleura 639.
Synkephalus 332.
Synostosen 771, 797.
— Schädel **749**, 750.
Synovitis,
— fungosa 789.
— serosa 787.
Syphilis,
— Amyloidentartung 100.
— Aneurysma und 392.
— Arteriitis 386.
— Darm 515.
— Dura mater 420.
— — spinalis 453.
— Entzündliche Reaktion bei 317.
— Gelenke 791.
— Harnröhre 745.
— Herzbeutel 376.
— Hirn **443.**
— Hirnarterienverschluß 433.
— Hoden 690.
— Hypophysis 445.
— Kehlkopf 583.
— Knochen 781.
— Leber 539, 548.
— Leptomeningitis spinalis 454.
— Lunge 633.
— Lymphdrüsen und 416.
— Lymphgefäße 401.
— Magen 486.
— Milz 408.
— Mundhöhle 469, 476.
— Muskeln 799.
— Myokarderkrankung 367.
— Nase 579.
— Nebennieren 747.
— Niere 725.
— Ösophagus 480.
— Pankreas 565.
— Penis 699.
— Plazenta 681.
— Rachen 476.
— Rektumgeschwüre 522.
— Rückenmark 459.
— Rückenmarkshäute 463.
— Schilddrüse 641.
— Scrotum 699.
— Spirochäten 17.
— Tabes dorsalis und 460.
— Uterus 671.
— Vagina 677.
— Venenerkrankung 398.
— Vulva 678.
Syringomyelie **463.**
— Gelenkveränderungen 795.

Systemerkrankungen, Rückenmark 459.

Tabakstaub, Lungenveränderungen durch 601.
Tabes dorsalis **459.**
— Arthropathien 795, 797.
Tabes mesaraica 414.
Talgdrüsenadenome 237.
Talmasche Operation 549.
Tänien 14, 15.
Tamponade des Herzbeutels 343, 364.
Tardieusche Flecken der Pleura 638.
Tätowierung 72, 103.
Taucherkrankheit 9.
Teerkrebs 268.
Teleangiektasie 212, 700.
Terata 332, 333.
Teratome (s. a. Tumoren) **275**, 331.
— Ovarien 657.
Tetanie 62.
Tetanusbazillen 25, 33.
Thermische Schädlichkeiten 8, 104.
Thigmotaxis 165, 304.
Thoracopagus 331, 332.
Thorax, rachitische Veränderungen 755.
Thrombin 132.
Thromboendokarditis 347.
Thrombokinasen 46, 132.
Thrombophlebitis 397, 537.
Thrombose (Thromben) 113, **131.**
— Aneurysma und 394.
— Darm 503.
— Eklampsie und kapillare Th. 534.
— Embolie und 144.
— Endokard 351, 353.
— Herz 376.
— Koronararterien 349.
— Leber 537.
— Lunge 591.
— Metamorphosen des Thrombus 142.
— Nieren 703.
— Organisation 310.
— Rückenmarksgefäße 458.
— Sinus sigmoideus 420.
— — transversus 781.
Thymus **647.**
— Basedowsche Krankheit und 645.
— Folgen ihrer Erkrankungen für den übrigen Körper 62.
Thymustod 648.
Thyreoiditis 641.
Tibiadefekt 749.
Tonsillarsteine 112.
Tonsillen **472.**
— Tuberkulose 475.
Tophi 102, 796.
Totenflecken 122.
Totenlade 774.
Toxalbumine 24.
Toxine (s. a. Gifte) 24, 104.
— Fettentartung und 84.
— Herzmuskel und 366.
— Nervendegeneration und 466.
Trachea **579.**
— Kropf und 641, 643.
— Osteome 209.
Tracheobronchialdrüsen **589.**
Traktionsaneurysma 391.
Traktionsdivertikel, Ösophagus 477, 479.
Tränendrüsen, Regeneration 168.
Transplantation 160, **182.**
Transport, retrograder 146.
Traubenmole 680.
Trauma, 105.
— Chromatophorom 224.
— Epithelzysten und 247.
— Herz 378.
— Muskelödem 798.
— Rückenmark und 464.
— Tumorentstehung durch 193.
Trichina (Trichinella) spiralis 11, 306, 528, 798, 801.
Trichobezoare 500.
Trichocephalus dispar 11, 528.
Trichomonas vaginalis (intestinalis vesicalis) 16.
Trichophyton tonsurans 21.
Trichterbrust 749.
Trikuspidalfehler 369.
Tripper (s. a. Gonorrhoe) 28, **744.**
Trochozephalie 750.
Trommelschlägelfinger 785.
Tropfige Entmischung des Zellprotoplasmas 84.
Trübe Schwellung 91.
Trypanosoma 16.
Tsetsekrankheit 16.
Tuben **659.**
— Mißbildungen 652.
Tubenschwangerschaft 272, 679.
Tuberkel **313, 614.**
Tuberkelbazillen 30, 40.
— Eingangspforten 629.
— Entzündungsvorgänge durch 313
— Verbreitung im Körper 629.
Tuberkulose,
— Amyloidentartung bei 100.
— Arteriitis 386.
— Blase 740.
— Bronchialdrüsen 414, 633.
— Darmkanal 511.
— Fußwurzelknochen 779.
— Gallengänge 560.
— Gehirn 420, 442.
— Gehirnarterienverschluß 432.
— Gelenke 788.
— Halsdrüsen 411, 414.
— Harnröhre 745.
— Herzbeutel 346.
— Hirnhäute 423, 425.
— Hypophysis 445.
— Kehlkopf 582.
— Kniegelenk 790.
— Knochen 777.
— Leber 538.
— Lunge **614.**
— — Formen 628.
— — Genese 629.
— Lungenspitzen 632.
— Lymphdrüsen 413.
— Lymphgefäße 401.
— Magen 486.

Tuberkulose,
— Mamma 683.
— Meningitis (basale) **424**.
— Mesenterialdrüsen 413.
— Milz 409.
— Mundhöhle 469.
— Myokarderkrankung 367.
— Myositis 799.
— Nase 579.
— Nebenhoden (Hoden) 689.
— Nebennieren 746.
— Niere 722.
— Nierenbecken 735.
— Ösophagus 480.
— Ovarien 655.
— Pankreas 565.
— Penis 699.
— Peritoneum 574.
— Plazenta 682.
— Pleura 639.
— Prostata 694.
— Rachen 475.
— Rektumgeschwüre 522.
— Röhrenknochen 779.
— Rückenmark 454.
— Rückenmarkshäute 454, 459.
— Samenblasen 693.
— Schilddrüse 641.
— Schwartenbildung 317.
— Sehnenscheiden 801.
— Trachea 581.
— Tracheobronchialdrüsen 589.
— Tube 661.
— Urogenitalapparat 689, 690, **694**.
— Uterus 662, 671.
— Vagina 661, 671, 677.
— Venenerkrankung 398.
— Vernarbungsvorgänge 317.
— Vulva 678.
— Wirbelsäule 778, 779.
— Wurmfortsatz 528.
Tuboovarialzyste 662.
Tübinger Weingärtnerherz 370, 717.
Tumor albus 790.
Tumoren (s. a. Krebs, Sarkom usw.) **190**, 194.
— Amyloidentartung bei 100.
— Arteriengeschwülste 397.
— Blase 743.
— Bronchen 588.
— Darm 528.
— Erblichkeit 192.
— fibroepitheliale 233.
— Gallenwege (-blase) 562.
— Gelenke 798.
— Harnröhre 745.
— Hirn und Hirnhäute 449, 450.
— Hoden 691.
— Hypophysis 445.
— Kehlkopf 583.
— Knochen 785.
— Leber 549.
— Lippen 467.
— Lunge 635.
— Lymphdrüsen 417.
— Lymphgefäße und 401.
— Magen 494, 511.
Tumoren,
— Mamma 684.
— Mediastinum anticum 649.
— Metastasen 195.
— Milz 409.
— Mundhöhle 470.
— Muskeln 801.
— Nase 579.
— Nebennieren 747.
— Nerven 466.
— Niere 726.
— Nierenbecken 735.
— Ösophagus 480.
— Ovarien 657.
— Pankreas 567.
— Parotis 472.
— Penis 699.
— Peritoneum 575.
— Plazenta 682.
— Pleura 640.
— Prostata 698.
— Rachen 476.
— Rückenmark und seine Häute 465.
— Samenblasen 693.
— Schilddrüse 643, 645.
— Scrotum 700.
— Speicheldrüsen 246, 472.
— Tonsillen 476.
— Thymus 649.
— Tuben 663.
— Ureteren 735.
— Uterus 672.
— Vagina 678.
— Venen 400.
— Vulva 679.
— Wachstum 194.
— Wurmfortsatz 527.
— Zirbeldrüse 445.
Tympania uteri 665.
Typhus abdominalis **515**.
— Muskelentzündungen bei 798.
— Wurmfortsatz 528.
Typhusbazillen 28, 33.
— Entzündungsvorgänge durch 313.

Überbein 802.
Überempfindlichkeit 43.
Überernährung 172.
Ulcus (s. a. Geschwüre) 111.
— callosum ventriculi 491.
— clysmaticum 523.
— duodenum 490.
— durum penis 699.
— Magen 486.
— rodens 258.
— rotundum ventriculi 676.
Umbilikalhernie 571.
Urachus, Offenbleiben (Zysten) des 737.
Urämie 63.
— Darmgeschwüre 510.
Urate, Einlagerung in die Gewebe 102.
Uratsteine der Blase 741.
Ureter **730**, **735**.
Urethritis,
— gonorrhoica 744.
— pseudomembranacea 745.

Urobilinurie 60.
Urogenitaltuberkulose 689, 690, **694**.
Usur 773.
Uterus **663**.
— Atresie 652.
— Blennorrhöe 667.
— Blutungen 666.
— Cholesteatom 249.
— Entzündungen 666.
— — puerperale 668.
— Erweiterung 665.
— Geschwülste 672.
— Geschwüre 666.
— Infarkt 667.
— Katarrh 667.
— Krebs **673**.
— Kreislaufstörungen 666.
— Lageveränderungen 663.
— Mißbildungen 652.
— Myome (Fibromyom) 227, 672.
— — abgetrennte (subseröse) in der Bauchhöhle 577.
— Perforation (Ruptur) 665.
— Portioerosionen 671.
— Regressive Metamorphosen 672.
— Syphilis 671.
— Transplantation 183.
— Tuberkulose 661, 671.
— Tumoren 672.
— — zusammengesetzte (embryonale) 278.
— Verengerung 665.

Vagina **676**.
— Atresie 652.
— Mißbildungen 652.
— Streptokokken 33.
— Tuberkulose 661.
— Tumoren, zusammengesetzte 278.
Varikozele 400.
Varix aneurysmaticus 397.
Varizen (s. a. Phlebektasien) **398**.
Vegetationen, adenoide 473.
Vena,
— cava s. Hohlvene.
— portarum s. Pfortader.
Venen **397**.
— Folgen ihrer Erkrankungen für den übrigen Körper 66.
— Zellinfiltrate, knötchenförmige (Blutungen), an kleinen 399.
Venensteine 114.
Venöse Stauung 158.
Ventrikel s. Hirnventrikel.
Verätzungen, Mundhöhle (Ösophagus, Magen, Darm) 493.
Verbrechen, Neigung zu 52.
Verbrennungen, Folgen für den übrigen Körper 57.
Verdauung, Pankreaskrankheiten und 61.
Verdauungsapparat **466**.
— Bakterieninvasion 34.
— Folgen seiner Erkrankungen für den übrigen Körper 57.
Verengerung (Verstopfung),
— Bronchen 586.
— Becken (s. a. Beckenanomalien) 751.
— Darmkanal 501, 504, 530.
Verengerung,
— Gallenwege 561.
— Harnröhre 744.
— Magen 490, 497.
— Ösophagus 483.
— Pylorus 484.
— Rektum 522.
— Uterus 665.
— Vagina 677.
Vererbung **44**.
Verfettung 81.
Vergiftungen (s. a. Gifte, Toxine, Intoxikationen) 8.
— Fettentartung bei 86.
— Hirnblutung bei 435.
— Nierennekrosen bei 707.
Verkalkung **111**.
— Arterien 380, 381, 384.
— Herzbeutel 375.
— Herzmuskel 360.
— Herzschwielen (-aneurysma) 351.
— Hirnarterien 431.
— Muskeln 800.
— Osteomalazie und 761.
— Pleuraschwarten 639.
— Rachitis und 753.
— Struma 642.
— Tuberkulose und 317.
Verkäsung 105, 316.
— Lungentuberkulose 619.
— Nierentuberkulose 722.
Verknöcherung, Knochenanomalien durch mangelhafte 750, 751.
Verkreidung 113.
Verkrümmungen,
— Extremitäten 768.
— rachitische 755.
— Wirbelsäule 766.
Verletzungen,
— Blase 738.
— Gehirn 444.
— Gelenke 786.
— Harnröhre 744.
— Herz 378.
— Knochen 769.
— Lunge 637.
— Penis 699.
— Rektum 522.
— Rückenmark 464.
— Skrotum 699.
— Uterus 665, 666.
— Vagina 677.
— Vulva 678.
Vernarbung 317.
Verschlucken 34.
Versprengung, embryonale 179.
Verstopfungsatelektase 599.
Verwachsungen (s. a. Synechien).
— Herzbeutel 374, 375.
— Nieren 701.
— Peritonitis und 573.
— Pleura 639.
Vesica bipartita 737.
Vitalismus 4.
Vitamine 7.
Vorfall des Uterus 664.
Vulva **678**.

Vulva, Mißbildungen 653.

Wachsartige Degeneration 97, 108, 359.
Wachsmilz (-leber) 97.
Wachstum
— blastomatöses **190**.
— Knochen-, und seine Störungen 745.
— Rachitis und 756.
Wallungshyperämie 116.
Wandermilz 405.
Wanderniere 701.
Wanzen 10.
Wärmeschädigung 8.
Wärmestich 56.
Warzen 223, 224.
Wasserbruch 687.
Wasserkrebs 469.
Wassersucht **157**.
Weilsche Krankheit, Spirochäte 17, 533.
Weingärtnerherz, Tübinger 370, 717.
Wirbelsäule,
— Osteomalazie und 762.
— Rachitis und 755.
— Synostose 794.
— Verkrümmungen 766.
Wolfsrachen 466.
Wundinfektion 35, 777.
Wundheilung per primam und secundam intentionem 163.
Würmer, parasitäre 10.
Wurmfortsatz 11, **524**.
— Perforation 526.
Wurmkrankheiten, Entzündungsvorgänge bei 306.
Wurstgift 26.

Xanthinsteine 742.
Xanthomatose (Xanthome) 86.
Xiphopagus 332.

Zahnentzündungen 775.
Zellen,
— Auswanderung bei Entzündungen 282.
— Degenerationen 78.
— Einlagerungen in 71.
— Embolie von 146.
— Entzündungsprozesse und 282.
— eosinophile 286.
— Formveränderungen 85.
— Gifte und 70.
— Regeneration innerhalb der 170.
— siderofere 90.
— Strukturveränderungen 84.
— Zwischensubstanz, Veränderungen **94**.
Zellularpathologie 2, 6.
Zentralnervensystem,
— Gliom 231.
— Melanom 221.
— pathologisch-anatomische Veränderungen 427.
Zerreißung s. Perforation.
— Blutung 154.
Zervixkarzinom 675.
Ziegelbrenneranämie 528.
Ziegenpeter 471.
Zirbeldrüse **445**.
— Polyurie und 65.
Zirkulation (s. a. Kreislauf-), Lokalisation und Ausbreitung von Schädlichkeiten durch die 53.
— Folgen der Erkrankungen für den übrigen Körper 66.
Zirkulationsorgane (s. a. Kreislauf-) **334**.
Zirrhose,
— Leber **542**.
— — biliäre 548.
— — hypertrophische 545.
— — zyanotische 537.
— Nieren- 716.
— Pankreas 565.
Zottenpolypen (-krebs) 235, 744.
Zuckergußleber 549.
Zuckergußmilz 405.
Zuckerstich 61.
Zunge **470**.
Zwerchfellhernie 572.
Zwergwuchs **748**.
— Hypophysiserkrankung und 65.
— Thymus und 62.
Zwiewuchs 754.
Zwillinge 330, 332.
Zwischensubstanz (Zell-), Veränderungen **94**, 103, 197.
Zwischenzellentumor des Hodens 692.
Zwitterbildung **649**.
Zyanose 122.
Zyklopie 432.
Zylinderzellenkrebs 255.
— im Cavum uteri 674.
Zylindrome 245, 476.
Zylindrurie 705.
Zystadenom 239, 692.
— Pankreas 567.
Zysten **247**.
— Gehirn 434, 438.
— Hoden 692, 693.
— Knochen 786.
— Leber 552.
— Lymphdrüsen 418.
— Magen 486.
— Mamma 684.
— Mediastinum anticum 649.
— Milz 410.
— Mundhöhle 471.
— Nebennieren 747.
— Niere 701, 727.
— Ovarien 655.
— Pankreas 567.
— Plazenta 682.
— Plexus chorioidei 448.
— Schilddrüse 641, 642.
— Speicheldrüsenausführungsgänge 472.
— Trachea 584.
— Tuboovarialzyste 662.
— Urachus 737.
— Uterus 667.
— Vagina 678.
Zystikussteine 561.
Zystinsteine 742.
Zystitis (s. a. Cystitis) **738**.
Zystizerken (s. a. Parasiten) 14, 15.
Zystosarkom 239.
Zytolysine 42.

WELLCOME LIBRARY

VERLAG F. C. W. VOGEL · LEIPZIG

Arzneidispensier- und Rezeptierkunde

Kurzgefaßter Leitfaden zum Gebrauche beim theoretisch-praktischen Unterrichte sowie zum Selbstunterricht für Studierende und Ärzte Deutschlands, Österreichs und der Schweiz

Von Dr. med. **Robert Burow**

Anhang: Formulae, magistrales Berolinenses, Vienenses, Basilienses et Antidota.

2., vermehrte und verbesserte Auflage. 1922

Grundpreis 4, gebd. 6,5

Die Behandlung der Geschlechtskrankheiten

Leitfaden für den praktischen Arzt

Von Dr. **Leo Hauck**

a. o. Professor für Haut- und Geschlechtskrankheiten an der Universität Erlangen

1922. **Grundpreis 3, gebd. 6**

Die klinische Röntgendiagnostik der inneren Erkrankungen

Von Dr. **Herbert Assmann**

a. o. Professor für innere Medizin. Oberarzt der Medizinischen Klinik in Leipzig

2., umgearbeitete und verstärkte Auflage

795 Seiten mit 711 Abbildungen im Text und 20 Bromsilbertafeln. 1922

Grundpreis 30, gebd. 37

Geburtshilfliches Vademekum

100 Fälle aus der Geburtshilfe

Für die Praxis bearbeitet nach »Seminaristischen Übungen«

Von Prof. Dr. **Leopold**, Dresden und Prof. Dr. **Richter**, Dresden

Mit 52 Abbildungen im Text und 1 Doppeltafel

3., neubearbeitete Auflage. 1922

Grundpreis ca. 10, gebd. ca. 15

Pathologische Physiologie

Ein Lehrbuch für Studierende und Ärzte

Von Prof. Dr. **Ludolf Krehl**, Heidelberg

12., vollständig umgearbeitete Auflage. 1922

Grundpreis ca. 15, gebd. ca. 19

Vorstehende Zahlen stellen Grundpreise dar. Der Verkaufspreis ergibt sich aus der Multiplikation der Grundpreise mit der jeweils geltenden Schlüsselzahl, über die der Verlag oder jede Buchhandlung Auskunft geben kann. Nach dem Ausland wird in der Währung des betreffenden Landes geliefert.

VERLAG F. C. W. VOGEL · LEIPZIG

Lehrbuch der Botanik für Mediziner

Von

Prof. Dr. **Ernst Küster**, Gießen

Mit einem Vorwort von Prof. Dr. Paul Krause, Bonn

Mit 280 meist farbigen Abbildungen im Text. 1920

Grundpreis 9, gebd. 13

Atlas der Syphilis.

Von

Prof. Dr. **Leo von Zumbusch**

Direktor der Dermatologischen Universitätsklinik und Poliklinik in München

31 Tafeln mit 63 direkt nach der Natur aufgenommenen farbigen und 1 einfarbigen Abbildung. 1922

Grundpreis gebd. ca. 15

Pathologische Histologie

Ein Unterrichtskursus für Studierende und Ärzte

Von

Dr. **Max Borst**

o. ö. Professor der allgemeinen Pathologie
und der pathologischen Anatomie an der Universität in München

Mit 240 meist farbigen Abbildungen im Text. 1922

Grundpreis 10, gebd. 15

Vorstehende Zahlen stellen Grundpreise dar. Der Verkaufspreis ergibt sich aus der Multiplikation der Grundpreise mit der jeweils geltenden Schlüsselzahl, über die der Verlag oder jede Buchhandlung Auskunft geben kann. Nach dem Ausland wird in der Währung des betreffenden Landes geliefert.

VERLAG F. C. W. VOGEL · LEIPZIG

Grundriß der Histopathologie der Hautkrankheiten

Von

Dr. **Walter Frieboes**

Professor der Dermatologie und Direktor der Dermatologischen Klinik an der Universität Rostock

Mit 105 teils farbigen Abbildungen im Text. 1921

Grundpreis 10, gebd. 15

Die pathologisch-Histologischen Untersuchungsmethoden

Von

Prof. Dr. **G. Schmorl**, Dresden-Friedrichstadt

12. und 13., neubearbeitete Auflage. 1922

Grundpreis 11, gebd. 16

Kurzer Leitfaden für die klinische Krankenuntersuchung

Für die Praktikanten der Medizinischen Klinik zusammengestellt von

Prof. Dr. **Adolf Strümpell**, Leipzig

9., verbesserte und vermehrte Auflage. 1920

Grundpreis 1

Lehrbuch der Chirurgie

Von

Prof. Dr. **C. Garrè**, Bonn a. Rh. und Prof. Dr. **A. Borchard**, Berlin

Mit 573 teils farbigen Abbildungen im Text

4., veränderte Auflage. 1922

Grundpreis 16, gebd. 23

Vorstehende Zahlen stellen Grundpreise dar. Der Verkaufspreis ergibt sich aus der Multiplikation der Grundpreise mit der jeweils geltenden Schlüsselzahl, über die der Verlag oder jede Buchhandlung Auskunft geben kann. Nach dem Ausland wird in der Währung des betreffenden Landes geliefert.

VERLAG F. C. W. VOGEL · LEIPZIG

Lehrbuch der allgemeinen und speziellen Psychiatrie

Zur Einführung für Studierende und als Merkbuch für in der allgemeinen Praxis stehende Ärzte

Von

Prof. Dr. **Erwin Stransky**, Wien

2 Bände

I. Bd.: Allgemeiner Teil, 1914. II. Bd.: Spezieller Teil, 1919

Mit 30 Abbildungen und 1 farbigen Tafel

Grundpreis 12, gebd. 21

Lehrbuch der Gynäkologie

Für Studierende und Ärzte

Von

Prof. Dr. **Robert Schröder**

o. Professor für Geburtshilfe und Gynäkologie
und Direktor der Universitäts-Frauenklinik in Kiel

Mit 324 teils farbigen Abbildungen im Text und 3 farbigen Tafeln

1922

Grundpreis 11, gebd. 17

Lehrbuch der speziellen Pathologie und Therapie der inneren Krankheiten

Für Studierende und Ärzte

Von

Prof. Dr. **Adolf Strümpell**, Leipzig

Unter Mitwirkung von Dr. med. et phil. Carly Seyfarth, Leipzig

23. und 24., vollständig neubearbeitete Auflage. 1922

2 Bände

mit 294 Abbildungen im Text und 14 zum Teil farbigen Tafeln

Grundpreis 24, gebd. 36

Vorstehende Zahlen stellen Grundpreise dar. Der Verkaufspreis ergibt sich aus der Multiplikation der Grundpreise mit der jeweils geltenden Schlüsselzahl, über die der Verlag oder jede Buchhandlung Auskunft geben kann. Nach dem Ausland wird in der Währung des betreffenden Landes geliefert.

VERLAG F. C. W. VOGEL · LEIPZIG

Handbuch der Frauenkrankheiten

Von

Prof. Dr. **M. Hofmeier**, Würzburg

Zugleich als 17. Auflage des Handbuches der Krankheiten der weiblichen Geschlechtsorgane von Karl Schroeder

1921. Mit 297 Abbildungen im Text und 10 farbigen Tafeln

Grundpreis 14, gebd. 20

Pathologische Physiologie des Chirurgen

(Experimentelle Chirurgie)

Ein Lehrbuch für Studierende und Ärzte

Von

Prof. Dr. **Franz Rost**

Oberarzt der Chirurgischen Universitätsklinik, Heidelberg

2., neubearbeitete Auflage. 1921

Grundpreis 10, gebd. 14

Chirurgischer Operationskursus

Von

Prof. Dr. **Carl Garrè**

Direktor der Chirurg. Universitätsklinik in Bonn a. Rh.

(Sonderdruck aus Garrè-Borchard, Lehrbuch der Chirurgie)

Mit Schreibpapier durchschossen. 1921

Grundpreis 0,8

Spezielle Chirurgische Diagnostik

Für Studierende und Ärzte

Von

Prof. Dr. **F. de Quervain**, Bern

Mit 750 Abbildungen im Text und 7 farbigen Tafeln

8., vervollständigte Auflage. 1922

Grundpreis 22, gebd. 27

Vorstehende Zahlen stellen Grundpreise dar. Der Verkaufspreis ergibt sich aus der Multiplikation der Grundpreise mit der jeweils geltenden Schlüsselzahl, über die der Verlag oder jede Buchhandlung Auskunft geben kann. Nach dem Ausland wird in der Währung des betreffenden Landes geliefert.